10/8

150 H

22101689712

Med
K8277

PRINCETON THEOLOGICAL SEMINARY

Digitized by the Internet Archive
in 2016

https://archive.org/details/b28134850_0001

BRITISH MEDICAL
Library
ASSOCIATION

TRAITÉ
D'ANATOMIE HUMAINE

TRAVAUX DU MÊME AUTEUR

De l'action topique de l'hydrate de chloral sur la muqueuse de l'estomac; Mémoire in-8° de 60 pages, Bordeaux, 1875, avec une planche en chromolithographie.

Recherches expérimentales sur le M'Boundou du Gabon; in-8° de 60 pages, Paris, 1878, avec 13 gravures sur bois.

De la symétrie dans les affections de la peau, étude physiologique et clinique sur la solidarité des régions homologues et des organes pairs; Thèse inaugurale, in-4° de 500 pages, Paris, 1876.

Couronné (médaille d'argent) par la Faculté de médecine de Paris.

Vaisseaux et nerfs des tissus conjonctif, fibreux, séreux et osseux; Thèse présentée pour le concours d'agrégation (*Section d'Anatomie et de Physiologie*); Paris, 1880, in-4° de 250 pages, avec 4 planches en lithographie.

De l'action du chloral dans le traitement de l'éclampsie puerpérale; in-4° de 200 pages, Paris, 1877, avec une planche en chromolithographie.

Mémoire couronné par l'Académie de médecine de Paris.

Mémoires sur la portion brachiale du nerf musculo-cutané; in-4° de 60 pages, tirage à part des *Mémoires de l'Académie de médecine de Paris*, 1884.

Contribution à l'anatomie des races nègres : dissection d'un Boschiman ; in-4° de 48 pages, tirage à part des *Nouvelles Archives du Muséum d'histoire naturelle* de Paris, 1884, avec 3 planches en lithographie.

Le long fléchisseur propre du pouce chez l'homme et chez les singes; tirage à part du *Bull. de la Soc. Zoologique de France*, 1883, avec une planche en chromolithographie.

Les anomalies musculaires chez l'homme expliquées par l'anatomie comparée, leur importance en anthropologie; un volume in-8° de 858 pages, Paris, 1884.

Ouvrage couronné par la Société d'Anthropologie de Paris (Prix Broca, 1883), par l'Institut de France (Prix Montyon, 1885) et par la Faculté de médecine de Paris (Prix Chateauvillars, 1885).

Qu'est-ce que l'homme pour un anatomiste; leçon d'ouverture du cours d'Anatomie à la Faculté de médecine de Lyon, tirage à part de la *Revue scientifique*, 1887.

L'apophyse sus-épitrochléenne chez l'homme; vingt-deux observations nouvelles, tirage à part du *Journ. internat. d'Anatomie et de Physiologie*, 1889, gr. in-8° de 60 pages, avec deux planches en chromolithographie.

Myologie des Fuégiens; in-4° de 50 pages, tirage à part de la *Mission du cap Horn* (en collaboration avec le Dr Hyades).

Recherches anthropologiques sur le squelette quaternaire de Chancelade (Dordogne); tirage à part du *Bull. de la Soc. d'Anthropologie de Lyon*, 1889, gr. in-8° de 122 pages, avec quatorze planches, dont quatre en photogravure.

Anatomie appliquée à la médecine opératoire : les anomalies musculaires considérées au point de vue de la ligature des artères; in-4° de 60 pages, avec douze planches en chromolithographie, Paris, 1892.

Anatomie de l'utérus pendant la grossesse et l'accouchement : section vertico-médiane d'un sujet congelé au sixième mois de la gestation, grand in-folio de 24 pages, avec six planches en chromolithographie, grandeur nature, Paris, 1892 (en collaboration avec M. Blanc).

ÉVREUX, IMPRIMERIE DE CHARLES HÉRISSEY

TRAITÉ
D'ANATOMIE
HUMAINE

ANATOMIE DESCRIPTIVE — HISTOLOGIE — DÉVELOPPEMENT

PAR

L. TESTUT

PROFESSEUR D'ANATOMIE A LA FACULTÉ DE MÉDECINE DE LYON

Avec la collaboration, pour une partie de l'Histologie et l'Embryologie

De MM. G. FERRÉ et L. VIALLETON

Professeurs Agrégés des Facultés de Médecine de Bordeaux et de Lyon.

Deuxième édition, revue et corrigée

BRITISH MEDICAL ASSOCIATION
CANCELLED

TOME PREMIER

OSTÉOLOGIE — ARTHROLOGIE — MYOLOGIE

AVEC 471 FIGURES DANS LE TEXTE DESSINÉES PAR G. DEVY

DONT 209 TIRÉES EN PLUSIEURS COULEURS

PARIS

OCTAVE DOIN, ÉDITEUR

8, PLACE DE L'ODÉON, 8

1893

Tous droits réservés.

o 386 748

WELLCOME INSTITUTE
LIBRARY
Coll. welMOmec
Call
No. QS

BRITISH MEDICAL ASSOCIATION Library

PRÉFACE

DE LA DEUXIÈME ÉDITION

En publiant aujourd'hui ce nouveau *Traité d'Anatomie humaine*, j'ai voulu mettre entre les mains de nos élèves un ouvrage élémentaire qui, sans dépasser les limites des programmes universitaires, résumât d'une façon aussi complète que possible l'état actuel de la science.

On entend dire trop souvent chez nous que l'anatomie de l'homme est faite et qu'il n'y a plus, dans son domaine, rien à découvrir ou même à modifier.

Rien n'est moins exact.

Pour émettre une pareille assertion, il faut ignorer les publications périodiques, pourtant nombreuses, consacrées aux sciences anatomiques, le *Journal de l'Anatomie* fondé par Robin, le *Journal of Anatomy and Physiology*, le *Morphologische Jahrbuch* de Gegenbaur, les *Archiv für Anatomie* de His et Braune, l'*Internationale Monastsschrift für Anatomie und Physiologie*, l'*Anatomische Anzeiger*, etc., qui nous apportent pour ainsi dire chaque jour une foule de mémoires aussi instructifs que variés, et, avec eux, la démonstration de cette vérité : que l'anatomie humaine, analogue en cela aux autres parties des sciences naturelles, évolue toujours, marquant chacune de ses étapes par de nouveaux progrès.

Sans doute, il est bien rare aujourd'hui de rencontrer, au point de vue descriptif, des organes nouveaux ou même des dispositions nouvelles dans un champ qui a été si profondément défriché par ces travailleurs, aussi actifs qu'éminents, qui s'appellent Vésale, Douglas, Albinus, Vicq d'Azyr, Sœmmering, etc. Mais il ne suffit pas, pour avoir d'un organe une notion complète, de s'en tenir aux simples résultats d'une dissection. Il ne suffit pas de connaître son nom, sa situation, sa configuration extérieure ou intérieure, ses rapports avec les organes

voisins. Il faut encore l'interpréter, c'est-à-dire déterminer sa signification en morphologie générale et représenter par une formule le pourquoi et le comment de son existence. Or, il faut bien le reconnaître, si les travaux accomplis dans cette direction sont nombreux, plus nombreux encore sont ceux qu'il reste à accomplir.

Ces renseignements complémentaires, seules, l'anatomie comparée et l'embryologie peuvent nous les fournir : la première, en déroulant à nos yeux les transformations lentes et successives qu'ont subies les organes, en passant d'une espèce à l'autre dans la série zoologique (*développement phylogénique* ou *phylogénie*); la seconde, en nous montrant, sur un sujet isolé, les différents stades que parcourent rapidement ces mêmes organes depuis leur différenciation jusqu'à leur développement adulte (*développement ontogénique* ou *ontogénie*). Et, fait important, une observation attentive nous démontre que ces deux séries de transformations graduelles que présente un organe, suivi d'une part dans l'ensemble du monde animal, d'autre part dans son développement embryonnaire, sont, dans la plupart des cas, comparables et absolument concordantes; je veux dire que les divers stades du développement de l'individu, stades essentiellement transitoires et rapides puisqu'ils sont parcourus en quelques mois chez l'homme, se trouvent fixés à l'état définitif chez les animaux. « L'organogénie humaine, écrivait Serres, il y a plus de quarante ans (1842), est une anatomie comparée transitoire, comme à son tour l'anatomie comparée est l'état fixe et permanent de l'organogénie humaine », formule que l'on modernise aujourd'hui en disant, avec Hœckel, que : « L'ontogénie est une répétition rapide, une récapitulation de la phylogénie. » Les mots seuls sont changés, l'idée est la même.

De tous les résultats obtenus par l'application de l'ontogénie et de la phylogénie aux études d'anatomie descriptive, l'un des plus importants a été, sans conteste, de réduire à sa juste valeur la théorie des causes finales ou téléologie, en vertu de laquelle chaque organisme et, dans chaque organisme, chaque organe aurait été façonné *en vue d'un but à atteindre;* et à substituer à cette hypothèse toute gratuite cette conception, à la fois plus simple et plus vraie, que *la fonction fait l'organe.* L'organe, en effet, est morphologiquement subordonné à sa fonction : il se transforme toutes les fois que celle-ci se modifie. La fonction se perfectionne-t-elle? L'organe se perfectionne à son tour pour s'adapter à elle. Vient-elle, au contraire, sous des influences quelconques, à perdre de son importance et même à disparaître entièrement? L'organe, toujours subordonné, toujours docile, subit du même coup une transformation régressive et finit, lui aussi, par disparaître.

Il est à remarquer toutefois que cette disparition n'est jamais brusque.

Elle s'accomplit au contraire graduellement, lentement; et l'on voit de nombreux organes, bien que dépourvus actuellement de fonctions, se transmettre quand même de générations en générations avec des caractères anatomiques d'ordre régressif, qui en font des organes atrophiés, des organes morts. Ainsi s'expliquent les organes, dits *rudimentaires,* qui se trouvent disséminés en si grand nombre sur les différents systèmes du corps humain. Ce ne sont plus aujourd'hui que de simples témoins de dispositions ancestrales que nous sommes en train de perdre; et si quelque chose a lieu de nous étonner, c'est de voir des anatomistes, pourtant éminents, chercher péniblement à découvrir pour certains organes rudimentaires un rôle quelconque, oubliant qu'ils sont rudimentaires précisément parce que depuis longtemps ils ont cessé d'en avoir.

L'ontogénie et la phylogénie viennent encore à notre aide pour l'interprétation scientifique des anomalies, que l'on rencontre, à la fois si fréquentes et si variées, dans tous les systèmes organiques, depuis le système squelettique jusqu'aux organes génito-urinaires. On a considéré longtemps ces formes aberrantes comme de simples jeux de la nature (*lusus naturæ*) ou comme des produits d'ordre pathologique indignes d'occuper les loisirs des morphologistes. Nous savons aujourd'hui, grâce aux sciences précitées, qu'un certain nombre d'entre elles relèvent d'un arrêt de développement et représentent des dispositions embryonnaires qui ont persisté chez l'adulte. Quant aux autres, elles sont bel et bien des organes typiques, apparaissant chez l'homme d'une façon accidentelle, mais existant normalement chez les animaux. Elles sont, en d'autres termes, la reproduction plus ou moins complète, mais toujours significative, d'un type qui est constant dans la série zoologique. On voit du même coup les conséquences importantes qui découlent de pareils faits au point de vue de l'origine animale de l'homme, je veux dire des liens, aujourd'hui indéniables pour tout esprit indépendant, qui nous rattachent à l'animalité.

L'embryologie et l'anatomie comparée deviennent ainsi, comme l'a nettement établi Gegenbaur avec sa grande autorité, les bases de l'anatomie humaine, et on ne saurait trop les consulter toutes les fois qu'il s'agit de déterminer la signification anatomique d'un organe ou d'un appareil. Complétant l'œuvre du scalpel, elles jettent sur l'étude de nos organes un jour tout nouveau et élèvent l'anthropotomie à la hauteur d'une véritable science.

C'est tout pénétré de ces idées que j'ai écrit ce livre.

Mais je veux tout de suite avertir le lecteur que j'ai toujours évité avec le plus grand soin de m'attarder aux spéculations, quelque captivantes qu'elles soient, de l'anatomie philosophique. Je me suis préoc-

cupé avant tout de l'anatomie utile, ne perdant jamais de vue que nos Facultés de médecine sont des écoles professionnelles et qu'un professeur d'anatomie a pour devoir de donner tout d'abord à ses élèves les notions descriptives qui leur seront indispensables au laboratoire de médecine opératoire ou dans les salles de clinique. J'ai donc décrit, suivant les méthodes habituelles, les diverses parties constituantes du corps humain, en donnant pour chacune d'elles tous les détails classiques que comporte leur étude.

Toutefois, je n'ai jamais négligé, le cas échéant, de m'élever au-dessus de la description pure et simple des dispositions anatomiques, pour donner à ces dispositions anatomiques la signification qui leur appartient. — C'est ainsi, pour citer quelques exemples, que le ligament rond de l'articulation coxo-fémorale ne sera pour nous que le reliquat du tendon d'un muscle qui a disparu chez l'homme, mais qui existe encore chez quelques vertébrés et qui est probablement l'homologue de notre pectiné. — De même, le muscle pyramidal de l'abdomen, dont on a fait un muscle tenseur de la ligne blanche (comme si, à un moment quelconque, notre ligne blanche avait besoin d'être tendue!), ne sera que le représentant atrophié d'un muscle des marsupiaux. — La bandelette fibreuse épitrochléo-olécrânienne, que certains anatomistes n'hésitent pas à regarder comme un appareil de protection jeté sur le nerf cubital par une nature sage et prévoyante, descendra au rang plus modeste d'un organe rudimentaire : elle n'est autre chose, en effet, que le reliquat fibreux d'un muscle épitrochléo-cubital, que l'on rencontre chez tous les animaux dont le coude possède des mouvements de latéralité. — La double insertion du jambier antérieur sur le premier cunéiforme et sur le premier métatarsien, en apparence bizarre, nous sera nettement expliquée par la myologie simienne, laquelle nous montrera chez les singes, aux lieu et place de notre jambier antérieur, deux muscles distincts s'insérant, l'un au premier métatarsien, l'autre au premier cunéiforme. Ces deux muscles se sont soudés chez l'homme en un corps musculaire unique, mais il reste encore, de leur duplicité originelle, la duplicité de ses insertions inférieures, etc., etc... De pareilles interprétations ne tiennent pas plus de place, dans un livre classique, que celles qu'elles remplacent ; elles ont le double avantage de rendre l'anatomie intéressante et d'être conformes à l'enseignement des faits.

Du reste, pour ne pas augmenter outre mesure les dimensions de cet ouvrage et aussi pour séparer nettement les parties essentielles de celles qui ont pour l'élève une importance moindre, j'ai adopté dans l'impression deux ordres de caractères. Les parties imprimées en gros texte, prises à part, forment un tout complet : l'élève qui débute pourra s'en contenter; il y trouvera toutes les notions répondant à

nos programmes universitaires et exigées dans les examens. J'ai réservé le petit texte pour les développements complémentaires se rapportant à l'anatomie comparée, à l'anatomie anormale, à l'anthropologie. J'utiliserai encore le petit texte pour donner les indications bibliographiques importantes et aussi pour analyser, mais toujours d'une façon aussi succincte que possible, des travaux intéressants, mais récemment parus et non encore classiques. J'ai pensé que le lecteur me saurait gré de lui indiquer ainsi, chemin faisant, la source où il pourrait, le cas échéant et pour une question donnée, puiser des développements plus étendus.

Le présent traité comprend dix livres, répartis en trois volumes. — Le tome Ier est consacré à l'appareil de la locomotion : il renferme l'*Ostéologie*, l'*Arthrologie* et la *Myologie*. — Le tome II comprend l'*Angéiologie* et la *Névrologie*. — Le tome III renferme les *Organes des sens*, l'*Appareil de la digestion*, l'*Appareil de la respiration et de la phonation*, les *Organes génito-urinaires* et l'*Embryologie*.

Ainsi conçu, cet ouvrage renferme l'anatomie descriptive, l'histologie et l'embryologie. Les questions de structure et de développement, autrefois si négligées, occupent aujourd'hui dans les programmes de l'enseignement le rang qui leur appartient. Elles sont même enseignées, dans la plupart de nos centres universitaires, par des professeurs spéciaux, distinction qui me paraît pleinement justifiée par leur importance et par l'agrandissement toujours croissant de leur domaine. J'ai cru devoir m'associer, pour l'embryologie et pour une partie de l'histologie, deux collaborateurs dont la plume emprunte à leurs fonctions et à leurs titres scientifiques une compétence qu'il est inutile de mettre autrement en lumière : M. Ferré, professeur agrégé et chef des travaux histologiques à la Faculté de Médecine de Bordeaux; et M. Vialleton, professeur agrégé et chef des travaux histologiques à la Faculté de Médecine de Lyon. Je les remercie sincèrement de leur précieux concours.

Je dois à M. Ferré : dans le tome Ier, la structure microscopique des os, des articulations et des muscles; dans le tome II, la structure microscopique du cœur, des vaisseaux, des centres nerveux et des nerfs périphériques; dans le tome III, la structure microscopique de l'appareil digestif et une grande partie des organes génito-urinaires. J'ai rédigé moi-même, dans ce même tome III, toute l'histologie des organes des sens et de l'appareil respiratoire, ainsi que la structure du testicule, de l'ovaire et de l'utérus. Quant à M. Vialleton, il a écrit en entier le livre X, consacré à l'Embryologie.

Du reste, les différents articles que j'ai confiés à mes deux collaborateurs ont toujours été rédigés sur un plan que je leur ai donné à

l'avance. De plus, les manuscrits remis ont été soigneusement relus et revisés en commun, de telle sorte que cette collaboration n'ôte rien à l'homogénéité de l'ouvrage.

L'illustration du texte, si importante aujourd'hui pour tous les traités didactiques, a été l'objet de toute ma sollicitude. Grâce aux libéralités de l'éditeur, j'ai pu intercaler dans chacun de mes trois volumes plus de quatre cents figures, dont un grand nombre ont été tirées à deux, trois ou quatre couleurs. Toutes ces figures, la plupart originales, ont été dessinées par M. Devy avec une habileté à laquelle je suis heureux de rendre hommage et avec un soin dont je le remercie. Tous mes remerciements, en même temps, à mon habile graveur, M. Boulenaz, et à mon imprimeur, M. Hérissey.

De son côté, mon éditeur, M. Doin, n'a rien négligé, comme le reconnaîtra avec moi le lecteur, pour assurer à cette publication une exécution matérielle irréprochable. A lui aussi, je transmets l'expression de toute ma gratitude.

Ce livre, ainsi que je l'ai dit plus haut, a été spécialement écrit pour les élèves : c'est à eux que je le dédie. Je serais heureux et amplement dédommagé de tous les efforts qu'il m'a coûtés, si je pouvais leur inspirer quelque goût pour cette anatomie humaine, — malheureusement un peu délaissée de nos jours, — qui n'est pas seulement une science utile, mais aussi une science aimable quand on la comprend bien.

L. TESTUT.

Lyon, le 15 juillet 1892.

BRITISH MEDICAL ASSOCIATION Library

TRAITÉ D'ANATOMIE HUMAINE

LIVRE PREMIER

OSTÉOLOGIE

ANATOMIE GÉNÉRALE

Les os dont s'occupe l'ostéologie (de ὀστέον *os* et λόγος *discours*) sont des organes blanchâtres, durs et résistants, dont l'ensemble constitue le squelette. Situés au milieu des parties molles, ils leur servent de soutien et parfois même se creusent de cavités pour les recevoir et les protéger contre les atteintes extérieures ; ils s'unissent les uns aux autres pour former les articulations ; ils servent enfin de leviers aux masses musculaires qui s'insèrent à leur surface, devenant ainsi l'une des parties essentielles, la partie passive, de l'appareil locomoteur.

Tous les animaux, on le sait, ne possèdent pas de squelette. L'apparition d'une charpente osseuse au sein de l'organisme est, en science naturelle, un fait de haute importance : c'est sur lui, en effet, que repose la division primaire du monde zoologique en deux grands groupes : les animaux vertébrés et les animaux sans vertèbres ou invertébrés.

L'ostéologie est, sans conteste, la base de l'anatomie soit descriptive, soit topographique. Aussi devons-nous, à la première page de ce livre, d'accord en cela avec tous les anatomistes, recommander instamment aux élèves d'y apporter le plus grand soin et de ne passer à l'étude des parties molles que lorsqu'ils posséderont tous les détails, et ils sont nombreux, qui caractérisent la morphologie du squelette.

Dans le domaine de l'anatomie philosophique, l'étude des os n'est pas moins importante. Le système osseux est peut-être celui qui reflète avec le plus de netteté les caractères de classe, de genre, d'espèce, les caractères sériaires en un mot, comme si chaque fonction et pour ainsi dire chaque acte physiologique imprimait sur le squelette des traces plus ou moins profondes de sa manière d'être. C'est ainsi que nous pouvons, jusqu'à un certain point,

à la seule inspection d'un squelette quelconque, dire quels étaient ses muscles, quel était son système nerveux, quels étaient les caractères de ses appareils digestif et respiratoire. N'est-ce pas le cas de rappeler ici que c'est à l'aide de simples ossements fossiles que Cuvier et les continuateurs de son œuvre ont fait revivre des faunes nombreuses, qui sont aujourd'hui éteintes et dont nous ne possédons parfois que de simples débris.

§ I. — Idée générale du squelette

On distingue deux espèces de squelettes : le *squelette naturel* et le *squelette artificiel*. Le squelette naturel est celui dont les différentes pièces restent unies par leurs ligaments; on appelle squelette artificiel celui où ces mêmes pièces sont maintenues en présence par des liens étrangers à l'organisme, un fil métallique le plus souvent. Ce dernier est assurément le plus commode pour l'étude analytique des os, en ce qu'il permet de voir les surfaces articulaires. C'est celui que devra utiliser l'élève, sans préjudice d'un deuxième squelette dit *désarticulé*, c'est-à-dire d'un squelette dont toutes les pièces sont entièrement isolées les unes des autres.

Constitution du squelette. — Le squelette humain se compose essentiellement d'une longue colonne, la *colonne vertébrale*, placée verticalement sur la ligne médiane et constituée par une série d'éléments superposés et similaires, les vertèbres. Cette colonne se renfle à son extrémité supérieure pour former le *crâne;* son extrémité inférieure, au contraire, s'atténue et s'effile pour former le *sacrum* et le *coccyx*, rudiment de la queue des animaux.

A la partie antérieure et inférieure du crâne s'applique un massif osseux fort complexe, la *face*, auquel on peut rattacher l'*os hyoïde*, à titre d'annexe.

De la partie moyenne de la colonne précitée se détachent latéralement une série régulière d'arcs osseux, les *côtes*. Ces arcs, au nombre de vingt-quatre, douze de chaque côté, se dirigent en avant pour venir, sur la ligne médiane, s'articuler avec une nouvelle colonne, la colonne sternébrale ou *sternum*. Les côtes, de concert avec les deux colonnes vertébrale et sternébrale, circonscrivent une vaste enceinte découpée à jour, le *thorax*.

La partie supérieure du thorax est entourée par deux os, la clavicule et le scapulum : ils forment à eux deux ce qu'on est convenu d'appeler la *ceinture thoracique*. A cette ceinture se trouvent appendus latéralement une série de leviers qui s'articulent les uns aux autres et dont l'ensemble constitue le *membre supérieur* ou *thoracique*.

De même, de la partie inférieure de la colonne vertébrale nous voyons s'échapper, sous forme de larges ailes, deux pièces osseuses, remarquables à la fois par leur solidité et leurs dimensions, les os *coxaux*. Articulés l'un avec l'autre sur la ligne médiane antérieure, les os coxaux s'unissent en arrière avec le sacrum et le coccyx et circonscrivent ainsi, avec ces deux derniers os, une nouvelle enceinte, le *bassin*. L'ensemble des os coxaux constitue la

ceinture pelvienne, sur les côtés de laquelle s'implantent les *membres inférieurs* ou *pelviens*.

On considère avec raison les ceintures thoracique et pelvienne comme n'étant que les premiers segments des membres. D'autre part, l'anatomie philosophique a démontré depuis longtemps que les côtes et le sternum ne sont que de simples éléments vertébraux; et pendant longtemps encore les anatomistes, après Gœthe et Oken, ont rattaché au type de la vertèbre les différentes pièces osseuses qui entrent dans la constitution du crâne et de la face. Si cette dernière assertion pouvait être maintenue dans toute sa rigueur (nous verrons malheureusement qu'il n'en est pas ainsi!), nous arriverions à cette définition bien simple du squelette humain : le squelette n'est autre chose qu'une série de vertèbres superposées, portant latéralement deux paires d'appendices ou membres.

Nombre des os. — Le squelette d'un sujet adulte, âgé de trente à trente-cinq ans par exemple, nous présente 206 os, savoir :

	Côté gauche.	Ligne médiane.	Côté droit.	Total.
Colonne vertébrale.	»	24	»	24
Sacrum.	»	1	»	1
Coccyx.	»	1	»	1
Crâne	2	4	2	8
Face	6	2	6	14
Os hyoïde	»	1	»	1
Osselets de l'ouïe.	4	»	4	8
Côtes	12	»	12	24
Sternum	»	1	»	1
Membre supérieur	32	»	32	64
Membre inférieur.	30	»	30	60
Total.	86	34	86	206

Dans ce nombre ne sont pas compris les os surnuméraires du crâne ou *os wormiens*, ni les os développés dans l'épaisseur des tendons, ou *os sésamoïdes*, parmi lesquels nous rangeons la rotule.

Le nombre des pièces du squelette, qui est de 206 chez l'adulte, peut diminuer et diminue même chez le vieillard, par suite de la soudure de deux os voisins. Par contre, ce nombre est plus considérable dans le jeune âge que dans l'âge adulte, parce qu'un certain nombre d'os sont primitivement constitués par plusieurs pièces distinctes : tel est le frontal, qui se compose primitivement de deux moitiés symétriques; tel est l'os coxal, qui comprend primitivement trois os distincts, l'ilion, le pubis et l'ischion, etc.

Longueur proportionnelle des différentes pièces de squelette entre elles. — Il est démontré par l'observation que lorsqu'un sujet grandit, chacun de ses os grandit aussi dans certaines proportions. De là l'existence de rapports naturels entre la longueur de chacune des pièces du squelette et ce qu'on pourrait appeler la *longueur totale du corps* ou *taille*. L'état de ces rapports permet d'établir avec le plus de précision les proportions du corps. Elle permet aussi, à l'aide d'une opération arithmétique des plus simples, de résoudre le problème suivant que l'on rencontre à chaque pas, soit en anthropologie, soit en médecine légale : *étant donné quelques os ou même*

un seul os des membres, l'humérus par exemple, d'un sujet inconnu, déterminer la taille de ce dernier.

A cet effet, on a dressé des tableaux où se trouvent indiquées, comparativement à la taille, la longueur des différentes parties du squelette et celle des os les plus importants des membres supérieur et inférieur, tableaux qui, on le conçoit, permettent de reconstituer rapidement la taille d'après la longueur des os. On s'est servi successivement en France des tableaux D'ORFILA, de TOPINARD, de ROLLET (*Thèse de Lyon*, 1888). Dans un récent mémoire, M. MANOUVRIER (*Mémoire sur la détermination de la taille d'après les grands os des membres*, Mém. de la Soc. d'Anthropologie, Paris, 1892) a repris l'étude des mensurations effectuées à Lyon par M. ROLLET comme étant celles qui offraient les meilleures garanties d'exactitude, et il a donné les deux tableaux suivants, après avoir éliminé les causes d'erreur qui rendaient incorrects les tableaux antérieurs.

TABLEAUX DE MANOUVRIER INDIQUANT LA CORRESPONDANCE MOYENNE DES LONGUEURS OSSEUSES ENTRE ELLES ET AVEC LA TAILLE :

1° Hommes.

PÉRONÉ	TIBIA	FÉMUR	TAILLE	HUMÉRUS	RADIUS	CUBITUS
318	319	392	**1530**	295	213	227
323	324	398	**1552**	298	216	231
328	330	404	**1571**	302	219	235
333	335	410	**1590**	306	222	239
338	340	416	**1605**	309	225	243
344	*346*	*422*	*1625*	*313*	*229*	*246*
349	351	428	**1634**	316	232	249
353	357	434	**1644**	320	236	253
358	362	440	**1654**	324	239	257
363	*368*	*446*	*1666*	*328*	*243*	*260*
368	373	453	**1677**	332	246	263
373	378	460	**1686**	336	249	266
378	383	467	**1697**	340	252	270
383	*389*	*475*	*1716*	*344*	*255*	*273*
388	394	482	**1730**	348	258	276
393	400	490	**1754**	352	261	280
398	405	497	**1767**	356	264	283
403	410	504	**1785**	360	267	287
408	415	512	**1812**	364	270	290
413	420	519	**1830**	368	273	293
Coefficients moyens ultimes pour tous les os d'une longueur inférieure aux chiffres les plus faibles de ce tableau :						
× 4.82	4.80	3.92	*x*	5.25	7.11	6.66
Coefficients moyens ultimes pour tous les os d'une longueur supérieure aux chiffres les plus forts de ce tableau :						
× 4.37	4.32	3.53	*x*	4.93	6.70	6.26

2° Femmes.

PÉRONÉ	TIBIA	FÉMUR	TAILLE	HUMÉRUS	RADIUS	CUBITUS
283	284	363	**1400**	263	193	203
288	289	368	**1420**	266	195	206
293	294	373	**1440**	270	197	209
298	299	378	**1455**	273	199	212
303	304	383	**1470**	276	201	215
307	*309*	*388*	*1488*	*279*	*203*	*217*
311	314	393	**1497**	282	205	219
316	319	398	**1513**	285	207	222
320	324	403	**1528**	289	209	225
325	*329*	*408*	*1543*	*292*	*211*	*228*
330	334	415	**1556**	297	214	231
336	340	422	**1568**	302	218	235
341	346	429	**1582**	307	222	239
346	*352*	*436*	*1595*	*313*	*226*	*243*
351	358	443	**1612**	318	230	247
356	364	450	**1630**	324	234	251
361	370	457	**1650**	329	238	255
366	376	464	**1670**	334	242	258
371	382	471	**1692**	339	246	261
376	388	478	**1715**	344	250	264
Coefficients moyens pour les longueurs d'os inférieures aux chiffres les plus faibles de ce tableau :						
× 4.88	4.85	3.87	*x*	5.41	7.44	7.00
Coefficients moyens pour les longueurs d'os supérieures aux chiffres les plus forts de ce tableau :						
× 4.52	4.42	3.58	*x*	4.98	7.00	6.49

Dans chacun de ces tableaux, tous les chiffres occupant une même ligne horizontale se correspondent mutuellement. La détermination de la taille, avec un os des membres, sera donc des plus faciles : il suffira de chercher dans la colonne de cet os le chiffre qui représente sa longueur et de lire ensuite dans la colonne du milieu la taille correspondante. Ainsi à un fémur de 519 millimètres (hommes) correspond en moyenne une taille de $1^m,830$. A ce même fémur correspond un humérus de 363 millimètres, un cubitus de 293 millimètres, etc.

Si la longueur de l'os donné est intermédiaire entre deux des longueurs inscrites au tableau, on devra prendre la taille également intermédiaire entre les deux tailles correspondantes. Ainsi à un tibia masculin de 343 millimètres (intermédiaire entre les chiffres 340 et 346) correspond une taille de $1^m,615$ (intermédiaire aux chiffres $1^m,605$ et $1^m,625$).

Enfin, si la longueur de l'os mesuré dépasse les limites du tableau, on obtiendra la taille en multipliant cette longueur avec l'un des coefficients inscrits au bas des tableaux. Ainsi la taille correspondante à un tibia masculin de 310 millimètres sera de $310 \times 4,80 = 1^m,488$. De même, un humérus de 375 millimètres correspondra à une taille de $375 \times 4,93 = 1^m,848$.

Il est indispensable, pour arriver à des résultats précis, de mesurer les os conformément au procédé opératoire qui a été indiqué par Broca et suivi par Rollet : on devra se servir de la planchette ostéométrique de Broca et prendre la longueur maximum (en projection) des différents os. Pour le tibia, toutefois, il ne sera pas tenu compte de l'épine de cet os. Pour le fémur, il sera mesuré en position oblique, c'est-à-dire les deux condyles étant appuyés contre le montant vertical de la planchette.

La taille obtenue par le procédé que nous venons d'indiquer correspond à la taille cadavérique. Il faudra en retrancher 2 centimètres si on veut avoir la taille telle qu'on la mesure sur le vivant.

Dans les tableaux ci-dessus, les tailles sont exprimées en millimètres, parce que ce sont des moyennes. Mais cela ne veut pas dire qu'on puisse reconstituer la taille jusqu'aux millimètres, alors que sa mesure directe par un opérateur exercé n'est obtenue qu'à un centimètre près, et comporte des variations plus étendues encore.

Il est très important de connaître la proportion des chances d'erreur et des chances de succès qui existent dans la détermination de la taille, même par le procédé le plus correct. Voici à cet égard les résultats probables indiqués par Manouvrier pour 50 essais, en utilisant soit le fémur, soit l'humérus sur des individus isolés. Les autres grands os donnent des résultats à peine inférieurs et l'association de plusieurs os ne donne pas des résultats beaucoup plus précis.

Sur 50 cas, nombre des erreurs de :

CENTIMÈTRES :	0 et 1	2 et 3	4 et 5	6 et 7	8 et 9	10 et 11
Cas. . .	17	17	9	5	1	1

Il est à remarquer qu'en opérant sur des *groupes*, même faibles, on obtient généralement une taille moyenne exacte ou à peu près, parce que les erreurs en + ou en — se font alors mutuellement équilibre.

D'autre part, si au lieu d'opérer sur des sujets français pris çà et là, on opère sur des individus d'une race déterminée, d'une race préhistorique par exemple, les chances d'erreur seront accrues d'autant plus qu'il s'agira de races plus différentes des nôtres quant aux proportions du corps.

Il y a, en général, un léger avantage à déterminer la taille d'après la longueur de quatre os : le fémur, l'humérus, un seul os de l'avant-bras et un seul os de la jambe. On prend alors la moyenne des quatre tailles ainsi obtenues. S'il s'agit des nègres, il y aura moins de chance d'erreur en employant avec le fémur et l'humérus, un seul os soit de la jambe, soit de l'avant-bras (Manouvrier).

§ II. — Conformation extérieure des os

La configuration extérieure des os est fort irrégulière et par cela même très difficile à définir. Aussi les anciens anatomistes, en quête de noms pour désigner les différentes pièces du squelette, ont-ils multiplié à ce sujet les comparaisons, voyant dans l'un telle ou telle forme géométrique (*cuboïde*

pyramidal), dans l'autre la forme d'une barque (*scaphoïde*); comparant celui-ci à un pois (*pisiforme*), celui-là à un coin (*sphénoïde*, *cunéiforme*), tels autres à une écaille, à un marteau, à une enclume, à un étrier, etc., etc. La surface des os, tout aussi irrégulière que leur *forme*, nous présente un grand nombre d'*éminences*, de *cavités* et de *trous*.

Forme générale. — Considérés dans leur configuration générale, les os se divisent en trois grands groupes dont les noms seuls équivalent à des définitions : les os *longs*, les os *larges*, les os *courts*.

1° Les *os longs* sont ceux dans lesquels l'une des trois dimensions, la longueur, l'emporte sur les deux autres; ils occupent les membres. Chacun d'eux se divise en un corps et deux extrémités : le *corps*, encore appelé *diaphyse*, est le plus souvent prismatique et triangulaire, quelquefois irrégulièrement cylindrique; les *extrémités* ou *épiphyses*, généralement plus volumineuses que le corps, nous présentent une ou plusieurs surfaces lisses pour s'articuler avec les os voisins et, autour de ces surfaces articulaires, des éminences ou des cavités rugueuses pour l'insertion des ligaments ou des muscles.

2° Les *os larges* ou *os plats* sont ceux dans lesquels deux dimensions, la longueur et la largeur, l'emportent sur la troisième et sont à peu près égales entre elles. Ils se disposent autour des cavités qu'ils contribuent à former (crâne, bassin). Ils nous présentent d'ordinaire deux faces, l'une concave, l'autre convexe, et un nombre de bords qui est toujours en rapport avec leur configuration : le frontal en a trois, le pariétal et l'occipital en ont quatre, etc., etc. De ces bords, les uns sont destinés à s'unir avec les os voisins et présentent, à cet effet, des surfaces appropriées au genre même de l'articulation; d'autres, donnant attache à des muscles, s'épaississent et se hérissent de rugosités pour faciliter cette insertion.

3° Les *os courts* ont leurs trois dimensions, longueur, largeur, épaisseur, sensiblement égales. Nous les rencontrons dans la colonne vertébrale, au carpe et au tarse, dans toutes les régions en général où une grande solidité se trouve jointe à des mouvements très variés, mais peu étendus. Les os courts ont tous une forme plus ou moins cubique et nous présentent, par suite, un grand nombre de facettes, destinées les unes à des articulations, les autres à des insertions, soit ligamenteuses, soit musculaires.

Eminences des os ou apophyses. — On désigne sous ce nom toutes les parties, quelle que soit leur forme, qui font saillie à la surface des os. Elles se divisent en *articulaires* et *non articulaires* :

1° Les *éminences articulaires* répondent aux articulations comme leur nom l'indique. Elles diffèrent considérablement, comme nous le verrons plus tard (voyez Articulations), suivant qu'elles appartiennent à des articulations mobiles ou à des articulations immobiles.

2° Les *éminences non articulaires* se distinguent, d'après leur forme, en *bosses*, *protubérances* ou *tubérosités*, *éminences mamillaires*, *épines*, *lignes*, *crêtes*, etc., dénominations suffisamment expressives par elles-mêmes pour ne pas avoir besoin de définition. Ces éminences sont généralement

rugueuses et sont destinées, pour la plupart, à donner attache soit à des ligaments, soit à des muscles. C'est pour ainsi dire une loi, une morphologie générale, que les saillies d'insertion présentent un développement proportionnel aux organes qui viennent s'y implanter. Aussi voyons-nous les éminences non articulaires plus développées chez les sujets vigoureux que chez les sujets d'une faible musculature, plus marquées chez l'homme que chez la femme, plus marquées encore chez l'ouvrier qui demande à ses muscles un travail incessant et pénible que chez l'homme de bureau condamné par ses occupations à une vie sédentaire.

Quant aux dénominations qui ont été données aux éminences osseuses, elles sont toutes aussi nombreuses que fantaisistes ou même bizarres (*apophyses coracoïde, coronoïde, unciforme*), et nous devons reconnaître avec Cruveilhier que nulle part peut-être le vice du langage anatomique n'a été poussé plus loin. Mais, quelque fantaisiste qu'elle soit, nous devons subir une pareille nomenclature. Elle est consacrée par un usage plusieurs fois séculaire et survivra sans doute à toutes les tentatives que l'on pourra faire, pour lui substituer des dénominations plus scientifiques.

Cavités des os. — Les cavités des os se divisent, comme les éminences, en deux groupes distincts, les cavités *articulaires* et les cavités *non articulaires :*

1° Les *cavités articulaires* s'opposent aux éminences de même nom et se façonnent d'ordinaire pour leur correspondre exactement sur tous les points. Nous verrons plus tard, en étudiant les articulations, que ces cavités sont très variables dans leur forme, leur étendue, leur degré d'excavation, etc.

2° Les *cavités non articulaires* ont une morphologie tout aussi variable, et nous n'insisterons pas à cet égard, devant étudier plus tard chacune d'elles avec les os auxquels elles appartiennent. Si nous les considérons seulement au point de vue de leur usage, nous pouvons les diviser en trois ordres et admettre des cavités d'*insertion*, des cavités de *réception* et des cavités d'*agrandissement*.

a. Les *cavités d'insertion* donnent attache soit à des ligaments, soit à des muscles. La cavité digitale du grand trochanter nous fournit l'un des meilleurs exemples.

b. Parmi les *cavités de réception*, les unes donnent passage à des tendons, à des artères, à des nerfs et affectent alors la forme de *gouttières* ou de *sillons* plus ou moins profonds et plus ou moins prolongés. D'autres servent à loger des organes plus volumineux, tels que le cervelet, les différents lobes du cerveau, le globe de l'œil; on les désigne d'ordinaire sous le nom de *fosses* (f. occipitale, f. frontale, f. orbitaire). Il est à remarquer que l'os, ainsi creusé ou excavé, se moule exactement dans la plupart des cas sur l'organe qu'il reçoit : on dirait que cet organe trace et imprime lui-même sa forme sur la surface osseuse, d'où le nom de *cavités d'impression* que l'on donne parfois aux cavités de réception.

c. Nous désignons enfin sous le nom de *cavités d'agrandissement* toutes ces cavités plus ou moins anfractueuses, qui sous le nom de *sinus* (s. maxillaires, s. frontaux) ou de *cellules* (c. ethmoïdales), se disséminent autour

des fosses nasales et communiquent avec ces cavités par des ouvertures plus ou moins étroites. La caisse du tympan possède, elle aussi, des cavités d'agrandissement, les cavités mastoïdiennes.

Trous et canaux des os. — Les trous ou canaux qui s'ouvrent à la surface des os sont de deux ordres : les uns, *canaux de transmission*, livrent passage à des vaisseaux et à des nerfs qui ne font que traverser les os sans s'y arrêter; les autres, *canaux nourriciers*, laissent passer les vaisseaux qui apportent aux os leurs principes nutritifs.

1° Les *trous* et *canaux de transmission* sont considérables, comme le trou occipital qui loge le bulbe rachidien, le canal carotidien que parcourt le carotide interne. Ou bien ils sont tout petits, comme le trou petit rond que traversé l'artère méningée moyenne, le canal de Jacobson qui donne passage au filet nerveux de même nom. Plusieurs trous et canaux prennent, en raison de leur forme, les noms d'*hiatus* (h. de Fallope), de *fente* (f. sphénoïdale), de *fissure* ou *scissure* (sc. de Glaser). Nous trouverons encore à la base du crâne des *trous déchirés*, ainsi appelés parce que leur contour est taillé d'une façon fort irrégulière.

2° Les *trous* ou *conduits nourriciers* se divisent en trois ordres, d'après leurs dimensions :

a. Les *trous du premier ordre*, les plus considérables, appartiennent exclusivement à la diaphyse des os longs et à quelques os larges. Ils sont presque toujours obliques et donnent passage à l'*artère nourricière* qu'accompagne parfois un filet nerveux.

b. Les *trous du second ordre* se rencontrent sur les épiphyses des os longs, sur les bords des os larges et sur les faces non articulaires des os courts. Leur nombre est considérable : Bichat en a compté 50 sur le calcanéum, 20 sur le corps d'une vertèbre dorsale, 140 sur l'extrémité inférieure du fémur. Ils livrent surtout passage à des veines.

c. Les *trous du troisième ordre*, enfin, beaucoup plus petits que les précédents, s'observent indistinctement sur toute la surface de l'os que revêt le périoste. Ils sont en nombre indéfini et ne peuvent être bien étudiés qu'à l'aide d'une loupe.

De ces différents conduits nourriciers des os, ceux du premier ordre sont les plus intéressants à connaître, au point de vue de l'anatomie descriptive tout au moins; et, quoique nous devions les retrouver plus tard un à un sur les différents os auxquels ils appartiennent, nous croyons qu'il ne sera pas inutile de grouper ici dans un tableau synoptique les principaux d'entre eux, en indiquant pour chacun sa situation et sa direction.

On voit par ce tableau (p. 10), que les conduits nourriciers présentent, suivant les os, des positions différentes. C'est ainsi qu'on les rencontre : pour l'humérus et pour le fémur, à la partie moyenne de l'épiphyse ou un peu au-dessous; pour le cubitus, le radius, le tibia et le péroné, à l'union du tiers supérieur avec le tiers moyen, ou même dans le tiers supérieur. Mêmes variations en ce qui concerne leur direction : obliques de haut en bas sur l'humérus et les deux os de la jambe, ils sont, au contraire,

obliques de bas en haut sur le fémur et les deux os de l'avant-bras. En termes plus simples, ils se dirigent vers le coude et fuient le genou.

NOMS DES OS	SITUATION DU TROU NOURRICIER	DIRECTION DU TROU NOURRICIER
CLAVICULE. . .	Face inférieure (souvent double, souvent absent).	Oblique en dehors.
OMOPLATE. . .	3 trous { 1° fosse sus-épineuse. . . . . 2° fosse sous-épineuse . . . . . 3° fosse sous-scapulaire	Oblique en bas. Oblique en haut. Dirigé en arrière.
HUMÉRUS . . .	Face interne, un peu au-dessous de sa partie moyenne.	Oblique de haut en bas.
CUBITUS. . . .	Face antérieure, à la réunion du tiers supérieur, avec le tiers moyen.	Oblique de bas en haut.
RADIUS. . . .	Id. un peu plus bas que le précédent.	Id.
OS COXAL. . .	3 trous { 1° fosse iliaque interne . . . . 2° fosse iliaque externe . . . . 3° un peu en avant de l'échancrure sciatique.	Obl. en bas et en avant. Obl. en bas et en avant. Obl. en haut et en avant.
FÉMUR	Ligne âpre, vers le milieu de sa longueur.	Oblique de bas en haut.
PÉRONÉ. . . .	Face postérieure, dans son tiers moyen.	Oblique de haut en bas.
TIBIA.	Face postérieure, à la réunion de son tiers supérieur avec son tiers moyen.	Id.

Aucun fait morphologique n'est le produit du hasard et toutes les divergences que nous venons de signaler, au sujet des conduits nourriciers des os, doivent trouver leur explication dans quelque loi de l'ostéogénèse. Mais cette loi, malgré les intéressantes recherches de SCHWALBE (*Zeitschr. f. Anat. u. Entwickl.*, 1876), nous paraît être encore à trouver. Je ferai ici cette simple remarque : c'est que, dans l'attitude primitive que présente le fœtus dans l'utérus maternel, ces divergences disparaissent, tous les conduits nourriciers des os longs sans exception se dirigeant alors de haut en bas. Là peut-être est le nœud de la question.

§ III. — CONFORMATION INTÉRIEURE DES OS

Si l'on pratique des coupes sur des os adultes, ces os présentent, à l'état frais, une coloration jaunâtre ou rougeâtre, due à la présence d'une substance particulière, la *moelle osseuse*. Cette substance colorée et de consistance molle, est contenue dans des aréoles ou cavités, que circonscrivent des

lames de substance dure, la *substance osseuse* proprement dite. Cette dernière s'étudie bien plus facilement sur des os desséchés.

La substance qui constitue les os secs, la substance osseuse proprement dite, est de couleur blanche ou légèrement jaunâtre, et se dispose, comme nous venons de le dire, sous forme de lames circonscrivant des cavités. Lorsque ces lames sont épaisses, dures et d'un aspect plus ou moins fibroïde, on dit que l'os est formé de *tissu compact;* si, au contraire, elles sont minces et s'unissent les unes aux autres sous des angles divers pour former des aréoles, on dit que l'os est constitué par du *tissu spongieux*. On désigne, enfin, sous le nom de *réticulaire*, une variété de tissu spongieux, dans lesquelles les aréoles se sont agrandies et ne se trouvent plus limitées que par de fines travées osseuses, qui paraissent disposées en réseaux (fig. 1).

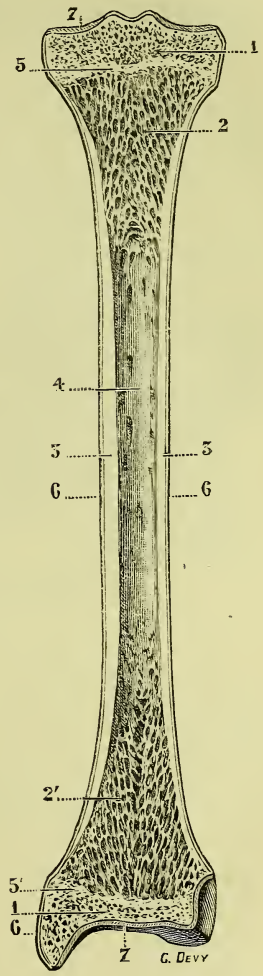

Fig. 1.
Coupe du tibia.

1, épiphyse (tissu spongieux). — 2, diaphyse (tissu réticulaire). — 3, diaphyse (tissu compact). — 4, canal médullaire. — 5, vestige de la soudure de l'épiphyse. avec la diaphyse. — 6, périoste — 7, coupe du cartilage d'encroûtement.

Ces variétés d'aspect que nous présente le tissu osseux, *tissu spongieux*, *tissu compact* et *tissu réticulaire*, résultent simplement d'une disposition physique différente. La structure intime du tissu, comme nous le verrons plus tard, est partout la même.

Toutes les cavités que limitent les lames osseuses communiquent entre elles. On peut s'en assurer facilement, dans un os long par exemple, en faisant deux ouvertures, chacune à l'une des extrémités de l'os : si l'on fait pénétrer alors un liquide par l'une d'elles, ce liquide sortira par l'autre.

Voyons maintenant quelle est la distribution de ces différentes variétés du tissu osseux dans les trois groupes d'os :

1° **Conformation intérieure des os longs.** — Dans les os longs, le tissu compact forme une gaine presque totale à l'os; à la partie moyenne, elle est plus épaisse qu'aux extrémités. Au niveau de la diaphyse, aucune lamelle secondaire ne se détache de cette gaine : aussi le centre est-il occupé par une vaste cavité, le *canal médullaire*. Vers les extrémités, il se dégage de la gaine compacte une série de lames de plus en plus minces qui, par leur réunion, forment le tissu spongieux constituant les épiphyses de ces os.

La gaine osseuse compacte est criblée d'orifices visibles à l'œil nu, orifices du premier et du second ordre. On y trouve aussi une quantité innombrable d'orifices microscopiques, qui ne sont autre chose que les orifices des *canaux de Havers* et des *canalicules osseux*.

Le canal médullaire des os longs ne forme pas une cavité dont la paroi est mathématiquement parallèle à la surface extérieure des mêmes os : ces deux surfaces au contraire, sont à peu près de forme inverse. En effet, tandis que la surface extérieure de l'os va en s'évasant de la diaphyse vers les épiphyses, la cavité du canal médullaire va en s'atténuant dans la même direction. La cause de ce rétrécissement est due aux lames qui se détachent de la portion compacte de l'os pour former le tissu spongieux (fig. 1).

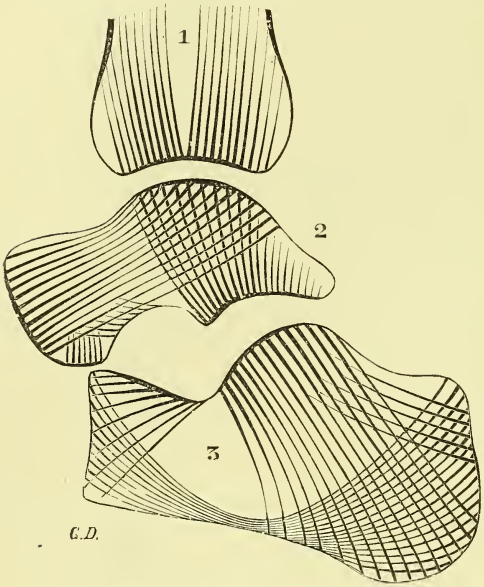

Fig. 2.

Coupe schématique représentant à la fois la direction des travées du tissu spongieux et les directions des forces composantes dans certains os en contact (d'après Meyer).

1, extrémité inférieure du tibia. — 2, astragale. 3, calcanéum.

La constitution cavitaire des os en général et des os longs en particulier offre plusieurs avantages :

1° Sous un même volume les os pèsent moins.

2° La résistance pour le poids de substance qu'ils contiennent est augmentée ; car on sait que de deux corps cylindriques de même hauteur, composés de la même quantité de substance, celui qui a le plus grand diamètre à sa base est celui qui résiste le plus.

3° Cette augmentation de diamètre augmente la surface d'implantation des muscles et des tendons, sans accroissement du poids du membre.

Le tissu spongieux qui forme les épiphyses des os longs est constitué, nous l'avons déjà dit, par des lames osseuses détachées de l'os compact. Elles vont se réunir pour former les cavités, cellules ou aréoles de l'os spongieux. Ces cavités présentent pour les épiphyses les mêmes avantages que le canal médullaire pour la diaphyse.

Les lames de l'os spongieux (fig. 2) deviennent plus denses et se placent en arcs-boutants au niveau des surfaces articulaires, pour en augmenter la résistance. Cette disposition sert à décomposer en une quantité considérable de composantes les forces appliquées contre les surfaces articulaires. Le tissu réticulaire se montre dans le canal medullaire de quelques os longs, du tibia notamment.

A consulter au sujet de la structure des os longs : Meyer, *Die Architectur der Spongiosa*, Arch. Reichert und Du Bois-Raymond, 1867 ; J. Wolf, *Ueber die innere Architectur*, etc. Wirchow's Archiv., 1870.

2° **Conformation intérieure des os plats.** — Les os plats ou larges sont limités sur leurs deux faces par des lames de tissu compact qui portent le

nom de lames ou tables de l'os : elles sont séparées par du tissu spongieux irrégulièrement distribué. Au crâne, le tissu spongieux intermédiaire porte le nom de *diploé*. Dans quelques os larges (os iliaque), le centre de l'os est presque dépourvu de tissu spongieux, tandis que ce dernier est très dense à la périphérie. Sur les lames compactes se voient les mêmes orifices que dans les os longs : à l'œil nu, les orifices des canaux du premier et du deuxième ordre ; au microscope, les orifices des *canaux de Havers* et des *canalicules osseux*.

Dans le tissu spongieux des os plats, se trouvent quelques cavités en forme de canaux, entourées d'une couche de tissu compact : elles constituent les *canaux veineux* où passent les grosses veines. Ces canaux sont criblés d'orifices pour le passage des veinules qui viennent y aboutir.

3e **Conformation intérieure des os courts.** — On trouve à la périphérie de ces os une mince lame de tissu compact, percée de trous pour les vaisseaux nourriciers de l'os. De ce tissu compact partent des lames osseuses qui vont former du tissu spongieux dont les aréoles sont à peu près égales (fig. 3). On trouve dans ce tissu spongieux, surtout dans les vertèbres, des canaux veineux analogues à ceux qui existent dans les os plats.

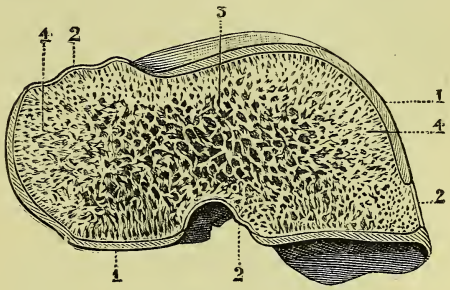

Fig. 3.
Coupe d'un os court (astragale).
1, cartilage articulaire. — 2, périoste. — 3, tissu spongieux et ses aréoles.

Les cavités articulaires des os sont ordinairement formées par du tissu spongieux ; les cavités non articulaires, telles que les sinus, sont doublées par du tissu compact.

Ce que nous venons de dire s'applique uniquement à l'os adulte. Si l'on examine, en effet, les os d'un animal en voie de développement, les os longs, par exemple, les canaux médullaires, sont loin de communiquer avec les aréoles du tissu spongieux des épiphyses. Il existe au niveau de jonction de la diaphyse avec les épiphyses, deux cloisons ostéo-cartilagineuses qui correspondent au cartilage de conjugaison. Chez les individus très jeunes, chez les embryons, l'interruption est, comme nous le verrons plus loin, beaucoup plus grande encore,

Chez les jeunes sujets, les cavités de la diaphyse ou des épiphyses qu'on peut désigner sous le nom général de cavités médullaires (car il existe de la moelle aussi bien dans l'une que dans les autres) sont moins volumineuses et par conséquent moins nettement tracées que chez l'adulte. Chez le vieillard, le canal médullaire des os longs et les cavités médullaires de l'os spongieux sont proportionnellement plus développés que chez l'adulte.

§ IV. — Structure des os

L'os se présente sous deux états : à l'*état sec* et à l'*état frais*. A l'état sec, il forme des organes blanchâtres, durs, résistants, creusés de cavités sur la disposition desquelles nous avons suffisamment insisté dans le paragraphe

précédent. A l'état frais, ces cavités sont remplies d'éléments anatomiques propres ou accessoires : tels sont les *éléments cellulaires* de l'os, de la *moelle*, les *vaisseaux* et les *nerfs*. Dans ce dernier état, les os sont, en outre, entourés d'une membrane fibreuse excessivement importante : le *périoste*. Nous croyons utile d'étudier l'os sec d'abord ; il nous sera plus facile alors de comprendre la situation des éléments constitutifs ou accessoires de l'os frais.

A. — Os sec

Si l'on examine des coupes d'os à un grossissement suffisant, quel que soit l'os d'où proviennent ces coupes, os long, plat ou court, os compact ou spongieux, on voit qu'il présente l'aspect suivant :

Il est formé par une substance solide fondamentale, désignée sous le nom de *substance osseuse*. Cette substance est disposée par couches stratifiées de directions diverses. Ces couches portent le nom de *lamelles osseuses* (fig. 4 et 5).

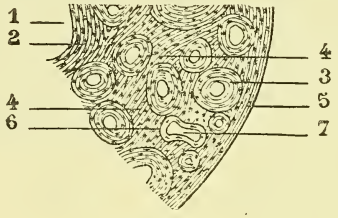

Fig. 4.

Coupe demi-schématique transversale de la diaphyse d'un os long.

1, canal médullaire. — 2, système de lamelles périmédullaire. — 3, système de Havers. — 4, système intermédiaire. — 5, système périphérique ou sous-périostique. — 6, lamelles osseuses entourant deux canaux de Havers, 7, réunis par une anatomose transversale.

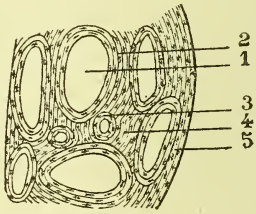

Fig. 5.

Coupe demi-schématique du tissu osseux spongieux.

1, cavité médullaire. — 2, système périmédullaire. — 3, système de Havers. — 4, système intermédiaire. — 5, système périphérique.

Au milieu de ces lamelles, et circonscrites par elles, se trouvent des cavités de dimensions variables suivant les cas : les unes sont les *cavités médullaires*, les autres sont les coupes des *canaux de Havers*. Ces cavités, à l'état frais, contiennent les éléments organiques des os, des vaisseaux, des nerfs et de la moelle osseuse.

Dans l'intérieur des lamelles, et quelquefois dans l'interstice de leur stratification, se voient des corpuscules d'aspect noirâtre possédant un chevelu de prolongements irréguliers : ces corpuscules et ces prolongements qui paraissent noirs sur l'os sec, parce qu'ils sont remplis de gaz, et qui, en réalité, sont des cavités creusées dans la substance osseuse, sont désignés, les premiers, sous le nom d'*ostéoplastes*, les seconds sous le nom de *canalicules osseux*. A l'état frais, les ostéoplastes contiennent les *cellules osseuses ;* quant aux canalicules osseux, ils renferment des prolongements des cellules osseuses.

Telle est la disposition générale de l'os sec (fig. 4 et 5). Nous allons étudier successivement : 1° les cavités médullaires ; 2° les canaux de Havers ; 3° les lamelles osseuses ; 4° les ostéoplastes et les canalicules osseux.

1° **Cavités médullaires.** — Les cavités médullaires des os sont constituées par les aréoles du tissu spongieux et par le canal médullaire des os longs. Elles sont toujours visibles à l'œil nu. Si l'on pratique une coupe transversale au niveau de la diaphyse d'un os long, on n'aura sur cette section qu'une seule cavité médullaire qui en occupera le centre. Mais si cette coupe porte sur une épiphyse ou sur un os court quelconque, on aura sous les yeux une quantité plus ou moins considérable de cavités médullaires, correspondant exactement aux aréoles du tissu spongieux (fig. 1).

2° **Canaux de Havers.** — On désigne ainsi, du nom de l'anatomiste qui le premier les a bien décrits, un système de canaux creusés dans la substance osseuse et destinés à loger les vaisseaux. Ils existent surtout en grand nombre dans le tissu osseux compact ; on en observe beaucoup moins dans le tissu spongieux : les lamelles très minces de ce tissu ainsi que certaines lames très fines du tissu compact en sont dépourvues (fig. 5).

Le diamètre des canaux de Havers varie de 30 μ à 400 μ (Sappey). Ils viennent s'ouvrir, soit à l'intérieur des cavités médullaires, soit à la surface externe de l'os, immédiatement au-dessous du périoste. Là, ils constituent les orifices de troisième ordre, disposés en becs de flûte. Au niveau des surfaces articulaires et des insertions tendineuses, il n'existe pas d'orifices de canaux de Havers ; ces canaux se contournent en anse pour plonger de nouveau dans la substance osseuse. Ils vont aussi s'ouvrir dans les trous nourriciers des os.

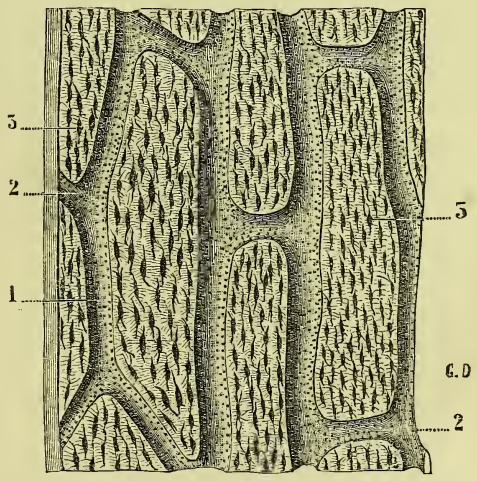

Fig. 6.

Coupe longitudinale d'un os long.

1, 2, canaux de Havers. — 3, ostéoplastes.

Il importe de connaître leur direction dans les différents groupes d'os :

a. *Dans la diaphyse des os longs*, les canaux de Havers forment un réseau de mailles quadrangulaires, losangiques ou trapézoïdes, allongées dans le sens de la longueur de l'os. Si l'on fait une section transversale de la diaphyse d'un os long, on y voit une série de trous isolés, de forme circulaire ou ovalaire, qui ne sont autre chose que les sections transversales des canaux de Havers. Si la section a porté sur une des branches qui réunit les branches longitudinales des mailles, les deux trous ovalaires ou circulaires seront

réunis par un canal (fig. 4). Une coupe longitudinale faite sur la diaphyse d'un os long montre bien mieux encore la disposition en réseau des canaux de Havers : les mailles rectangulaires du réseau s'y voient dans toute leur étendue (fig. 6). On y voit aisément les canaux de Havers, débouchant soit sous le périoste, soit dans le canal médullaire. Pour bien montrer ce réseau et le rendre plus apparent, il faut faire séjourner une fine lame de tissu compact pendant une douzaine d'heures dans une solution concentrée de carmin dans l'ammoniaque. Au bout de ce temps, on use sur une pierre à rasoir les deux faces de la lame osseuse, et, si l'on monte la préparation dans la glycérine, on voit les canaux de Havers se détacher en rouge et former les réseaux que nous venons d'indiquer.

b. *Dans les épiphyses des os longs*, la disposition des canaux de Havers est absolument irrégulière.

c. *Dans les os plats*, les canaux de Havers viennent aboutir au trou nourricier. Ils ont donc une direction convergente par rapport à cet orifice. Ils vont s'ouvrir, comme dans les os longs, sous le périoste et dans les aréoles du tissu spongieux.

d. *Dans les os courts*, ils n'ont aucune disposition régulière.

Les cavités médullaires et les canaux de Havers, qui en apparence sont si dissemblables, peuvent être ramenés à une similitude absolue. Nous verrons, en effet, que dans ces deux groupes de cavités se trouvent des éléments analogues. Nous verrons de plus que les canaux de Havers ne sont autre chose que d'anciennes cavités médullaires qui ont été comblées par la stratification des couches osseuses. Du reste, dans certains cas d'ostéite, les canaux de Havers se transforment de nouveau en véritables cavités médullaires.

3° **Lamelles osseuses.** — Les lamelles osseuses, découvertes par Gagliardi, étudiées plus tard par Havers, Lassone et Deutsch (1834), sont formées par des couches de substance fondamentale d'os, par la *substance osseuse*. Leur épaisseur varie entre 4 μ et 12 μ, leur couleur est blanchâtre ou blanc jaunâtre. Sous une forte épaisseur, elles sont opaques ; mais lorsqu'elles sont amincies, elles laissent assez facilement passer la lumière. A un grossissement moyen, elles paraissent légèrement granuleuses. La partie externe de ces lamelles, sans qu'on puisse s'expliquer pourquoi, paraît plus sombre que la partie interne. Leur direction et leur forme sont éminemment variables, et nous devons, tout d'abord, les étudier dans les divers groupes d'os.

a. *Dans les os longs*, sur des coupes transversales pratiquées au niveau de la diaphyse, on voit les lamelles osseuses constituer plusieurs groupes de stratifications. Ces groupes ont reçu le nom de *systèmes de lamelles*. Autour du canal médullaire (fig. 2 et 4), on aperçoit plusieurs lamelles concentriques à ce canal médullaire ; elles forment le *système périmédullaire*. A la périphérie de l'os, immédiatement au-dessous du périoste, on aperçoit de même quelques lamelles concentriques, parallèles à la périphérie de l'os et la limitant : ces lamelles forment le *système périphérique* ou *sous-périostique*. Autour de chacun des canaux de Havers, dont on aperçoit les sections (fig. 4), on voit les lamelles osseuses constituer un certain nombre de couches con-

centriques, ayant pour centre le centre même du canal de Havers ; ces systèmes portent le nom de *systèmes de Havers*. Mais ce n'est pas tout : dans les espaces polygonaux limités par les systèmes de Havers, il existe encore des lamelles osseuses stratifiées : ces dernières constituent les *systèmes intermédiaires* (fig. 4). Le centre des courbes correspondant aux lamelles intermédiaires ne coïncide pas avec le centre des systèmes de Havers : il paraît situé plutôt sur l'axe de la diaphyse.

La diaphyse d'un os long semble donc formée d'une série d'étuis osseux emboîtés, entourant les cavités de Havers. Ces étuis déterminent des espaces comblés par des segments d'étuis incomplets formant les systèmes intermédiaires. Tous ces étuis osseux sont compris eux-mêmes entre les étuis périmédullaires et périphériques.

Cette disposition se reconnaît facilement sur les coupes longitudinales pratiquées dans la diaphyse des os longs. Seulement, ici, au lieu d'observer des systèmes lamellaires formés de cercles ou d'arcs de cercles concentriques, nous les verrons contituées par des lamelles parallèles, à la manière des feuillets d'un livre.

Dans les épiphyses des os longs, les mêmes systèmes existent, mais ils présentent quelques modifications. Nous trouverons les systèmes périmédullaires placés autour des aréoles du tissu spongieux qui forme ces épiphyses (fig. 5). Les systèmes périphériques existeront au-dessous du périoste. Les systèmes de Havers seront apparents dans l'intérieur des lames osseuses qui séparent les canaux médullaires. Enfin, les systèmes intermédiaires ne feront point défaut dans les espaces osseux compris entre ces mêmes cavités médullaires et les systèmes de Havers. Ils diffèrent seulement, par leur nombre et leurs formes, des systèmes diaphysaires.

b. *Dans les os plats*, nous retrouvons nos systèmes périmédullaires autour des cavités médullaires ; les systèmes périphériques à la superficie des deux tables de l'os ; les systèmes de Havers et les systèmes intermédiaires dans l'intervalle des cavités médullaires.

c. *Dans les os courts*, la disposition des systèmes lamellaires est analogue à celle qu'ils présentent dans le tissu spongieux des os longs.

Sur quelques points particuliers, la disposition générale des systèmes lamellaires, surtout des systèmes de Havers, n'est pas indifférente. Au niveau des articulations, ils forment des courbes se rapprochant plus ou moins de la forme ogivale, qui semblent destinées à maintenir la surface articulaire et à augmenter, par conséquent, sa résistance. On ne doit pas oublier que cette disposition se relie à la disposition en anse des canaux de Havers, au-dessous des surfaces articulaires (fig. 2).

Le nombre de lamelles qui forment les différents systèmes, et notamment les systèmes de Havers, est excessivement variable. Les canaux de Havers de dimension moyenne paraissent avoir proportionnellement le plus de lamelles, de 6 à 8.

Structure. — Considérées au point de vue de leur structure, les lamelles osseuses se présentent sous deux aspects bien différents : les unes sont homogènes, les autres sont striées transversalement. Cet aspect se présente dans

quelque système de lamelles que ce soit. Ces deux genres de lamelles alternent entre elles.

Cette disposition des lamelles a donné lieu à différentes hypothèses sur leur constitution et, par conséquent, sur celle de la substance osseuse. Pour Ranvier, l'aspect strié d'une lamelle provient de ce qu'elle est interrompue par des ponts de substance osseuse qui réunissent les deux lamelles homogènes voisines. Il se base sur ce fait que l'alternance des lamelles homogènes et striées se retrouve aussi bien sur les coupes longitudinales que sur les coupes transversales des systèmes de Havers. D'après Sharpey, cet aspect alternativement strié et homogène serait dû à la nature fibreuse de la substance osseuse, dont il compare la structure à celle d'une toile. D'après Ebner, la lamelle osseuse est constituée par des fibres entre-croisées plongées dans une substance calcifiée. Ces fibres, dérivées de fibres conjonctives, sont comme ces dernières composées de fibrilles. Renaut a reconnu la justesse de ces observations. Suivant que les fibres constituantes sont coupées en long ou en travers la lamelle paraît homogène ou striée. On a désigné sous le nom de *fibres de Sharpey*, ces fibres constituantes : nous réserverons cette désignation aux éléments fibreux de l'os dont nous allons parler.

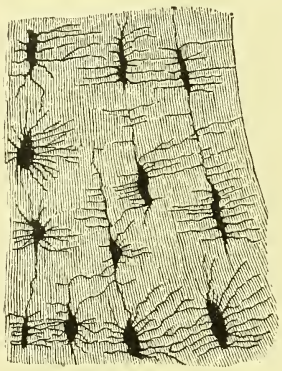

Fig. 7.
Coupe d'os montrant les ostéoplastes et les canalicules osseux (d'après Klein).

Les lamelles osseuses paraissent, lorsqu'on les regarde à un fort grossissement, appliquées les unes contre les autres, ou, si on le préfère, réunies par les ponts de substance osseuse dont nous avons parlé plus haut. Mais, dans certains cas, elles sont reliées par des éléments fibroïdes qui semblent jouer le rôle de chevilles. Ces éléments sont désignés sous le nom de *fibres de Sharpey*, du nom de l'anatomiste qui les a décrites, ou bien encore sous le nom de *fibres perforantes*. Elles n'existent pas dans tous les systèmes de lamelles ; on les trouve seulement dans les systèmes périmédullaires, dans les systèmes périphériques et dans les systèmes intermédiaires. Elles semblent faire défaut dans les systèmes de Havers. D'une façon générale, on ne les rencontre que dans les systèmes de lamelles qui se développent autour des fibres du périoste. Ces fibres, qui sont des restes calcifiés de fibres connectives ou de fibres élastiques (H. Muller), s'enfoncent perpendiculairement ou obliquement à la surface des lamelles osseuses, tout en conservant la forme qu'elles avaient au moment de l'ossification. Tantôt, en effet, elles ont l'aspect de clous s'enfonçant dans les lamelles osseuses ; tantôt elles ont conservé leur forme en réseau. Elles atteignent environ $2^{mm},255$ de long et de 2 à 13 μ de large (Frey).

On trouve dans certains cas, à la périphérie des systèmes de Havers, ou bien, près de la surface du tissu compact, des corps ovales ou arrondis formés de lamelles plus ou moins modifiées ; ces corps ne sont autre chose que des restes de systèmes de Havers entamés par l'ossification.

4° **Ostéoplastes, canalicules osseux.** — *a.* Les *ostéoplastes* ou *corpuscules osseux*, découverts par Purkinje (1834) et bien étudiés par Tood et Bowmann (1845), sont des cavités microscopiques creusées dans la substance osseuse et donnant naissance à de nombreux prolongements canaliculés, les *canalicules osseux.*

Ils affectent une forme irrégulière, étoilée, qu'on peut cependant rapprocher d'un ovoïde aplati dans le sens perpendiculaire à la direction du système lamellaire auquel ils appartiennent. Leur grand axe est toujours parallèle à la direction de ce même système lamellaire. Leur contour porte autant d'angles qu'il existe de canalicules osseux partant des ostéoplastes : de telle sorte que ces derniers paraissent hérissés d'une série d'entonnoirs aboutissant aux canalicules osseux. L'aspect qui en résulte (fig. 7) est caractéristique et il est impossible de l'oublier une fois qu'on l'a vu : l'ensemble d'un ostéoplaste et de ses canalicules efférents est assez semblable à celui que présentent les racines chevelues de certaines plantes. Cet aspect est d'autant plus justifié que les ostéoplastes et les canalicules osseux tranchent en noir sur le fond transparent de la préparation ; sur l'os sec, ils sont en effet remplis d'air, et, possédant un indice de réfraction beaucoup plus faible que la substance osseuse, ils paraissent obscurs.

Fig. 8.
Coupe d'os décalcifié.

Les corpuscules osseux sont la plupart du temps situés dans l'intérieur même de la lamelle osseuse ; quelquefois, cependant, on les trouve dans l'interstice de deux lamelles, mais c'est le cas le moins fréquent. Leurs dimensions sont éminemment variables : leur longueur varie entre 18 μ et 45 μ, leur épaisseur entre 4 μ et 9 μ ; leur largeur est en moyenne de 6 μ. On en trouve de très aplatis qui ont à peine la largeur d'un canalicule osseux. Ranvier leur a donné le nom de confluents lacunaires des os et les regarde comme des corpuscules osseux atrophiés : on les rencontre aux points de jonction des différents systèmes de lamelles.

b. Les *canalicules osseux* (fig. 7) partent de l'ostéoplaste, en rayonnant dans toutes les directions. Ces petits canaux, excessivement grêles, ont un trajet flexueux et irrégulier ; ils forment autour de l'ostéoplaste, d'où ils partent, une sorte de chevelure dont les éléments sont fréquemment anastomosés entre eux. De plus, et on peut le constater facilement sur les pièces osseuses injectées au bleu d'aniline, les canalicules osseux issus d'un ostéoplaste vont s'anastomoser avec ceux des ostéoplastes voisins. Ces anastomoses ne se font pas seulement dans le sens du plan de la coupe, mais encore verticalement, au-dessus et au-dessous du plan de section. On peut se convaincre facilement de ce fait en examinant la coupe longitudinale d'un os long (fig. 6) : en un mot, les anastomoses des canalicules osseux se font dans toutes les directions. Il résulte de ce fait que les ostéoplastes voisins communiquent entre eux par l'intermédiaire de leurs canalicules. Les anastomoses de ces derniers se font la plupart du temps par inosculation ; on voit cependant quelques canalicules venir s'aboucher directement l'un dans l'autre.

Les canalicules osseux présentent quelques particularités sur lesquelles nous devons appeler l'attention.

Les canalicules, provenant des ostéoplastes immédiatement voisins du canal médullaire central des os longs ou des cavités de même nature du tissu spongieux, viennent aboutir dans ces cavités : de même, dans les canaux de Havers aboutissent les canalicules issus des ostéoplastes les plus voisins; sous le périoste viennent déboucher les canalicules des ostéoplastes des lamelles les plus périphériques. Si l'on ajoute à cela que dans l'épaisseur de l'os les ostéoplastes sont réunis par leurs canalicules osseux, on voit que les cavités médullaires et les cavités de Havers sont mises en relation avec la face externe de l'os par un vaste ensemble de canaux excessivement ténus. Cependant, il est un fait signalé par Ranvier qui semblerait indiquer que le réseau précédent n'est pas aussi complet qu'on pourrait le croire de prime abord : si l'on considère les points de contact de deux systèmes de Havers voisins (fig. 9), on voit qu'à ce niveau les canalicules osseux qui concourent les uns vers les autres, au lieu de s'anastomoser, se recourbent et vont s'anastomoser avec les canalicules issus des ostéoplastes supérieurs et inférieurs de leur système respectif. Ainsi les canalicules de l'ostéoplaste 2 du système 1, ne vont pas s'anastomoser avec les canalicules concourants de l'ostéoplaste 2' du système 1', mais bien avec les canalicules de l'ostéoplaste 4 du système 1 ; cependant, le fait n'est pas général; on peut voir des anastomoses se produire entre les canalicules de deux systèmes de Havers tangents. Ces canalicules, dits *canalicules récurrents*, n'existent pas seulement dans les points que nous venons d'indiquer, mais aussi au niveau du point de contact des systèmes de Havers et des systèmes intermédiaires.

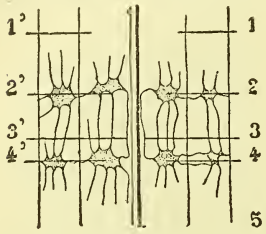

Fig. 9.

Rapports des canalicules osseux des ostéoplastes appartenant à deux systèmes de Havers voisins.

2, 4, ostéoplastes voisins du système 1, réunis par le canalicule récurrent 3.— 2', 4', 3' mêmes éléments du système 1'.

Ces derniers faits démontrent qu'un système de Havers forme, pour ainsi dire, un petit système isolé dans la totalité de l'os. Cette quasi-autonomie du système de Havers nous sera, du reste, plus amplement démontrée, lorsque nous étudierons le développement du tissu osseux. Nous verrons, en effet, que le tissu osseux qui compose les systèmes de Havers se produit directement autour des vaisseaux sanguins, tandis que les systèmes intermédiaires proviennent directement de l'ossification périostique. La présence de fibres de Sharpey dans ces derniers systèmes et leur absence dans les premiers nous fournissent d'ores et déjà la preuve de ce fait.

Il nous reste à noter une dernière particularité afférente à ces canalicules osseux, c'est que, toutes les fois qu'ils rencontrent une fibre de Sharpey, ils la contournent.

Nous devons, avant de terminer ce qui a trait à l'ostéoplaste et aux canalicules osseux, examiner la question suivante : La paroi de ces cavités est-elle directement limitée par la substance des lamelles osseuses, ou bien existe-t-il une sorte de paroi particulière qui sépare ces cavités de la substance osseuse proprement dite? Ces cavités étant comparables au chondroplaste, existe-t-il autour d'elles quelque chose de comparable à la capsule cartilagineuse?

Sur l'os sec, on ne peut constater directement le fait, mais si l'on fait décalcifier des os et si on les dissocie, on pourra isoler des corpuscules étoilés, qui limitent la face interne des ostéoplastes, autrement dit, des carcasses d'ostéoplastes (fig. 10, C.), Neumann a retrouvé ces éléments sur des os de taureau desséchés depuis longtemps. Vu l'état des os sur lesquels on les retrouve, on ne peut assimiler ces éléments qu'à des parois de nature cuticulaire calcifiées, et conservées dans les os desséchés à cause même de cette calcification. Nous reviendrons du reste sur ces faits quand nous étudierons la cellule osseuse.

B. — Os frais

L'os frais présente non seulement tous les caractères histologiques de l'os sec, mais encore des propriétés afférentes aux divers éléments qui remplissent les cavités dont nous avons reconnu l'existence dans l'os sec. C'est ainsi que nous trouvons dans les ostéoplastes des éléments cellulaires, les *cellules osseuses;* à leur tour, les cavités médullaires de l'os sec contien-

nent des élément particuliers qui constituent la *moelle osseuse ;* dans les canaux de Havers cheminent des *vaisseaux* et des *nerfs ;* d'autre part, l'os frais est recouvert au niveau de ses surfaces articulaires par du *cartilage* dont nous décrirons plus tard les caractères (voyez Articulations) ; enfin, il est entouré d'une membrane fibreuse d'une importance considérable : le *périoste*. Nous n'étudierons, dans ce paragraphe, que les éléments afférents au tissu osseux frais proprement dit, réservant pour deux paragraphes distincts l'étude si importante de la moelle osseuse et du périoste.

1° Cellule osseuse. — Si l'on examine avec un fort grossissement une coupe mince d'os décalcifié, on aperçoit dans l'intérieur de l'ostéoplaste une bandelette, tendue entre deux points diamétralement opposés, ou bien appliquée

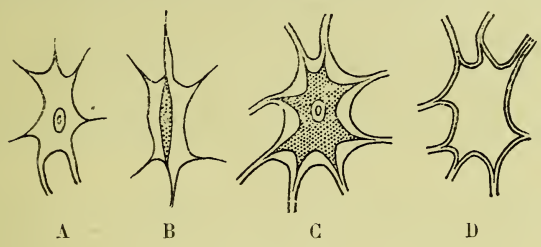

Fig. 10.

A, cellule osseuse, d'après Wirchow; cellule creuse composée d'une membrane d'enveloppe, d'un noyau et d'un nucléole. — B, cellule osseuse d'après Ranvier, formée d'une masse protoplasmique et d'un noyau suspendu dans la cavité de l'ostéoplaste dont le pourtour correspond à la membrane d'enveloppe de Wirchow. — C, cellule osseuse, d'après MM. J. Renaut et Chevassu. — D, cuticule de l'ostéoplaste.

contre la paroi. Cette bandelette est mince, granuleuse, aplatie dans le sens transversal, et présente la plupart du temps un corpuscule ovoïde, vivement coloré, qui fait saillie sur chacune de ses faces ; la bandelette est la masse protoplasmique de la cellule osseuse ; le corpuscule ovoïde en est le noyau. Ce dernier peut quelquefois manquer ; il peut, en effet, parfaitement arriver que le rasoir, en pratiquant la coupe, atteigne la portion de la cellule qui ne contient pas le noyau (fig. 10).

La section de la bandelette est ovalaire, les bords en sont très nets, et il n'existe absolument rien, si ce n'est le liquide conservateur, entre la cellule osseuse et la paroi de l'ostéoplaste. Sur une coupe, on ne voit pas partir de la cellule des prolongements qui vont se rendre dans tous les canalicules issus de l'ostéoplaste; quelques-uns, cependant, se rendent dans des canalicules et maintiennent ainsi la cellule comme suspendue dans l'intérieur de la cavité. D'après ces caractères, qui ont été indiqués très nettement par Ranvier, la cellule osseuse peut être comparée à une cellule plate du tissu conjonctif. Mais si l'on considère la cellule osseuse vue dans son ensemble, on s'aperçoit qu'elle émet des prolongements qui s'introduisent dans tous les canalicules osseux issus de l'ostéoplaste dans lequel elle est contenue.

Tous les histologistes n'ont pas décrit la cellule osseuse telle que nous venons de l'indiquer. Nous avons dit précédemment que, par la dissociation de pièces osseuses décalcifiées, on pouvait obtenir des corpuscules étoilés qui représentent les parois des ostéoplastes. Les histologistes anciens, sous l'influence des idées de Schwann au sujet de la structure de la cellule en général, avaient pris ces coques ostéoplastiques pour la membrane de la cellule

osseuse. Pour eux, ce que nous considérons aujourd'hui comme le protoplasma cellulaire était le noyau, et le noyau actuel était le nucléole. Pour VIRCHOW et ses élèves, la cellule osseuse (fig. 10, A) est une cellule creuse avec membrane d'enveloppe et noyau ; tandis que pour les histologistes modernes et RANVIER en particulier, la cellule osseuse forme une lame protoplasmique suspendue dans l'ostéoplaste et envoyant quelques prolongements dans les canalicules. Dans ces conditions, pour les premiers, la cellule osseuse était le type de la cellule étoilée, cellule cavitaire qui, en se réunissant à ses voisines et de proche en proche, formait avec elles tout un réseau creux où circulait le plasma. Ce réseau fut, du reste, désigné sous le nom de réseau plasmatique de l'os. Cette notion fut ensuite appliquée à d'autres tissus de nature conjonctive, notamment, comme nous le verrons, au tissu tendineux et au tissu cellulaire sous-cutané. Cette théorie ne fut pas longtemps maintenue et l'on admit que l'ostéoplaste n'était pas une cellule creuse, comme on pouvait le croire d'après ce que les premiers histologistes avaient prétendu, mais qu'il contenait une cellule présentant autant de prolongements qu'il y avait de canalicules osseux. Comme ces canalicules s'anastomosent, ces cellules devaient former un réseau cellulaire dans l'intérieur de l'os. Ce réseau est assimilable à celui qui existe dans le tissu cellulaire sous-cutané et qui a été si bien étudié par M. RENAUT (de Lyon). Cette forme de la cellule osseuse, contrairement aux résultats de RANVIER, a été décrite à nouveau par M. CHEVASSU (*Arch. de Physiologie*, 1881), qui a employé comme colorant d'os décalcifiés l'éosine hématoxylique de RENAUT.

Les résultats de MM. CHEVASSU et RENAUT ont été également confirmés dans ces dernières années par MM. ZACHARIADÈS (*Société de Biologie*, 1889), qui a vu les prolongements cellulaires s'introduire dans les canalicules osseux et s'anastomoser entre eux comme ces derniers.

Si nous tenons compte, d'une part, de la forme étoilée, avec prolongements anastomotiques de la cellule osseuse, et, d'autre part, de la nature nettement fibroïde de la substance des lamelles osseuses, on voit combien le tissu osseux se rapproche du tissu conjonctif : les cellules sont de forme homologue, elles sont anastomosées et situées entre des fibres entre-croisées, contenues elles-mêmes dans une substance intermédiaire qui jouit elle-même d'une propriété particulière, celle d'être calcifiée.

2° **Vaisseaux sanguins de l'os.** — Les os sont des organes excessivement vasculaires. Nous allons étudier successivement les vaisseaux des os longs, des os courts et des os plats. Nous n'examinerons ici que les vaisseaux propres au tissu osseux, réservant les vaisseaux de la moelle pour l'étude de cette dernière.

a. *Os longs.* — Dans les os longs les artères forment trois groupes : les unes viennent du périoste au niveau de la diaphyse et constituent le groupe diaphysaire ; le second groupe est formé par les artères issues de la même membrane au niveau des épiphyses ; enfin, le troisième groupe est constitué par l'artère nourricière de l'os.

Les artères du premier groupe naissent des réseaux artériels du périoste. Elles pénètrent dans la diaphyse de l'os, et à ce moment, à quelques exceptions près, elles dépouillent leur caractère d'artérioles, c'est-à-dire leur membrane musculaire et leur membrane élastique, pour ne conserver que leur membrane endothéliale entourée d'une mince couche conjonctive. Elles sont alors assimilables aux capillaires. Elles sont entourées, comme nous le verrons plus loin, par des gaines lymphatiques. Elles suivent le trajet des canaux de Havers et forment, comme ces derniers, des réseaux à mailles rectangulaires ou losangiques dont le grand axe est parallèle à celui de l'os. Elles débouchent à la surface du canal médullaire et vont s'anastomoser avec les artérioles issues de l'artère nourricière.

Les artères épiphysaires pénètrent dans l'os par les trous du second ordre. Après avoir subi les mêmes transformations que les artères diaphysaires, elles

arrivent jusqu'à la moelle contenue dans les aréoles de l'os spongieux; leurs dernières ramifications vont s'unir aux terminaisons de l'artère nourricière.

L'artère nourricière pénètre dans le trou nourricier de l'os (p. 7), suivant des directions variables pour chaque os. Elle arrive immédiatement dans le canal médullaire, où elle se divise en deux branches qui suivent la direction longitudinale de l'os, l'une d'un côté, l'autre de l'autre. Ces branches forment des réseaux dont les mailles de plus en plus serrées aboutissent jusqu'aux épiphyses, où elles s'anastomosent avec les terminaisons des artères épiphysaires. Sur le trajet de ces branches, il se détache des ramifications centrifuges qui se dirigent vers la paroi du canal médullaire et s'anastomosent avec les capillaires issus des artères diaphysaires.

Comme on le voit, les os comprennent des réseaux sanguins extrêmement abondants, tous solidaires les uns des autres. Cette disposition assure la nutrition de ces organes, dans le cas où une branche artérielle vient à être interrompue. On doit se rappeler à ce sujet que les os, dans lesquels plus de la moitié de la diaphyse a été enlevée, continuent à se nourrir malgré cette mutilation.

Les veines ne suivent pas le trajet des artères (Sappey). L'artère nourricière seule est accompagnée par deux veines. Presque tous les vaisseaux veineux de l'os se dirigent vers les épiphyses, où ils émergent par les nombreux orifices dont elles sont criblées. Les veines issues de la moelle et les veinules de la diaphyse se portent vers les extrémités du canal médullaire, où elles se réunissent à celles qui viennent du tissu spongieux des épiphyses. L'ensemble constitue des veines volumineuses dont le calibre est supérieur à celui de l'artère nourricière. Quelques-unes se creusent dans le tissu spongieux des canaux entourés de tissu compact. Ces veines communiquent au niveau des articulations, d'une part, avec les vaisseaux du périoste sus-jacent et, d'autre part, avec les réseaux de la synoviale et des ligaments articulaires.

Les veines osseuses proprement dites sont formées de tissu conjonctif doublé d'un endothélium.

b. *Os plats.* — Les os plats ne présentent que deux groupes d'artères : les artères issues du périoste et les artères passant par le trou nourricier. Les premières pénètrent dans le tissu compact, comme les artères diaphysaires des os longs. L'artère nourricière traverse le trou nourricier, va s'épuiser dans la moelle contenue dans les espaces spongieux et donne des branches terminales qui vont s'anastomoser avec les terminaisons des artères issues du périoste.

La circulation veineuse est indépendante de la circulation artérielle. Les veines vont se jeter dans des canaux très distincts qui parcourent les os larges. Dans ces canaux, les veines sont réduites à leur tunique conjonctive doublée d'endothélium. Sur les parois de ces veines on trouve des demi-cloisons conjonctives qui sont doublées d'endothélium comme la paroi veineuse et qui peuvent, jusqu'à un certain point, être assimilées à des valvules. Le trajet de ces vaisseaux est très sinueux; ils vont tous se jeter dans une veine voisine de l'os.

Dans le diploé, le sang veineux circule dans un système d'aréoles irrégulières communiquant les unes avec les autres. Chez l'enfant, les aréoles seules d'un même os communiquent entre elles ; chez l'adulte, et surtout chez le vieillard, il existe une communication entre les aréoles de tous les os du crâne qui possèdent du diploé. Le sang de ces aréoles est collecté par des canaux plus ou moins bien limités, aboutissant soit aux veines extra-crâniennes, soit aux sinus intra-crâniens que nous étudierons plus tard (voyez Angéiologie).

c. *Os courts.* — Les os courts ne possèdent que le réseau artériel issu du périoste. Ces artères traversent l'os et vont s'épuiser dans la moelle osseuse. Les veines contenues dans des canaux très volumineux par rapport à la masse osseuse, sont analogues à celles des épiphyses des os longs.

3° **Vaisseaux lymphatiques des os.** — Les lymphatiques des os ont été l'objet de recherches nombreuses de la part des anatomistes. Cruikshank, Breschet, Bergmanns, Bonnamy et Sappey se sont livrés à des études considérables sur ce point. Malgré les recherches de ses prédécesseurs, Sappey affirme qu'il n'existe pas de lymphatiques dans l'os. Cependant Strelzoff, Rauber, Schwalbe et Budge admettent dans le tissu osseux l'existence d'une circulation lymphatique. Les recherches les plus complètes à cet égard sont celles de Rauber et de Budge.

Rauber (*Centralblatt*, 1876) signale, dans les canaux de Havers, l'existence de gaines péri-vasculaires avec revêtement endothélial. D'après Budge (*Die Lymphwurzelen der Knochen*, Archives de Max Schultze, 1887), il existe, dans les canaux de Havers, entre la paroi vasculaire et la paroi osseuse, une couche cellulaire épithéliale qu'on ne doit pas confondre avec la couche des ostéoblastes qui revêt cette paroi elle-même. La couche de ces éléments épithéliaux est placée en dedans de la couche des ostéoblastes (cellules médullaires qui tapissent la paroi du canal de Havers) : elle est, pour lui, la paroi d'une gaine péri-vasculaire. Il a pu, au moyen d'injections poussées dans le périoste, remplir de substances colorées ces espaces disposés autour des vaisseaux et limités en dehors par l'épithélium en question. Les injections colorées, ainsi faites, ont pénétré dans le réseau formé par les ostéoplastes et les canalicules osseux. Il semble donc résulter des recherches de Budge que le système lymphatique est représenté dans les os proprement dits par un système de gaines périvasculaires, accompagnant les vaisseaux contenus dans les réseaux de Havers, gaines qui sont en rapport avec le système cavitaire formé par les ostéoplastes et les canalicules osseux.

4° **Nerfs des os.** — La disposition des nerfs dans le tissu osseux n'est pas encore entièrement élucidée ; il est pourtant quelques résultats qui nous paraissent définitivement acquis. Gros, dès 1846, démontre que, chez le bœuf et chez le cheval, des filets nerveux pénètrent dans les os ; il signale même un ganglion nerveux à l'orifice externe du trou nourricier du fémur.

Kölliker a retrouvé les nerfs décrits par Gros. Il a observé, en outre, dans la plupart des os du squelette (astragale, calcanéum, os coxal, sternum, os du crâne, etc.), des filets nerveux s'enfonçant dans la substance osseuse en

même temps que les vaisseaux, et des filaments excessivement ténus pénétrant dans le tissu compact. Ces filaments sont de deux ordres : fibres à myéline, fibres de Remak. Kölliker a décrit, enfin, des corpuscules de Paccini sur le trajet des nerfs osseux et notamment sur le trajet du nerf diaphysaire du tibia.

Les recherches plus récentes de MM. Rémy et Variot (*Journ. d'Anat. et de Phys.*, 1880) ont confirmé les résultats de Kölliker. Ces deux anatomistes ont retrouvé des filets nerveux jusque sur des vaisseaux ayant 20 μ de diamètre ; ils ont reconnu, du reste, l'existence des deux ordres de fibres déjà signalées par Kölliker. Ils n'ont rencontré nulle part de cellules nerveuses jouant le rôle de centres.

La terminaison de ces nerfs est encore fort obscure. S'épuisent-ils dans le tissu osseux ou dans la moelle ? La question n'est pas encore tranchée, mais si l'on considère la différence énorme qui existe au point de vue de la sensibilité entre l'os et la moelle, tout au profit de cette dernière, il est très probable que ces filets vont se terminer, en majorité, dans la substance médullaire (voir à ce sujet Testut, *Vaisseaux et nerfs des tissus conjonctif, fibreux, séreux et osseux*, Th. d'agrégation, Paris, 1880, p. 125-150).

§ V. — Moelle des os

La moelle osseuse est une substance de nature spéciale que l'on rencontre dans toutes les cavités de l'os : le canal médullaire des os longs et les aréoles du tissu spongieux, les canaux de Havers eux-mêmes en contiennent.

1° **Propriétés physiques de la moelle osseuse.** — La moelle présente des aspects variables suivant les parties du squelette où on l'étudie. Elle se présente sous les trois formes suivantes : 1° *rouge* ou *fœtale;* 2° *jaune* ou *graisseuse ;* 3° *gélatineuse.* Elle prend quelquefois l'aspect fibreux.

La moelle rouge ou fœtale se rencontre dans les os en voie de développement. On la retrouve cependant chez l'adulte, dans le corps des vertèbres, dans le sternum, dans les côtes. La moelle jaune ou adipeuse existe dans la plupart des os d'adulte. La forme gélatineuse se rencontre dans les os du crâne et dans les os de la face en voie de développement. On peut facilement étudier cette dernière forme dans les os des rongeurs adultes.

2° **Structure.** — Le tissu de la moelle est constitué de la façon suivante : une trame conjonctive excessivement délicate réunit une quantité considérable de vaisseaux ; dans les interstices de cette trame sont placés un grand nombre d'éléments cellulaires de divers ordres. Ce sont : des cellules conjonctives plus ou moins chargées de graisse ; des cellules semblables aux cellules lymphatiques, vraies cellules lymphatiques pour quelques auteurs (Ranvier) assimilables aux médullocelles de Robin ; des cellules à noyaux bourgeonnants, décrites par Bizzozero ; enfin des cellules à noyaux multiples, myéloplaxes de Robin.

Si les vaisseaux prédominent, la moelle présente une coloration rouge ; si

les cellules graisseuses sont en abondance, la moelle est jaune ; enfin, si la trame conjonctive est très lâche et ne contient pas beaucoup de vaisseaux, la moelle est gélatineuse ; elle se rapproche alors comme structure du tissu conjonctif muqueux.

a. *Trame conjonctive de la moelle osseuse.* — La trame conjonctive forme un réseau délicat très fin dans la plupart des cavités médullaires de l'os. La densité de ce réseau varie avec la consistance de la moelle. Cette trame fait défaut dans les plus petites cavités médullaires (Pouchet et Tourneux). Dans certains cas, elle peut se condenser sur les portions périphériques, surtout dans les canaux médullaires ; mais elle ne forme jamais un périoste interne, comme le voulaient certains anatomistes.

Sur les fibres qui constituent le réseau connectif sont appliquées des cellules plates ordinaires du tissu conjonctif. Ces éléments cellulaires tendent à se remplir de graisse. Ils prennent alors la forme sphéroïde ordinaire des cellules graisseuses, avec noyau et masse protoplasmique rejetés en un point de la périphérie. On peut, du reste, trouver dans la moelle osseuse toutes les phases de la formation de la graisse dans les cellules conjonctives.

b. *Eléments cellulaires spéciaux de la moelle.* — Ils sont au nombre de trois : les médullocelles, les cellules à noyaux bourgeonnants, les myéloplaxes.

Les *médullocelles* (Robin) sont constitués pour cet anatomiste par des cellules spéciales, absolument distinctes des cellules lymphatiques qu'on peut

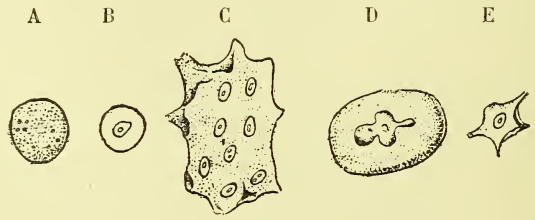

Fig. 11.

A, médullocelle ou cellule lymphatique vivante. — B, même élément mort. — C, myéloplaxe ou plaque à noyaux multiples ou cellule géante. — D, cellule de Bizzozero ou cellule à noyau bourgeonnant. — E, ostéoblaste.

trouver dans la moelle. On pourrait les distinguer de ces dernières en ce que le noyau des médullocelles occupe presque toujours la totalité du corps cellulaire, en ce que ces éléments sont insolubles dans l'acide acétique, en ce qu'ils sont d'une coloration rougeâtre et ne présentent pas de mouvements amiboïdes. De plus, ils se comporteraient d'une façon tout autre que les leucocytes avec le carmin. Cependant, d'après les recherches de Ranvier, de Bizzozero et de Morat (*Th. Paris*, 1873), on doit admettre que les médullocelles ne sont autre chose que des cellules lymphatiques (fig. 11, A, B). En effet, lorsqu'on les étudie vivantes dans la moelle fraîche, leur noyau n'est pas apparent; mais, à l'état de mort ou sous l'influence des réactifs, ce dernier devient apparent comme dans les leucocytes. Leurs dimensions sont très variables ; ils contiennent la plupart du temps des granulations brunes qui paraissent être des résidus

d'hémoglobine. On peut constater dans ces éléments cellulaires la présence de mouvements amiboïdes, malgré l'opinion contraire de Robin. Il suffit de dissocier de la moelle osseuse fraîche dans de l'humeur aqueuse. Si l'on a pris cette moelle chez des animaux à sang froid, on voit manifestement les médullocelles changer de forme à la température ordinaire ; pour constater la réalité de ces mouvements dans la moelle des animaux à sang chaud, il suffit de porter la préparation à une température variant de 30 à 40°.

Les *cellules à noyaux bourgeonnants*, plus volumineuses que les médullocelles, ont été décrites par Bizzozero. Elles se caractérisent en ce que leurs noyaux présentent des bosselures. Il peut exister dans ces cellules plusieurs masses nucléaires isolées ou reliées par des filaments (fig. 11, D), ils ne présentent jamais de mouvements amiboïdes.

Les *cellules à noyaux multiples* ou *myéloplaxes* ont été décrites pour la première fois par Robin. Elles sont formées par des masses parfois très considérables de protoplasma dans lequel sont situés des noyaux plus ou moins nombreux (fig. 11, C). On les désigne encore sous le nom de plaques à noyaux multiples ou de cellules mères de la moelle des os. Ces éléments sont beaucoup plus rares que les médullocelles. On les trouve non seulement dans la moelle normale, mais encore dans certaines tumeurs des os, désignées sous le nom de tumeurs à myéloplaxes. On rencontre des masses analogues dans certaines tumeurs sarcomateuses, ou dans certains fibrosarcomes. Leur forme est polyédrique irrégulière. Elles sont très volumineuses et possèdent de 30 à 100 μ dans leur plus grand diamètre. Le nombre des noyaux placés dans tous les plans de la cellule est excessivement variable : il peut s'élever quelquefois jusqu'à 40. Ces noyaux peuvent être réunis au centre, et la cellule prend alors une forme sphérique, ce qui les rapproche, comme forme, des cellules à noyaux bourgeonnants. Par l'emploi du picrocarminate d'ammoniaque, les noyaux ressortent en rouge sur le protoplasma cellulaire colorié en jaune citron. Les noyaux possèdent des nucléoles irréguliers qui sont simples, doubles, multiples ou en bissac.

Les myéloplaxes se trouvent, surtout dans le jeune âge, appliqués contre la substance osseuse. Chez l'enfant, on doit les rechercher dans les parties spongieuses qui avoisinent les cartilages.

Ces éléments cellulaires sont privés de mouvements amiboïdes. Ils peuvent, comme les médullocelles, contenir des granulations brunes.

On trouve, en outre, dans le tissu médullaire, des éléments cellulaires dont nous comprendrons toute l'importance lorsque nous étudierons le développement du tissu osseux. Ces éléments, désignés sous le nom d'ostéoblastes, se rencontrent dans la moelle des os en voie de développement, c'est-à-dire chez les jeunes sujets. Ces éléments cellulaires, décrits pour la première fois par Gegenbaur, sont prismatiques, anguleux, très réfringents, contenant un noyau ovale assez net (fig. 11, E). Nous reviendrons sur ces éléments à propos de l'ossification.

On doit se demander s'il existe quelques relations entre les différents éléments cellulaires contenus dans la moelle osseuse : médullocelles, cellules à noyaux bourgeonnants, myéloplaxes. On en est encore réduit à des hypothèses à ce sujet. Les médullocelles dérivent-elles des cellules à noyaux bourgeonnants, comme semble l'indiquer l'aspect spé-

cial du noyau de ces derniers éléments? Ces cellules à noyaux bourgeonnants sont-elles des dérivées de myéloplaxes, ou des myéloplaxes en voie de formation? La question ne peut être encore tranchée.

Quelques auteurs, Malassez entre autres (*Soc. de Biologie*, 1877), ont émis l'idée que les myéloplaxes n'étaient autre chose que des cellules vaso-formatives, dont le but n'aurait pas été atteint. D'autres, tels que Kœlliker, ont attribué aux myéloplaxes la propriété de corroder la substance osseuse et lui ont donné le nom d'ostéoclastes.

Nous avons vu que les médullocelles et les myéloplaxes contiennent très souvent des granulations brunes qui sont des résidus d'hémoglobine, ce qui a fait penser à plusieurs auteurs qu'un certain nombre de globules rouges se détruisaient dans la moelle osseuse.

Parmi les médullocelles, il en est de colorées en rouge : on les trouve dans la moelle rouge. Leur diamètre est un peu plus petit que celui des médullocelles ordinaires. Neumann qui les découvrit, tenant compte de leur ressemblance avec les cellules lymphatiques d'une part, et d'autre part avec les globules rouges nucléées de l'embryon, admit que ces éléments étaient des intermédiaires entre les cellules lymphatiques et les globules rouges; il considère donc la moelle osseuse comme un organe hématopoiétique. Depuis lors, la majorité des auteurs pensent que ces éléments sont destinés, en effet, à former des globules rouges, aussi leur a-t-on donné le nom d'*érythroblastes*. On admet également qu'ils dérivent directement ou indirectement des cellules lymphatiques. Mais on n'est pas encore d'accord sur le processus qu'ils suivent pour se transformer en globules sanguins rouges adultes, c'est-à-dire en globules discoïdes sans noyau. Pour les uns (Kœlliker, Neumann, Bizzozero), le noyau se détruit par résorption; pour les autres, le noyau est expulsé du protoplasma (Rindfleisch). Malassez et Renaut pensent que ces érythroblastes qu'ils désignent sous le nom de *cellules globuligènes* ou de *cellules hémoglobiques*, donnent des bourgeons qui se détachent du protoplasma et finissent par former les globules adultes.

3° **Vaisseaux de la moelle osseuse.** — Nous avons déjà décrit, en étudiant les vaisseaux des os, les origines des vaisseaux médullaires; ils proviennent des ramifications de l'artère nourricière, des terminaisons des artères épiphysaires et diaphysaires.

L'artère nourricière, après avoir traversé le trou nourricier, envoie deux branches, l'une ascendante, l'autre descendante, branches dont les ramifications vont rejoindre les artères diaphysaires et épiphysaires.

De là naissent des artérioles qui vont donner naissance presque directement à des veinules. Ces dernières sont bosselées, très sinueuses, forment des réseaux à mailles polygonales très abondantes, qui vont se terminer en anse près de la substance osseuse. Très souvent, on voit des artérioles occuper le centre des mailles de ce réseau. Très souvent encore, on voit les veinules envelopper les artérioles à la manière des gaines lymphatiques. Les veinules se réunissent pour constituer des veines déjà décrites, qui sortent de l'os par les orifices épiphysaires.

Quelques auteurs ont indiqué la présence de solutions de continuité dans les parois des plus petites veines de la moelle osseuse ; mais telle n'est pas l'opinion générale. Denys notamment a trouvé ces parois complètement fermées chez les oiseaux.

Dans le diploé, ces réseaux veineux sont encore plus développés et tapissent presque complètement la paroi osseuse au détriment des autres éléments de la moelle. Les cavités du diploé, du reste, forment l'intermédiaire au point de vue de l'anatomie générale entre les cavités médullaires et les canaux de Havers.

Les lymphatiques de la moelle osseuse n'ont pas été encore décrits.

4° **Nerfs de la moelle osseuse.** — Les nerfs de la moelle sont de deux ordres : des nerfs à myéline et des fibres de Remak. Ces nerfs accompagnent les vaisseaux et on peut les suivre dans la moelle jusque dans les vaisseaux de 20 μ de diamètre, comme nous l'avons déjà dit. On n'a pu trouver la terminaison de ces nerfs.

Les éléments de la moelle osseuse se trouvent non seulement dans les cavités médullaires proprement dites, mais encore dans d'autres points des os, notamment dans les canaux de Havers et à la surface interne du périoste. Cependant, tous les éléments de la moelle osseuse ne s'y rencontrent pas. On y trouve, surtout dans le jeune âge, quelques médullocelles.

Si nous voulons revenir sur ce que nous avons déjà dit, nous pouvons remarquer que les canaux de Havers contiennent des vaisseaux sanguins, des lymphatiques formant des gaines péri-vasculaires, des nerfs et des éléments médullaires. Ces canaux, du reste, peuvent être regardés comme des rudiments de cavité médullaire, ainsi que nous l'apprend le développement.

Quant à la couche sous-périostique de la moelle, nous y reviendrons dans l'étude de l'ossification.

Le développement de la moelle osseuse sera étudié, de même, dans cet article.

§ VI. — Périoste

Le périoste (de περὶ, autour, et ὀστέον, os) est une membrane de nature fibro-élastique entourant l'os dans presque toute son étendue. Elle ne laisse à découvert, en effet, dans l'os que les surfaces articulaires. Elle est absente au niveau des insertions tendineuses, mais cette absence n'est qu'apparente, car ces insertions peuvent être considérées comme des dépendances du périoste. Cette membrane a une couleur blanchâtre. Son épaisseur est très inégale ; elle est, en général, proportionnelle aux dimensions de l'os. Le périoste le plus épais est celui qui tapisse l'apophyse basilaire de l'occipital ; le plus mince est celui que l'on retrouve dans les cavités des os du crâne ou de la face. Certains os en paraissent dépourvus : mais il existe cependant près de ces os (voûte du crâne) des membranes qui jouent le rôle de périoste.

1° **Disposition générale du périoste.** — L'adhérence du périoste à l'os est très variable. Dans les os courts, cette adhérence est excessivement solide (corps vertébraux). Dans les os larges, l'adhérence est assez faible. Dans les os longs, l'adhérence est faible à la diaphyse, mais beaucoup plus forte à l'épiphyse. Cette propriété physique du périoste est due : 1° à l'insertion des tendons dans l'os, insertion qui maintient le périoste contre l'os ; 2° à l'implantation dans l'os des vaisseaux et des nerfs issus du périoste ; 3° à la pénétration dans le même os de fibres connectives issues du périoste, fibres connectives qui constituent les fibres de Sharpey. On conçoit que l'adhérence du périoste à l'os varie avec ces trois facteurs.

La *face interne* du périoste est en rapport avec l'os proprement dit. Elle porte à sa surface les ramifications vasculaires et nerveuses destinées à l'os. Il existe de plus sur cette face interne, surtout chez les jeunes sujets, une couche de cellules médullaires, sur le rôle desquelles nous reviendrons plus loin. Sa *face externe* est en rapport avec des muscles et des tendons. En

quelques points même, elle est en rapport avec la peau, et n'est séparée d'elle que par du tissu cellulaire peu dense (tibia, clavicule, os malaire). Sur certains points, elle est en continuité avec le derme de certaines muqueuses et constitue des fibro-muqueuses (membrane de Schneider).

2° **Structure.** — Le périoste est constitué par du tissu fibreux. On y distingue deux couches : l'une, externe, est formée par des faisceaux de tissu conjonctif mêlés de fibres élastiques ; l'autre, interne, est formée des mêmes éléments, mais ils sont beaucoup plus fins. La direction de ces fibres est longitudinale dans les os longs. La couche interne est plus mince que l'externe; elle est plus foncée et d'apparence granuleuse ; le réseau élastique y est plus serré. De cette face interne on voit se détacher des fibres conjonctives et quelques fibres élastiques qui pénètrent dans l'os. Ces fibres sont les *fibres arciformes* de Ranvier. La face interne du périoste est bordée, chez le fœtus, par une couche de cellules médullaires jeunes.

Le périoste, qui sert à la nutrition de l'os, puisque le sang qui arrose ce dernier provient en grande partie de vaisseaux issus de cette membrane, le périoste, disons-nous, est excessivement vasculaire. Du reste, quand l'os est dépouillé de son périoste, il ne tarde pas à se nécroser. Les artères sont très nombreuses : elles forment des réseaux à mailles serrées d'où partent les artérioles destinées aux canaux de Havers. Les veines sont également très nombreuses et d'un calibre supérieur à celui des artères. Il existe deux veinules pour les principaux rameaux artériels ; mais, au bout d'un certain nombre de divisions, les artères et les veines suivent un trajet indépendant.

Un nombre très considérable de filets nerveux pénètrent dans le périoste où ils forment un réseau à mailles régulières. Les uns sont primitivement indépendants ; d'autres, qui accompagnent les vaisseaux, s'en séparent pour participer au réseau. Beaucoup de ces nerfs restent accolés aux vaisseaux et pénètrent avec eux dans l'os; cependant, il en est qui sont destinés au périoste lui-même, ce que prouve du reste sa sensibilité. Kœlliker a décrit ces filets propres sur l'os coxal de l'homme, Czermak sur l'os frontal du chien.

En 1877, Budge (in *Arch. de Max Schultze*, t. XIII, p. 87) a décrit, dans le périoste, de véritables canaux lymphatiques, à parois épithéliales propres, différents des canaux lymphatiques décrits par Schwalbe en 1876; les canaux décrits par ce dernier auteur n'étaient autre chose, en effet, que les espaces interstitiels du tissu conjonctif qui constitue le périoste. Ces vaisseaux lymphatiques, d'après Budge, forment un réseau à larges mailles, composé de plusieurs couches qui s'enchevêtrent avec le réseau sanguin. Ils sont placés dans la couche superficielle ou externe du périoste. Les ramifications de ce réseau se continuent avec les gaines péri-vasculaires que cet auteur a décrites dans les canaux de Havers. Ces lymphatiques se rendraient dans des troncs qu'il a constamment rencontrés à la surface du périoste de l'os qu'il examinait.

§ VII. — Composition chimique des os

L'os est composé de deux substances bien distinctes : d'une *substance organique* et de *substances minérales*.

a. La *substance organique* peut s'obtenir en décalcifiant l'os, c'est-à-dire en le faisant macérer dans un acide qui a la propriété de décomposer ou de

rendre solubles les substances inorganiques ; elle porte le nom d'*osséine*. C'est la seule substance organique que l'on rencontre dans l'os adulte ; chez le fœtus ou chez l'enfant, on peut trouver une certaine quantité de chondrine, qui provient des restes de substance cartilagineuse contenus dans l'os encore incomplètement développé. Par la coction, cette osséine devient de la substance collagène, substance analogue à celle que l'on obtient par la coction prolongée du tissu conjonctif. On peut trouver dans les analyses d'un os frais d'autres substances provenant soit des éléments cellulaires, soit des vaisseaux contenus dans cet os.

b. Les *matières minérales* ou *organiques* s'obtiennent en faisant griller les os. Ces derniers deviennent blanchâtres, mous, friables, peuvent être broyés facilement, et donnent une poudre grisâtre désignée sous le nom de farine d'os. Les substances minérales sont nombreuses et sont désignées dans le tableau suivant, d'après Bibra :

FÉMUR D'UN HOMME DE TRENTE ANS

Pour 1,000 parties :		
Substance organique		310,3
Substance minérale		689,7
Substance organique	Graisse	13,3
	Osséine ou tram. org	297
Substances inorganiques	Phosphate de chaux / Fluorure de calcium	596,3
	Carbonate de chaux	73,3
	Phosphate de magnésie	13,2
	Chlorure de sodium, etc	6,9

Cette composition de l'os, pour certains auteurs, est variable. Ainsi Bibra a trouvé plus de matières organiques dans la jeunesse que dans l'âge adulte. Il a trouvé dans le fémur, chez un fœtus de sept mois, 59,02 p. 100 de sels ; 56,43 chez un enfant de neuf mois ; 67,80 chez un enfant de cinq ans ; 68,97 chez un homme de vingt-cinq ans ; 69,82 chez une femme de soixante-dix ans ; 66,81 chez une femme de soixante-douze ans. Pour d'autres auteurs, tels que Stark, Frémy, Lehmann, Recklinghausen, Nélaton et Sappey, l'os serait un composé absolument défini.

§ VIII. — Ossification

L'ossification est le processus par lequel l'os se développe dans l'organisme. Nous étudierons tout d'abord le processus intime de l'ossification, c'est-à-dire le rôle complexe que remplissent les éléments anatomiques pour arriver à constituer l'os complet dans sa forme et dans sa structure ; nous examinerons ensuite l'ordre d'apparition des différents os, c'est-à-dire les lois qui président à l'ossification.

1° **Ossification en général.** — Les anciens histologistes pensaient que différents tissus se transformaient successivement de façon à donner naissance à l'os ; l'état osseux succédait à l'état cartilagineux, et ce dernier à l'état muqueux.

Des expériences nombreuses et des recherches histologiques extrêmement importantes ont montré, au contraire, que le tissu conjonctif et le tissu car-

tilagineux servaient seulement à guider le développement du tissu osseux, ce que l'on exprime en disant que l'os se développe aux dépens du tissu conjonctif ou du tissu cartilagineux. Nous verrons, en effet, que tout vestige cartilagineux disparaît dans l'os adulte, et qu'il disparaît par *résorption* et non par *transformation*. Le fait n'est pas absolument aussi caractéristique pour l'ossification aux dépens du tissu conjonctif, car on retrouve dans l'os adulte développé de cette seconde manière des fibres calcifiées, les *fibres de Sharpey*.

De plus, l'ossification aux dépens du cartilage et l'ossification aux dépens du tissu conjonctif ne forment pas deux processus absolument séparés. Nous les verrons, au contraire, se mêler intimement et d'une façon constante, si ce n'est dans le développement des os de la voûte crânienne où l'ossification s'effectue aux dépens du tissu conjonctif seul.

Pour indiquer d'une façon générale comment se développe un os, nous prendrons un exemple, l'ossification d'un os long.

Avant de s'ossifier, cet os présente d'ores et déjà une forme à peu près semblable à celle qu'il possédera après son ossification. Il est alors constitué de la façon suivante : sa masse est formée par du cartilage fœtal, et se trouve environnée par une membrane connective désignée sous le nom de *périchondre*. Ce périchondre possède des vaisseaux ; le centre de la masse cartilagineuse n'en contient pas ; ses extrémités sont creusées d'excavations dans lesquelles pénètrent des vaisseaux, surtout au moment où l'ossification va se produire. Cette maquette d'os, qu'on nous permette cette expression, est désignée quelquefois sous le nom d'*os cartilagineux*.

On voit se produire dans la suite, mais non simultanément, trois taches blanchâtres : une au centre, les deux autres plus tardivement à chacune des extrémités ; les points où apparaissent ces taches ont été désignés sous le nom de *points osseux*. Le mot n'est pas juste, car nous verrons qu'il n'existe pas à ce moment-là, dans le cartilage lui-même, la moindre parcelle d'os. La coloration blanchâtre est due tout simplement à l'envahissement par des sels calcaires des trois points que nous avons indiqués. Mais si l'os n'existe pas encore dans le cartilage, il n'en est pas loin ; en effet, au niveau des points calcifiés, contiguë au cartilage et comprise dans l'épaisseur du périchondre ou du tissu conjonctif qui l'avoisine, apparaît une couche osseuse excessivement mince, qui constitue la couche osseuse sous-périchondrale (fig. 12, 17). Cet os forme d'une part, autour du point osseux central, une véritable bague ; d'autre part, il s'introduit très probablement jusqu'au niveau des points épiphysaires, en suivant le trajet des canaux creusés dans l'épiphyse cartilagineuse, canaux qui contiennent du tissu conjonctif et des vaisseaux issus du périchondre. De telle sorte que l'os primordial se développe aux dépens du tissu conjonctif, et non aux dépens du tissu cartilagineux.

Par un processus que nous décrirons plus loin, l'os primordial dont nous venons de parler s'introduit pour ainsi dire, en parasite dans le tissu cartilagineux et le détruit (fig. 17), ce qui montre en passant que l'os se développe toujours par l'intermédiaire du tissu conjonctif. Mais il ne faudrait pas croire que le tissu cartilagineux soit envahi immédiatement et complète-

ment ; à mesure qu'il cède du terrain au tissu osseux, il s'accroît au delà du terrain cédé, il offre à son envahisseur un champ libre, que ce dernier occupe d'une façon continue, jusqu'à ce que la dimension en longueur de l'organe soit atteinte.

Le tissu osseux se développe dans le cartilage, suivant deux courants, l'un ascendant, l'autre descendant, à partir du point osseux central, et forme ainsi la diaphyse de l'os long. Il rayonne, d'autre part, dans toutes les directions autour du point osseux des extrémités pour former les épiphyses. L'os partant du point osseux diaphysaire et l'os issu du point épiphysaire tendent par conséquent à se rencontrer (fig. 12) ; cette rencontre ne s'effectue que lorsque l'évolution de ces deux os est complète (entre 20 et 25 ans), et, en attendant, ils sont séparés par une zone cartilagineuse qui porte le nom de *cartilage de conjugaison* ou *cartilage*

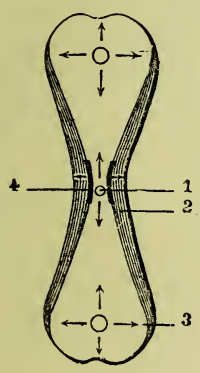

Fig. 12.

Schéma du développement de l'os long.

1, point osseux central (les flèches verticales indiquent la direction de l'os issu de ce point). — 2, périoste. — 3, point épiphysaire, donnant naissance à de l'os qui rayonne dans toutes les directions. — 4, couche de l'os primordial, ou ostéogène d'Ollier donnant lieu à de l'os qui se développe dans le périoste, en suivant la direction des flèches adjacentes.

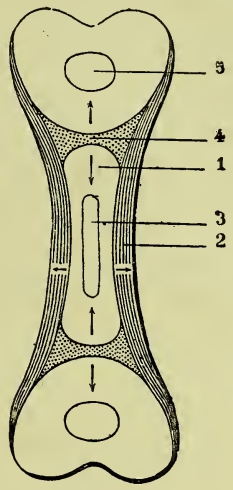

Fig. 13.

Schéma d'un stade plus avancé du développement d'un os long.

1, os diaphysaire développé à la face inférieure du cartilage de conjugaison, 4. — 2, os périostique. — 3, canal médullaire. — 5, tissu spongieux de l'épiphyse.

épiphysaire (fig. 13). C'est à ce niveau que se produit d'une façon continue le cartilage que l'os envahit au fur et à mesure de sa production. On peut facilement concevoir que si la diaphyse et l'épiphyse produisent constamment de l'os sur les deux faces des zones cartilagineuses, l'os s'allongera (fig. 13).

La couche sous-périchondrale n'a pas seulement pour but de s'introduire dans la masse cartilagineuse ; elle s'étend tout autour de l'os, sous le périchondre qui devient bientôt le périoste ; si l'on imagine que le périoste se développe et que des couches nouvelles d'os se produisent au-dessous de lui, on verra facilement que l'os augmente en épaisseur. La figure 13, par l'indication de ses flèches, indique la direction suivant laquelle se produit l'os. On voit qu'un os à l'état de développement primordial, présente l'aspect d'un sablier enfermé dans un cylindre ; le sablier correspond à l'os

développé aux dépens du cartilage ; l'espace compris entre le sablier et la paroi du cylindre correspond à l'os développé aux dépens du périoste.

Les os longs sont primitivement constitués par une masse compacte ; mais au bout d'un certain temps, leur diaphyse se creuse d'une cavité, due à la résorption de la masse osseuse centrale : c'est ainsi que se trouve formé le canal médullaire. Leurs épiphyses se creusent aussi de cavités communiquant entre elles pour constituer le tissu spongieux. Tant que le cartilage de conjugaison existe, ces deux groupes de cavités sont séparées ; elles se rejoignent quand le cartilage en question disparaît (fig. 13).

Nous venons d'indiquer la marche générale de l'ossification dans un os long. Dans les os plats, le processus est à peu près le même : il existe du cartilage primordial envahi par le tissu osseux; le périoste fournit ses couches périphériques. Il faut faire une exception pour les os plats de la voûte du crâne qui se développent aux dépens du tissu conjonctif sans intermédiaire de cartilage. Dans les os courts, l'ossification se produit aux dépens du cartilage et du périchondre, comme dans les épiphyses des os longs.

Nous allons donner maintenant les preuves expérimentales de ce que nous avons avancé, c'est-à-dire les preuves de l'envahissement de l'os en longueur aux dépens des cartilages de conjugaison et de l'accroissement en épaisseur aux dépens du périoste.

2° **Accroissement des os en longueur.** — Les expériences anciennes de Duhamel (1743) ont montré que des pointes placées dans la partie complètement dure des os longs, suivant son expression, ne s'écartaient pas, tandis que celles placées dans les parties extrêmes de l'os s'éloignaient. Il en conclut que l'os ne change pas de longueur dans la partie dure de l'os, et qu'il s'étend au contraire tant qu'il n'est pas complètement durci. Après Duhamel, Flourens démontra que deux pointes plantées dans la diaphyse d'un os long ne s'écartaient pas, tandis que les pointes plantées dans la diaphyse s'éloignaient toujours des pointes plantées dans l'épiphyse. Il conclut de ses expériences qu'un accroissement en longueur se produisait seulement à l'endroit où existait un cartilage de conjugaison. Ollier (*Recherches sur le mode d'accroissement des os*, Arch. de phys., 1873) a repris les expériences de Flourens et les a absolument confirmées.

D'après ces expériences, l'accroissement de l'os en longueur se fait par la production de couches osseuses nouvelles au niveau et sur les deux faces du cartilage de conjugaison (fig. 13). Du reste, Ollier nous a donné de ce fait une démonstration directe : il a enlevé un de ces cartilages : l'accroissement en longueur, du côté du cartilage épiphysaire ainsi enlevé, s'est trouvé arrêté.

Contrairement à cette opinion, d'autres auteurs ont prétendu que le développement de l'os se produisait, non par l'intermédiaire du cartilage de conjugaison, mais par une prolifération active de l'os, par une augmentation du nombre des ostéoplastes et un accroissement dans le nombre et l'épaisseur des lamelles osseuses, comme cela s'observe pour d'autres tissus; en un mot, par un processus désigné sous le nom d'*accroissement interstitiel*.

Hermann Meyer (*loc. cit.*), ayant constaté que la disposition du tissu qui forme les épiphyses était la même à tous les âges, soutint que le développement total de l'os résultait de l'ac-

croissement de chacune des cloisons qui constituent ce tissu spongieux, que l'accroissement général de l'os provenait d'une formation nouvelle d'ostéoplastes et de lamelles osseuses, et que, en conséquence, le rôle du cartilage de conjugaison était très restreint.

Après lui, C. Ruge (*Ueber cellulare und intercellulare Knochenwasthum, Archiv. für path. Anat.*, Bd. XLIX), examinant le tissu osseux au point de vue des intervalles qui séparent les ostéoplastes aux différentes époques de la vie, constata que ces intervalles sont plus considérables dans l'âge adulte que dans la jeunesse. Il en conclut à l'accroissement interstitiel.

Volkmann, se basant sur des faits cliniques, observa la fixité de cals osseux consécutifs à des fractures siégeant près des articulations, et nia le rôle du cartilage de conjugaison dans l'accroissement de l'os en longueur. Enfin Julius Wolff (*loc. cit.*), reprenant les expériences de Flourens, arriva à des résultats absolument opposés.

Ollier a repris la question en 1873 et a montré expérimentalement, ainsi que nous l'avons dit plus haut, que le principal rôle dans l'accroissement de l'os en longueur revient au cartilage de conjugaison. D'abord il a enlevé le cartilage de conjugaison et le développement de l'os a été arrêté. Ensuite, il a enlevé la plus grande partie d'une épiphyse en laissant intact le cartilage de conjugaison. La longueur de l'os avait été diminuée de très peu et on pouvait constater dans cette dernière expérience que l'allongement n'était pas dû à l'épiphyse; car l'os nouveau et cette dernière n'étaient plus dans le prolongement l'un de l'autre, l'épiphyse ayant subi un changement de direction par le fait de la contraction des muscles qui lui étaient appliqués, et se trouvant séparée de l'os nouveau. Enfin, il a répondu à l'objection toute théorique de Meyer, en montrant que la direction constante des travées osseuses peut provenir d'une prolifération constante d'os sur les parois de ces travées, os qui sera résorbé au fur et à mesure de sa production par la moelle; il a de plus cité des observations cliniques, infirmant l'opinion de Volkmann. Pour de plus amples détails à ce sujet, nous renvoyons le lecteur à l'intéressant mémoire d'Ollier et nous admettrons avec lui que l'*os augmente en longueur par la production de tissu osseux nouveau, s'effectuant à la fois sur la face diaphysaire el sur la face épiphysaire du cartilage de conjugaison.*

3° **Accroissement de l'os en épaisseur.** — Duhamel nous a appris depuis longtemps que, si l'on nourrit des animaux avec des aliments teints par de la garance, les os prennent une coloration rouge. Si, d'autre part, on donne alternativement à des jeunes animaux une nourriture ordinaire et de la nourriture colorée par la garance, les os présentent cette fois des couches successives alternativement blanches et rouges. Il conclut de cette double expérience que l'os se compose d'une série de couches concentriques, et s'accroît en épaisseur par une espèce d'extension de ces différences couches. Duhamel a admis, en outre, l'agrandissement du canal médullaire, et, pour démontrer le fait, il entoure l'os avec un fil d'argent qu'il passe sous le périoste; puis il sacrifie l'animal au bout d'un certain temps et retrouve le fil d'argent dans le canal médullaire. Que s'est-il passé? Pour Duhamel, l'os a augmenté d'épaisseur, le canal médullaire s'est accru en largeur et le fil d'argent, sectionnant l'os, est arrivé dans le canal.

Hunter, répétant les expériences de Duhamel, en vérifia le résultat, mais il les interpréta différemment. Pour lui, le fil d'argent en question tombe dans le canal médullaire, non point parce qu'il sectionne l'os, mais par ce fait que, la moelle corrodant l'os pour former le canal médullaire, la corrosion atteint graduellement la portion de l'os en contact avec le fil; l'os se développe non par extension, mais par l'apparition de couches nouvelles, formées sous le périoste.

Flourens, à son tour, reprend les expériences des physiologistes qui l'avaient précédé, et confirme les résultats de Hunter; pour se mettre à l'abri des causes d'erreur produites par la présence du fil, qui par sa minceur peut

être soupçonné de sectionner l'os, il le remplace par une lame métallique flexible qu'il place sous le périoste. Il reconnaît la réalité de l'accroissement de l'os en épaisseur par la formation de couches concentriques développées sous le périoste, et le bien-fondé de l'agrandissement du canal médullaire par *corrosion de l'os*, phénomène auquel Hunter avait donné le nom de *résorption modelante*.

Plus récemment, les expériences d'Ollier confirment les conclusions de Flourens, et les étayent sur des preuves nouvelles ; en effet, il enlève le périoste avec la couche cellulaire placée au-dessous, couche très marquée chez les jeunes animaux, et il la transplante sur des portions vasculaires quelconques du corps ; le périoste ainsi transplanté donne de l'os. S'il racle la face interne du périoste, il ne se produit plus de tissu osseux. Il existe donc, sur la face interne du périoste, une couche d'éléments capables de former de l'os. Ollier donne à cette couche, le nom de *couche ostéogène*, nom qu'elle mérite absolument (fig. 14).

Les conclusions de Hunter, de Flourens et d'Ollier ont été battues en brèche, comme nous l'avons vu plus haut, par H. Meyer, Volkmann, J. Wolf, qui admettent que l'os se développe en grosseur par un accroissement interstitiel, processus assez semblable à l'accroissement par extension de Duhamel.

Ollier (*loc. cit.*) démontre une fois encore que l'accroissement interstitiel n'a pas plus d'influence sur le développement de l'os en épaisseur que sur son développement en longueur. Pour cela, il place un fil de caoutchouc sous le périoste, et lorsqu'il est recouvert d'os, il constate qu'il n'a pas augmenté de longueur. Il dispose en outre, sur un même cercle de la diaphyse d'un os, des clous dont il marque l'écartement, et il s'aperçoit qu'au bout d'un certain temps, alors que l'os les avait recouverts, ils ont conservé leur distance initiale.

Nous devons conclure de ces diverses expériences que l'os s'accroît, en épaisseur, par l'addition de couches osseuses nouvelles qui se forment sous le périoste. A mesure que ces dépôts se forment, le canal médullaire s'agrandit et résorbe une portion des couches osseuses qui ont été déposées les premières. Le dépôt des couches sous-périostiques s'arrête lorsque le développement de l'os est terminé ; mais, parfois, la résorption modelante continue son œuvre de destruction si bien que, chez certains sujets, l'épaisseur de l'os devient très faible.

4° **Formation de l'os primordial.** — Nous avons vu qu'une lame osseuse excessivement mince se formait, dès le début de l'ossification, autour du point osseux de la diaphyse, dans le périchondre. On lui a donné le nom de *couche osseuse sous-périchondrale* (Ranvier). Des portions d'os analogues se développent de même au niveau des épiphyses, près des points calcifiés, autour des vaisseaux qui le pénètrent. Nous ferons remarquer de nouveau que les premiers rudiments d'os se forment dans le tissu conjonctif, et que c'est cet os primordial qui envahira le cartilage d'un côté, le périoste de l'autre.

Il importe de décrire tout d'abord cet os primordial. Cette description, du reste, ne différera pas sensiblement de celles que nous donnerons des premiers stades de l'ossification dans le cartilage et dans le périoste.

Le début de la formation de cet os n'a pas encore été très nettement observé. On a pu vérifier, cependant, qu'il se produisait entre le périoste et le cartilage une couche d'éléments semblables à ceux qui forment la moelle embryonnaire. Parmi ces éléments se développent des vaisseaux. Cette couche est l'origine de la couche ostéogène d'Ollier. On n'aperçoit bien cet os que lorsqu'il est déjà en voie d'évolution. Il se présente alors (fig. 15) sous forme



Fig. 14.

Couche ostéogène d'Ollier. destinée à former l'os primordial.

A, cartilage sérié. — B, couche ostéogène, formée d'éléments embryonnaires, ostéoblastes primitifs, mêlés à un réseau vasculaire.

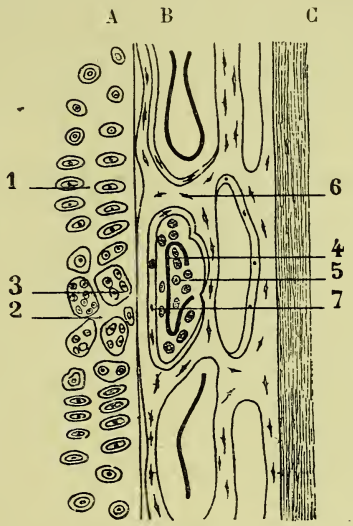

Fig. 15.

Os primordial.

A, cartilage sérié : 1, portion de substance intermédiaire de cartilage comprise entre les séries de cellules, destinée à devenir plus tard une travée directrice; 2, portion de substance intermédiaire très amincie, destinée à disparaître pendant le premier stade de l'envahissement de l'os; 3, chondroplaste rempli de cellules cartilagineuses. — B, os primordial : 4, vaisseau ossificateur, entraînant des éléments de la moelle embryonnaire 5; 6, travée osseuse; 7, ostéoblaste appliqué sur la travée osseuse. — C, périoste.

de travées réfringentes, appliquées d'une part contre le cartilage, pénétrant d'autre part dans le périchondre. Ces travées limitent des espaces dans lesquels sont placés des vaisseaux entourés de cellules se rapprochant de la forme embryonnaire : elles sont granuleuses et leur noyau occupe presque la totalité de la cellule. Ces vaisseaux et ces cellules constituent la moelle osseuse embryonnaire. Sur les parois anguleuses et anfractueuses des travées, on voit des éléments cellulaires qui se colorent vivement par les réactifs. Ces éléments sont les *ostéoblastes* de Gegenbaur destinés spécialement, d'après cet auteur, à former la substance osseuse. Ils sont englobés par la substance fondamentale osseuse qui constitue les travées et deviendront les cellules osseuses; les cavités qui les contiennent constitueront les *ostéoplastes*. On peut remarquer sur cet os primordial que les ostéoplastes forment déjà des

rangées parallèles, ce qui prouve que la substance osseuse se produit par dépôts successifs. Nous reviendrons, du reste, dans le courant de cet article, à propos de l'ossification dans le cartilage où les phénomènes peuvent se voir plus facilement, sur les particularités de la formation des différents éléments de l'os.

Retenons seulement la structure de la moelle embryonnaire et la formation des premières travées de la substance osseuse. Nous allons examiner maintenant la formation de l'os aux dépens du cartilage.

5° **Ossification aux dépens du cartilage.** — Avant que les éléments destinés à former le tissu osseux dans la masse cartilagineuse de l'os aient pénétré dans cette dernière, il s'y est produit des phénomènes préliminaires que nous devons faire connaître. Ces phénomènes sont la *prolifération* et la *calcification* du cartilage.

a. La prolifération du cartilage débute en face de la bague osseuse sous-périchondrale, c'est-à-dire au point où se formera le premier rudiment de l'os développé aux dépens du cartilage. Cette prolifération s'effectue comme nous allons l'indiquer. La cellule cartilagineuse forme, par division indirecte, deux ou un plus grand nombre pair de cellules qui s'entourent de capsules de manière à augmenter la masse cartilagineuse. La prolifération est plus active au centre de la diaphyse future, de telle sorte que les travées de substance fondamentale qui séparent les chondroplastes à ce niveau sont plus minces que dans les parties avoisinantes et que ces chondroplastes ont des dimensions plus vastes. Ils sont, la plupart du temps (fig. 15), remplis par une seule cellule. On peut cependant y trouver deux, quatre cellules et même un plus grand nombre de ces éléments qui affectent alors la forme embryonnaire. Les cellules qui prolifèrent dans le sens de la longueur (groupes isogéniques axiaux, Renaut. *Compte Rend. Acad. d. Sc.*, 1878) se disposent de telle façon qu'elles s'aplatissent dans le sens de la hauteur, qu'elles se placent les unes sur les autres, et qu'elles s'empilent en séries; de là le nom de cartilage sérié, donné à la zone en activité. Au-dessus de ce cartilage sérié, on retrouve le cartilage embryonnaire avec ses cellules anguleuses caractéristiques (fig. 16). La zone de cartilage sérié qui peut avoir 1 ou 2 mill. d'épaisseur tranche par sa couleur bleuâtre sur le cartilage ordinaire. Ajoutons que le cartilage prolifère ainsi tant que durera la formation de l'os à ses dépens : on peut facilement constater l'existence de ce fait sur les deux faces du cartilage de conjugaison.

A mesure que la prolifération cartilagineuse se produit, la calcification commence. On ne sait pas exactement à quel moment elle débute, mais il est probable que les vaisseaux qui apportent des sels calcaires à la substance osseuse primordiale voisine ne doivent pas jouer un rôle étranger à cette calcification. Le dépôt de sels de chaux se fait dans la portion du cartilage qui est à son maximum d'activité et lui donne une teinte blanc jaunâtre. C'est de là que résulte l'aspect blanchâtre du point d'ossification. Ce dépôt respecte la couche sériée proprement dite et n'atteindra que ses couches les

plus inférieures au fur et à mesure que leur développement sera suffisant. Chose remarquable, comme l'a indiqué Ranvier, du moment que le cartilage est imprégné de sels de chaux, ses éléments cellulaires sont immobilisés et sont incapables de produire des capsules nouvelles. Autrement dit, le cartilage est arrêté dans son développement par la calcification, au moment même où son activité est la plus grande.

b. A ce moment, l'envahissement du cartilage par l'os va commencer. On voit partir de l'os primordial des vaisseaux accompagnés de moelle embryonnaire formant un bourgeon (fig. 16). Ce bourgeon presse sur les

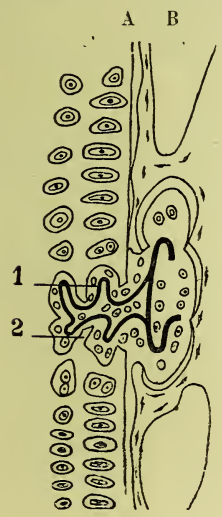

Fig. 16.

Premier stade de la pénétration de l'os primordial dans le cartilage diaphysaire.

A, cartilage sérié. — B, os primordial.
1, bourgeon vasculaire entraînant avec lui les éléments médullaires de l'os primordial. — 2, début de la formation d'une travée cartilagineuse directrice.

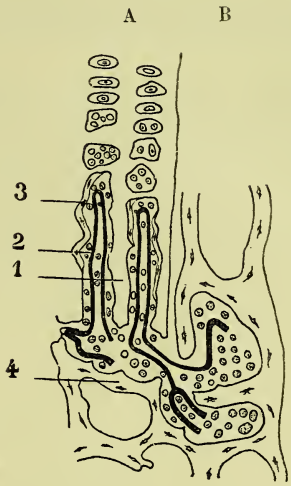

Fig. 17.

Stade plus avancé de la formation de l'os diaphysaire.

A, cartilage sérié. — B, os primordial.
1, travée cartilagineuse directrice. — 2, vaisseau ossificateur. — 3, ostéoblastes. — 4, os diaphysaire déjà formé.

cloisons excessivement fines qui séparent les chondroplastes du cartilage calcifié et les défoncent. Comme les vaisseaux et les éléments cellulaires de ce bourgeon sont en voie de prolifération très active, le défoncement des cloisons ne s'arrêtera pas là : le bourgeon, pressant dans tous les sens, détruira les obstacles de moindre résistance et pénétrera dans les cavités résultant de ces ruptures. Or, nous avons vu que les cellules du cartilage sont empilées en séries parallèles. Les cloisons qui séparent ces cellules sont certainement plus fines que les travées de substance fondamentale qui séparent les séries : si bien que les expansions du bourgeon détruiront les cloisons intercellulaires et respecteront les travées intersériaires. Ces dernières seront donc parallèles aux expansions du bourgeon : aussi leur a-t-on donné le nom de *travées directrices* de l'ossification (fig. 17). Les cavités ainsi formées constituent les premiers espaces médullaires : ils sont remplis

par les éléments de la moelle embryonnaire. Il peut arriver que les travées directrices présentent des points faibles : l'expansion du bourgeon les détruit et fait communiquer par cet orifice les éléments médullaires qui constituent le bourgeon avec le bourgeon voisin.

On voit que, dans ce premier stade de l'envahissement du cartilage, les causes mécaniques tiennent une place capitale. Le développement des vaisseaux et des éléments de la moelle embryonnaire est si actif que la masse presse sur les cloisons du cartilage et détruit les plus faibles. Les chondroplastes, de ce fait, se trouvent ouverts; les cellules cartilagineuses qu'ils contenaient tombent et vont grossir le nombre des cellules qui constituent déjà la moelle embryonnaire dans les cavités provenant de la réunion des chondroplastes vides. Tous les auteurs ne se rangent pas à cette opinion qui est celle de Ranvier. Pour Lovén, les éléments de la moelle embryonnaire détruiraient par résorption les cloisons qui séparent les chondroplastes; mais alors, pourquoi cette résorption se ferait-elle dans le sens longitudinal plutôt que dans le sens transversal? Pourquoi existerait-il des travées directrices à direction longitudinale?

c. Dès que les travées directrices sont formées, dès que les vaisseaux et les éléments de la moelle embryonnaire remplissent les espaces cylindriques compris entre ces travées, le travail d'ossification va commencer. Il est semblable à celui qui s'est produit dans l'os primordial.

On voit se déposer sur les travées directrices de l'ossification des éléments cellulaires de forme irrégulière qui ne sont autre chose que des ostéoblastes. Ils vont se loger dans les anfractuosités à bord anguleux de ces travées directrices. Ces ostéoblastes forment pour ainsi dire un revêtement épithélial à la travée directrice. Ils sont bientôt entourés par une substance particulière qui les englobe, par la substance osseuse. Cette dernière se distingue facilement de la substance interstitielle du cartilage qui forme les travées directrices, par ses propriétés optiques et par la façon dont elle se comporte avec les colorants. La substance osseuse se colore par le carmin, la substance des travées reste incolore; le bleu d'aniline soluble dans l'alcool ne colore pas l'os, mais colore en bleu intense les travées directrices. Il est donc facile de distinguer ces deux substances. Dès qu'une couche osseuse englobant ces ostéoblastes s'est formée autour de la travée directrice, une nouvelle couche d'ostéoblastes s'y applique; une nouvelle couche d'os va englober cette seconde couche d'ostéoblastes et ainsi de suite. Le dépôt successif de ces couches de dehors en dedans va bientôt rétrécir l'espace cylindrique rempli primitivement de moelle embryonnaire et va finir par confiner aux vaisseaux de cette moelle. Là s'arrêtent les dépôts successifs. On reconnaît sans peine à cette description le mode de formation des systèmes de Havers. En effet, les vaisseaux et les éléments de la moelle qui les environne persistent et forment le contenu des canaux de Havers; les ostéoblastes deviennent les cellules osseuses; les couches successives d'os, les lamelles osseuses; les cavités qui y sont creusées, les ostéoplastes.

Les lames de substance osseuse présentent certains particularités. On les voit, en effet, remplies de stries perpendiculaires à leur direction. Ces stries représentent pour Ranvier de petits canaux qui vont aboutir aux ostéoplastes et qui formeront plus tard les canalicules osseux. Les anastomoses entre les ostéoplastes de deux lamelles voisines proviennent de ce fait que les stries

des dépôts voisins de la substance osseuse viennent se placer bout à bout. Gegenbaur admet que l'ostéoblaste porte des prolongements assez semblables à des cils, et que ces prolongements entourés par la substance osseuse donnent lieu à des canalicules osseux.

Le dépôt des ostéoblastes et de la substance fondamentale de l'os se forme en tous les points de la surface des travées directrices. Il se forme autour des orifices qui font communiquer les espaces médullaires voisins. On peut voir facilement que ces orifices contiendront les systèmes de Havers, qui entourent les branches anastomotiques faisant communiquer les lignes longitudinales des réseaux de Havers.

Nous pouvons remarquer que l'os développé aux dépens du cartilage est formé d'une série de systèmes de Havers, englobant des restes de substance cartilagineuse fondamentale.

D'où proviennent les ostéoblastes? Les ostéoblastes viennent sans aucun doute des éléments de la moelle embryonnaire. Tous ces derniers ne deviennent pas cependant des ostéoblastes. Il est impossible de distinguer parmi eux ceux qui doivent former des ostéoblastes ou non, car ils ont tous à peu près la même valeur histologique. Mais d'où proviennent les éléments de la moelle embryonnaire? Pour Lovén, ils sont amenés dans les cavités du cartilage, dans les premiers espaces médullaires, par les vaisseaux. Pour Stieda, comme nous l'avons déjà indiqué, ils sont entraînés avec les vaisseaux issus du périoste. Ces éléments ne sont autre chose que les cellules qui doublent primitivement le périoste, les cellules de la couche ostéogène d'Ollier. Ces cellules ont déjà donné lieu à l'os primordial. Cependant, pour Ranvier, ce ne sont pas ces éléments seuls qui fournissent les cellules de la moelle fœtale: il a constaté, en effet, sur des embryons humains que les cellules cartilagineuses tombées des chondroplastes concouraient à la formation des ostéoblastes.

Est-il vrai, comme le soutient Gegenbaur, que les ostéoblastes soient les éléments spécifiques de la formation du tissu osseux? Il est permis d'en douter, car dans les ostéites raréfiantes, on rencontre les mêmes éléments dans les travées osseuses en voie de destruction. Ils peuvent même contribuer à résorber des corps étrangers à l'os, tels que des chevilles d'ivoire. Kœlliker, ayant examiné la surface de ces chevilles à moitié résorbées, les trouva couvertes d'ostéoblastes et il donna à ces derniers le nom d'*ostéoclastes*.

Quelle est la provenance de la substance osseuse? Est-elle formée comme le veut Waldeyer, par la transformation directe du protoplasma des ostéoblastes, ou bien est-elle une simple substance intermédiaire analogue à celle que l'on trouve dans les premiers stades de la formation du tissu conjonctif? La question est de même nature que celle-ci : La fibre est-elle d'origine cellulaire ou provient-elle de la substance interstitielle primitive? Il est difficile de trancher la question; mais un fait est certain : c'est que, au point de vue chimique, la substance fondamentale de l'os peut être rapprochée des substances conjonctives, puisqu'elles donnent l'une et l'autre par la coction la même substance. De plus, la moelle fœtale, dans laquelle, somme toute, semble se développer la substance osseuse, ne se rapproche-t-elle pas du tissu conjonctif embryonnaire?

Enfin, ce qui paraît décisif, la substance de la lamelle osseuse, d'après les recherches d'Ebner confirmées par Renaut, est formée de fibres ayant une homologie pour ainsi dire complète avec les fibres ordinaires du tissu conjonctif plongées dans une substance intermédiaire. Donc, la substance osseuse paraît être de la substance conjonctive ayant subi une modification particulière, la calcification. Du reste, il a été démontré que des éléments fibrillaires de la moelle osseuse jeune, sont englobés dans le dépôt de substance osseuse. Ces éléments deviennent les fibres constitutives des lamelles osseuses.

6° **Ossification périostique.** — La couche des ostéoblastes qui donnent lieu à l'os primordial, puis à l'os développé dans le cartilage, forme aussi de l'os immédiatement au-dessous du périchondre, lequel ne tarde pas à devenir le périoste. Cette couche, au fur et à mesure que le périoste se développe, reste constamment au contact de la couche la plus interne de ce dernier et

sert au développement de l'os sous-périostique (fig. 18). Elle constitue, jusqu'au développement complet de l'os, comme nous l'avons déjà vu, la *couche ostéogène* d'Ollier.

L'os primordial, développé du côté du périoste, va, comme l'os envahissant le cartilage, recevoir une direction dans sa formation. De même que la substance fondamentale du cartilage forme les travées directrices, il existe dans le périoste de véritables travées directrices, de nature fibreuse, qui ont reçu le nom de *fibres arciformes*. Ces fibres, contenues dans la couche la plus profonde du périoste et contiguës d'une part au point osseux central, vont s'implanter, d'autre part, dans la masse cartilagineuse de l'os, dépassant la *ligne d'ossification*, c'est-à-dire le point où l'os cartilagineux se transforme en os vrai. Le point où ces fibres se continuent avec la substance car-

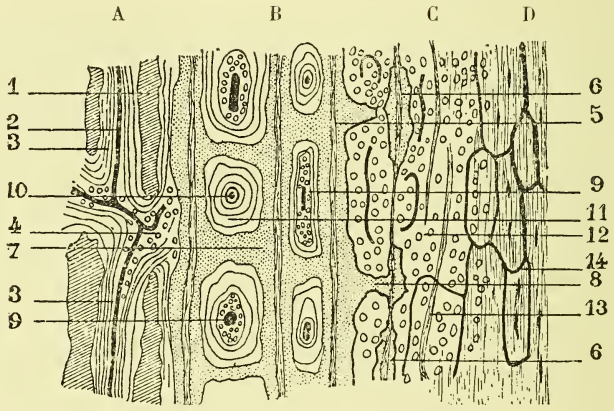

Fig. 18.

Schéma général de l'ossification représenté sur une coupe longitudinale de la diaphyse d'un os long.

A, os développé aux dépens du cartilage. — B, os développé aux dépens du périoste dans un stade très avancé de son développement. — C, même os en formation. — D, périoste. — 1, travée cartilagineuse directrice. — 2. vaisseau de Havers entouré de lamelles osseuses concentriques, formant un système de Havers. — 3, 4, moelle osseuse. — 5, fibre arciforme ou de Sharpey englobée dans l'os périostique B, — 6, 6, fibre de Sharpey, le long de laquelle vient se déposer du tissu osseux. — 7, tissu osseux déposé directement autour des fibres de Sharpey. — 8, point où cet os vient rejoindre les stalactites déposées le long des fibres isolées. — 9. vaisseau de Havers entouré d'éléments médullaires, donnant lieu à la formation d'un système de Havers dans l'intervalle des travées développées directement le long des fibres de Sharpey. — 10, vaisseau de Havers entouré d'un système de Havers complet. — 11, formé directement autour du vaisseau. — 12, éléments médullaires de la couche sous-périostique ou ostéogène. — 13, fibre de Sharpey encore libre. — 14, réseau vasculaire du périoste.

tilagineuse porte le nom d'*encoche d'ossification* (Ranvier). Entre ces fibres et près du cartilage, se trouvent des éléments cellulaires cartilagineux qui forment, comme les cellules issues des chondroplastes, des ostéoblastes, d'après Ranvier.

L'os se développe sous forme d'aiguilles le long de ces fibres arciformes et constitue, comme dans l'os primordial, des travées osseuses qui augmentent de volume par le dépôt successif de couches de substance osseuse. Mais les fibres arciformes sont comprises elles-mêmes dans cet os et subissent la calcification en même temps que la substance osseuse. Elles deviennent plus tard les fibres de Sharpey. Les espaces remplis de moelle embryonnaire, compris

entre ces travées osseuses, ne tardent pas à être comblés par des dépôts stratifiés nouveaux de substance osseuse et les vaisseaux que contiennent ces espaces sont bientôt entourés par cette dernière. Nous reconnaissons la formation des systèmes de Havers (fig. 18). Ces derniers, étant formés dans des espaces où n'existent pas de fibres conjonctives directrices, ne contiendront pas de fibres de Sharpey, tandis que les travées osseuses englobant les fibres arciformes en contiendront forcément. On peut remarquer que les systèmes de Havers se forment pour ainsi dire en dehors du périoste, puisqu'ils sont formés dans les espaces compris entre les travées osseuses développées aux dépens des éléments fibreux du périoste, aux dépens des fibres arciformes. C'est ce qui nous a fait dire que, dans l'os, les systèmes lamellaires développés aux dépens du périoste, tels que les systèmes périmédullaires, périphériques et intermédiaires, contenaient seuls des fibres de Sharpey, parce qu'ils provenaient d'ossification périostique. Cependant Renaut (*Soc. de Méd. de Lyon*, 1885) a indiqué la présence de fibrilles connectives très fines dans les systèmes de Havers, fibrilles provenant du tissu qui sépare les vaisseaux ossificateurs de l'os déjà formé.

Au niveau des épiphyses, un processus analogue se produit, soit que l'os primordial se développe sous le périchondre des épiphyses, soit que les ostéoblastes compris dans l'encoche d'ossification donnent lieu à une prolifération osseuse.

A mesure que le périoste se développe, la couche sous-périostique de moelle embryonnaire l'envahit et s'écarte de plus en plus du centre de l'os, car sa couche la plus interne donne lieu à de nouvelles travées osseuses. La direction générale de ces travées osseuses est parallèle à la couche périphérique, concentrique par conséquent à la périphérie de l'os. Comme ces travées osseuses donnent lieu aux lamelles des systèmes intermédiaires, nous comprenons pourquoi ces lamelles sont à peu près parallèles à la périphérie de l'os. De plus, quand le développement de l'os sera complet, les dernières couches osseuses formées immédiatement sous le périoste (lamelles périphériques) seront parallèles à cette périphérie. Elles engloberont, alors, les fibres du périoste qui constituent les dernières fibres arciformes. L'englobement des éléments fibreux du périoste par l'ossification existe non seulement pour les simples fibres de cette membrane, mais encore pour les dépendances du périoste telles que les insertions tendineuses, aponévrotiques, et les insertions des ligaments interosseux. C'est ce qui explique la force d'implantation de ces éléments dans l'os.

Des phénomènes absolument semblables se produisent, mais d'une façon beaucoup moins régulière, pour les os plats et pour les os courts.

7° **Phénomènes de résorption qui se produisent dans l'os.** — A mesure qu'il se développe, l'os est le siège d'un processus de résorption, auquel est due la formation des cavités qui sont contenues dans son intimité. C'est à lui qu'est due la formation du canal médullaire et des aréoles du tissu spongieux. Il a été désigné, comme nous l'avons déjà dit, par Hunter, sous le nom de résorption modelante. Il débute au centre de l'os par l'agrandissement des

espaces médullaires formés les premiers, c'est-à-dire au niveau du point osseux primitif; il gagne de proche en proche et respecte cependant le cartilage épiphysaire, tant que l'os n'a pas atteint sa longueur définitive. Quand ce moment est arrivé, le cartilage disparaît sous l'influence de ce processus, et le canal médullaire est mis alors en rapport avec les aréoles du tissu spongieux des épiphyses, aréoles qui se sont accrues, elles aussi, sous l'influence de la résorption. Il résulte de cela que tout l'os développé aux dépens du cartilage, ainsi que les couches les plus profondes développées aux dépens du périoste, ont disparu chez l'adulte. On ne trouvera donc chez ce dernier aucune trace de travées cartilagineuses, si ce n'est quelquefois dans les épiphyses, où le processus est beaucoup moins régulier. *Le cartilage sert surtout à modeler l'os.*

Le canal médullaire augmente dans tous ses diamètres, en même temps que l'os augmente en épaisseur. Comme ce dernier accroissement est proportionnellement plus grand que celui du canal médullaire, l'os conserve toujours une certaine épaisseur qui devient cependant de plus en plus faible à mesure que l'individu avance en âge; car le développement de l'os périostique s'arrête, tandis que la résorption modelante continue. Nous avons à peine besoin de faire ramarquer que ces faits expliquent les résultats expérimentaux de Duhamel, Flourens, Ollier, etc.

Quelle est la cause de cette résorption modelante? Les opinions sont partagées à ce sujet. Les uns attribuent cette action aux médullocelles; les autres aux myéloplaxes (Lovén). Kœlliker a signalé dans la moelle des cellules semblables aux ostéoblastes, qui seraient chargées de ce rôle; il les a désignées sous le nom d'ostéoclastes. D'autres enfin semblent attribuer cette disparition de la substance osseuse, à une action chimique (Pouchet et Tourneux).

Dans tous les cas, rien n'est plus intéressant ni plus mystérieux que ce double rôle de la moelle, rôle édificateur d'abord, destructeur ensuite. D'autre part, les phénomènes de production osseuse et de résorption ne sont pas aussi simples qu'on pourrait le croire de prime abord. D'après M. Renaut, la moelle rouge ou fœtale remanie sans cesse le tissu osseux : lorsque l'os périostique, tel que nous l'avons décrit, est formé, de nouveaux vaisseaux ossificateurs le résorbent, puis construisent des systèmes de Havers. Ceux-ci sont attaqués à leur tour par une nouvelle poussée vasculaire, ossificatrice à son tour, et donnent lieu à des *systèmes intermédiaires Havériens*, dont on peut retrouver des traces dans l'os adulte. D'après le même auteur, la moelle osseuse, avant de perdre totalement son activité, donne lieu aux systèmes de lamelles périmédullaires (voir pour plus de détails, Renaut, *Note sur la moelle osseuse*, etc., *Société de méd. de Lyon*, 1885 et *Gaz. méd.*, 1886).

8° **Développement de l'os aux dépens du tissu fibreux.** — Nous l'avons déjà dit, les os qui se développent aux dépens du tissu fibreux seul, sont les os de la voûte crânienne. Le processus est à peu près le même que pour l'ossification périostique.

Si l'on fait, en effet, une coupe d'os du crâne en voie de développement, on voit partir du périoste une série d'aiguilles osseuses, s'implantant entre les fibres qui forment le substratum de l'os et jouent le rôle de travées directrices. Ces fibres sont tantôt isolées, tantôt en réseau; tantôt elles sont englobées par l'os; tantôt au contraire, elles traversent librement les

espaces qui séparent les travées osseuses. Ces fibres deviennent des fibres de Sharpey.

Le long des travées se déposent des ostéoblastes, qui sont peu à peu englobés. Ils forment ordinairement, un revêtement régulier sur les travées. Ces travées, comme dans l'ossification périostique, servent de support à des couches concentriques de substance osseuse qui vont former les systèmes de Havers.

9° **Lois de l'ossification.** — Les os s'ossifient par un ou plusieurs points osseux. Il en existe généralement toujours un au centre de chaque os, quel qu'il soit. Ce point a reçu le nom de *point osseux primitif;* les autres ont été désignés sous le nom de *points complémentaires* ou *secondaires*. L'ossification va en s'irradiant vers la périphérie de l'os.

Quelquefois un seul point suffit pour le complet développement de l'os (pariétal). Mais lorsque plusieurs points sont nécessaires, ils ont un ordre d'apparition bien marqué.

Dans les os *longs*, le point diaphysaire apparaît le premier, les points épiphysaires ne se montrent que plus tard.

Dans les os *larges*, le point central se développe le premier, les points complémentaires beaucoup plus tard. Citons par exemple, l'omoplate dont la principale épiphyse se montre de 15 à 18 mois et les autres de 12 à 16 ans.

La même observation pourrait être faite pour les *os courts* (vertèbres).

Il nous resterait à indiquer le moment précis où les points osseux apparaissent dans le corps humain. Mais comme ce travail sera fait pour chacune des pièces du squelette, nous ne donnons ici que des indications très sommaires. Le premier point osseux qui apparaît est celui de la clavicule (fin du 1er mois de la vie intra-utérine). Les points du maxillaire inférieur, du corps de l'humérus, des os de l'avant-bras et du fémur du 30e au 40e jour. A 2 mois, l'apophyse basilaire, l'angle supérieur et les condyles de l'occipital, etc., etc. Nous ne suivrons pas plus longtemps ces développements, et nous indiquerons seulement les épiphyses qui se développent en dernier lieu : à 19 ans, les épiphyses de la cavité glénoïde de l'omoplate; à 20 ans, l'épiphyse de l'extrémité interne de la clavicule.

Si l'on considère le développement et l'ordre d'apparition de ces divers points osseux, on voit qu'ils ne sont régis par aucune règle bien déterminée. Le volume des os semble seul exercer quelque influence : les os les plus volumineux paraissent avoir un développement plus précoce.

Serres, cependant, a pu résumer dans trois lois générales (*lois de Serres*), les points de similitude qui existent entre les os au point de vue de leur évolution, ce sont les lois de *symétrie*, des *éminences* et des *cavités;* on peut les formuler comme suit :

1° *Loi de symétrie.* — Tout os médian est double. Les deux points primitifs qui forment ces deux moitiés apparaissent isolément et se soudent ensuite (*frontal*, *sphénoïde*, etc.). Les vertèbres font exception à cette loi, car le corps vertébral ne se développe que par un seul point.

2° *Loi des éminences.* — Toute saillie osseuse se développe par un point d'ossification particulier. Exceptions : *apophyses zygomatique* et *mastoïde*, *condyles* du fémur, etc., etc.

3° *Loi des cavités.* — Toute excavation des os est formée par la réunion de deux ou plusieurs portions osseuses développées chacune par un point d'ossification particulier. Exemple : *cavité cotyloïde*, *trou vertébral*, *trou optique*. Exceptions : *conduit auditif interne*, *canal dentaire inférieur*, *trou nourricier des os.*

Comme on le voit, les lois formulées par Serres, tout en possédant un caractère inconstestable de généralité, souffrent des exceptions assez nombreuses.

Considérant maintenant le squelette à un point de vue purement descriptif, nous le diviserons en quatre parties :

1° La *colonne vertébrale ;*
2° Le *thorax ;*
3° La *tête ;*
4° Les *membres.*

CHAPITRE PREMIER

COLONNE VERTÉBRALE

La *colonne vertébrale* que l'on désigne encore sous le nom de *colonne rachidienne*, ou tout simplement de *rachis*, est une longue tige osseuse située sur la ligne médiane et à la partie postérieure du tronc, servant de gaine protectrice à la moelle épinière et de point d'appui au plus grand nombre des viscères.

Cette colonne correspond successivement, en allant de haut en bas : au cou, au dos, aux lombes, au bassin. De là, sa division classique, mais purement artificielle, en quatre portions : la portion *cervicale*, la portion *dorsale*, la portion *lombaire*, la portion *pelvienne* ou *sacro-coccygienne*.

La colonne vertébrale est essentiellement constituée par une série d'éléments osseux, discoïdes et régulièrement superposés, que l'on appelle des *vertèbres*. Les vertèbres sont, chez l'homme, au nombre de *trente-trois* ou *trente-quatre*, ainsi réparties : 7 pour la portion cervicale (*Vertèbres cervicales*) ; 12 pour la portion dorsale (*Vertèbres dorsales*) ; 5 pour la portion lombaire (*Vertèbres lombaires*) ; 9 ou 10 pour la portion pelvienne (*Vertèbres sacrées* et *coccygiennes*).

Les vertèbres cervicales restent libres et indépendantes. Il en est de même des vertèbres dorsales et lombaires. Quant aux vertèbres sacro-coccygiennes, elles sont considérablement modifiées dans leurs formes extérieures, et, perdant même leur individualité, elles se soudent plus ou moins entre elles, de manière à constituer deux os qui méritent une description spéciale, le *sacrum* et le *coccyx*.

ARTICLE I

VERTÈBRES CERVICALES, DORSALES ET LOMBAIRES

(VRAIES VERTÈBRES de quelques auteurs)

Conformées sur le même type, les vertèbres, quelle que soit la région à laquelle elles appartiennent, présentent des *caractères généraux* qui permettent toujours de les reconnaître entre les différentes pièces du squelette.

En outre, dans chacune des trois régions cervicale, dorsale et lombaire, les vertèbres possèdent des caractères *particuliers* qui permettent de les distinguer des vertèbres des régions voisines. Enfin, dans chaque région, il est quelques vertèbres qui, quoique réductibles au type commun, revêtent des caractères que l'on peut appeler *individuels*.

§ I. — Caractères communs a toutes les vertèbres (fig. 19, 20 et 21).

Toute vertèbre présente essentiellement : 1° une masse compacte ou *corps vertébral;* 2° un trou placé immédiatement en arrière du corps, le *trou vertébral;* 3° un prolongement médian, *apophyse épineuse*, placé en arrière du trou; 4° deux prolongements latéraux à direction transversale, les *apophyses transverses;* 5° quatre autres prolongements, deux de chaque côté, à direction plus ou moins verticale, les *apophyses articulaires;* 6° deux portions élargies ou *lames*, étendues des apophyses épineuses aux apophyses articulaires; 7° enfin, deux portions amincies ou *pédicules*, réunissant le corps vertébral à tout ou partie de la masse apophysaire.

1° **Corps de la vertèbre.** — Le corps est la partie la plus volumineuse de la vertèbre, celle qui concourt à donner à la colonne vertébrale sa solidité et sa résistance. Il affecte la forme d'un cylindre, et possède, par conséquent,

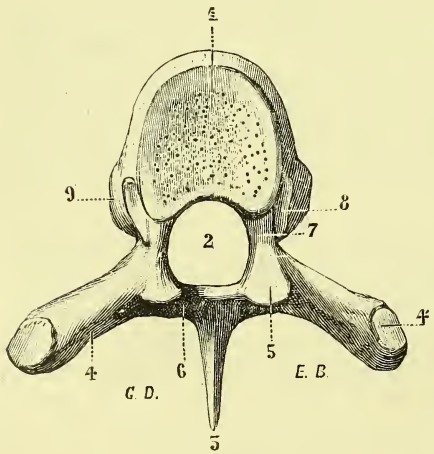

Fig. 19.

Vertèbre dorsale, vue supérieure.

1, corps. — 2, trou. — 3, apophyse épineuse. — 4, 4', apophyses transverses. — 5, apophyse articulaire supérieure. — 6, lame. — 7, pédicule. — 8, demi-facette articulaire supérieure pour la tête des côtes. — 9. saillie déterminée par la demi-facette articulaire inférieure.

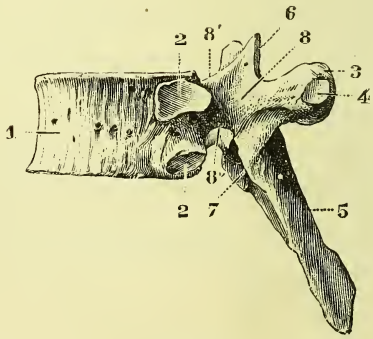

Fig. 20.

Vertèbre dorsale, vue latérale gauche.

1, corps. — 2, 2, demi-facettes articulaires supérieure et inférieure, pour la tête des côtes. — 3, apophyse transverse. — 4, facette articulaire pour la tubérosité des côtes. — 5, apophyse épineuse. — 6, apophyse articulaire supérieure. — 7, apophyse articulaire inférieure. — 8, pédicule avec 8', son échancrure supérieure, et 8", son échancure inférieure.

deux *bases* ou *faces* et une *circonférence*. — Les deux faces sont horizontales et se distinguent en *face supérieure* et en *face inférieure*. L'une et l'autre pré-

sentent à leur centre une surface criblée de petits trous, que circonscrit une zone annulaire légèrement en saillie et formée de tissu compact. — La *circonférence*, excavée dans le sens vertical, en avant et sur les côtés, présente ainsi une gouttière horizontale, dirigée d'un côté à l'autre; en arrière, elle est plane ou même excavée dans le sens transversal, pour constituer la limite antérieure du trou vertébral. On y remarque à sa partie moyenne une série d'orifices, très variables en nombre et en dimensions : ils sont destinés à livrer passage aux canaux veineux, qui amènent dans les veines longitudinales du rachis le sang veineux du corps de la vertèbre.

2° **Trou vertébral.** — Compris entre la face postérieure du corps vertébral et l'apophyse épineuse, le trou vertébral affecte la configuration d'un triangle dont les angles plus ou moins arrondis tendent à le ramener à la forme circulaire. L'ensemble des trous vertébraux constitue le canal ou étui rachidien, où se logent la moelle épinière et ses annexes.

3° **Apophyse épineuse.** — Placée sur la ligne médiane comme le corps, l'apophyse épineuse se dirige directement en arrière sous la forme d'une épine, d'où le nom qui lui a été donné. On lui distingue : une *base*, qui la rattache à la vertèbre; un *sommet*, parfois légèrement dévié de la ligne médiane, qui vient se mettre en rapport avec la peau; deux *faces* latérales, l'une droite, l'autre gauche; un *bord supérieur*, plus ou moins tranchant; un *bord inférieur*, généralement plus épais que le précédent et aussi beaucoup plus court.

4° **Apophyses transverses.** — Au nombre de deux, l'une gauche et l'autre droite, les apophyses transverses se dirigent transversalement en dehors, comme leur nom l'indique. Comme les apophyses épineuses, chaque apophyse transverse possède : une *base*, qui la soude à la vertèbre; un *sommet*, qui est libre, deux *faces*, l'une antérieure et l'autre postérieure; deux *bords*, l'un supérieur et l'autre inférieur.

5° **Apophyses articulaires.** — Elles sont au nombre de quatre : deux *supérieures* ou *ascendantes* et deux *inférieures* ou *descendantes*. Placées symétriquement de chaque côté du trou vertébral, les unes et les autres débordent soit en haut, soit en bas, le niveau de l'arc osseux qui limite cet orifice. Les apophyses articulaires supérieures s'articulent avec les apophyses articulaires inférieures de la vertèbre qui est au-dessus; et, vice versâ, les apophyses articulaires inférieures s'articulent avec les apophyses articulaires supérieures de la vertèbre qui est placée immédiatement au-dessous.

6° **Lames vertébrales.** — Les lames vertébrales sont au nombre de deux, l'une droite, l'autre gauche. Aplaties et quadrilatères, elles constituent la plus grande partie de la paroi postéro-latérale du trou rachidien. En raison de sa configuration, on distingue à chaque lame : une *face antérieure*, qui regarde la moelle; une face postérieure, que recouvrent les muscles spinaux; deux *bords*, l'un *supérieur*, l'autre *inférieur*; une *extrémité interne*, qui se confond

avec la base de l'apophyse épineuse ; une *extrémité externe*, enfin, qui se soude soit avec l'apophyse transverse, soit avec les apophyses articulaires. Au point de vue de leur direction, les lames vertébrales ne sont pas verticales, mais légèrement obliques en bas et en arrière. Il résulte, on le conçoit, d'une pareille disposition : 1° que, pour chaque trou rachidien, la circonférence inférieure est plus grande que la circonférence supérieure ; 2° que chaque lame vertébrale déborde en arrière, par son bord inférieur, la lame vertébrale qui est immédiatement au-dessous et qui appartient à la vertèbre suivante.

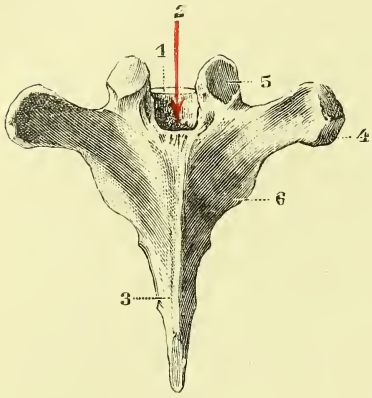

Fig. 21.
Vertèbre dorsale, vue postérieure.

1, corps. — 2, trou. — 3, apophyse épineuse. — 4, apophyse transverse. — 5, apophyse articulaire supérieure. — 6, lame.

7° **Pédicules.** — On désigne, sous ce nom, les deux portions osseuses minces et étroites qui, de chaque côté, réunissent la base de l'apophyse transverse et les deux apophyses articulaires correspondantes à la partie postérieure et latérale du corps vertébral. Les pédicules limitent ainsi sur les côtés le trou de la vertèbre. Il est à remarquer que leurs deux bords ne sont pas rectilignes, mais décrivent deux courbes qui se regardent par leur convexité : relativement large à ses deux extrémités, chaque pédicule présente donc son minimum de hauteur à sa partie moyenne et possède ainsi deux *échancrures*, l'une *supérieure*, l'autre *inférieure*.

Ces échancrures correspondent exactement aux échancrures similaires des vertèbres voisines et constituent ainsi, sur les côtés de la colonne vertébrale, une série régulière d'orifices, qui donnent entrée dans le canal rachidien et portent le nom de *trous de conjugaison*. Les trous de conjugaison sont au nombre de deux (l'un droit, l'autre gauche) pour chaque espace intervertébral et l'on peut définir chacun d'eux : l'orifice compris entre l'échancrure supérieure d'une vertèbre quelconque et l'échancrure inférieure de la vertèbre qui se trouve immédiatement au-dessus.

§ II. — Caractères propres aux vertèbres de chaque région

Une vertèbre cervicale présente des caractères propres qui la séparent très nettement d'une vertèbre dorsale ; une vertèbre lombaire diffère de même de l'une et de l'autre. Or, ce n'est pas seulement dans l'aspect général de la vertèbre qu'existent ces caractères différentiels ; nous les trouvons aussi dans chacune de ses parties constituantes, de telle façon qu'il est toujours possible, une de ces parties étant donnée, de reconnaître la région de la colonne vertébrale à laquelle elle appartient. La solution d'un pareil problème est le plus souvent facile ; la description suivante nous en fournit les éléments :

1° **Vertèbres cervicales** (fig. 22). — *a*. Le *corps vertébral* est allongé dans le sens transversal. La gouttière horizontale, que nous avons décrite plus haut sur la circonférence, est effacée et remplacée même en avant, sur la ligne médiane, par une saillie verticale souvent très prononcée. Ce qui caractérise tout particulièrement le corps d'une vertèbre cervicale, c'est la présence, sur les deux extrémités latérales de sa face supérieure, de deux saillies ou *crochets* qui correspondent, sur le corps vertébral situé au-dessus, à deux échancrures symétriques placées aux extrémités latérales de la face inférieure.

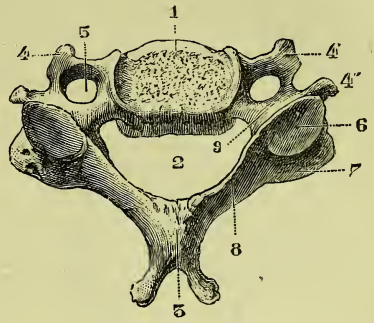

Fig. 22.
Vertèbre cervicale, vue d'en haut.

1, corps (face supérieure). — 2, trou vertébral. — 3, apophyse épineuse. — 4, apophyses transverses, avec 4', leur tubercule antérieur, 4", leur tubercule postérieur. — 5, trou situé à la base de ces apophyses. — 6, apophyses articulaires supérieures. — 7, apopophyses articulaires inférieures. — 8, lame. — 8, pédicule.

b. Le *trou vertébral* est considérable et affecte une forme triangulaire; la base de ce triangle, correspondant au corps de la vertèbre, est beaucoup plus étendue que la verticale abaissée de l'apophyse épineuse sur le milieu de cette base.

c. L'*apophyse épineuse* est courte et peu inclinée. Son bord inférieur se creuse en une gouttière profonde et son sommet se bifurque de manière à former deux tubercules : ce sont des apophyses *bituberculeuses*.

d. Les *apophyses transverses* s'implantent sur les côtés du corps vertébral. Leur base est percée d'un trou, le *trou transversaire*, destiné à livrer passage à l'artère vertébrale. Leur sommet se termine par deux saillies ou tubercules, généralement très distincts, que l'on désigne sous le nom de *tubercule antérieur* et de *tubercule postérieur*. Leur face supérieure, enfin, présente une gouttière transversale où se loge le nerf rachidien à sa sortie du trou de conjugaison.

e. Des quatre *apophyses articulaires*, les deux supérieures ont une facette qui regarde en arrière et en haut; les facettes des apophyses inférieures, au contraire, regardent en avant et en bas. Du reste, de chaque côté, les deux apophyses articulaires sont exactement placées l'une au-dessus de l'autre, constituant pour ainsi dire, en arrière des apophyses transverses, une espèce de colonnette osseuse, aux deux extrémités de laquelle se développent les surfaces articulaires.

f. Les *lames* sont régulièrement quadrilatères; mais leur largeur l'emporte de beaucoup sur leur hauteur.

g. Les *pédicules*, situés en arrière des apophyses transverses, s'implantent sur le corps vertébral, en un point qui est également distant de sa face supérieure et de sa face inférieure. En conséquence, les deux *échancrures* sont sensiblement égales.

2° **Vertèbres dorsales** (fig. 23 et 24). — *a*. Le *corps* présente un diamètre

transverse et un diamètre antéro-postérieur, qui sont sensiblement égaux; la gouttière horizontale de la circonférence est très développée; la face postérieure en rapport avec le trou rachidien est fortement excavée. Mais un caractère différentiel de premier ordre nous est fourni par la présence, sur les côtés du corps et dans le voisinage de l'extrémité antérieure du pédicule, de deux *demi-facettes articulaires*, l'une *supérieure*, l'autre *inférieure*, destinées à recevoir la tête des côtes.

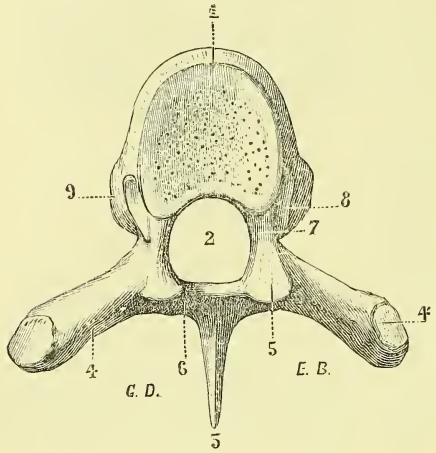

Fig. 23.

Vertèbre dorsale, vue d'en haut.

1, corps. — 2, trou. — 3, apophyse épineuse. — 4, 4', apophyses transverses. — 5, apophyses articulaires supérieures. — 6, lame. — 7, pédicule. — 8, demi-facette articulaire supérieure pour la tête des côtes. — 9, saillie déterminée par la demi-facette articulaire inférieure.

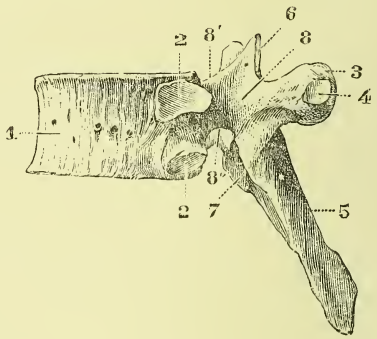

Fig. 24.

Vertèbre dorsale, vue latéralement.

1, corps. — 2, 2, demi-facettes articulaires supérieure et inférieure, pour la tête des côtes. — 3, apophyse transverse. — 4, facette articulaire pour la tubérosité des côtes — 5, apophyse épineuse. — 6, apophyse articulaire supérieure. — 7, apophyse articulaire inférieure. — 8, pédicule, avec 8', son échancrure supérieure, et 8'', son échancrure inférieure.

b. Le *trou rachidien* est relativement petit et affecte une disposition irrégulièrement circulaire.

c. L'*apophyse épineuse* s'incline fortement en arrière, comme pour se rapprocher de la verticale. Elle est très longue, prismatique triangulaire et, de plus, elle n'est pas bifurquée à son sommet, comme l'apophyse épineuse de la vertèbre cervicale.

d. Les *apophyses transverses* se détachent en arrière du pédicule et présentent, sur la face antérieure de leur sommet plus ou moins arrondi, une petite *facette* articulaire, destinée à s'articuler avec la tubérosité de la côte correspondante.

e. Les *apophyses articulaires supérieures* se dressent verticalement au-dessus de la base des apophyses transverses: leurs facettes regardent en arrière et un peu en dehors; entre les deux existe une forte échancrure, de forme triangulaire, dont le sommet plus ou moins arrondi correspond à l'origine de l'apophyse épineuse. Quant aux *apophyses articulaires inférieures*, elles n'existent pour ainsi dire pas, réduites qu'elles sont à de simples facettes articulaires, situées sur la face antérieure des lames; ces

dernières facettes sont à peine saillantes et regardent en avant et un peu en dedans.

f. Les *lames* sont quadrilatères; leur diamètre transverse (largeur) et leur diamètre vertical (hauteur) sont à peu près égaux.

g. Les *pédicules* réunissent ici le corps vertébral à la masse osseuse d'où s'échappent en divergeant les apophyses transverses et les apophyses articulaires. Ils sont échancrés sur leurs deux bords, mais l'*échancrure inférieure* est de beaucoup plus profonde que l'*échancrure supérieure*, laquelle est à peine marquée sur les dernières vertèbres de la région. Les *trous de conjugaison* de la colonne dorsale se trouvent ainsi formés, dans leur plus grande partie, aux dépens du pédicule de la vertèbre qui est au-dessus. Nous ajouterons que les facettes articulaires costales, que nous avons signalées plus haut sur le corps vertébral, s'étendent, en arrière, jusque sur la face externe du pédicule.

3° **Vertèbres lombaires** (fig. 25 et 26). — *a*. Le *corps* est très volumineux. Son diamètre transverse l'emporte ici, comme à la région cervicale, sur le diamètre antéro-postérieur; mais les crochets latéraux caractéristiques de la

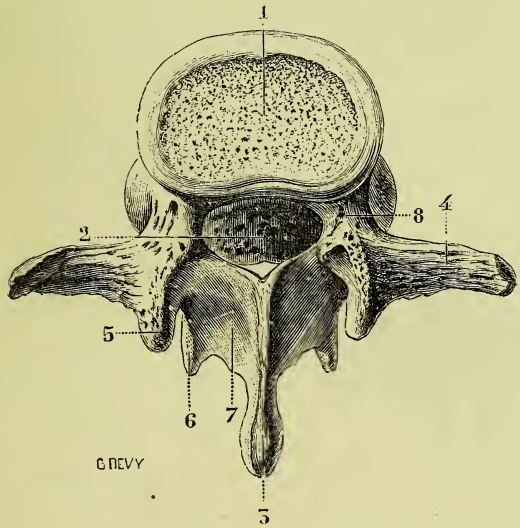

Fig. 25.

Vertèbre lombaire, vue d'en haut.

1, corps. — 2, trou. — 3, apophyse épineuse. — 4, apophyse transverse. — 5, apophyses articulaires supérieures 6, apophyses articulaires inférieures. — 7, lame. — 8, pédicule.

vertèbre cervicale font ici totalement défaut. La gouttière horizontale, très marquée sur les côtés du corps, se trouve le plus souvent effacée sur sa face antérieure.

b. Le *trou rachidien* affecte la forme d'un triangle. Il en est de même à la région cervicale, comme nous l'avons déjà vu; mais, à la région lombaire, le triangle est sensiblement équilatéral, tandis qu'à la région cervicale le

côté antérieur ou base du triangle l'emporte de beaucoup sur les côtés latéraux.

c. L'*apophyse épineuse* se relève et devient horizontale. Elle est relativement très développée et, affectant la forme d'un quadrilatère, elle présente deux faces latérales très larges et un bord postérieur beaucoup plus large en bas qu'en haut.

d. Les *apophyses transverses*, qu'il serait plus logique d'appeler *appendices costiformes* (ces éléments osseux étant à la région lombaire les homologues des côtes thoraciques), se trouvent au contraire considérablement atrophiées. Ces apophyses se détachent de la partie moyenne du pédicule; elles sont très minces et plutôt effilées que renflées à leur sommet.

e. Les *apophyses articulaires*, placées en arrière des apophyses transverses, affectent une direction verticale. Les *supérieures* se trouvent séparées l'une de l'autre par un espace plus considérable que celui qui existe entre les deux *inférieures*. — Quant aux facettes articulaires, elles affectent : sur les *apophyses supérieures*, la forme de gouttières verticales regardant en arrière et en dedans; sur les *apophyses inférieures*, la forme de saillies verticales, représentant des portions d'un corps cylindroïde et regardant en avant et en dehors. Notons enfin, sur la partie postéro-externe des apophyses articulaires supérieures, l'existence d'un tubercule, souvent très développé : c'est le *tubercule apophysaire* ou *mamillaire;* il représente, à la région lombaire, les apophyses transverses de la région précédente.

f. Les *lames* sont quadrilatères, comme sur les vertèbres dorsales; mais ici le diamètre vertical est de beaucoup plus étendu que le diamètre transverse : en d'autres termes, elles sont plus hautes que larges. Elles sont nettement limitées en dehors par une crête verticale et mousse qui réunit, de chaque côté, l'apophyse articulaire supérieure à l'apophyse articulaire inférieure.

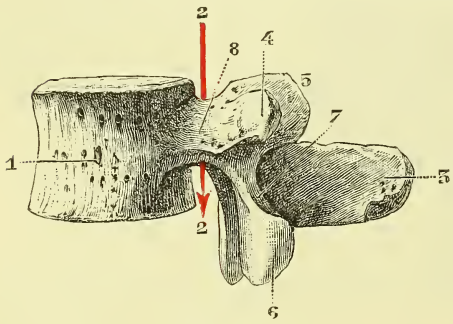

Fig. 26.
Vertèbre lombaire, vue latérale.
1, corps. — 2, trou. — 3, apophyse épineuse. — 4, apophyse transverse. — 5, apophyse articulaire supérieure. — 6, apophyse articulaire inférieure. — 7, lame. — 8, pédicule.

g. Le *pédicule*, remarquable par son épaisseur, présente une direction antéro-postérieure. Les *échancrures* sont encore ici, comme sur les vertèbres dorsales, fort inégales en profondeur : les supérieures sont à peine marquées ; les inférieures, trois ou quatre fois plus considérables que les supérieures.

On le voit maintenant, chacune des parties constituantes de la vertèbre porte en elle des caractères *propres* ou *différentiels*, qui permettront toujours à l'anatomiste tant soit peu exercé de résoudre le problème suivant : *une seule des parties constituantes d'une vertèbre étant donnée, déterminer la*

région à laquelle cette vertèbre appartient. Ces caractères différentiels se trouvent résumés dans le tableau synoptique suivant :

1° *Corps vertébral.*	Facettes articulaires pour les côtes.		V. dorsales.
	Pas de facettes articulaires.	Crochets latéraux sur la face supre .	V. cervicales.
		Pas de crochets latéraux	V. lombaires.
2° *Trou vertébral.*	Arrondi		V. dorsales.
	Triangulaire.	Les trois côtés égaux	V. lombaires.
		Le côté antérieur beaucoup plus grand que les deux autres	V. cervicales.
3° *Ap. épineuse.* .	A sommet bifurqué (*ap. bituberculeuse*)		V. cervicales.
	A sommet non bifurqué.	Fortement oblique . . .	V. dorsales.
		Horizontale.	V. lombaires.
4° *Ap. transverse* .	Percée d'un trou à la base		V. cervicales.
	Sans trou à la base.	Facette articulaire	V. dorsales.
		Pas de facette articulaire . .	V. lombaires.
5° *Ap. articulaires supérieures.*	Facettes planes, regardant en haut et en arrière . .		V. cervicales.
	Facettes planes, regardant surtout en arrière . . .		V. dorsales.
	Facettes cylindroïdes, regardant en dehors et en arrière.		V. lombaires.
Ap articulaires. inférieures.	Facettes planes, regardant en bas et en avant. . .		V. cervicales.
	Facettes planes, regardant surtout en avant . . .		V. dorsales.
	Facettes cylindroïdes, regardant en dehors et en avant.		V. lombaires.
7° *Lames.* . . .	Quadrilatères, les diamètres étant égaux		V. dorsales.
	Quadrilatères, les diamètres étant inégaux.	Plus larges que hautes.	V. cervicales.
		Plus hautes que larges.	V. lombaires.
8° *Pédicules.* . .	Facettes articulaires pour les côtes		V. dorsales.
	Pas de facettes.	Echancrures supérieures aussi marquées que les inférieures . . .	V. cervicales.
		Echancrures supérieures à peine marquées	V. lombaires.

Dans la pratique ordinaire, la pièce osseuse étant entière, l'absence ou la présence de deux éléments anatomiques seulement, le *trou de la base des apophyses transverses* et les *demi-facettes articulaires*, suffiront pour rendre à la fois rapide et facile la détermination d'une vertèbre quelconque. En effet, prenons en main la vertèbre et jetons immédiatement les yeux sur l'apophyse transverse : ou sa base est percée d'un trou, ou elle ne l'est pas ; dans le premier cas, nous avons affaire à une vertèbre cervicale ; dans le second, nous avons affaire soit à une vertèbre dorsale, soit à une vertèbre lombaire. Considérons alors les côtés du corps vertébral : ou il existe des facettes articulaires, ou il n'en existe pas ; dans le premier cas, c'est une vertèbre dorsale ; c'est une vertèbre lombaire dans le second.

1° *Apophyse transverse* percée d'un trou		V. cervicales.
2° *Apophyse transverse* sans trou.	*a.* Facettes articulaires sur le *corps*	V. dorsales.
	b. Pas de facettes articulaires sur le *corps*	V. lombaires.

§ III. — Caractères propres a certaines vertèbres

Dans chacune des régions de la colonne vertébrale, il est quelques vertèbres qui présentent des caractères individuels suffisamment tranchés, pour qu'il soit possible de les distinguer non seulement des vertèbres des régions voisines, mais encore des vertèbres de la même région. Ce sont : à la région cervicale, la *première*, la *deuxième* et la *septième;* à la région dorsale, la *première*, la *dixième*, la *onzième* et la *douzième;* à la région lombaire, la *cinquième*.

Ces vertèbres, on le voit, sont toujours situées vers les extrémités de la région à laquelle elles appartiennent.

1° **Première vertèbre cervicale ou atlas** (fig. 27 et 28). — L'atlas, ou première vertèbre cervicale, est essentiellement constitué par deux *masses latérales*, réunies l'une à l'autre, en avant et en arrière, par deux lames arciformes, l'*arc antérieur* et l'*arc postérieur;* de plus, elles portent sur leur face externe deux prolongements horizontaux, les *apophyses transverses*. Les deux arcs et les masses latérales circonscrivent le *trou rachidien*.

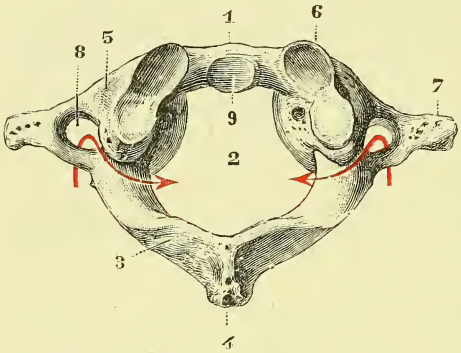

Fig. 27.
Atlas, vu d'en haut.

1, arc antérieur. — 2, trou. — 3, arc postérieur. — 4, tubercule postérieur. — 5, masses latérales. — 6, facette articulaire supérieure (cavité glénoïde). — 7, apophyse transverse. — 8, trou pour l'artère vertébrale. (La flèche indique le trajet de l'artère.) — 9, facette articulaire pour l'apophyse odontoïde.

a. *Masses latérales*. — Elles se rapprochent plus ou moins d'un segment de cylindre placé verticalement. — La *face supérieure* présente une facette articulaire, plus rapprochée de sa congénère en avant qu'en arrière et assez régulièrement excavée dans tous les sens, pour mériter le nom de *cavité glénoïde de l'atlas*, sous lequel on la désigne quelquefois. Son pourtour est ellipsoïde : son grand axe, oblique en avant et en dedans, est deux fois plus étendu que son axe transversal. Les cavités glénoïdes de l'atlas s'articulent avec les condyles de l'occipital. — Sur la *face inférieure* des masses latérales existent deux autres facettes, destinées à s'articuler avec les apophyses articulaires supérieures de l'axis. Celles-là sont planes et regardent l'une et l'autre en bas et en dedans. — La *face externe* des masses latérales donne naissance aux apophyses transverses. — Leur *face antérieure* se confond avec l'extrémité de l'arc antérieur. — Leur *face postérieure* se continue de même avec l'extrémité de l'arc postérieur. — Quant à la *face interne*, elle est fortement rugueuse et donne insertion au *ligament transverse*, que nous étudierons plus tard, à propos des articulations.

b. *Arc antérieur.* — Aplati d'avant en arrière et affectant une direction à peu près transversale, l'arc antérieur présente sur la ligne médiane : en avant, une saillie mamelonnée, le *tubercule antérieur* de l'atlas ; en arrière, une facette articulaire concave, ovalaire, destinée à s'articuler avec l'apophyse odontoïde de la deuxième vertèbre cervicale ou axis.

c. *Arc postérieur.* — Il décrit une courbe à concavité dirigée en avant et nous offre, comme l'arc antérieur, sur la ligne médiane et en arrière, une saillie mamelonnée, le *tubercule postérieur* de l'atlas. Au moment où il va se réunir avec la face postérieure des masses latérales, l'arc postérieur de l'atlas présente sur sa face supérieure une gouttière transversale qu'une languette osseuse placée au-dessus transforme quelquefois en un orifice complet. C'est dans cette gouttière, transformée ou non en orifice, que passent l'artère vertébrale et le premier nerf cervical. Cette gouttière se continue du reste, en contournant la masse latérale, jusqu'au trou dont est percée la base de l'apophyse transverse.

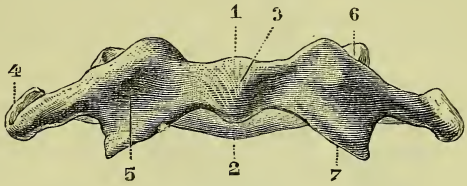

Fig. 28.
Atlas, vue antérieure.

1, arc antérieur. — 2, arc postérieur. — 3, tubercule antérieur. — 4, apophyse transverse. — 5, masses latérales. — 6, facettes articulaires supérieures (cavités glénoïdes). — 7, apophyses articulaires inférieures.

d. *Apophyses transverses.* — Destinées à servir de surfaces d'implantation à des muscles puissants, les apophyses transverses de l'atlas sont relativement plus développées que celles des vertèbres suivantes. Elles se distinguent de ces dernières, en ce que leur sommet n'est pas bifurqué et qu'il n'existe pas de gouttière sur leur face supérieure. Le trou que l'on remarque à la base, trou transversaire, est très considérable et plutôt ovalaire qu'arrondi.

e. *Trou rachidien.* — Il se compose de deux portions : une portion antérieure, quadrangulaire ; une portion postérieure, affectant la forme d'une ellipse dont le grand axe serait dirigé transversalement. Ces deux portions sont séparées réellement, sur le sujet revêtu de ses parties molles, par le ligament transverse. Dans la première est logée l'apophyse odontoïde de l'axis; dans la seconde passent la moelle et ses enveloppes. Cette dernière portion seule correspond au trou rachidien des autres vertèbres.

Le mode de constitution anatomique de l'atlas semble s'écarter du type vertébral, tel que nous l'avons décrit plus haut. L'écart n'est qu'apparent : il est facile de rétablir les homologies et de retrouver dans l'atlas toutes les parties constituantes d'une vertèbre-type. Le *corps* est représenté par l'apophyse odontoïde, qui s'est soudée à la vertèbre suivante, l'axis. Il est à remarquer que cette apophyse représente, à elle seule, le corps tout entier de l'atlas; l'arc antérieur et son tubercule, que l'on considère à tort comme faisant partie du corps, ne sont que des prolongements en forme de fer à cheval des masses latérales. Le *trou vertébral* existe, et il en est de même des *apophyses transverses*. L'*apophyse épineuse* nous est représentée par le tubercule postérieur de l'atlas; les *apophyses articulaires supérieures*, par les cavités glénoïdes; les *apophyses*

articulaires inférieures, par les facettes planes que nous avons rencontrées sur la surface inférieure des masses latérales; les *lames*, par l'arc postérieur; les *pédicules* par la portion de cet arc où se trouve creusée la gouttière de l'artère vertébrale, qui est l'homologue de l'*échancrure supérieure* du pédicule des vertèbres suivantes. Quant à l'*échancrure inférieure*, elle est peu marquée ou même n'existe pas du tout : l'espace qui sépare, sur les côtés de la colonne cervicale, l'arc postérieur de l'atlas des lames de l'axis est suffisamment grand pour donner passage au deuxième nerf cervical et aux vaisseaux qui l'accompagnent. Un trou de conjugaison eût été superflu ; c'est pour cela qu'il n'existe pas et que font également défaut les échancrures qui auraient dû le constituer.

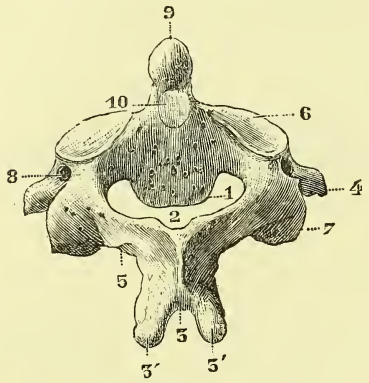

Fig. 29.

Axis, vue postérieure.

1, corps. — 2, trou. — 3, apophyse épineuse avec 3', 3', ses deux tubercules. — 4, apophyse transverse. — 5, lame. — 6, apophyse articulaire supérieure. — 7, apophyse articulaire inférieure. — 8, trou transversaire pour l'artère vertébrale. — 9, apophyse odontoïde. — 10, sa facette articulaire pour le ligament transverse.

Voyez, au sujet de la première vertèbre cervicale, Zoja, *Intorno all' Atlante*, *Studj antropo-zootomici*, Mem. dell R. Istituto Lombardo, 1881.

2° **Deuxième vertèbre cervicale ou axis** (fig. 30 et 31). — La deuxième vertèbre cervicale ou axis s'écarte bien moins que la précédente du type vertébral en général, de la vertèbre cervicale en particulier. Ce qui la caractérise essentiellement, c'est la présence, sur la face supérieure de son corps, d'une saillie verticale, à laquelle on a donné le nom d'*apophyse odontoïde* ou *dent* de l'axis. C'est une espèce de pivot cylin-

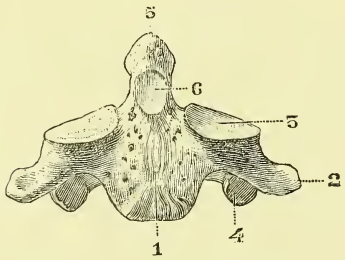

Fig. 30.

Axis, vue antérieure.

1, corps. — 2, apophyse transverse. — 3, facette articulaire supérieure. — 4, facette articulaire inférieure. — 5, apophyse odontoïde. — 6, facette articulaire, placée à la face antérieure de cette apophyse pour l'arc antérieur de l'atlas.

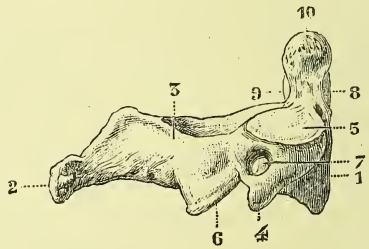

Fig. 31.

Axis, vue latérale gauche.

1, corps. — 2, apophyse épineuse. — 3, lame. — 4, apophyse transverse. — 5, apophyse articulaire supérieure. — 6, apophyse articulaire inférieure. — 7, trou pour l'artère vertébrale. — 10, apophyse odontoïde, avec 8 et 9 ses deux facettes articulaires.

droïde autour duquel tourne l'atlas, entraînant la tête dans ses mouvements de rotation; il mesure de 12 à 16 millimètres de hauteur. On lui considère, en allant de bas en haut, une portion élargie ou *base*, qui l'unit au corps de

l'axis ; une portion *rétrécie* ou *col*, assez peu marquée ; un *corps* correspondant à sa partie moyenne ; un *sommet* plus ou moins rugueux, sur lequel viennent s'attacher plusieurs ligaments provenant de l'occipital. Enfin, les deux faces antérieure et postérieure de l'apophyse odontoïde présentent chacune une facette articulaire : la *facette antérieure* répond à l'arc antérieur de l'atlas ; la *facette postérieure* glisse sur le ligament transverse. Au point de vue de l'anatomie philosophique, l'apophyse odontoïde, ainsi que nous l'avons dit plus haut, doit être considérée comme étant le corps de l'atlas.

La face inférieure du corps de l'axis est fortement concave dans le sens antéro-postérieur. Elle se termine, en avant, en constituant une lamelle que renforce la saillie médiane de la face antérieure et qui descend de plusieurs millimètres au-devant du corps de la vertèbre suivante.

Le *trou rachidien*, moins considérable que celui de l'atlas, mais plus considérable que celui des vertèbres placées au-dessous, a la forme d'un cœur de carte à jouer. — L'*apophyse épineuse*, remarquable par ses dimensions transversales, présente sur chacune de ses faces deux dépressions profondes et rugueuses, destinées à donner insertion aux muscles grands obliques de la tête. — Les *apophyses* transverses sont très courtes et leur sommet n'est pas bifurqué ; elles séparent, de chaque côté, les *apophyses articulaires supérieures* des *apophyses articulaires inférieures*. Les premières s'étalent en dehors de l'apophyse odontoïde dont elles ne sont séparées que par un intervalle de quelques millimètres ; elles sont à peu près planes et regardent en haut et en dehors. Quant aux *apophyses articulaires inférieures*, elles sont placées au-dessous et en arrière des apophyses transverses et présentent tous les caractères de celles des vertèbres cervicales en général. — Les *lames* ne présentent aucun caractère spécial. — Les *pédicules* se confondent avec ces dernières et, si les *échancrures inférieures* sont assez marquées, il n'existe le plus souvent aucune trace des *échancrures supérieures*.

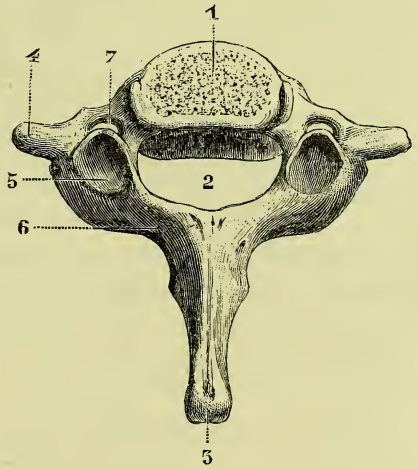

Fig. 32.

Septième vertèbre cervicale ou proéminente, vue d'en haut.

1, corps. — 2, trou. — 3, apophyse épineuse. — 4, apophyse transverse. — 5, apophyse articulaire supérieure. — 6, lame. — 7, trou pour l'artère vertébrale.

3° **Septième vertèbre cervicale ou proéminente** (fig. 32). — Intermédiaire à la région cervicale et à la région dorsale, la septième cervicale présente des caractères mixtes, rappelant encore les vertèbres qui la précèdent et se rapprochant déjà des vertèbres qui la suivent. On la reconnaîtra toujours à son *apophyse épineuse* et à ses *apophyses transverses :*

a. L'*apophyse épineuse* est avant tout remarquable par sa longueur, d'où le nom de *vertèbre proéminente* qui a été donné à la septième cervicale. Du

reste, elle est unituberculeuse comme celles des vertèbres dorsales, et, comme elles, fortement inclinée en bas et en arrière.

b. Les *apophyses transverses* de la vertèbre proéminente ne présentent pas non plus de bifurcation à leur sommet. Leur face supérieure est creusée en gouttière et leur base percée d'un trou, bien que l'artère vertébrale ne la traverse jamais. Ce trou est, du reste, plus petit que les trous similaires des vertèbres supérieures ; il n'est pas rare de le voir remplacé par deux orifices, plus petits encore que celui qu'on rencontre ordinairement.

Notons enfin, à propos de la proéminente, que l'on rencontre parfois sur la partie inférieure du corps vertébral une toute petite facette articulaire, destinée à s'articuler avec la première côte.

4° **Première vertèbre dorsale** (fig. 33). — C'est encore une vertèbre de transition : elle rappelle les vertèbres cervicales par ses apophyses articulaires, par son pédicule, et avant tout par son corps, dont la face supérieure présente les deux crochets latéraux caractéristiques des vertèbres cervicales.

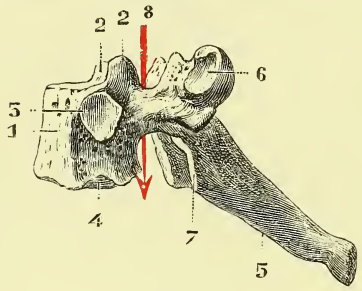

Fig. 33.

Première vertèbre dorsale, vue latérale.

1, corps. — 2, 2, ses crochets latéraux. — 3, facette articulaire supérieure pour la tête de la première côte. — 4, demi-facette articulaire inférieure pour la deuxième côte. — 5, apophyse épineuse. — 6, apophyse articulaire supérieure. — 7, apophyse articulaire inférieure.

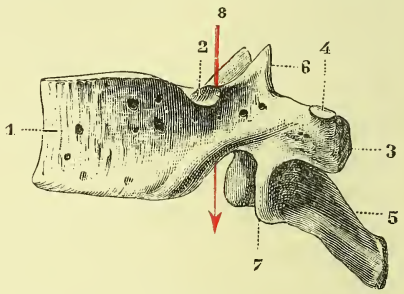

Fig. 34.

Dixième vertèbre dorsale, vue latérale.

1, corps. — 2, demi-facette articulaire supérieure pour la tête de la dixième côte. — 3, apophyse transverse, avec 4, sa facette articulaire pour la tubérosité de la côte. — 5, apophyse épineuse. — 6, apophyse articulaire supérieure. — 7, apophyse articulaire inférieure.

Par tous ses autres éléments, au contraire, elle se rapproche des vertèbres dorsales. On la reconnaîtra toujours à la présence, sur chaque face latérale du corps, d'une *facette entière* pour la première côte, et d'un *quart de facette* seulement pour la deuxième côte, laquelle s'articule presque en totalité avec la vertèbre située au-dessous.

5° **Dixième vertèbre dorsale** (fig. 34). — Elle se distingue des autres vertèbres de la même région en ce qu'elle ne présente qu'une seule demi-facette, située à la partie supérieure du corps et destinée à la dixième côte. La demi-facette inférieure fait défaut, la onzième côte s'articulant exclusivement avec la onzième vertèbre dorsale.

6° **Onzième et douzième vertèbres dorsales** (fig. 35 et 36). — Ces deux vertèbres se rapprochent déjà par leur aspect extérieur des vertèbres lombaires. Elles sont essentiellement caractérisées : 1° par l'absence de facettes articulaires sur les apophyses transverses ; 2° par la présence d'une facette

unique sur les côtés du corps, pour la onzième et la douzième côte. Les deux côtes inférieures, en effet, ou côtes flottantes, s'articulent exclusivement avec les corps vertébraux, et chacune d'elles ne contracte des rapports de contiguïté qu'avec une seule vertèbre, celle qui lui correspond numériquement.

On distinguera facilement la douzième vertèbre dorsale de la onzième, en ce que les apophyses articulaires inférieures de cette vertèbre, identiques en

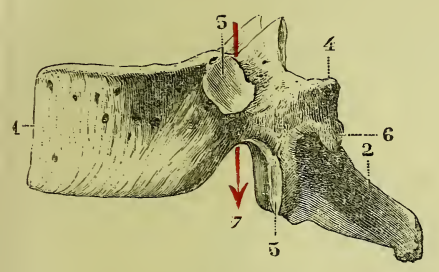

Fig. 35.

Onzième vertèbre dorsale, vue latérale.

1, corps. — 2, apophyse épineuse. — 3, facette articulaire pour la onzième côte. — 4, tubercule mamillaire. — 5, facette articulaire inférieure. — 6, apophyse transverse.

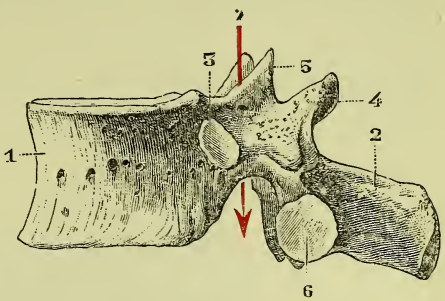

Fig. 36.

Douzième vertèbre dorsale, vue latérale.

1, corps. — 2, apophyse épineuse. — 3, facette articulaire pour la tête de la douzième côte. — 4, apophyse transverse. — 5, apophyse articulaire supérieure. — 6, apophyse articulaire inférieure.

cela avec les apophyses articulaires inférieures des vertèbres lombaires, sont convexes et regardent en dehors, celles des vertèbres dorsales étant planes et regardant en avant.

7° **Cinquième vertèbre lombaire.** — La face inférieure du *corps vertébral*, perdant tout parallélisme avec la face supérieure qui est horizontale, est fortement oblique d'arrière en avant et de haut en bas ; la hauteur du corps vertébral est donc beaucoup plus considérable en avant qu'en arrière. De plus, les *apophyses articulaires inférieures* sont redevenues planes et se trouvent plus écartées l'une de l'autre que les apophyses articulaires inférieures des vertèbres situées au-dessus.

ARTICLE II

VERTÈBRES SACRÉES ET COCCYGIENNES

(FAUSSES VERTÈBRES de quelques auteurs)

Les vertèbres de la région sacro-coccygienne, au nombre de *neuf* ou de *dix* suivant les sujets, se soudent plus ou moins entre elles, dans l'âge adulte, de façon à former deux os seulement : les *cinq* premières forment le *sacrum ;* les *quatre* ou *cinq* dernières constituent le *coccyx*.

§ I. — Sacrum

Situé entre les deux os iliaques, au-dessous de la dernière vertèbre lombaire et au-dessus du coccyx, le sacrum a la forme d'une pyramide quadrangulaire et présente par conséquent à l'anatomiste : une *base*, un *sommet* et quatre *faces*, que l'on distingue en face *antérieure*, face *postérieure* et faces *latérales*.

1° **Face antérieure** (fig. 37). — Fortement concave dans le sens vertical, elle nous présente sur la ligne médiane une colonne osseuse, constituée par

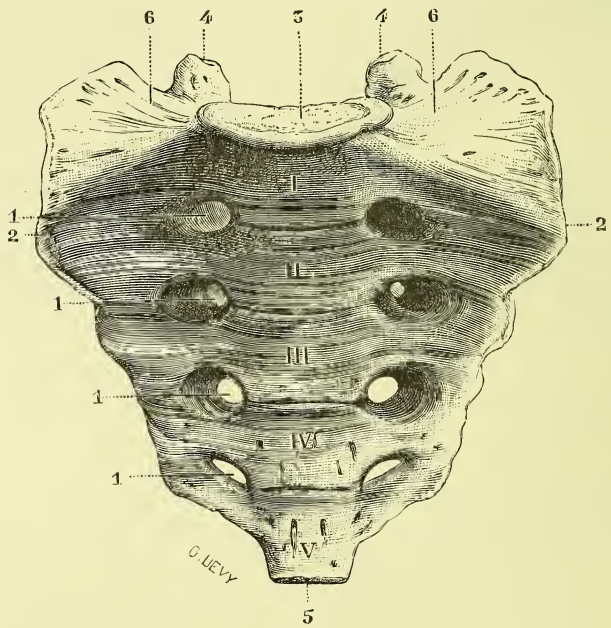

Fig. 37.
Sacrum, face antérieure.

I, II, III, IV, V, vertèbres sacrées. — 1, 1, trous sacrés antérieurs. — 2, 2, faces latérales du sacrum. — 3, facette articulaire de la base du sacrum. — 4, apophyses articulaires supérieures de la première vertèbre sacrée — 5, sommet du sacrum, avec sa facette articulaire pour le coccyx. — 6, ailerons du sacrum.

la superposition des corps des cinq vertèbres sacrées. Cette colonne est segmentée, à des intervalles réguliers, par des lignes transversales, indices de la soudure de ces différentes vertèbres.

Ces lignes, généralement saillantes, sont au nombre de quatre. A l'extrémité de chacune d'elles, existe un trou arrondi, dont l'ensemble constitue les *trous sacrés antérieurs*. On en compte quatre de chaque côté.

Les trous sacrés antérieurs sont continués en dehors par des gouttières transversales qui logent les branches antérieures des nerfs sacrés. Ils sont séparés les uns des autres par des cloisons plus ou moins saillantes, où viennent s'insérer les faisceaux d'origine du muscle pyramidal.

2° **Face postérieure** (fig. 38). — Fortement convexe dans le sens vertical et hérissée d'aspérités sur toute sa surface, la face postérieure du sacrum nous présente d'abord sur la ligne médiane une crête saillante ou *crête sacrée :* cette crête se termine, le plus souvent, à la hauteur du troisième trou sacré par deux branches divergentes, qui circonscrivent la portion inférieure du *canal sacré*. De chaque côté de cette crête et en allant de dedans en dehors, nous rencontrons : 1° une gouttière longitudinale, *gouttière sacrée*, continuant exactement, au niveau du sacrum, la direction des gouttières vertébrales de la région lombaire ; 2° une première série de tubercules plus ou moins marqués, au nombre de cinq, *tubercules sacrés postéro-internes ;* 3° une série de trous, ovalaires plutôt qu'arrondis, au nombre de quatre, *trous sacrés postérieurs*,

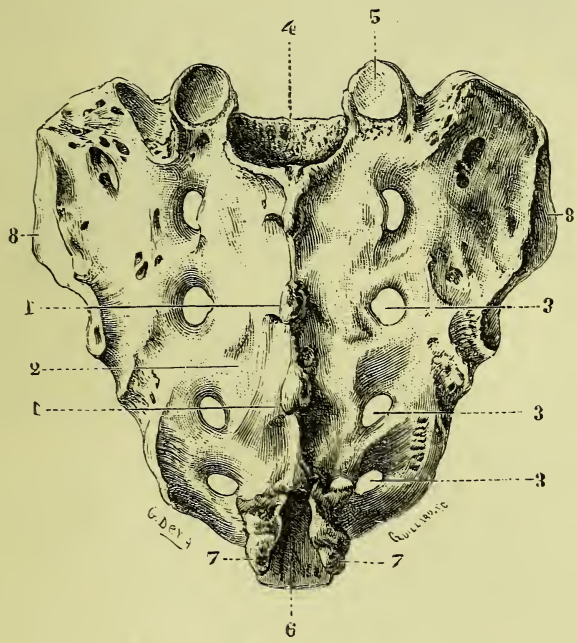

Fig. 38.
Sacrum, face postérieure.

1, 1, apophyses épineuses des vertèbres sacrées soudées entre elles (crête sacrée). — 2, gouttières sacrées. — 3, 3, trous sacrés postérieurs. — 4, orifice supérieur du canal sacré — 5, apophyses articulaires supérieures de la première vertèbre sacrée. — 6, sommet du sacrum, avec sa facette articulaire pour le coccyx. — 7, cornes du sacrum. — 8, facettes auriculaires.

livrant passage aux branches postérieures des nerfs sacrés ; 4° une nouvelle série de tubercules, *tubercules sacrés postéro-externes*, placés immédiatement en dehors des trous précités.

3° **Faces latérales** (fig. 39). — Les faces latérales du sacrum, larges en haut où elles méritent véritablement le nom de faces s'amincissent en descendant et dégénèrent même en de simples bords. On y remarque, en haut et en avant, une large surface articulaire que l'on a comparée, au point de vue de sa configuration, au pavillon d'une oreille, d'où le nom de *surface auriculaire*

du sacrum qui lui a été donné. Elle affecte la forme d'un croissant ou d'une équerre à concavité dirigée en arrière et s'articule avec une facette analogue, placée sur la partie postérieure de l'os iliaque. En arrière de la facette auriculaire et dans la concavité que je viens de décrire, se trouve une dépression circulaire, *fosse criblée du sacrum*, au fond de laquelle existent de nombreux trous destinés à laisser passer des vaisseaux. La *fosse criblée* est limitée en bas par une surface plane et rugueuse, où viennent s'insérer des ligaments.

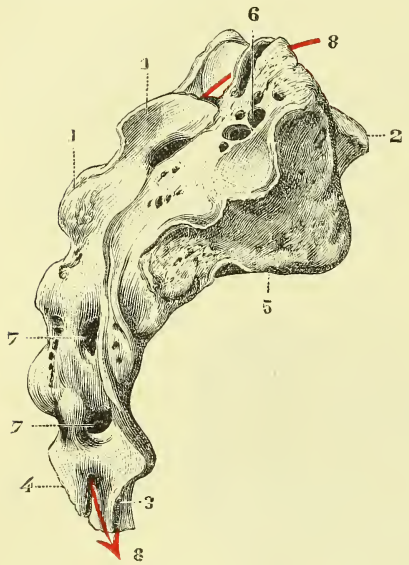

Fig. 39.

Sacrum, face latérale.

1, 1, apophyses épineuses des vertèbres sacrées (crête sacrée). — 2, base du sacrum. — 3, son sommet. — 4, cornes du sacrum. — 5, facette auriculaire. — 6, fosse criblée. — 7, trous sacrés postérieurs. — 8, 8, flèche parcourant le canal sacré.

4° **Base.** — La base du sacrum rappelle de tous points la face supérieure d'une vertèbre lombaire. Nous y remarquons, en effet :

a. Sur la ligne médiane et en allant d'avant en arrière : 1° une facette articulaire plane, ovalaire, à grand diamètre transversal, qui n'est autre que la face supérieure du corps de la première vertèbre sacrée ; 2° en arrière de cette facette, une ouverture triangulaire qui est l'orifice supérieur du canal sacré ; et, enfin, 3° le commencement ou extrémité supérieure de la crête sacrée.

b. De chaque côté de la ligne médiane : 1° une surface triangulaire à base externe, qui s'incline en avant pour former une partie du grand bassin et est connue sous le nom d'*aileron du sacrum;* 2° deux saillies verticales ou *apophyses articulaires*, dont les facettes, destinées à s'articuler avec les apophyses articulaires inférieures de la dernière vertèbre lombaire, regardent en arrière et en dedans ; 3° enfin, deux *échancrures* placées en avant de ces dernières, qui contribuent à former, de concert avec les échancrures inférieures de la dernière lombaire, le vingt-cinquième trou de conjugaison.

5° **Sommet.** — Il est constitué en avant par une facette elliptique à grand diamètre transversal, qui s'articule avec la base du coccyx. En arrière de cette facette, on aperçoit la terminaison du canal sacré et, sur les côtés, deux petites saillies descendantes, plus ou moins marquées suivant les sujets : ce sont les *cornes du sacrum*, destinées à s'unir à deux saillies similaires provenant du coccyx ou *cornes du coccyx*.

6° **Canal sacré** (fig. 39). — Le sacrum est parcouru dans toute sa hauteur par un canal, le *canal sacré*. Ce canal est placé immédiatement en avant de la crête sacrée et fait suite, en haut, au canal rachidien de la colonne lombaire. Triangulaire à son extrémité supérieure, il s'aplatit bientôt d'avant en arrière et

finalement se transforme en une simple gouttière. — De chaque côté du canal sacré, partent quatre conduits transversaux, simples à leur origine, mais se bifurquant presque immédiatement, pour aboutir à la fois aux trous sacrés antérieurs et aux trous sacrés postérieurs. Dans le canal lui-même, chacun de ces conduits, véritable *trou de conjugaison*, est séparé du conduit voisin par une colonnette osseuse antéro-postérieure, qui rappelle les *pédicules* des vraies vertèbres.

L'os sacrum, avons-nous dit plus haut, est le produit de la soudure de cinq vertèbres. Nous devons, en conséquence, retrouver dans sa constitution les divers éléments osseux d'une vertèbre, sinon à l'état parfait, du moins à l'état de vestige. Nous avons déjà vu, dans la description précédente, le *corps*,

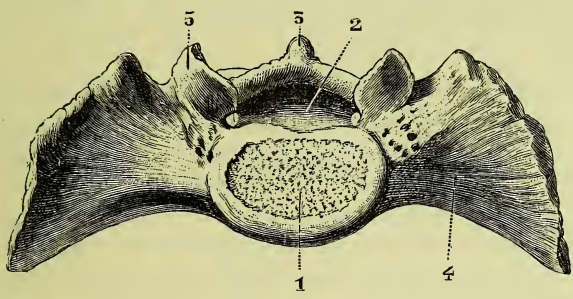

Fig. 40.
Sacrum, vu d'en haut.

1, facette articulaire supérieure pour la cinquième vertèbre lombaire (corps de la vertèbre). — 2, orifice supérieur du canal sacré. — 3, crête sacrée. — 4, ailerons du sacrum. — 5, apophyses articulaires.

les *pédicules* et le *trou rachidien*. Nous avons vu aussi les *échancrures*, réunies en *canaux de conjugaison*. Les *apophyses épineuses* des vertèbres sacrées, nous les retrouvons dans la crête sacrée. Les *lames* constituent les gouttières sacrées. Les *apophyses articulaires* ne sont autre chose que la série verticale des tubercules sacrés postéro-internes ; et quant aux *apophyses transverses*, elles se présentent à nous sous la forme de cette deuxième série verticale de tubercules, que nous avons appelés tubercules sacrés postéro-externes.

§ II. — Coccyx (fig. 41 et 42).

Le coccyx, rudiment chez l'homme de la queue des mammifères, est situé immédiatement au-dessous du sacrum dont il continue la direction. Quatre ou cinq vertèbres, considérablement atrophiées et le plus souvent soudées entre elles, constituent cette dernière pièce osseuse de la colonne vertébrale. Elle affecte la forme d'un triangle, présentant par conséquent une *base*, un *sommet*, deux *faces* et deux *bords*.

1° **Faces.** — La face antérieure est concave ; la face postérieure est con-

vexe. L'une et l'autre présentent des lignes transversales, vestiges de la soudure des vertèbres coccygiennes.

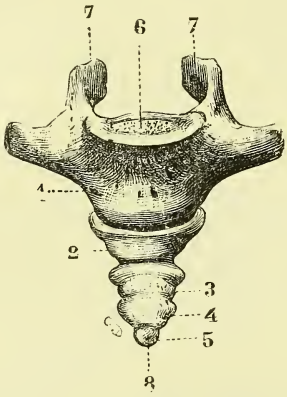

Fig. 41.
Coccyx, face antérieure.

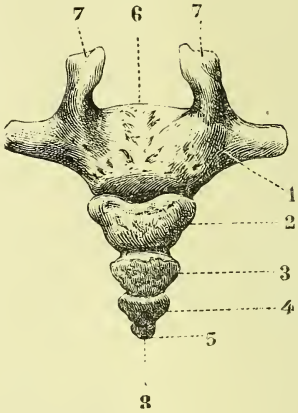

Fig. 42.
Coccyx, face postérieure.

1, 2, 3, 4 et 5, première, deuxième, troisième, quatrième et cinquième pièces du coccyx (vertèbres coccygiennes). — 6, base du coccyx avec sa facette articulaire pour le sacrum. — 7, 7, cornes du coccyx. — 8, sommet du coccyx.

2° **Base**. — La base, située en haut comme pour le sacrum, présente une petite facette elliptique et deux petites saillies ascendantes (*cornes du coccyx*), correspondant, pour l'articulation sacro-coccygienne, à des parties similaires que nous avons déjà vues sur le sommet du sacrum.

3° **Sommet**. — Il est formé par un petit tubercule osseux qui tantôt se trouve sur la ligne médiane, tantôt se dévie latéralement, soit à droite, soit à gauche.

4° **Bords**. — Obliques et plus ou moins sinueux, ils donnent insertion au grand ligament sacro-sciatique et à la plupart des faisceaux d'origine du muscle ischio-coccygien.

Comme le sacrum, le coccyx n'est que le produit de la soudure de plusieurs vertèbres, dites coccygiennes : mais ces vertèbres sont profondément modifiées et presque méconnaissables. Le sacrum nous a offert encore tous les éléments osseux d'une vertèbre-type ; ici, la vertèbre est réduite à son *corps*. Seule, la première vertèbre coccygienne nous présente un autre élément, les *apophyses articulaires supérieures*, lesquelles ont perdu leur nom dans la terminologie classique, pour prendre celui de cornes du coccyx.

ARTICLE III

COLONNE VERTÉBRALE CONSIDÉRÉE DANS SON ENSEMBLE

SON DÉVELOPPEMENT, SES ANOMALIES

Considérée dans son ensemble, la colonne vertébrale nous offre à étudier ses *dimensions*, sa *direction*, sa *configuration*, son *développement*, ses *anomalies*.

§ I. — Dimensions

1° **Longueur ou hauteur.** — Chez un homme adulte et de taille moyenne, la hauteur de la colonne vertébrale, mesurée du point le plus élevé de l'atlas au sommet du coccyx, est de 73 à 75 centimètres qui se répartissent de la façon suivante : portion cervicale, 13 ou 14; portion dorsale, 27 à 29 ; portion lombaire, 17 ou 18 ; portion sacro-coccygienne, 12 à 15.

Les dimensions longitudinales de la colonne vertébrale, relativement très considérables chez l'enfant naissant, augmentent encore jusqu'à l'âge de 25 ans. Elles restent stationnaires chez l'adulte et diminuent chez le vieillard, par suite de l'affaissement des disques intervertébraux, entraînant comme conséquence une exagération des courbures antéro-postérieures.

2° **Largeur ou diamètre transverse.** — La colonne vertébrale présente son maximum de largeur au niveau de la base du sacrum, où elle mesure de 10 à 12 centimètres. Au-dessous et au-dessus de ce point, le diamètre transverse diminue graduellement : au-dessous, il descend jusqu'à zéro (sommet du coccyx) ; au-dessus, il mesure successivement 7 ou 8 centimètres sur la dernière dorsale, 6 ou 7 centimètres sur la première lombaire, 5 ou 9 centimètres sur la dernière lombaire, 6 ou 7 centimètres sur la première dorsale, 5 ou 6 centimètres sur l'axis. L'atlas s'élargit considérablement pour supporter la tête et atteint jusqu'à 8 centimètres.

3° **Épaisseur ou diamètre antéro-postérieur.** — Le diamètre antéro-postérieur de la colonne vertébrale varie surtout avec le degré de projection postérieure des apophyses épineuses. Mesurant 4 centimètres à la région cervicale, il atteint 6 centimètres à la région dorsale et 7 centimètres au niveau du sacrum ou de la dernière lombaire. Au-dessous du sacrum, il diminue rapidement par suite de l'atténuation et de la disparition graduelles des apophyses épineuses et du canal vertébral.

§ II. — Direction

La colonne vertébrale n'est pas rectiligne ; elle présente, chez tous les mammifères, une série d'inflexions ou courbures antéro-postérieures, fort variables pour chacun d'eux, dans leur degré et dans leur nombre. Chez l'homme, il existe quatre courbures : la première correspond à la région cervicale et est convexe en avant ; la deuxième correspond à la région dorsale et présente sa convexité dirigée en arrière ; la troisième, convexe en avant comme la courbure cervicale, occupe la région lombaire ; la quatrième, enfin, correspond à la région sacro-coccygienne et dirige sa convexité en arrière.

Les courbures de la colonne vertébrale varient beaucoup dans leurs dimensions suivant les individus et suivant les âges. Elles doivent également varier suivant les sexes : la courbure lombaire, notamment, est plus développée chez la femme que chez l'homme, non seulement à l'état adulte, mais même dans

l'enfance. Charpy, qui a mis ce fait en évidence par des mensurations précises, l'attribue avec raison à l'influence de circonstances qui sont spéciales au sexe féminin : « en première ligne, dit-il, se place la grossesse qui oblige la colonne dorsale à se reporter en arrière et impose aux muscles lombaires extenseurs et incurvateurs un effort proportionnel au poids surajouté du côté de la flexion. Et ce n'est pas seulement pendant quelques mois que cet effort se manifeste ; souvent, toute la vie persiste un affaiblissement de la paroi abdominale qui laisse prédominer les muscles redresseurs antagonistes. Il est naturel de croire que c'est l'attitude de la grossesse qui, poursuivie dans une série incalculable de générations, a fini par créer un type héréditaire et originel, indiqué vaguement dès le premier âge, nettement accusé à la puberté et recevant tout son développement par les fonctions maternelles de la gestation et du port de l'enfant allaité. »

Les diverses inflexions que présente la colonne vertébrale ont pour effet d'augmenter sa résistance, en vertu de ce principe de physique que, de deux colonnes élastiques égales d'ailleurs, celle qui présente des courbures alternatives, oppose plus de résistance aux pressions verticales que celle qui est rectiligne : la résistance de cette dernière étant 1, la résistance de la colonne courbe égale le nombre de ses courbures élevé au carré plus un. Si ce principe était applicable dans toute sa rigueur à la colonne vertébrale des mammifères, la résistance de cette colonne, chez l'homme, serait plus que décuplée par la présence de ses quatre courbures. Sa résistance, en effet, serait représentée par la formule : $4^2 + 1 = 17$.

Indépendamment des courbures antéro-postérieures que nous venons de décrire, Bichat avait signalé sur le côté gauche de la colonne dorsale une *courbure latérale*, dont la concavité regarderait à gauche et dont il expliquait ingénieusement l'existence par l'habitude que nous avons de nous servir de préférence de la main droite, le corps s'inclinant naturellement à gauche toutes les fois que nous faisons un effort quelconque avec cette main. Il est généralement admis aujourd'hui que cette *courbure latérale* de Bichat n'est qu'une simple gouttière ou empreinte artérielle, déterminée sur les 3e, 4e, 5e et 6e vertèbres dorsales par la première portion de l'aorte descendante. Une pareille interprétation est tellement vraisemblable que dans les cas de transposition des viscères, chez des individus non gauchers, la crosse aortique se dirigeant à droite, c'est sur le côté droit de la colonne dorsale qu'on rencontre la prétendue courbure de Bichat (fait de Cruveilhier, fait de Géry, fait de Beaunis). J'ai observé tout récemment un fait de cette nature : la gouttière aortique était très marquée sur le côté droit de la colonne vertébrale. (Voyez à ce sujet, Beaunis, *Revue méd. de l'Est*, 1874.)

§ III. — Configuration extérieure et intérieure

Il suffit d'un simple coup d'œil jeté sur la colonne vertébrale, pour constater que cette longue tige osseuse est constituée, au point de vue morphologique, par deux pyramides, qui seraient réunies par leur base au niveau de l'arti-

culation sacro-lombaire. L'une de ces pyramides ou pyramide supérieure commence à la dernière lombaire et se termine à l'atlas ; elle est fort longue et comprend les trois premières régions cervicale, dorsale et lombaire de la colonne vertébrale. L'autre ou pyramide inférieure s'étale surtout dans le sens traversal et s'étend de la base du sacrum au sommet du coccyx ; elle est, comme on le voit, beaucoup plus courte que la précédente.

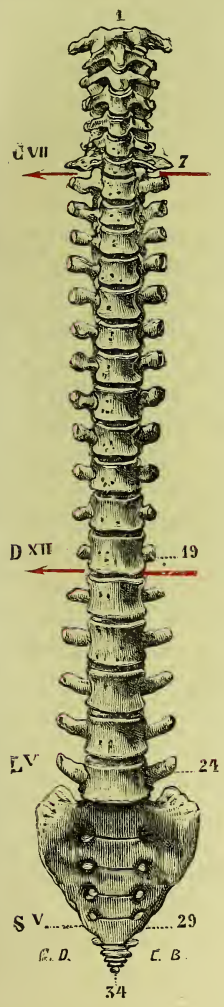

Fig. 43.
Colonne vertébrale, vue antérieure.

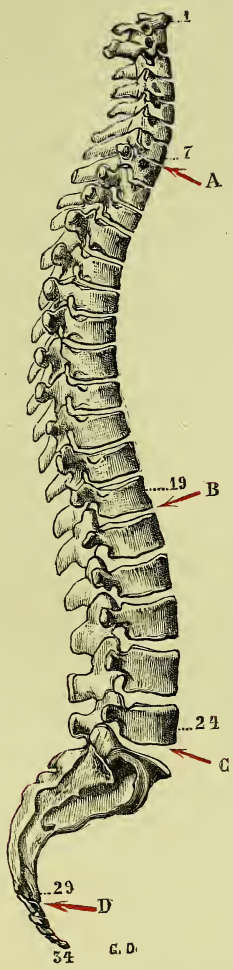

Fig. 44.
Colonne vertébrale, vue latérale.

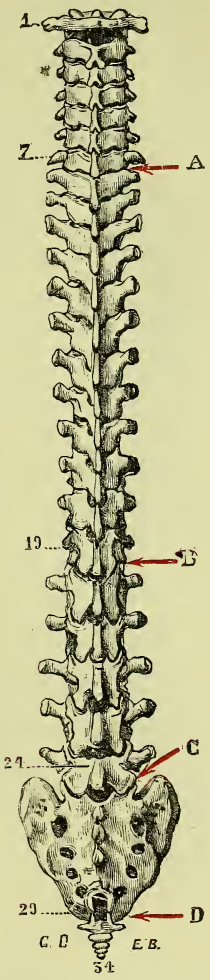

Fig. 45.
Colonne vertébrale, vue postérieure.

Les flèches rouges indiquent la séparation des différentes régions de la colonne (voir fig. 46); les chiffres 1, 7, 19, 24, 29, indiquent le numéro d'ordre de la vertèbre en regard de laquelle ils sont situés, en allant de haut en bas.

La colonne vertébrale, étant essentiellement constituée par la superposition d'une série d'éléments osseux similaires, les vertèbres, présente comme ces dernières une configuration fort irrégulière sans doute, mais dont les

détails se déduisent facilement des descriptions qui précèdent. Nous lui considérons quatre *faces* et un *canal central :*

1° **Face antérieure.** — Considérée par sa face antérieure, la colonne vertébrale s'offre à nous sous la forme d'une tige cylindrique que constitue l'ensemble des corps vertébraux. Dans les trois premières régions, les corps vertébraux sont séparés, comme nous le verrons plus tard en étudiant leurs divers modes d'union, par la série alternante des disques fibreux intervertébraux. Dans la région sacro-coccygienne, où les vertèbres sont soudées, ces disques sont remplacés par de simples crêtes osseuses à direction transversale.

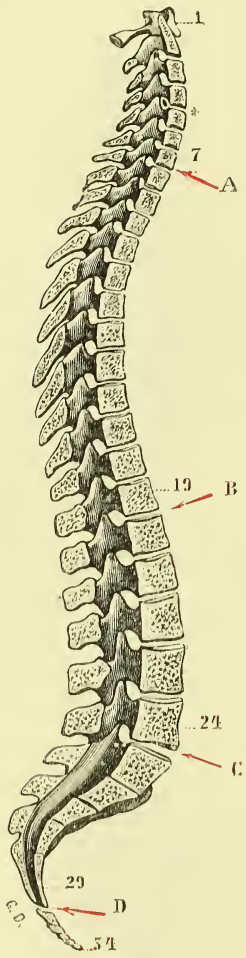

Fig. 46.

Coupe médiane antéro-postérieure de la colonne vertébrale.

A, limite des régions cervicale et dorsale. — B, limite des régions dorsale et lombaire. — C, limite des régions lombaire et sacrée. — D, limite des régions sacrée et coccygienne.

2° **Face postérieure.** — Considérée par sa face postérieure, la colonne vertébrale nous présente, sur la ligne médiane tout d'abord, la série régulière des apophyses épineuses formant par leur ensemble la *crête épinière*. Nous avons déjà dit que quelques-unes de ces apophyses, s'écartant de l'alignement général, peuvent se dévier, soit à gauche, soit à droite ; c'est surtout à la région dorsale que l'on observe cette disposition. Sur le sacrum, les apophyses épineuses sont soudées entre elles (*crête sacrée*), comme les autres éléments de la vertèbre sacrée. De chaque côté de la crête épinière et parallèlement à elle, s'étendent deux gouttières profondes, les *gouttières vertébrales*, que limitent en dehors les extrémités régulièrement superposées des apophyses transverses. Ces gouttières sont formées en dedans par les faces latérales des apophyses épineuses, en dehors par les apophyses articulaires et la face postérieure des apophyses transverses, et, dans leur partie moyenne, par les lames vertébrales imbriquées de haut en bas à la manière des tuiles d'un toit.

Par suite de l'écartement que nous avons noté sur les vertèbres lombaires, entre l'appendice costiforme (*improprement appelé apophyse transverse*) et les tubercules mamillaires (*véritables apophyses transverses*), il existe dans la région lombaire une nouvelle gouttière qui longe la précédente en dehors, et qui se trouve comprise entre la série des tubercules mamillaires et la série des apophyses costiformes. La série des apophyses articulaires sépare à ce niveau les deux gouttières.

3° **Faces latérales.** — Considérée par ses faces latérales, la colonne ver-

ébrale nous présente successivement: 1° les sommets des apophyses transverses, portant, à la région dorsale, les facettes articulaires destinées à la tubérosité des côtes ; 2° la face latérale des corps vertébraux, portant sur leur partie la plus reculée, à la région dorsale, la série des facettes et des demi-facettes correspondant à la tête des côtes ; 3° la série des pédicules, et enfin 4°, entre ces derniers, la série des trous de conjugaison, par où s'établissent les relations entre le canal vertébral et les régions situées en dehors de ce canal. — Ces trous augmentent de grandeur en se rapprochant du sacrum ; leurs dimensions sont en rapport moins avec le volume des nerfs qu'avec le calibre des grosses veines qui les traversent. — Nous avons déjà fait remarquer plus haut que des trous de conjugaison existaient sur le sacrum tout comme sur les autres portions de la colonne vertébrale, mais qu'ils différaient de leurs homologues placés plus haut en ce qu'ils s'ouvraient à l'extérieur par deux orifices distincts, l'un à la face antérieure du sacrum, l'autre à sa face postérieure.

4° **Canal vertébral.** — Le canal vertébral, constitué par l'ensemble des trous vertébraux, s'étend dans toute la hauteur de la colonne vertébrale et en suit régulièrement toutes les inflexions. Il se termine en bas par une simple gouttière ; il se continue en haut, au-dessus de l'atlas, avec la grande cavité crânienne.

En traversant ainsi les différentes régions de la colonne vertébrale, ce canal, destiné à loger la moelle épinière et ses enveloppes, varie de forme et de dimensions. Sa forme se déduit naturellement de la forme des trous vertébraux, telle que nous l'avons décrite plus haut : il est prismatique triangulaire à la région cervicale, cylindrique à la région dorsale et de nouveau prismatique triangulaire dans les deux autres régions. Quant à ses dimensions, elles sont en rapport, non pas avec le volume du segment de la moelle qu'il est destiné à protéger, mais bien avec la mobilité de la région où on le considère. C'est ainsi que chez l'homme, le canal vertébral, très considérable au cou et aux lombes où la colonne vertébrale est très mobile, se rétrécit à la région dorsale où les vertèbres sont à peu près immobiles et descend à des dimensions moindres encore à la région pelvienne, où les vertèbres sacrées sont frappées d'une immobilité absolue. L'anatomie comparée (Earle, *Physiol. Trans.*, 1822) confirme de tous points ces conclusions empruntées à l'anatomie humaine.

§ IV. — Développement

Considérée au point de vue de son évolution, la colonne vertébrale comprend : 1° le développement des vertèbres en général ; 2° le développement de quelques vertèbres en particulier ; 3° le développement de la colonne en général.

1° **Développement des vertèbres en général.** — Chaque vertèbre se développe individuellement par trois *points d'ossification primitifs*, auxquels viennent s'ajouter plus tard un certain nombre de *points complémentaires*.

a. Des trois points primitifs, l'un, *point médian*, double suivant Serres, apparaît au milieu du corps vertébral, un peu en arrière de la corde dorsale ; les deux autres, *points latéraux*, répondent aux apophyses articulaires et produisent, en rayonnant un peu dans tous les sens, les portions postéro-latérales de la vertèbre.

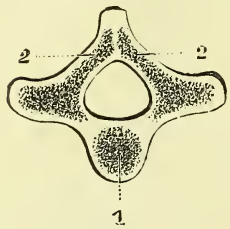

Fig. 47.

Vertèbre du fœtus, au moment où commence l'ossification de la pièce cartilagineuse.

1, point médian pour le corps (*centrum*). — 2, 2, points latéraux (*arcs neuraux*).

b. Les points complémentaires sont d'ordinaire au nombre de cinq : un pour le sommet de l'apophyse épineuse ; un pour le sommet de chaque apophyse transverse; deux pour le corps. Ces deux derniers affectent la forme de lamelles discoïdes fort minces (*disques épiphysaires*), occupant l'une la face supérieure du corps, l'autre la face inférieure. Indépendamment de ces cinq points, on observe, à la région lombaire, deux nouveaux points complémentaires pour les tubercules mamillaires (fig. 49).

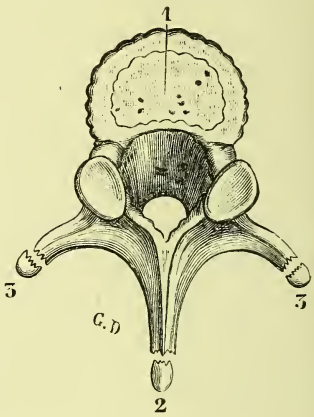

Fig. 48.

Ossification d'une vertèbre dorsale (sujet de 17 ans environ).

1, épiphyse supérieure du corps. — 2, épiphyse de l'apophyse épineuse. — 3, épiphyse de l'apophyse transverse.

Examinés au point de vue de leur ordre d'apparition, les points primitifs se montrent dans le cartilage vers la fin du deuxième mois de la vie intra-utérine.

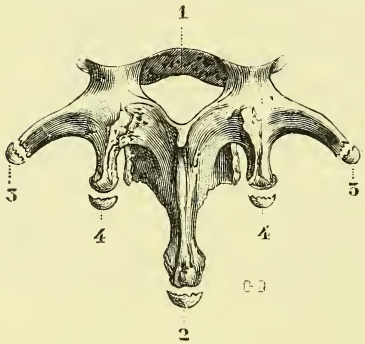

Fig. 49.

Ossification d'une vertèbre lombaire (Quain) (sujet de 16 à 17 ans).

1, corps. — 2, épiphyse de l'apophyse épineuse. — 3, épiphyse de l'apophyse transverse. — 4, épiphyse du tubercule mamillaire.

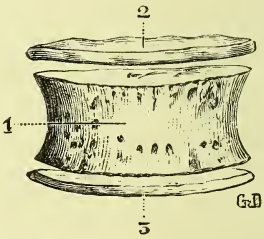

Fig. 50.

Ossification du corps d'une vertèbre lombaire (sujet de 16 à 17 ans).

1, corps. — 2, disque épiphysaire supérieur. — 3, disque épiphysaire inférieur.

Les points complémentaires ne font leur apparition que bien plus tard, de quatorze à seize ans.

La soudure de ces différents points s'effectue comme suit : les deux points primitifs latéraux s'unissent tout d'abord l'un à l'autre, vers l'âge de deux ans

et ferment en arrière l'anneau vertébral ; ce n'est que trois ou quatre ans plus tard qu'ils s'unissent au corps. Quant à la soudure des points complémentaires, elle s'opère à dix-huit ans pour les points épiphysaires des apophyses transverses, de dix-neuf à vingt ans pour les points épiphysaires des apophyses épineuses, de vingt à vingt-cinq ans pour les lamelles épiphysaires des corps vertébraux.

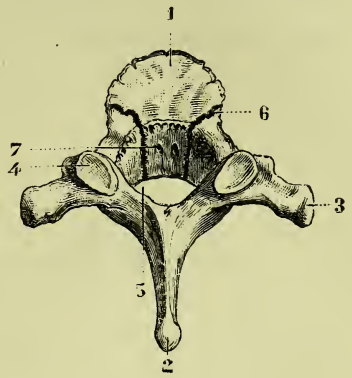

Fig. 51.

Vertèbre dorsale d'un enfant de 2 ans, dont le corps n'est pas encore soudé avec le reste de l'os (Quain).

1, corps. — 2, apophyse épineuse. — 3, apophyse transverse. — 4, apophyse articulaire supérieure. — 5, trou vertébral. — 6, 6, soudure du corps avec les masses latérales. — 7, trous vasculaires.

2° Développement de quelques vertèbres en particulier. — Sur les vingt-six os que comprend la colonne vertébrale, il en est cinq qui présentent dans leur évolution quelques particularités. Ce sont l'atlas, l'axis, la septième cervicale, le sacrum et le coccyx.

Atlas. — L'atlas se développe par deux *points primitifs*, qui apparaissent dans l'arc postérieur et correspondent exactement aux deux points primitifs latéraux des vertèbres ordinaires. Le point primitif médian n'existe pas, ou plutôt il constitue l'apophyse odontoïde, véritable corps de l'atlas, qui se soude ici à la vertèbre sous-jacente, l'axis. L'atlas est complété en avant

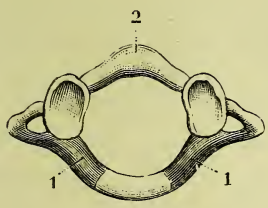

Fig. 52.

Ossification de l'atlas (fœtus).

1, 1, points primitifs latéraux (entre les deux et en arrière se trouve une portion médiane, encore cartilagineuse). — 2, point où apparaîtra plus tard un point d'ossification complémentaire pour l'arc antérieur.

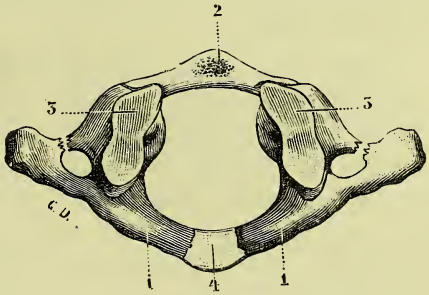

Fig. 53.

Ossification de l'atlas (sujet de 12 à 18 mois).

1, 1, points latéraux pour l'arc postérieur et les masses latérales. — 2, point de l'arc antérieur. — 3, 3, surfaces articulaires pour l'occipital. — 4, portion médiane, encore cartilagineuse, de l'arc postérieur.

par un *point d'ossification complémentaire*, souvent double, qui se montre dans la première année chez l'enfant et donne naissance à l'arc antérieur.

Les trois pièces osseuses dont se compose primitivement l'atlas sont réunies, d'ordinaire, vers la cinquième ou sixième année.

Axis. — L'axis nous présente tout d'abord, comme les vertèbres ordinaires, deux points latéraux pour les lames et les apophyses, un point médian pour

le corps proprement dit ; ce dernier est quelquefois double. Il possède, en outre, deux points latéraux pour l'apophyse odontoïde, qui doit être considérée, je le répète, comme le corps de l'atlas. L'apophyse odontoïde ne se soude au corps de l'axis que dans le courant de la troisième année.

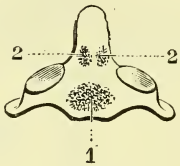

Fig. 54.

Ossification de l'axis (fœtus de 7 mois).

1, point primitif du corps de l'axis. — 2, 2, points latéraux de l'apophyse odontoïde (corps de l'atlas).

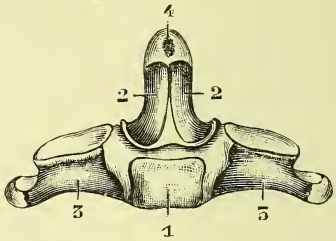

Fig. 55.

Ossification de l'axis.

1, point médian pour le corps.— 2, 2, points latéraux pour l'apophyse odontoïde. — 3, 3, points latéraux pour les lames et les apophyses. — 4, point épiphysaire de l'apophyse odontoïde.

Indépendamment des cinq points précédents (*points primitifs*), M. Sappey décrit deux *points complémentaires*, l'un pour la face inférieure du corps, l'autre pour l'apophyse odontoïde. Ce dernier apparaît, de quatre à cinq ans, sur le sommet de l'apophyse odontoïde, jusque-là bifide, et la complète en se soudant promptement à elle. Ces deux points complémentaires acquièrent toute la signification des disques épiphysaires des vertèbres ordinaires. (Voyez au sujet du développ. de l'atlas et de l'axis, Froriep, in *Arch. f. Anat. und Entwick.*, 1883.)

Septième cervicale. — La septième cervicale nous présente constamment un point supplémentaire, situé à la base et à la partie antérieure de son apophyse transverse. Il apparaît dans le sixième mois de la vie fœtale et se soude d'ordinaire à la masse de l'apophyse transverse dans le courant de la sixième année. Ce point correspond à la série de ceux aux dépens desquels se développent les côtes et mérite, pour cette raison, le nom de *point costal*. C'est lui qui, en se développant outre mesure et en conservant son indépendance, constitue la *septième côte cervicale*. La sixième vertèbre cervicale possède fréquemment un point costal analogue. Il en serait de même, d'après Hyrtl, de la cinquième et de la quatrième.

Sacrum. — Le développement du sacrum paraît au premier abord fort complexe, cet os ne comprenant pas moins de trente-cinq à quarante points d'ossification. Il se réduit, pourtant, à une grande simplicité quand on examine séparément : 1° le développement individuel de chacune des pièces du sacrum ; 2° la soudure de ces différentes pièces entre elles.

a. Ainsi que nous l'avons dit plus haut, chacune des pièces constitutives du sacrum a la signification et la valeur d'une vertèbre. Chacune d'elles possède, en conséquence, les trois points primitifs que nous avons décrits aux vertèbres ordinaires : un *point médian* pour le corps, deux *points latéraux* pour la masse apophysaire. Ils apparaissent dans le cartilage, le premier vers le qua-

trième mois de la vie fœtale, les deux autres du cinquième au septième mois. On observe, en outre, mais sur les trois premières vertèbres seulement, à la partie antérieure des apophyses transverses, deux autres points que nous devons, avec Gegenbaur, considérer comme des côtes sacrées rudimentaires (*points costaux* du sacrum).

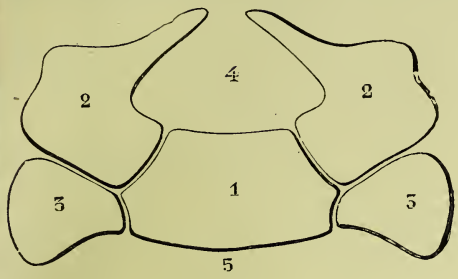

Fig. 56.
Ossification d'une vertèbre sacrée (schématique).

1, point médian pour le corps. — 2, 2, points latéraux pour la masse apophysaire. — 3, 3, points costaux. — 4, canal sacré.

A ces cinq points d'ossification, dits *primitifs*, s'ajoutent, pour chaque vertèbre sacrée, trois *points complémentaires :* un pour la surface supérieure du corps, un pour la surface inférieure, un troisième pour le sommet de l'apophyse épineuse. Les deux premiers se montrent chez l'enfant, de la dixième à la douzième année; le point épiphysaire de l'apophyse épineuse n'apparaît guère que de quinze à dix-huit ans.

Le mode de soudure des différents points osseux qui constituent la vertèbre sacrée rappelle exactement ce qui se passe pour les autres vertèbres : on voit tout d'abord les deux points latéraux s'unir entre eux sur la ligne médiane et fermer en arrière le canal sacré ; puis les points costaux se réunissent à la masse épiphysaire pour former avec elle une pièce unique; cette pièce, enfin, se soude au corps et complète ainsi la vertèbre.

b. Ainsi constituées individuellement, les vertèbres sacrées conservent leur indépendance réciproque jusqu'à l'âge de quinze ans. Mais, à cette époque, elles se rapprochent, entrent en contact immédiat et finissent par se souder : aux cinq vertèbres sacrées a succédé une pièce unique, le sacrum. Cette soudure marche de bas en haut, c'est-à-dire de la cinquième vertèbre vers la première, et s'effectue, pour deux vertèbres contiguës, dans l'ordre suivant : les lames d'abord, puis les apophyses épineuses, et enfin le corps.

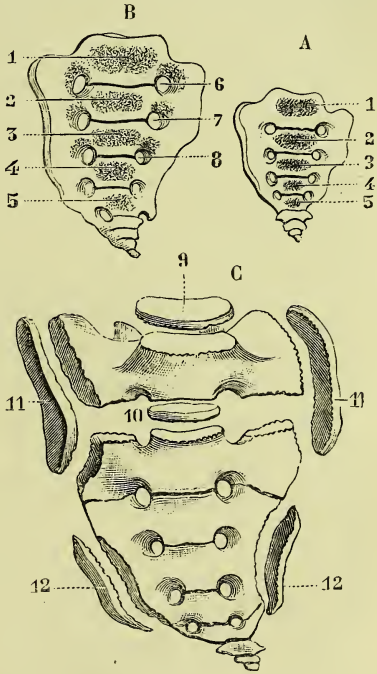

Fig. 57.
Ossification du sacrum (Quain).

A, B, sacrum d'un fœtus de 6 mois.
C, sacrum d'un sujet de 22 ans environ.
1, 2, 3, 4, 5, points médians pour les corps vertébraux; en dehors d'eux, on voit sur la figure B, la série des points latéraux; — 6, 7, 8, trous sacrés antérieurs. — 9, 10, disques épiphysaires des corps vertébraux. — 11, 12, pièces épiphysaires latérales.

La soudure des vertèbres sacrées est complète d'ordinaire de vingt-cinq à trente ans. Mais déjà, de dix-huit à vingt ans, se sont développées quatre

nouvelles pièces, deux de chaque côté : elles occupent la région des surfaces auriculaires et complètent latéralement le sacrum (fig. 57, 11 et 12).

Au total, le sacrum se développe par 40 points d'ossification, que nous résumons dans le tableau suivant :

	Points primitifs.	Points complémentaires.	Total.
1re vertèbre sacrée	5	3	8
2e — —	5	3	8
3e — —	5	3	8
4e — —	3	3	6
5e — —	3	3	6
Plus, pour les côtés du sacrum	»	4	4
Total	21	19	40

Coccyx. — Chaque pièce coccygienne, représentant le corps d'une vertèbre, se développe comme le corps d'une vertèbre ordinaire par un point d'ossification primitif, auquel viennent se joindre deux points complémentaires. Au total, le coccyx possède donc quinze points d'ossification, cinq primitifs et dix complémentaires, plus deux points pour les cornes.

Les points primitifs des différentes pièces coccygiennes apparaissent de quatre à cinq ans pour la première, de six à neuf ans pour les deuxième, troisième et quatrième, de neuf à dix ans pour la cinquième. La soudure des cinq pièces coccygiennes entre elles s'effectue de bas en haut, comme pour le sacrum, mais elle commence plus tôt ; la cinquième est déjà soudée à la quatrième, à l'âge de douze à quatorze ans. Les deux premières se soudent en dernier lieu et conservent parfois leur indépendance jusqu'à vingt ou vingt-cinq ans. Enfin, il n'est pas rare de voir, chez le vieillard, le coccyx se réunir au sacrum pour constituer une pièce unique le *sacro-coccyx*.

Voyez, au sujet du développement de la colonne vertébrale, Rosenberg, *Ueber die Entwick. des Wirbersäule*, Morph. Jahrb., 1876; Holl, *Sitzungsb. d. K. Akad. der Wissensch.*, 1882; Planteau, Th. d'agrég., Paris, 1883; Moser, *Ueber das Wachsthum der menschl. Wirbelsäule*, Th. Strasbourg, 1889.

3° **Développement de la colonne vertébrale en général.** — Vers la fin du deuxième mois de la vie intra-utérine, la colonne vertébrale représente les trois quarts environ de la longueur totale du corps. Cette proportion se modifie peu à peu, au fur et à mesure que se développent les membres inférieurs. C'est ainsi que, au cinquième mois, la longueur du rachis ne représente plus que les trois cinquièmes de la longueur totale du fœtus ; elle n'en représente plus que les deux cinquièmes à la naissance et chez l'adulte.

L'ossification vertébrale, telle que nous l'avons décrite, n'envahit pas simultanément et parallèlement toutes les pièces dont se compose la colonne. En ce qui concerne les lames et la masse apophysaire, elle débute par la région cervicale et progresse ensuite régulièrement de haut en bas jusqu'au coccyx. Pour les corps, l'ossification apparaît tout d'abord dans la région dorsale et puis, de cette région, comme d'un centre, elle rayonne vers les deux extrémités. Du reste, le travail d'ossification progresse ici avec une extrême lenteur ; il ne prend fin d'ordinaire que de la vingt-cinquième à la trentième année. Ce n'est donc qu'à cette époque que la colonne vertébrale a atteint son complet développement, son état adulte. Chez le vieillard, on voit les

corps vertébraux s'affaisser, la colonne s'incurver en avant, les vertèbres perdre peu à peu de leur mobilité et acquérir ainsi de la tendance à se souder entre elles. Le coccyx s'unit fréquemment au sacrum, celui-ci à la cinquième lombaire. Ce travail de soudure peut, dans certains cas, envahir successivement de nouvelles vertèbres et, finalement, transformer la colonne tout entière en une pièce unique.

Les courbures de la colonne vertébrale ne sont pas *primitives*, mais *acquises*. Pendant la première période de la vie intra-utérine, en effet, la colonne est sensiblement rectiligne ou plutôt décrit dans son ensemble une légère courbe concave en avant. Au cinquième mois, commence à s'accuser l'angle sacro-vertébral, établissant la limite respective des régions lombaire et coccygienne. Mais, même à la naissance, il n'existe aucune trace (Cunningham) des inflexions qui caractérisent la région cervicale et la région lombaire. Ces inflexions ne se dessinent que plus tard : la première dans les troisième, quatrième ou cinquième mois qui suivent la naissance; la seconde de trois à cinq ans. Cette dernière se modifie graduellement pendant longtemps encore et ne se consolide guère que de la douzième à la vingtième année. Cunningham, à la suite d'expériences fort ingénieuses qu'il a entreprises sur des sujets congelés et sciés dans différentes attitudes, croit devoir rattacher la production de la courbure cervicale au relèvement de la tête, attitude de l'enfant à partir du deuxième ou troisième mois; il explique, de même, la production de la courbure lombaire par le redressement des membres inférieurs, redressement qui s'opère chez l'enfant vers la deuxième année, lorsque celui-ci commence à marcher.

Contrairement à l'assertion de la plupart des naturalistes, Cunningham a démontré que les courbures caractéristiques de la colonne vertébrale, la courbure lombaire notamment, se retrouvent chez les singes anthropoïdes, avec quelques variantes portant, soit sur le degré, soit sur les limites verticales de ces courbures. Je renvoie à son mémoire pour les détails. Mais je veux rappeler ici que des variations nombreuses, soit ethniques, soit individuelles, s'observent également chez l'homme et que, ici comme sur d'autres points, la nature vient combler les distances qui existent entre l'homme et les anthropoïdes. C'est ainsi qu'on rencontre des sujets où la courbure lombaire est très faible, d'autres où elle n'existe pas du tout. Turner vient même de signaler, dans quelques races inférieures (*Havaïs*, *Australiens*, *Boschimans*), des sujets où la courbure lombaire est *renversée*, c'est-à-dire concave en avant.

Voyez au sujet de la courbure lombaire : Bouland, *Recherches anatomiques sur les courbures du rachis chez l'homme et les animaux*, Journal de l'Anatomie et de la Phys., 1872; Charpy, *De la courbure lombaire et de l'inclinaison du bassin*, ibid., 1885; Cunningham, *The lumbar curve in man and apes*, Dublin, 1886; Turner, *The lumbar curve in several races of man*, Edimbourg, 1886; Cunningham, *The proportion of bane and cartilage in the lumbar section of the vertebral column of the apes and several races of man*, Journ. of Anat. and Physiol., 1888.

§ V. — Anomalies

Les anomalies dont la colonne vertébrale peut être le siège portent sur la forme des vertèbres ou bien sur leur nombre. De là la division toute natu-

relle de ces anomalies en deux groupes : anomalies de *forme* ou *morphologiques* et anomalies de *nombre* ou *numériques*.

1° **Anomalies morphologiques.** — Les apophyses épineuses peuvent se dévier plus ou moins à gauche ou à droite; ces déviations s'observent plus spécialement à la région dorsale. — A la région lombaire, on a vu (Sœmmering) les sommets des apophyses épineuses entrer en contact et même s'articuler entre eux. — Sur ces mêmes vertèbres lombaires, on observe assez fréquemment, mais à un état de développement fort variable, des apophyses dites *styloïdes*, telles qu'on les rencontre normalement chez un grand nombre de quadrupèdes. — A la région cervicale, le trou situé à la base des apophyses transverses peut être double sur une ou plusieurs vertèbres, d'un seul côté ou des deux côtés.

Indépendamment de ces anomalies qui frappent d'ordinaire plusieurs vertèbres et que l'on pourrait appeler générales, il en est d'autres qui sont particulières à certaines vertèbres :

Atlas. — Sa facette articulaire supérieure, plus ou moins étendue, plus ou moins oblique, plus ou moins excavée, se divise parfois en deux facettes secondaires, l'une antérieure, l'autre postérieure. Cette disposition correspond à une division similaire de la surface articulaire du condyle de l'occipital. — L'arc postérieur peut manquer ou être considérablement réduit par l'absence de développement de sa partie moyenne. — L'arc antérieur se trouve également réduit sur certains sujets, mais par un mécanisme tout différent, par le développement exagéré des surfaces articulaires qui s'étendent jusqu'au voisinage de la ligne médiane. — W. Allen, auquel nous devons une excellente étude des variations de l'atlas, a vu le bord supérieur de l'arc postérieur s'articuler en partie avec le rebord postérieur du trou occipital. — L'apophyse transverse peut être bifide à son sommet; je l'ai vue (Allen et Sergi rapportent des faits analogues) s'articuler avec l'apophyse jugulaire de l'occipital, anormalement développée. — Le trou de l'artère vertébrale est parfois transformé en une simple échancrure, sa partie antérieure faisant défaut; par contre, on voit quelquefois (j'en ai observé un grand nombre de cas) une ou deux languettes osseuses réunir la partie postérieure de la cavité glénoïde de l'atlas à son arc postérieur et constituer ainsi un ou deux anneaux supplémentaires pour le passage de l'artère vertébrale et du premier nerf cervical.

Axis, os odontoïdien. — Le sommet de la dent peut s'articuler, comme nous le verrons plus loin, avec le rebord antérieur du trou occipital. Mais l'anomalie la plus intéressante que nous présente l'axis est l'isolement de son apophyse odontoïde en un *os odontoïdien.* Giacomini, Romiti et d'Ajutolo ont observé chacun un cas de cet isolement : dans le cas de Giacomini (Turin, 1886), l'os odontoïdien, complètement libre, s'unissait à l'axis par une articulation vraie du genre des diarthroses; dans le cas de Romiti (Sienne, 1886), il était soudé à l'arc antérieur de l'atlas, qui avait ainsi retrouvé son corps. Sur le sujet observé par d'Ajutolo, il était relié à l'axis par un cartilage en forme de coin. La présence d'un os odontoïdien est une disposition qui est normale chez certains reptiles, chez les crocodiliens par exemple.

Septième cervicale. — Le trou de son apophyse transverse peut manquer d'un seul côté ou des deux côtés à la fois.

Sacrum. — Indépendamment des cas où le sacrum se soude avec l'une ou l'autre des vertèbres voisines, ce qui modifie nécessairement ses dimensions, sa forme et le nombre de ses orifices, cet os ne présente que peu de variétés. Je signalerai seulement : 1° l'absence plus ou moins étendue des lames, déterminant une ouverture plus ou moins considérable du canal sacré; 2° les dimensions fort variables des trous sacrés, soit antérieurs, soit postérieurs; 3° l'aspect tout particulier de la première pièce du sacrum, qui se comporte d'un côté comme une vertèbre sacrée, de l'autre côté comme une vertèbre lombaire. — (Au sujet des variations sexuelles et ethniques du sacrum, voyez Bacarisse, *Thèse de Paris*, 1873.)

Coccyx.— Le coccyx se compose habituellement de 4 à 5 vertèbres rudimentaires; mais ce chiffre 5 doit être dépassé dans certains cas. Nous savons, en effet, depuis les intéressantes recherches de Rosenberg (*Morph. Jahrb.*, 1876) que neuf fois sur douze, dans les trois quarts des cas par conséquent, le coccyx se développe par six vertèbres et, tout récemment, Fol (*C. R. Acad. des Sc.*, 1885) et Phisalix (*ibid.*, 1887) ont compté sur des jeunes embryons humains quatre ou cinq vertèbres éphémères, soit un total de trente-huit vertèbres. La persistance de ces dispositions embryonnaires crée chez l'enfant et chez l'adulte un coccyx plus long qu'il ne l'est d'ordinaire, un véritable appendice caudal, dont nous possédons aujourd'hui de nombreux exemples. Si nous devons, avec la plupart des anthropologistes, reléguer dans le domaine de la légende les récits merveilleux des voyageurs qui nous parlent de *races à queue*, nous devons aussi accepter avec la plus grande confiance les observa-

tions autrement précieuses de Monod, de Virchow, de Gerlach, de Braun, de Corre, de Zaborowski, etc., qui nous décrivent en termes précis des *hommes à queue*, après les avoir vus et soigneusement étudiés par eux-mêmes. On trouvera l'analyse de ces différentes observations dans l'intéressant mémoire de Blanchard, l'*Atavisme chez l'homme*, dans la *Revue d'Anthropologie de* 1885.

Voyez, au sujet du coccyx chez l'homme : Steinbach, *Die Zahl der Caudalwirbel beim Menschen*, Th. Berlin, 1889; Schæffer, *Beitrag zur Ætiologie der Schwanzbildungen beim Menschen*, Arch. f. Anthropologie, 1891.

2° **Anomalies numériques.** — Les anomalies de nombre de la colonne vertébrale sont relativement fréquentes et les variétés auxquelles elles donnent lieu sont fort nombreuses. Elles se divisent, dans le langage ordinaire, en *anomalies par excès* et *anomalies par défaut*, dénominations qui n'ont pas besoin d'être définies.

Les unes et les autres peuvent, en outre, être *compensées* ou *non compensées :* les anomalies compensées ou avec compensation (Topinard) sont celles dans lesquelles, une région possédant une vertèbre en plus, il manque une vertèbre dans l'une des régions voisines; dans les anomalies non compensées ou sans compensation· au contraire, on rencontre dans une région quelconque une vertèbre de plus ou une vertèbre de moins, les autres régions conservant leur nombre habituel de vertèbres. Dans le premier cas, on le conçoit, le nombre total des pièces du rachis reste le même, malgré l'anomalie; dans le second, il est nécessairement augmenté ou diminué, selon que l'on a affaire à une anomalie par excès ou à une anomalie par défaut.

Ce serait dépasser les limites d'un livre classique que de signaler, même sommairement, les différentes observations d'anomalies numériques des vertèbres qui ont été signalées jusqu'ici. Nous renvoyons pour cela aux mémoires spéciaux et nous nous contenterons pour l'instant, de formuler quelques considérations générales sur la signification et le mode de genèse de ces anomalies.

Nous posons d'abord en principes les quatre points suivants :

1° Doivent être considérées comme vertèbres dorsales toutes les vertèbres qui portent des côtes non soudées;

2° Sont vertèbres cervicales toutes les vertèbres comprises entre la première dorsale et l'occipital;

3° Sont vertèbres lombaires toutes les vertèbres qui sont situées au-dessous de la dernière dorsale et qui ne présentent avec l'os coxal aucune connexion articulaire;

4° Toutes les autres vertèbres appartiennent au sacrum et au coccyx.

La colonne vertébrale de l'homme a donc pour formule à l'état normal :

$$7\,c + 12\,d + 5\,l + 5\,s + 4 \text{ ou } 5\,c = 33 \text{ ou } 34.$$

Sur ce nombre de 33 ou 34 représentant le chiffre total des pièces vertébrales, 24 sont situées, à l'état normal, au-dessus du sacrum et portent le nom de *vertèbres présacrées.*

Ceci posé, étudions les circonstances anatomiques qui peuvent modifier la formule ci-dessus énoncée. La plus commune, sinon la plus importante, est un trouble quelconque apporté au développement des éléments costaux dans l'une ou l'autre des régions cervicale, dorsale ou lombaire, et amenant comme conséquence, soit l'apparition d'une côte supplémentaire, soit la disparition d'une côte normale. C'est ainsi que l'apparition d'une côte sur l'apophyse transverse de la septième cervicale, disposition qui est loin d'être rare, augmente d'une unité le chiffre des vertèbres dorsales, tout en diminuant d'une unité aussi celui des vertèbres cervicales. Le chiffre total des vertèbres présacrées reste le même : $6\,c + 13\,d + 5\,l = 24$. De même le développement d'une côte indépendante sur l'apophyse transverse de la première lombaire nous fournit le type suivant : $7\,c + 13\,d + 4\,l = 24$. — Dans un troisième ordre de faits, la soudure et par suite la disparition de la douzième côte nous conduit à ce nouveau type : $7\,c + 11\,d + 6\,l = 24$. — On pourrait raisonner de même pour les vertèbres lombaires, sacrées et coccygiennes : ces quelques exemples suffisent pour nous démontrer les relations intimes qui existent entre les anomalies numériques des côtes et les anomalies numériques des vertèbres, celles-ci étant la conséquence de celles-là.

Mais si une pareille interprétation convient à la plupart des faits, il faut reconnaître qu'elle ne saurait convenir à tous, à ceux-ci notamment :

Premier fait : la colonne cervicale étant normale, nous comptons treize vertèbres dorsales portant chacune une côte libre, plus cinq vertèbres lombaires ($7\,c + 13\,d + 5\,l = 25$ présacrées). J'ai rencontré jusqu'ici cinq cas de cette nature dont l'un sur un microcéphale.

Deuxième fait : la région cervicale et la région dorsale étant entièrement normales, nous rencontrons six vertèbres lombaires ($7\,c + 12\,d + 6\,l = 25$ présacrées).

Troisième fait : les régions cervicale et dorsale possédant encore leur constitution normale, nous ne rencontrons que quatre vertèbres lombaires au lieu de cinq ($7\ c + 12\ d + 4\ l = 23$ présacrées).

Ces trois ordres d'anomalies *non compensées* ne peuvent s'expliquer, comme tout à l'heure, par une modification préalable survenue dans le nombre des côtes. Il existe, en réalité, dans le chiffre total des vertèbres présacrées une unité en plus (*anomalie par excès*) ou une unité en moins (*anomalie par défaut*) : il faut donc chercher ailleurs une explication.

A cet égard, trois opinions ont été émises :

1° La première, qui n'en est pas une et qui appartient à Meckel, rattache les anomalies par excès à une suractivité formative dans le développement du rachis, les anomalies par défaut à une faiblesse formative. N'est-ce pas ici le cas de rappeler le viel adage : *obscurum per obscurius?*

2° La deuxième opinion, soutenue par le professeur Taruffi, nous fait remonter encore à la période embryonnaire et suppose une segmentation *originellement* anormale de la colonne membraneuse : celle-ci présenterait une augmentation numérique de ses segments chez les sujets qui devront avoir plus tard des vertèbres en plus, une diminution de ces mêmes segments dans le cas contraire.

3° La troisième opinion, nettement et longuement formulée par Regalia en 1880, repose tout entière sur ce fait embryologique mis en lumière par Rosenberg, à savoir : que *le bassin dans le cours de son développement ontogénique n'est nullement fixe, mais remonte lentement le long de la colonne vertébrale, en prenant successivement contact avec des vertèbres de plus en plus élevées.* C'est ainsi que, chez l'embryon humain, les os coxaux sont unis d'abord avec les vertèbres 26e, 27e et 28e, puis avec les vertèbres 25e, 26e et 27e : ils sont remontés jusqu'à la vertèbre 25e et ont perdu tout rapport avec la 28e. On conçoit facilement les modifications que doit apporter ce mouvement ascensionnel du bassin dans la constitution anatomique du sacrum et de la colonne lombaire : le sacrum, en effet, s'incorpore des éléments nouveaux au fur et à mesure qu'il s'élève; la colonne lombaire, au contraire, se voit successivement dépouillée de ses éléments propres aux dépens du sacrum.

Mais, avec ce mouvement d'ascension du bassin, nos anomalies numériques non compensées s'expliquent maintenant d'une façon tout aussi simple que précise. Le bassin s'arrête le plus habituellement à la 25e vertèbre. Mais supposons qu'il dépasse ce point et qu'il remonte jusqu'à la 24e : il y aura une vertèbre lombaire en moins ($7\ c + 12\ d + 4\ l = 23$), ou bien si la 12e côte ne se développe pas, une vertèbre en moins dans la région dorsale ($7\ c + 11\ d + 5\ l = 23$). Supposons, au contraire, que le bassin, au lieu de remonter jusqu'à la 25e vertèbre, s'arrête en chemin et se fixe définitivement à la 26e : il y aura une vertèbre lombaire en plus ($7\ c + 12\ d + 6\ l = 25$); ou bien, si la côte en rapport avec la première lombaire se développe, une vertèbre dorsale en plus ($7\ c + 13\ d + 5\ l = 25$), etc., etc.

J'adopte pleinement, en ce qui me concerne, la théorie de Regalia, non pas seulement parce qu'elle est ingénieuse et nous rend nettement compte des faits, mais aussi et surtout parce qu'elle repose sur un fait embryologique qui me paraît précis. Est-ce à dire qu'il faille rejeter l'idée d'une modification originelle apportée par une cause quelconque dans le nombre des segments de la colonne membraneuse? Je ne le crois pas : après les recherches si nettes et si instructives de Fol et de Phisalix, la possibilité d'une augmentation ou d'une diminution des segments vertébraux primitifs me paraît indéniable. Du reste, il faut bien le reconnaître, les deux théories explicatives que nous venons de résumer sommairement sont loin de s'exclure. Que la colonne vertébrale possède primitivement 33, 34 ou 35 segments, le mouvement ascensionnel du bassin ne s'effectuera pas moins, soit normalement, soit d'une façon anormale, et conservera par suite toute sa valeur morphogénique.

A consulter au sujet des anomalies numériques de la colonne vertébrale : Calori, *Sopra due casi di varieta numeriche delle vertebre, etc.*, Memoire della Accademia delle Scienze, Bologne, 1877; D'Ajutolo, *Contribuzione allo studio delle varieta numeriche delle vertebrei.* Thèse, Bologne, 1888; Tenchini, *Sur les variétés numériques vertébro-costales chez l'homme.* Arch. de biol. italiennes, t. XII, 1889; Du Même, *Anomalie numeriche costo-vertebral, rinvenute, in* 31 *scheletri di criminali essaminati, etc.*, Arch. de Psichiatria, 1889.

CHAPITRE II

STERNUM ET COTES. — THORAX

Considérée à un point de vue général, la *vertèbre*, telle que nous venons de la définir, ne s'arrête pas latéralement au sommet de ses apophyses transverses. Elle est prolongée de chaque côté par deux arcs osseux, appelés *côtes*, lesquels, décrivant une courbe à concavité interne, se dirigent vers la ligne médiane antérieure et, là, s'implantent de nouveau sur les parties latérales d'une deuxième colonne osseuse, le *sternum*, que nous pouvons considérer, avec Meckel, comme une colonne vertébrale antérieure (*colonne sternébrale* de l'anatomie comparée).

Ces éléments osseux complémentaires des vertèbres, *sternum* et *côtes*, existent théoriquement dans toute la hauteur de la colonne vertébrale. Mais ils ne sont bien développés, chez l'homme, qu'à la région moyenne de cette colonne, où ils constituent, avec les vertèbres dorsales, une large enceinte destinée à loger l'appareil cardio-pulmonaire, le *thorax*.

Nous décrirons séparément : 1° le *sternum ;* 2° les *côtes ;* 3° le *thorax*.

ARTICLE I

STERNUM

Impair, médian et symétrique, le sternum est un os plat situé à la partie antérieure du thorax, en dedans des deux clavicules et des sept premières côtes, qui viennent prendre point d'appui sur ses bords. Cet os est primitivement constitué par une série de pièces tout à fait indépendantes, superposées les unes aux autres comme les vertèbres et désignées sous le nom de *sternèbres* (De Blainville). Mais les différentes pièces sternales se soudent plus ou moins entre elles dans le cours du développement, de telle sorte que, chez l'adulte, le sternum ne présente plus que trois segments qui sont, en allant de haut en bas : 1° la *poignée* encore appelée *manche* ou *présternum ;* 2° le *corps* ou *mésosternum ;* 3° la *pointe* ou *xiphisternum*, plus connu sous le nom d'*appendice xiphoïde*.

Ainsi constitué, le sternum n'est pas vertical, mais oblique en bas et en

avant ; son plan, prolongé en haut, rencontrerait la colonne vertébrale au niveau de la troisième ou de la quatrième cervicale.

Le sternum présente de 15 à 20 centimètres de hauteur. Sa largeur maximum correspond à son extrémité supérieure ; elle est de 5 ou 6 centimètres. Quant à son épaisseur, elle mesure de 10 à 12 millimètres à cette même extrémité, diminue ensuite graduellement jusqu'à l'articulation de la première pièce avec la seconde, augmente de nouveau pour atteindre vers l'extrémité inférieure du mésosternum 8 à 10 millimètres et se réduit enfin à 2 ou 3 millimètres, au niveau de l'appendice xiphoïde. Le sternum de la femme est généralement moins large et plus long que celui de l'homme ; il est également moins oblique et se rapproche beaucoup de la verticale.

On décrit au sternum deux *faces*, deux *bords*, deux *extrémités :*

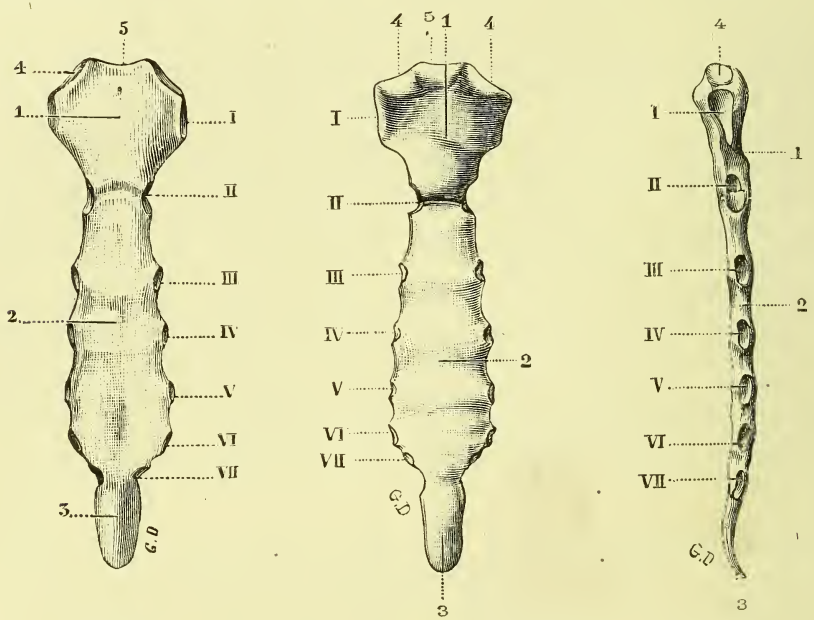

Fig. 58. Sternum, face antérieure. Fig. 59. Sternum, face postérieure. Fig. 60. Sternum, vu par son bord droit.

1, poignée du sternum. — 2, corps. — 3, appendice xiphoïde. — 4, facettes articulaires pour les clavicules. — 5, fourchette. — I, II, III, IV, V, VI, VII, facettes articulaires pour les côtes.

1° **Face antérieure** (fig. 58). — La face antérieure est plus ou moins convexe dans le sens vertical. Elle se trouve directement en rapport avec la peau, tout au moins sur la ligne médiane ; car, sur les côtés, elle en est séparée par les faisceaux sternaux du grand pectoral. On y remarque une série de lignes transversales, parallèles entre elles et se rendant d'un bord de l'os à l'autre. Ces lignes sont des vestiges de la soudure des différentes pièces qui entrent dans la constitution primitive du sternum.

2° **Face postérieure** (fig. 59). — Elle est concave et se met en rapport avec les viscères thoraciques. Elle présente, elle aussi, une série de lignes transversales, analogues à celles de la face antérieure et ayant la même signification.

3° **Extrémité supérieure ou base.** — Elle nous offre, tout d'abord, une échancrure médiane que l'on désigne vulgairement sous le nom de *fourchette* (*échancrure trachéale*). De chaque côté de cette échancrure, on voit deux facettes articulaires, oblongues dans le sens transversal et destinées à la clavicule (*échancrures claviculaires*).

4° **Extrémité inférieure ou sommet.** — Presque toujours cartilagineux, le sommet du sternum présente dans ses dimensions verticales les variations les plus diverses. Sa configuration est également très variable : on a vu l'appendice xiphoïde triangulaire, ovalaire, rectangulaire, bifide, etc., on l'a vu se recourber soit en arrière, soit en avant; ou bien, quittant la ligne médiane, se diriger, soit à gauche, soit à droite. La dernière pièce du sternum peut, enfin, être percée d'un trou, le *trou sternal* ou *xiphoïdien*, à travers lequel le tissu cellulaire sous-cutané se continue librement avec le tissu cellulaire du médiastin.

5° **Bords** (fig. 60). — Sinueux et contournés en *S* italique, les bords nous présentent deux ordres d'échancrures, dont le chiffre total est de vingt-six, treize de chaque côté. De ces treize échancrures les unes, au nombre de sept, sont de véritables facettes articulaires, destinées à loger l'extrémité interne des sept premiers cartilages costaux (*échancrures costales*); elles se trouvent situées aux extrémités des lignes de soudure transversales que j'ai mentionnées ci-dessus. Les autres, au nombre de six, correspondent aux espaces intercostaux (*échancrures intercostales*); elles alternent régulièrement avec les échancrures costales et se trouvent situées, en conséquence, chacune entre deux lignes de soudure, sur le côté de la sternèbre correspondante.

Développement. — Le sternum se compose primitivement de deux moitiés symétriques, situées de chaque côté de la ligne médiane et affectant l'une et l'autre la forme d'une bandelette cartilagineuse, sur le bord externe de laquelle s'implantent les sept premières côtes. Ces deux moitiés sternales ou *hémisternums* sont séparées par un intervalle correspondant à la ligne médiane antérieure et qui, en persistant chez l'adulte, donne naissance à cette anomalie connue sous le nom de fissure. Les deux hémisternums se rapprochent peu à peu l'un de l'autre, entrent en contact et finissent par s'unir. De cette union résulte une lame unique, impaire et médiane : c'est le sternum cartilagineux.

L'ossification du cartilage sternal ne commence guère qu'au 5e ou au 6e mois de la vie fœtale. Cette ossification présente des variations individuelles aussi nombreuses qu'étendues et il est bien difficile de dégager de toutes ces variations une formule générale. Il convient d'étudier séparément la poignée, le corps et l'appendice xiphoïde.

1° La *poignée* se développe le plus souvent par un seul point d'ossification, qui apparaît sur la ligne médiane vers la fin du 5e mois ou le commencement du 6e. Il est arrondi ou oblong transversalement et progresse avec une grande lenteur; à la naissance, il n'a envahi que la moitié du cartilage.

2° Le *corps* se développe théoriquement par huit points d'ossification, disposés par paires en regard des espaces intercostaux. Il devrait donc exister quatre groupes comprenant chacun deux noyaux osseux, situés sur une même ligne horizontale de chaque côté de la ligne médiane. Mais l'existence de ces huit points est fort rare. Le plus souvent, pour un ou deux espaces intercostaux, les deux noyaux théoriques font place à un noyau unique situé sur la ligne médiane elle-même. Quoi qu'il en soit du nombre des points d'ossification destinés au corps, ces points se développent de haut en bas : les plus élevés se montrent du 7e au 8e mois de la vie fœtale; les plus inférieurs n'apparaissent qu'après la naissance, du 8e au 10e mois. L'évolution ultérieure de ces points est la suivante : les deux points latéraux d'un même groupe se soudent d'abord entre eux sur la ligne médiane (*conjugaison latérale* de Cruveilhier). Quand cette soudure latérale est effectuée pour les

quatre groupes, le corps du sternum se compose en réalité, de quatre pièces homologues, superposées dans le sens vertical; ce sont les *sternèbres*, correspondant chacune à un espace intercostal. Plus tard, ces pièces, abandonnant elles-mêmes leur indépendance, se soudent entre elles (*conjugaison verticale*). Il est à remarquer que ce travail de soudure s'effectue de bas en haut, dans un ordre inverse par conséquent à celui qui préside à leur ossification. La pièce inférieure s'unit à la troisième, vers la deuxième ou la troisième année. Ce n'est guère que de vingt à vingt-cinq ans que la première pièce s'unit aux pièces suivantes.

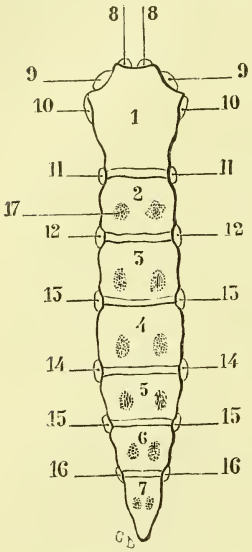

Fig. 61.

Sternum, ossification théorique.

1, 2, 3, 4, 5, 6, 7, les sept pièces du sternum ou sternèbres. — 8, 8, os supra-sternaux. — 9, 9, surfaces articulaires pour les clavicules. — 10, 11, 12, 13, 14, 15 et 16, surfaces articulaires pour les cartilages costaux.

3° L'*appendice xiphoïde* ne nous présente, d'ordinaire, qu'un seul point d'ossification; il occupe la base de l'appendice et apparaît dans le cartilage à l'âge de trois ou quatre ans, quelquefois bien plus tard, à dix, douze et même dix-huit ans.

Chez l'adulte, le sternum, ainsi que nous l'avons dit plus haut, n'est plus constitué que par trois pièces, que les progrès de l'âge vont encore réduire. De cinquante à soixante ans, l'appendice xiphoïde se soude au corps, et, dans l'extrême vieillesse, de soixante-cinq à soixante-quinze ans, la poignée elle-même finit par perdre son indépendance. Il est à remarquer, toutefois, que la *soudure complète* du corps et de la poignée est fort rare; il résulte, en effet, d'une statistique de Gray, qu'elle ne se rencontre que quatre ou cinq fois sur 70 sujets âgés de plus de soixante ans, soit une proportion de 6 ou 7 p. 100.

Dans les différents ordres de Primates, placés au-dessous de l'homme, les différentes sternèbres qui constituent le *mésosternum* se soudent moins profondément que chez nous. C'est ainsi que nous en trouvons encore trois chez l'orang et le chimpanzé, trois ou quatre chez le gorille, six chez le magot; seul, le sternum du gibbon est conformé d'après le type humain et ne présente qu'une seule pièce (Broca). La multiplicité des pièces constituantes du sternum, chez l'homme, acquiert donc toute la valeur d'un caractère simien.

Au sujet du développement du sternum, voyez Ruge, *Morph. Jahrb.*, t. VI.

Anomalies. — Les différentes formes anormales du sternum sont le résultat d'un arrêt de développement. Les deux moitiés du sternum ne se fusionnent qu'incomplètement sur la ligne médiane : de là, la production, entre les deux, d'un vide respecté par l'ossification et désigné en tératologie, suivant ses dimensions, sous les noms de *hiatus* ou de *fissure*. La fissure est dite simple quand elle se limite à l'os et que les parties molles qui la recouvrent sont normalement développées; elle est compliquée de hernie du cœur ou ectopie cardiaque, quand l'arrêt de développement a frappé en même temps les téguments. Dans le premier cas, le cœur bat sous la peau, entre les deux moitiés du sternum; dans le second, le cœur revêtu ou non de son péricarde, est entièrement à découvert. Si la fissure simple n'est pas incompatible avec la vie, la fissure compliquée d'ectopie cardiaque entraîne rapidement la mort. Il n'est pas inutile de faire remarquer que cette indépendance complète ou incomplète des deux moitiés latérales du sternum, anormale chez l'homme, se rencontre normalement dans quelques espèces animales, notamment chez le cachalot (Flower, *Osteology of the cachalot*, in Transact. of the zool. Soc., t. IV). Le cochon présente, lui aussi, pendant fort longtemps une suture médiane et, chez l'orang-outang, chaque segment transversal du mésosternum est formé de deux pièces homologues qui restent indépendantes jusqu'à l'âge où l'animal a atteint la moitié de sa taille (Flower, *An introduction to the osteology of the mammalia*, 1876).

Un degré moins avancé de l'anomalie précédente est la réunion, sur la ligne médiane, de deux ou plusieurs pièces homologues par des synchodroses verticales.

La longueur de l'appendice xiphoïde est fort variable. On l'a vu manquer entièrement et il résulte d'une observation de Desault (Gavard, *Traité d'ostéologie*, 1805) que le xiphisternum peut descendre jusqu'à l'ombilic.

Os suprasternaux. — Ce sont deux petites masses osseuses plus ou moins arrondies que l'on rencontre quelquefois sur le bord supérieur du sternum, de chaque côté de la fourchette, à laquelle elles sont reliées soit par une lame cartilagineuse, soit par le ligament interarticulaire. Les os suprasternaux ont été décrits pour la première fois par

Breschet (*Recherches sur différentes pièces du squelette des animaux vertébrés encore peu connues*, 1838), qui les considéra à tort comme des rudiments de côtes cervicales. Luschka (*Denkschr. d. k. Acad. zu Wien*, Bd. XVI) ne voit dans les os suprasternaux que des débris de l'épisternum des vertébrés inférieurs; et Gegenbaur (*Jen. Zeitschr.*, Bd. I), spécifiant encore dans ce travail de recherches homologiques, les rattache, non pas aux portions latérales de l'épisternum, lesquelles sont représentées chez l'homme par les fibro-cartilages de l'articulation sterno-claviculaire, mais bien à un épisternum médian qui existe chez les Didelphiens.

Au sujet de la morphologie du sternum, consultez Dwight, *Sternum as an index of sex, height and age*, Journ. of Anat. and Physiol., 1890, vol. XXIV, p. 527 et 536.

ARTICLE II

COTES ET CARTILAGES COSTAUX

Les côtes sont des os plats qui se détachent de chaque côté de la colonne vertébrale et se dirigent, comme autant d'arcades, vers le sternum. Elles sont au nombre de vingt-quatre, douze pour le côté gauche et douze pour le côté droit. On les désigne sous le nom de première, deuxième, troisième côtes, etc., en allant de haut en bas.

Les sept premières arrivent jusqu'au sternum et se terminent sur cet os : on les appelle *côtes sternales* ou *vraies côtes*. Les cinq dernières n'atteignent pas le sternum : ce sont les *côtes asternales* ou *fausses côtes*, subdivisibles elles-mêmes en deux groupes secondaires. Les huitième, neuvième et dixième s'articulent par leur extrémité antérieure sur l'un des cartilages situés au-dessus ; ce sont les *fausses côtes proprement dites*. Les onzième et douzième côtes, qui restent libres et indépendantes dans toute leur étendue, sont appelées *côtes flottantes*. Ces divisions classiques, consacrées par l'usage, n'ont absolument aucune importance.

En anatomie générale, chacun des arcs costaux qui relient la colonne dorsale au sternum se compose essentiellement de deux portions : 1° une portion postérieure ou osseuse, dépendant de la colonne vertébrale; c'est la *côte osseuse*, la *côte proprement dite* ou *côte vertébrale ;* 2° une portion antérieure ou cartilagineuse, dépendant du système sternal ; c'est la *côte cartilagineuse*, le *cartilage costal* ou côte *sternébrale*.

Etudions séparément chacune de ces portions :

§ I. — Côtes osseuses ou côtes vertébrales

1° Caractères généraux des côtes. — Les côtes ne sont pas horizontales ; elles s'implantent obliquement sur la colonne vertébrale, de façon à former avec cette tige osseuse un angle aigu à ouverture inférieure. Cet angle est d'autant plus aigu qu'il se rapporte à une côte placée plus bas dans la série.

En quittant les corps vertébraux sur lesquels elles prennent naissance, les côtes se portent d'abord en dehors pour gagner l'extrémité externe des apophyses transverses. Puis, elles continuent leur trajet de dedans en dehors, en

décrivant une courbe à concavité dirigée en avant. A une faible distance de l'apophyse transverse, elles se coudent brusquement pour se porter en avant, en formant au niveau de ce changement de direction ce qu'on appelle l'*angle postérieur* des côtes. Cet angle se traduit nettement sur la face externe sous la forme d'une arête verticale. A quelque distance du point où elles se continuent avec les cartilages costaux, les côtes changent également de direction pour se porter de dehors en dedans ; mais ce changement est moins brusque et l'angle qui en résulte, *angle antérieur* de la côte, est à peine sensible.

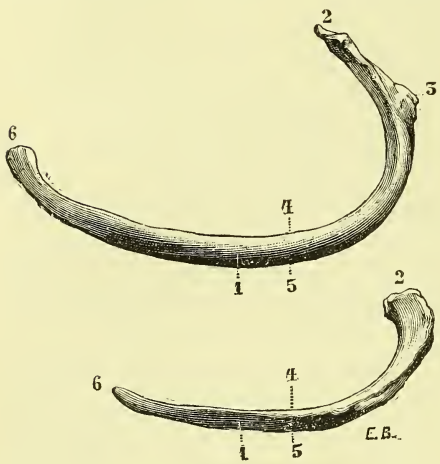

Fig. 62.
Cinquième et douzième côtes gauches, vues par leur face externe.

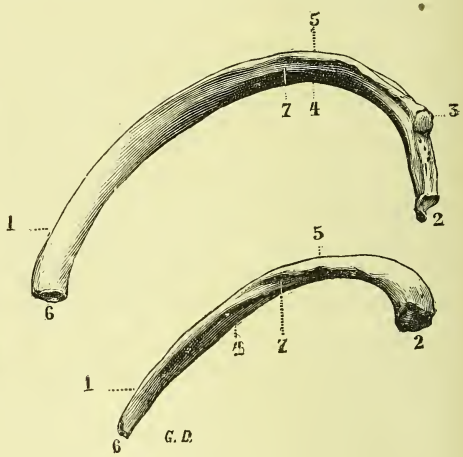

Fig. 63.
Cinquième et douzième côtes gauches, vues par leur face interne.

1, corps. — 2, tête. — 3, tubérosité. — 4, bord supérieur. — 5, bord inférieur. — 6, extrémité antérieure. 7, gouttière de la côte.

En résumé, les côtes décrivent dans leur trajet antéro-postérieur une longue courbe dont la concavité se dirige en dedans. Nous désignerons avec Sappey cette première incurvation de la côte sous le nom de *courbure d'enroulement* (*courbure sur le plat* de quelques auteurs). Il est une autre courbure dont il est facile de se rendre compte par l'expérience suivante : placez une côte sur un plan horizontal ; vous la verrez ne toucher ce plan que par deux points seulement, sa partie moyenne et l'une de ses extrémités ; on dirait qu'elle a subi un mouvement de torsion en vertu duquel son extrémité postérieure aurait été portée en haut et en dehors, son extrémité antérieure en bas et en dedans. Il convient de donner à cette deuxième incurvation le nom de *courbure de torsion* (*courbure sur les bords* de certains auteurs).

La longueur des côtes varie beaucoup suivant les sujets. Sur le même sujet, elle augmente de la première à la septième et diminue ensuite graduellement de la septième à la douzième.

Au point de vue descriptif, toute côte présente à l'étude un corps et deux extrémités :

a. *Corps ou partie moyenne.* — Fortement aplati dans le sens transversal, le corps de la côte nous offre une *face externe*, convexe, sur laquelle se dessinent

les deux *angles* ci-dessus mentionnés ; une *face interne*, concave, en rapport avec les plèvres ; un *bord supérieur*, mousse, sur lequel viennent se terminer les deux muscles intercostaux; un *bord inférieur*, enfin, sur lequel se voit une gouttière, la *gouttière costale*. Cette gouttière, creusée à la fois aux dépens du bord inférieur et de la face interne de la côte, est assurément la partie la plus importante du corps. Elle commence un peu en arrière de l'angle de la côte et se termine à la réunion du tiers antérieur avec les deux tiers postérieurs de l'os. La gouttière costale donne attache par ses deux lèvres aux deux muscles intercostaux et loge, en outre, trois organes à trajet parallèle et superposés qui sont, en allant de haut en bas : la veine intercostale, l'artère intercostale et le nerf intercostal.

b. *Extrémité postérieure.* — L'extrémité postérieure est constituée par toute la portion de l'arc costal qui est placée en avant de l'apophyse transverse. On lui distingue une *tête*, un *col*, une *tubérosité*.

La *tête*, destinée à s'articuler avec les corps vertébraux, présente à cet effet deux petites facettes articulaires, qui s'inclinent l'une vers l'autre, en se dirigeant en dedans. Elles forment ainsi, par leur ensemble, un angle dièdre saillant, dont le sommet rugueux correspond au disque intervertébral et donne insertion à un ligament.

La *tubérosité*, placée en regard de l'extrémité externe de l'apophyse transverse correspondante, s'articule avec cette apophyse. Elle nous offre, à cet effet, une facette articulaire surmontée d'une saillie rugueuse, sur laquelle vient s'insérer le ligament transverso-costal postérieur.

Le *col* est la portion de la côte intermédiaire à la tête et à la tubérosité. Nous rencontrons sur sa face postérieure des rugosités où viennent s'insérer des faisceaux fibreux qui s'attachent, d'autre part, à l'apophyse transverse; sur son bord supérieur, une crête longitudinale destinée à l'insertion inférieure du ligament transverso-costal supérieur.

c. *Extrémité antérieure.* — Elle est légèrement renflée et nous présente une facette elliptique concave, où vient se loger le cartilage costal correspondant.

Bien que conformées comme les os longs, les côtes présentent la structure des os plats : elles sont dépourvues de canal médullaire et sont essentiellement formées de deux lames de tissu compact, réunies par leurs bords et interceptant entre elles du tissu spongieux.

2° **Caractères propres à certaines côtes.** — Parmi les douze côtes, quatre présentent des caractères particuliers, qui permettent de les reconnaître entre toutes les autres. Ce sont : la *première*, la *seconde*, la *onzième* et la *douzième*.

a. *Première côte.* — Son *corps* est orienté de telle façon que l'une de ses faces regarde en haut, l'autre en bas; il résulte d'une pareille disposition que, de ses deux bords, l'un est externe, l'autre interne. La face supérieure de la première côte est à peu près plane. On y remarque à sa partie moyenne deux gouttières transversales (fig. 64) : la gouttière postérieure donne passage à l'artère sous-clavière; la gouttière antérieure loge la veine de même nom. Entre les deux

et en un point voisin du bord interne, s'élève une petite saillie rugueuse, le *tubercule de Lisfranc*, sur lequel vient s'insérer le muscle scalène antérieur. Du reste, il n'existe sur cette côte, ni *angle*, ni *gouttière*, ni trace de la torsion que nous avons signalée plus haut.

L'*extrémité antérieure* de la première côte présente sur sa face supérieure une surface rugueuse, destinée à l'insertion du ligament costo-claviculaire. On trouve souvent, en dedans de cette empreinte ligamenteuse, une petite facette articulaire correspondant à la clavicule.

L'*extrémité postérieure*, très développée, forme avec le corps un angle droit ou presque droit. Elle est caractérisée : 1° par une *tête* arrondie et portant une facette unique; 2° par un *col* très mince et aplati dans le sens vertical; 3° par une *tubérosité*, enfin, fortement saillante et située sur le bord externe, plutôt que sur la face supérieure de la côte.

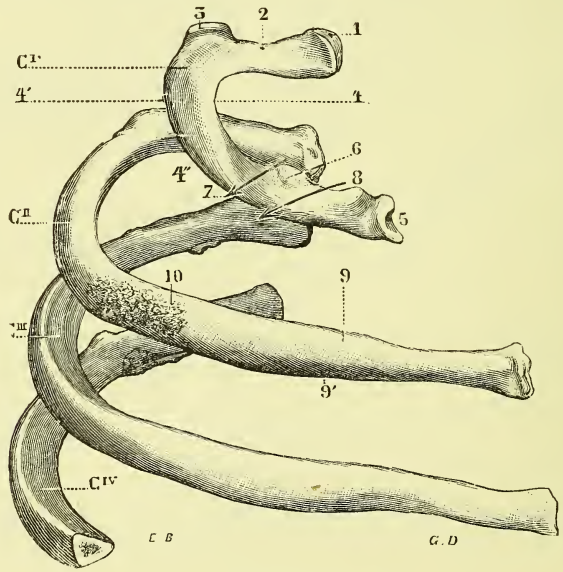

Fig. 64.

Les quatre premières côtes, superposées dans leur ordre naturel.

C^I, première côte. — 1, sa tête. — 2, son col. — 3, sa tubérosité. — 4, son bord interne. — 4', son bord externe. — 5, son extrémité antérieure. — 6, tubercule de Lisfranc (pour le scalène antérieur). — 7, gouttière pour l'artère sous-clavière. — 8, gouttière pour la veine sous-clavière. — C^II, deuxième côte, — 9, son bord supérieur. — 9', son bord inférieur. — 10, surface rugueuse pour le scalène postérieur. — C^III et C^IV, troisième et quatrième côtes.

b. *Deuxième côte.* — Ses deux faces sont obliques, servant ainsi d'intermédiaire entre la première côte dont les faces sont horizontales et les côtes suivantes qui ont les leurs dirigées verticalement. Comme la précédente, la deuxième côte ne présente pas de *torsion* et se trouve dépourvue de *gouttière costale*. Mais ce qui la caractérise avant tout, c'est la présence sur sa face supéro-externe, un peu en arrière de sa partie moyenne, d'une surface rugueuse et plus ou moins saillante, destinée à l'insertion d'un des faisceaux du scalène postérieur (fig. 64, 10).

c. *Onzième et douzième côtes.* — Chacune de ces deux côtes s'articule avec

une seule vertèbre et avec le corps seulement de cette vertèbre. En conséquence, leur tête ne possède qu'une seule facette articulaire au lieu de deux. De plus, la tubérosité, dont l'apparition est intimement liée à l'existence de l'articulation transverso-costale, fait entièrement défaut. Ces deux côtes sont, du reste, presque rectilignes et ne présentent aucune trace de torsion.

La douzième se distingue de la onzième par sa longueur qui est beaucoup moindre et aussi par l'absence d'angle postérieur.

§ II. — Cartilages costaux ou côtes sternébrales

1° **Caractères généraux des cartilages costaux.** — Les cartilages costaux sont au nombre de vingt-quatre, douze de chaque côté : on les désigne, comme les côtes, sous les dénominations numériques de *premier*, *deuxième*, *troisième*, etc., en procédant de haut en bas. Les sept premiers prolongent les côtes jusqu'au sternum. Chacun des trois suivants, n'atteignant pas le sternum, s'insère sur le cartilage situé immédiatement au-dessus. Quant aux deux derniers, ils se perdent au milieu des muscles larges de l'abdomen.

Les cartilages costaux présentent une configuration identique à celle des côtes. Comme à ces dernières, on leur considère une *face antérieure* ou *externe*, une *face postérieure* ou *interne*, un *bord supérieur* et un *bord inférieur*, chacune de ces régions faisant suite aux régions homonymes des arcs costaux. De leurs deux extrémités, l'*externe*, saillante, se continue avec la cupule elliptique que nous avons déjà décrite sur l'extrémité antérieure de la côte ; l'*interne*, également saillante, affecte la forme d'un angle dièdre, lequel vient se loger dans les échancrures costales que présentent les bords latéraux du sternum.

Les caractères morphologiques qui précèdent conviennent principalement aux sept premiers cartilages costaux. Les cinq derniers, qui ne contractent avec le sternum aucune connexion, s'écartent naturellement des précédents par quelques caractères spéciaux que nous devons faire connaître.

2° **Caractères particuliers des cartilages costaux.** — Les différents cartilages costaux diffèrent tout d'abord les uns des autres par leur longueur. Voici d'après Sappey, les dimensions que l'on observe dans la plupart des cas : le cartilage de la première côte offre une étendue de 2 centimètres ; ceux de la seconde et de la troisième, une longueur de 2 à 3 centimètres. Les cartilages suivants s'allongent de plus en plus jusqu'au septième, qui mesure de 12 à 14 centimètres. Le huitième se réduit à 10 centimètres ; le neuvième à 7, le dizième à 4, le onzième à 2 ; le dernier ne présente que 6 à 8 millimètres.

Ces cartilages diffèrent encore par leur direction et par quelques détails relatifs à leur forme et à leurs connexions. C'est ainsi que le premier se dirige obliquement en bas et en dedans, de façon à former avec le sternum un angle obtus ouvert en bas ; son extrémité sternale, au lieu de constituer un angle dièdre saillant, est arrondie et presque plane. — Le second et le troisième sont horizontaux. — Les troisième, quatrième, cinquième, sixième et septième sont obliques en haut et en dedans, de façon à former avec le bord du sternum un

angle aigu ouvert en bas; ces trois derniers s'amincissent en se rapprochant du sternum et, comme ils s'articulent souvent entre eux, ils présentent le long de leurs bords de petites facettes articulaires que ne possèdent point les cartilages placés au-dessus. — Les huitième, neuvième et dixième s'amincissent encore à leur extrémité interne et présentent des facettes horizontales destinées à s'articuler avec les cartilages voisins. — Enfin les onzième et douzième sont pointus, vermiformes et ne possèdent aucune facette articulaire.

Au point de vue de leur structure, les cartilages costaux sont essentiellement constitués par du tissu cartilagineux. Ils sont entourés d'une enveloppe ou *périchondre*, qui se continue d'une part avec le périoste du sternum, d'autre part avec le périoste des côtes.

Développement. — Les côtes se développent chacune par trois points d'ossification, un primitif et deux complémentaires : 1° Le *point primitif*, très précoce, apparaît du 40e au 50e jour de la vie fœtale et progresse avec une telle rapidité, qu'il envahit pour ainsi dire d'emblée tout le cartilage costal. 2° Les deux points *complémentaires* ou *épiphysaires* sont destinés l'un à la tête, l'autre à la tubérosité; ils ne font leur apparition que fort tard, de huit à quatorze ans (Schwegel), de seize à vingt ans (Cruveilhier), et se soudent au reste de l'os de seize à vingt-cinq ans.

Anomalies. — Les variations anatomiques que présentent les côtes peuvent porter : 1° sur leur configuration extérieure; 2° sur leur développement; 3° sur leur nombre.

1° *Variations de forme.* — Les côtes, s'exagérant dans le sens vertical, présentent parfois une largeur double de celle qu'elles ont ordinairement. — Les extrémités des côtes conservant leurs connexions normales, leur longueur totale peut diminuer; une telle disposition entraîne, comme conséquence, une diminution proportionnelle de la cavité thoracique et tout particulièrement de son diamètre transverse (*rectitude des côtes, poitrines rétrécies*). Cette anomalie peut s'exagérer encore, au point que la courbure des côtes ait sa convexité dirigée en dedans.

On rencontre quelquefois, à la partie postérieure des côtes, dans le voisinage de la tubérosité, des prolongements ou apophyses qui se dirigent vers la côte voisine. Ces apophyses surnuméraires, très variables dans leur développement, atteignent ou n'atteignent pas la côte voisine. Deux côtes peuvent ainsi s'unir soit par une seule apophyse, soit par deux apophyses marchant à la rencontre l'une de l'autre. Meckel, qui a même vu un os distinct entre les deux apophyses, fait remarquer l'analogie qui existe entre de pareilles dispositions anormales et l'organisation des quelques vertébrés inférieurs (*Oiseaux, Chéloniens*). — Le développement d'apophyses surnuméraires peut finalement aboutir à la soudure partielle de deux côtes. Des prolongements semblables peuvent se montrer sur les cartilages sternaux et les unir de la même façon.

2° *Variations portant sur le développement.* — Les cartilages costaux qui normalement prennent insertion sur le sternum peuvent ne pas atteindre cet os (ex. : septième côte); et, vice versa, des cartilages costaux qui s'arrêtent, à l'état normal, sur les cartilages placés au-dessus peuvent se prolonger jusqu'au sternum (ex. : huitième côte). Le nombre des fausses côtes augmente dans le premier cas; il diminue dans le second. — Meckel signale des côtes coupées dans le milieu de leur longueur par un cartilage non ossifié, disposition qui rappelle celle des oiseaux.

3° *Variations de nombre.* — Le nombre des côtes peut être diminué (*anomalie par défaut*) ou augmenté (*anomalie par excès*). L'écart porte le plus souvent sur une seule, de telle sorte que les chiffres observés sont généralement 11 ou 13. Du reste, l'anomalie peut être symétrique ou unilatérale.

a. Dans les cas de diminution du nombre des côtes, c'est toujours la douzième qui manque : se comportant, dans le cours du développement comme une côte lombaire, elle s'est soudée avec la douzième vertèbre dorsale, perdant ainsi son individualité pour descendre au rang de simple apophyse costiforme. Les faits sont loin d'être rares où l'on voit la première côte rester à l'état rudimentaire, ne s'unir au sternum qu'à l'aide d'un simple ligament ou même perdre tout contact avec ce dernier os. Mais je ne sache pas qu'on ait jamais observé sa disparition complète. — Dans le cas où cette première côte rudimentaire, n'est plus en connexion avec le sternum, elle reste flottante au milieu des parties molles du cou ou bien se soude à la deuxième côte, qui devient ainsi bifurquée à sa

partie postérieure (*côte bicipitale, côte en Y*). Les côtes bicipitales se rencontrent normalement (Van Beneden) chez quelques cétacés.

b. Dans les cas d'augmentation du nombre des côtes, la côte surnuméraire peut précéder la première ou suivre la douzième. L'anomalie s'explique suffisamment par ce fait que la septième côte cervicale ou la première côte lombaire a conservé, chez l'adulte, son indépendance embryonnaire et s'est développée plus que d'habitude, pour s'élever au rang des véritables côtes. Du reste, leur degré de développement est fort variable : la première côte lombaire ressemble beaucoup à la douzième côte; quant à la septième côte cervicale, qui devient ainsi la première de la série, elle n'est bien souvent qu'une simple lamelle osseuse à extrémité externe libre, tenant alors le milieu entre la véritable première côte et une apophyse transverse; mais quelquefois aussi (fait d'Albrecht) elle présente toutes les allures d'une côte s'insérant en avant, à l'aide d'un ligament ou d'un cartilage, jusque sur le sternum.

Une autre variété aussi rare qu'intéressante, de la septième côte cervicale, est celle où la côte en question n'est représentée qu'à ses deux extrémités. Elle se compose alors de deux tronçons, l'un rachidien, l'autre sternal; et, dans ce cas, les deux tronçons sont libres, ou bien réunis l'un à l'autre par un trousseau ligamenteux.

Cruveilhier (*Anat.*, I, p. 164) a vu sur un sujet les apophyses transverses de la *deuxième*, de la *troisième*, de la *quatrième* lombaire constituer de petites côtes surnuméraires et nous trouvons, dans une observation d'Ebstein (*Schmidt's Jahrbücher*, 1869, p. 138), la mention d'une côte surnuméraire, se rattachant à la quatrième vertèbre lombaire.

Il n'est pas très rare de voir les côtes se bifurquer en avant et former ainsi deux apophyses, l'une supérieure, l'autre inférieure, aboutissant soit à un même cartilage, soit à deux cartilages indépendants (*côtes bifurquées*). La bifurcation peut porter exclusivement sur le cartilage, la portion osseuse restant indivise. Il arrive parfois qu'après s'être bifurquée, la côte se reconstitue par la soudure des apophyses ou branches de bifurcation; il en résulte alors la formation d'un orifice ovalaire (*côtes perforées*), orifice qui peut exister suivant les cas, sur la portion osseuse, sur la portion cartilagineuse, entre l'une et l'autre de ces deux portions constitutives de la côte. Du reste, cet orifice anormal est fermé soit par un simple ligament fibreux, soit par de véritables faisceaux musculaires dépendant des muscles intercostaux.

Voyez au sujet des anomalies des côtes et tout particulièrement au sujet de la septième cervicale : W. Gruber, *Mém. de l'Acad. des Sc. de Saint-Pétersbourg*, 1869; Turner, *Journ. of Anat. and Phys.*, 1883; Albrecht, *Liv. jubil. de la Soc. de méd. de Gand*, 1884. Lebocq, *Ann. de la Soc. de méd. de Gand*, 1885; Blanchard, *Revue scientifique*, 1885. — Voyez aussi *Anomalies des Vertèbres*, p. 79.

ARTICLE III

THORAX EN GÉNÉRAL. — DÉVELOPPEMENT

Le *thorax*, appelé encore *cage thoracique*, est une cavité à la fois osseuse et cartilagineuse où se trouvent logés les poumons et le cœur. Elle est constituée d'arrière en avant par les douze vertèbres dorsales, par les douze côtes, par leurs cartilages costaux et par le sternum. Plus simplement et plus scientifiquement, le thorax peut être défini : l'espace cylindrique compris entre les douze arcs viscéraux de la colonne dorsale, régulièrement superposés dans le sens vertical.

Ainsi entendue, la cage thoracique que l'on a comparée indistinctement soit à un cylindre, soit à un tronc de cône à base inférieure, mesure en hauteur : en avant, 12 centimètres; en arrière, 27 centimètres; sur les côtés, de 32 à 34 centimètres.

A un point de vue purement descriptif, elle présente à l'étude une *surface extérieure*, une *surface intérieure*, une *base* et un *sommet*.

§ I. — Surface extérieure du thorax

La surface extérieure du thorax, étudiée sur le squelette, se divise en quatre régions ou faces ; une *face antérieure*, une *face postérieure*, et deux *faces latérales*.

1° La *face antérieure* ou *sternale* a pour limites naturelles une ligne oblique en bas et en dehors, passant par l'angle antérieur des côtes. Elle est

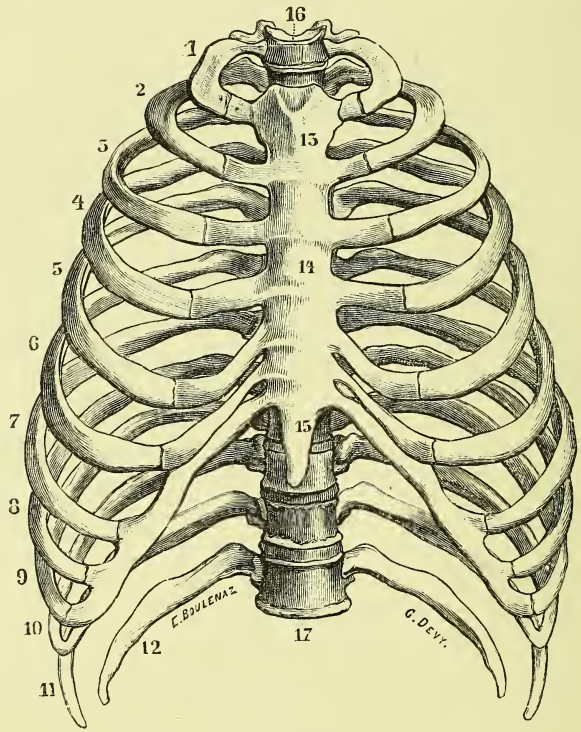

Fig. 65.

Thorax, face antérieure.

1, 2, 3, 4, 5, 6 et 7, les sept premières côtes (*côtes sternales*) avec leurs cartilages costaux. — 8, 9, 10, 11 et 12, les cinq dernières côtes (*côtes asternales*). — Les deux dernières (11 et 12) *côtes flottantes*. — 13, poignée du sternum. — 14, corps de cet os. — 15, appendice xiphoïde. — 16, première vertèbre dorsale. — 17, douzième vertèbre dorsale.

considérablement plus large en bas qu'en haut et représente un plan incliné de haut en bas et d'arrière en avant. Nous y trouvons successivement, en allant de dedans en dehors : 1° la face antérieure du sternum ; 2° les articulations chondro-sternales, au nombre de sept, formées par l'union des sept premiers cartilages costaux avec le bord correspondant du sternum ; 3° les cartilages costaux ; 4° les articulations de ces cartilages avec les côtes ; 5° l'extrémité antérieure des côtes et l'extrémité antérieure des espaces intercostaux jusqu'à l'angle antérieur des côtes, limite latérale de la région.

2° La *face postérieure* ou *dorsale* est limitée, de même, par deux lignes passant par l'angle postérieur des côtes. Ces deux lignes sont fortement obliques en bas et en dehors : nous avons vu, en effet, que cet angle postérieur des côtes était d'autant plus éloigné de la colonne vertébrale, qu'on considérait une côte plus inférieure. La face postérieure du thorax nous présente successivement : sur la ligne médiane, la série des apophyses épineuses des vertèbres dorsales ; de chaque côté de la ligne médiane : 1° les gouttières vertébrales ; 2° la série des apophyses transverses des vertèbres dorsales ; 3° les articulations du sommet de ces apophyses avec la tubérosité des côtes ; 4° l'extrémité

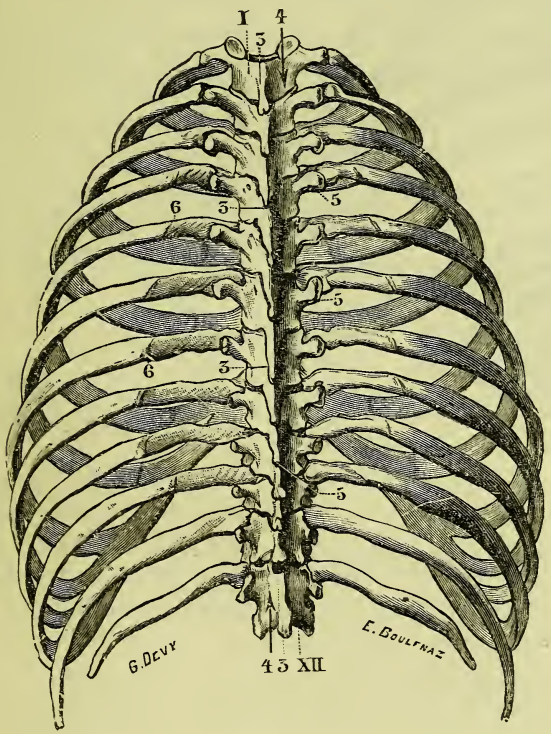

Fig. 66.

Thorax, face postérieure.

I, première vertèbre dorsale. — XII, douzième vertèbre dorsale. — 3, 3, apophyses épineuses des vertèbres dorsales — 4. 4, gouttières vertébrales. — 5, 5, apophyses transverses, s'articulant par leur sommet avec l'extremité postérieure des côtes. — 6, 6, angles des côtes, s'éloignant d'autant plus de la colonne vertébrale que la côte est plus inférieure.

postérieure des espaces intercostaux et la face externe des côtes jusqu'au niveau de leur angle postérieur, qui, comme nous l'avons dit, est la limite latérale de cette région.

3° Les *faces latérales*, au nombre de deux, l'une droite, l'autre gauche, occupent tout l'espace compris entre les deux faces précédentes. Convexes à la fois dans le sens vertical et dans le sens transversal, elles sont constituées par les douze côtes et par les onze espaces intercostaux, qu'elles interceptent entre elles. Les arcs costaux, loin d'être horizontaux, s'inclinent tous de haut en bas

et d'arrière en avant, formant ainsi avec la colonne vertébrale un angle aigu à sinus inférieur. Il est à remarquer que cette obliquité est d'autant plus accentuée qu'on se rapproche davantage de la base du thorax. — Quant aux espaces intercostaux, ils s'inclinent naturellement dans le même sens que les côtes ; en outre, ils sont toujours plus larges en avant qu'en arrière. Comparés entre eux, ces espaces sont loin d'être uniformes : le premier et le deuxième sont les plus courts, mais ils sont aussi les plus larges ; leur largeur diminue du troisième au septième ; les quatre derniers, au contraire, augmentent de haut en bas. Il en résulte que les espaces les plus étroits sont situés à la partie moyenne du thorax.

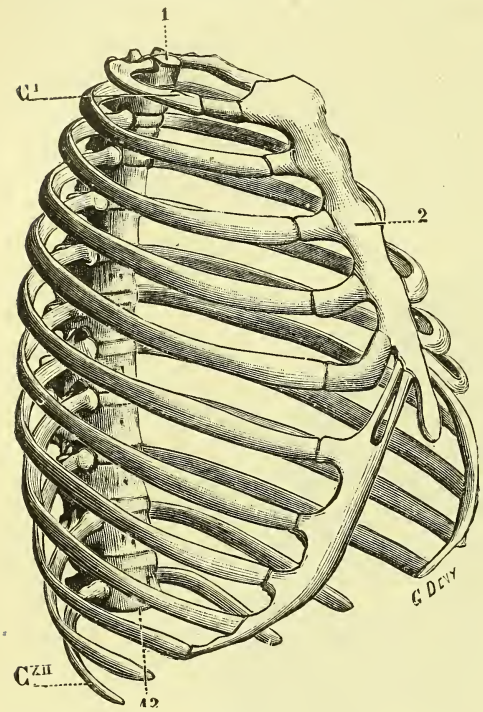

Fig. 67.
Thorax, face latérale.
1, 12, première et douzième vertèbres dorsales. — 2, sternum. — C¹, C^XII, première et douzième côtes.

§ II. — Surface intérieure du thorax

Vue intérieurement, la cage thoracique se montre sous un aspect qui diffère considérablement de la configuration extérieure de cette même cavité. Au lieu d'être concave sur tous ses points, comme semblerait le faire pressentir la forme cylindrique que nous lui avons attribuée, elle présente en arrière une forte saillie, formée par la colonne vertébrale qui semble vouloir se projeter à la rencontre du sternum. La colonne dorsale cloisonne ainsi dans sa partie postérieure la cavité thoracique et la divise en deux cavités secondaires et latérales. Chacune de ces cavités loge l'un des deux poumons. La cloison incomplète qui les sépare sur le squelette est complétée, sur le sujet revêtu de ses parties molles, par toute une série d'organes qui se placent entre la colonne vertébrale et le sternum et dont l'ensemble constitue les médiastins.

Du reste, la surface intérieure du thorax comprend, comme sa surface extérieure, quatre régions ou faces : une *face antérieure*, une *face postérieure* et deux *faces latérales :*

1° La *face antérieure*, concave, présente les mêmes limites et les mêmes éléments anatomiques que sur la surface extérieure ; il est tout à fait inutile d'y revenir.

2° La *face postérieure* nous montre : sur la ligne médiane, la colonne dorsale plus large en bas qu'en haut ; de chaque côté de cette colonne, deux

gouttières verticales destinées à loger le bord postérieur des poumons et appelées pour cette raison *gouttières pulmonaires*. La profondeur de ces gouttières est essentiellement propre à l'homme et est une conséquence de son adaptation à l'attitude bipède.

3° Les *faces latérales*, formées comme sur la surface extérieure par les côtes et par les espaces intercostaux, sont concaves et fortement inclinées de haut en bas et de dedans en dehors.

§ III. — Sommet du thorax

Le *sommet* ou *circonférence supérieure* est constitué, en avant, par la fourchette sternale ; en arrière, par le corps de la première vertèbre dorsale ; sur

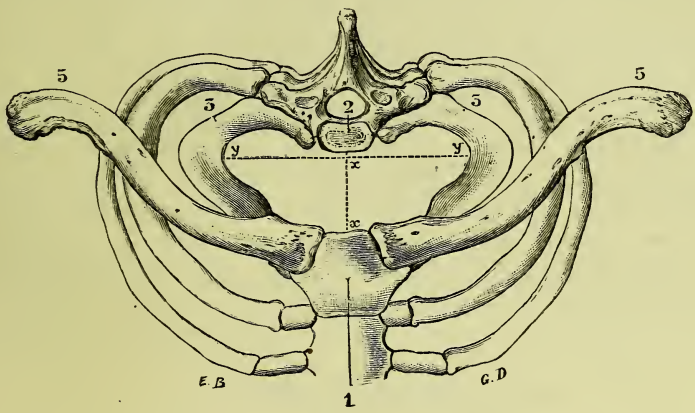

Fig. 68.
Thorax, vu d'en haut.

1, poignée du sternum. — 2, corps de la première vertèbre dorsale. — 3, 3, premières côtes. — 5, 5, clavicules. — x, x, diamètre antéro-postérieur de l'ouverture supérieure du thorax. — y, y, diamètre transverse de la même ouverture.

les côtés, par le bord interne de la première côte. Il représente un orifice elliptique à grand diamètre transversal, à travers lequel passent tous les organes qui du cou descendent dans le thorax ou, vice versa, remontent du thorax vers le cou. Le plan de cet orifice n'est pas exactement horizontal ; il est légèrement incliné de haut en bas et d'arrière en avant, de telle sorte qu'une ligne horizontale, menée par la fourchette sternale, rencontrerait en arrière, non pas la première vertèbre dorsale, mais la seconde. Le diamètre antéro-postérieur du sommet du thorax (fig. 68) mesure 5 centimètres en moyenne ; son diamètre transversal varie de 10 à 12 centimètres.

§ IV. — Base du thorax

La *base* ou *circonférence inférieure* du thorax, beaucoup plus large que la précédente, est formée en arrière, par le bord inférieur du corps de la douzième vertèbre dorsale ; en avant, par la base de l'appendice xiphoïde ; sur

les côtés, par les cartilages costaux des six dernières côtes remontant obliquement de bas en haut, de la douzième côte vers le sternum. Son diamètre antéro-postérieur mesure en moyenne 12 centimètres, son diamètre transverse 26 centimètres. Le plan de la base du thorax est fortement incliné, comme on le voit, de haut en bas et d'avant en arrière. Il sépare la cavité thoracique de la cavité abdominale et est occupé, sur le cadavre, par une cloison musculo-aponévrotique, le *diaphragme*.

Ainsi constituée, la circonférence inférieure du thorax nous présente trois échancrures : deux échancrures postérieures, formées par la douzième côte tombant obliquement sur la colonne vertébrale ; une échancrure antérieure et médiane, constituée par la double série des cartilages costaux, remontant obliquement vers l'appendice xiphoïde. La largeur de cette dernière échancrure, très variable suivant les âges, les sexes, et aussi suivant les sujets, est mesurée par un angle, l'*angle xiphoïdien*, dont le sommet répond à la base de l'appendice xiphoïde et dont les côtés ne sont autres que les côtés de l'échancure elle-même. Charpy (*Revue d'Anthropologie*, 1884), qui a judicieusement étudié l'angle xiphoïdien sur près de 200 sujets de tout âge et de toutes conditions, est arrivé à conclure : que cet angle mesure, en moyenne, 70° chez l'homme, 75° chez la femme ; qu'il est plus large chez les singes anthropoïdes que chez l'homme, plus large aussi chez le fœtus et chez l'enfant que chez l'adulte ; qu'il est, enfin, considérablement modifié par les influences pathologiques, agrandi par exemple par l'emphysème, rétréci au contraire par la phtisie et par l'usage du corset.

§ V. — Développement général du thorax

Considérée dans son évolution générale, la cage thoracique présente aux différents âges de la vie des modifications morphologiques importantes et doit être examinée successivement chez le fœtus, chez l'enfant naissant, chez l'adulte et chez le vieillard.

1° Chez le *fœtus*, le thorax, singulièrement développé dans le sens antéro-postérieur, se projette en avant, comme chez les quadrupèdes. Sa base est très large relativement à son sommet et ses gouttières postéro-latérales, souvent si profondes chez l'adulte, sont à peines marquées ou même complètement absentes. Il est à peine besoin d'indiquer que ces dispositions anatomiques s'adaptent merveilleusement au développement des viscères que la cage thoracique est destinée à abriter. C'est ainsi : 1° que la prédominance du diamètre antéro-postérieur se rattache au développement considérable du cœur et du thymus, qui occupent la ligne médiane ; 2° que la faiblesse relative des dimensions transversales sont la conséquence du développement bien faible encore des organes respiratoires ; 3° que l'élargissement de la base, enfin, s'explique nettement par le volume relativement énorme des viscères abdominaux, du foie notamment, qui viennent s'y loger. Le squelette est, ici comme ailleurs, un élément docile que la fonction façonne à sa guise. Ce qui se passe à la naissance nous en fournit une nouvelle preuve.

2° Chez l'*enfant naissant*, le bloc pulmonaire, jusque-là simple organe d'attente, entre brusquement en scène. Rapidement aussi il acquiert un volume double et même triple de celui qu'il possédait auparavant, et, comme conséquence, refoule dans tous les sens les parois de la cage thoracique. Celle-ci, toujours docile, s'amplifie de toutes parts, principalement dans son diamètre transversal. En même temps, les angles des côtes se dessinent, les gouttières postéro-latérales se creusent, les côtes voient grandir la flèche de leur courbure et le thorax, dans son ensemble, revêt peu à peu la forme arrondie qui le caractérise chez l'adulte.

3° A l'*âge de la puberté*, la cavité thoracique s'accroît encore, au fur et à mesure que la fonction respiratoire prend de l'importance. Cet accroissement se poursuit d'ordinaire jusqu'à l'âge de vingt à vingt-cinq ans chez la femme, de trente à trente-cinq ans chez l'homme.

4° Chez le *vieillard*, les différentes pièces dont se composent primitivement le sternum sont soudées entre elles ; les cartilages costaux s'ossifient à leur tour ; les articulations tant postérieures qu'antérieures des arcs costaux perdent peu à peu de leur élasticité et de leur mobilité. Le thorax tout entier tend à se transformer en une pièce unique. On sait que, dans l'extrême vieillesse, la respiration s'effectue presque exclusivement à l'aide du diaphragme.

Indice thoracique. — Le *diamètre antéro-postérieur externe* du thorax est représenté par une ligne horizontale partant de la base de l'appendice xiphoïde et aboutissant, en arrière, au point correspondant de la colonne vertébrale. Le *diamètre transverse* est représenté par une ligne transversale, située dans le même plan et coupant la septième côte à sa partie moyenne. L'*indice thoracique* de largeur, celui qu'on considère d'habitude, n'est autre que le rapport centésimal du second de ces diamètres au premier, d'où :

$$\text{Indice} = \frac{\text{Diamètre transverse} \times 100}{\text{Diamètre antéro-postérieur}}$$

Cet indice, mesuré chez l'adulte, atteint en moyenne 127 sur le squelette, 140 sur le sujet revêtu de ses parties molles (Weisgerber, *Th. inaugurale*, Paris, 1879). D'après ce dernier observateur, l'indice thoracique de la femme est généralement inférieur à celui de l'homme. Relativement faible chez le fœtus où il est inférieur ou égal à 100, il augmente progressivement dès la naissance jusque vers trente ans, reste stationnaire à l'âge adulte et diminue dans la vieillesse.

Examiné dans la série des mammifères, l'indice thoracique est de 112 chez les anthropoïdes, de 86 chez les pithéciens, de 98 chez les cébiens, de 86 chez les lémuriens, de 103 chez les chéiroptères, de 118 chez les insectivores, de 76 chez les carnassiers, de 56 chez les ruminants, de 116 chez les monotrèmes. Les plus forts indices appartiennent aux animaux claviculés, d'où nous devons conclure, comme l'a fait du reste M. Weisgerber, à une corrélation étroite entre l'existence de la clavicule et l'élargissement de la poitrine.

Déformations par le corset, thorax en entonnoir. — L'usage d'un corset trop serré détermine, dans la morphologie générale du thorax, des modifications plus ou moins profondes, mais qui nous paraissent indéniables. Sous l'influence de la constriction à peu près permanente qu'exerce le corset sur le thorax inférieur, les cinq ou six dernières côtes sont refoulées en dedans, du côté de la ligne médiane. Il en résulte tout d'abord que le diamètre transversal du thorax diminue progressivement de la 8e ou de la 9e côte jusqu'à la 12e, et que le thorax, dans son ensemble, revêt la forme, non plus d'un cône, mais d'un baril. Il en résulte aussi que l'angle xiphoïdien, qui, comme nous l'avons vu, est de 75° chez la femme, diminue d'une façon plus ou moins considérable et peut même disparaître complètement. Cruveilhier, en effet, a vu, chez une vieille femme dont le thorax en baril attestait l'habitude d'un corset très serré, le cartilage de la 7e côte gauche arriver au contact du cartilage homonyme du côté opposé.

Cette atténuation progressive du thorax, à partir de la 8e ou de la 9e côte, d'où résulte la déformation en baril, n'est pas une disposition constante. Dans bien des cas, comme le font remarquer Hourman et Dechambre (*Arch. génér. de médecine*, 1835), le resserrement

maximum du thorax répond, non pas à sa circonférence inférieure, mais à trois ou quatre travers de doigt au-dessus. Il existe à ce niveau un sillon de constriction transversal, au-dessous duquel les dernière côtes, au lieu de rentrer dans la cavité abdominale, sont au contraire déjetées en dehors, et viennent former une forte saillie sous les parties molles. Dans ces cas, le thorax dans son ensemble, pourrait être comparé (Hourman et Dechambre) « à ces vases antiques à pied élargi et séparé du reste par un col plus ou moins rétréci ».

Le resserrement du thorax inférieur par le corset entraîne naturellement comme conséquence, un déplacement des viscères thoraciques et abdominaux. — Du côté du thorax, es poumons et le cœur sont refoulés en haut; le diaphragme se plisse sur lui-même et, comme les côtes sur lesquelles il s'insère sont à peu près immobiles, il n'agit plus que faiblement sur la respiration qui s'effectue alors suivant le type costo-supérieur. — Du côté de l'abdomen, le foie et la rate sont refoulés en dedans, du côté de la ligne médiane; de plus, comme la région qu'ils occupent est devenue insuffisante pour les contenir, ils se déplacent en bas, demandant à la partie inférieure de l'abdomen l'espace qui leur manque. Le foie présente d'ordinaire, sur sa surface convexe, un sillon de constriction, transversal ou oblique, qui répond au point le plus rétréci du thorax et qui le divise en deux parties : une partie supérieure, qui se tasse au-dessous du diaphragme ; une partie inférieure, qui flotte librement dans l'abdomen inférieur et que l'on voit descendre parfois jusqu'au-dessous des crêtes iliaques. Le rein droit, entraîné par le foie, s'abaisse lui aussi le long de la colonne vertébrale. Quant à l'estomac, pris entre le foie et la rate qui sont refoulés l'un vers l'autre, il émerge lui aussi vers l'abdomen inférieur; dans ce déplacement, le cardia restant à peu près fixe, le pylore s'abaisse et se rapproche de la ligne médiane, entraînant avec lui le duodénum et refoulant devant lui le côlon transverse. L'estomac affecte alors une direction plus ou moins verticale et c'est le petit cul-de-sac qui, occupant la partie la plus déclive, a à supporter le principal poids des aliments. Aussi n'est-il pas rare de voir cette région se dilater progressivement et finir par former une véritable poche, la *poche sous-pylorique*, laquelle descend parfois jusqu'au pelvis et même plus bas.

La malformation, connue sous le nom de *poitrine en entonnoir* (*Trichterbrust* des anatomistes allemands), est caractérisée par une dépression infundibuliforme située à la partie médiane et antérieure du thorax, un peu au-dessus de l'appendice xiphoïde. Cette dépression résulte d'une incurvation spéciale de la partie inférieure du sternum, qui décrit un arc de cercle à convexité postérieure, entraînant naturellement en arrière les cartilages costaux qui s'insèrent sur elle. La poitrine en entonnoir, signalée en Allemagne par Eggel, par Flesch, par Ebstein et par Klemperer, en Suisse par Eichhorst, a été décrite en France, en 1891, par Ramadier et Sérieux (*Bull. de la Soc. d'Anthropologie de Paris*, IVe série, t. II, p. 318) qui, aux faits déjà connus, ont ajouté cinq observations personnelles. Ces derniers auteurs rejettent formellement l'influence du rachitisme dans la production du thorax en entonnoir et, comme ils n'ont rencontré cette malformation que sur des aliénés, ils la considèrent comme un stigmate physique de dégénérescence. Une pareille interprétation me paraît tout aussi prématurée que les conclusions de même nature qui ont été formulées à propos des anomalies des autres organes, du pavillon de l'oreille, par exemple. Capitan et Variot, en effet, ont observé la poitrine en entonnoir chez des sujets sains d'esprit. Je l'ai rencontré moi-même sur trois sujets (deux hommes et une femme) qui provenaient des salles de l'Hôtel-Dieu de Lyon et qui bien certainement n'étaient pas des aliénés. D'autre part, deux médecins militaires, Servier et Aubert nous apprennent qu'ils ont observé plusieurs fois la malformation en question sur les jeunes gens examinés lors des opérations du recrutement.

CHAPITRE III

DE LA TÊTE OSSEUSE

Située au-dessus de la colonne vertébrale et supportée par l'atlas, la *tête* est la partie la plus élevée du squelette. Elle en est aussi la partie la plus importante et la plus complète.

Elle se divise en deux parties distinctes : l'une ayant la forme d'une boîte osseuse et renfermant l'encéphale, c'est le *crâne ;* l'autre, destinée à loger la plupart des organes des sens et à supporter les organes de la mastication, c'est la *face.*

ARTICLE I

DESCRIPTION DES OS DU CRANE

Le *crâne* (de κράνος, casque) est une boîte osseuse destinée à loger et à protéger la partie la plus noble de l'axe nerveux central, l'encéphale ; de là le nom si pittoresque de *domicile du cerveau* que lui avait donné Kerkring. La boîte crânienne emprunte, on le conçoit, à ses rapports avec l'encéphale une importance toute particulière. Il n'est certainement pas une autre portion du squelette qui intéresse à la fois à un plus haut degré l'anatomiste, le physiologiste, l'anthropologiste et le clinicien.

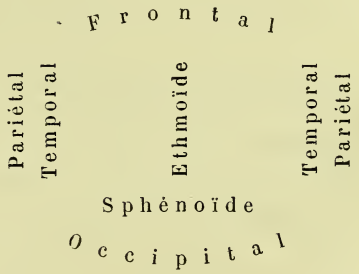

DIAGRAMME DES OS DU CRANE

Le crâne est essentiellement constitué par huit pièces osseuses.

De ces huit os, quatre sont impairs et médians ; ce sont, en procédant d'avant en arrière : le *frontal*, l'*ethmoïde*, le *sphénoïde* et l'*occipital*. Quatre sont pairs ; ce sont : les deux *pariétaux* et les deux *temporaux*.

Il existe en outre, dans bien des cas, entre les os précités, des osselets surnuméraires appelés *os wormiens*.

Les diverses pièces osseuses qui entrent dans la constitution de la boîte crânienne appartiennent au groupe des os plats. Elles sont formées par deux lames de tissu compact connues sous les noms de *table externe* et de *table interne* et comprenant entre elles une

couche, fort variable en épaisseur, de tissu spongieux qu'on appelle le *diploé*.— La *table externe* est généralement lisse et régulièrement convexe; ce n'est qu'à la base du crâne qu'elle présente des anfractuosités et des saillies plus ou moins rugueuses, en rapport avec les organes (*vaisseaux et nerfs*) qui la traversent et les organes (*muscles et ligaments*) qui viennent prendre sur elle l'une de leurs insertions. — La *table interne*, appliquée contre l'encéphale, se moule, à la manière d'une cire molle, sur les irrégularités des hémisphères; nous y rencontrons en conséquence de nombreux sillons ou *impressions digitales*, correspondant aux circonvolutions et aussi toute une série de saillies ou *éminences mamillaires*, en rapport avec les anfractuosités. Comme on le conçoit, ces saillies et ces dépressions détruisent toute espèce de parallélisme entre la table interne et la table externe, de telle sorte que la surface extérieure du crâne ne peut reproduire en aucune façon les détails des plis cérébraux.

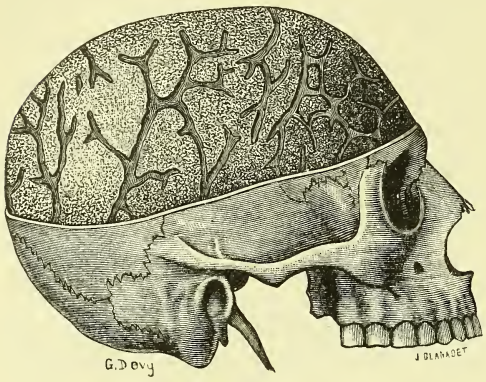

Fig. 69.
Vue latérale du crâne.
(La table externe des os de la calotte a été enlevée, pour laisser voir le diploé et ses canaux veineux.)

De même que les circonvolutions cérébrales, les artères et les gros canaux veineux qui cheminent entre l'encéphale et la surface intérieure du crâne impriment sur la table interne la trace de leur passage. De là, l'existence de *gouttières vasculaires*, artérielles et veineuses, qu'il sera toujours facile de distinguer des *impressions digitales*, déterminées sur cette même table interne par les circonvolutions.

Les os du crâne, enfin, présentent des *trous* fort nombreux et fort variables dans leurs dimensions. Les uns traversent l'os de part en part, établissant ainsi une communication entre la cavité crânienne et l'extérieur. Les autres s'arrêtent dans le diploé et s'ouvrent alors soit sur la table externe, soit sur la table interne, soit à l'intérieur du crâne, soit à l'extérieur. Tous ces orifices sont destinés à livrer passage à des nerfs et à des vaisseaux.

§ I. — Frontal ou coronal

Le *frontal* ou *coronal* est un os impair, médian et symétrique occupant la partie la plus antérieure du crâne. Les anciens anatomistes l'ont comparé longtemps à une coquille ; il représente, suivant la remarque fort juste de Cruveilhier, un segment considérable de sphère creuse. Il est situé en avant des pariétaux et du sphénoïde, avec lesquels il s'articule pour clore en avant la cavité crânienne. Il s'articule aussi, en bas, avec l'ethmoïde, les os propres du nez, les malaires, les unguis et les maxillaires supérieurs. Grâce à ces dernières connexions, il constitue une partie importante du squelette de la face et entre notamment, pour une bonne part, dans la formation des deux cavités orbitaire et nasale.

Nous considérerons au frontal, trois faces et trois bords. Des trois faces, l'une, la *face antérieure*, répond aux téguments ; la deuxième, la *face postérieure*, est en rapport avec le cerveau ; la troisième, la *face inférieure*, répond à l'orbite.

1° **Face antérieure ou cutanée** (fig. 70). — Cette face, convexe et lisse dans toute son étendue, présente chez les jeunes sujets une suture médiane qui dis-

paraît chez l'adulte, c'est la suture *médio-frontale* ou *métopique*. Toujours sur la ligne médiane et immédiatement au-dessus de la racine du nez, existe une légère proéminence, *bosse frontale moyenne* ou *glabelle*.

Sur les côtés, on voit deux saillies arrondies situés au-dessous d'une surface lisse ; ce sont les *bosses frontales latérales*, beaucoup plus marquées chez le fœtus que chez l'adulte. Au-dessous d'elles, se trouvent les *arcades*

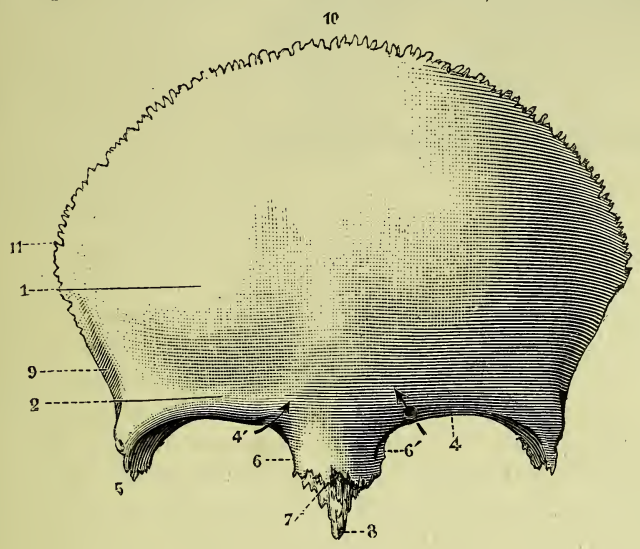

Fig. 70.

Frontal, vu par sa face antérieure.

1, bosses frontales latérales. — 2, arcades sourcilières. — 4, arcades orbitaires. — 4', échancrure sus-orbitaire, transformée à gauche en un trou sus-orbitaire. — 5, apophyses orbitaires externes. — 6', apophyses orbitaires internes. — 7, échancrure nasale. — 8, épine nasale. — 9, facette temporale. — 10, 11, bord supérieur.

sourcilières, saillies transversales et arquées qui répondent aux sourcils ; leur développement correspond à celui des sinus frontaux.

Enfin sur la partie la plus externe et la plus inférieure de cette face, se trouve une petite surface triangulaire, séparée de la face antérieure par une crête, *crête latérale du frontal*, qui se continue en arrière avec une ligne semblable du pariétal et circonscrit, en ce point, la fosse temporale. Nous pouvons désigner cette surface triangulaire sous le nom de *facette temporale* du frontal.

2° **Face inférieure ou orbitaire** (fig. 71). — Elle nous présente d'abord, en son milieu, une large échancrure rectangulaire, à grand axe antéro-postérieur ; c'est l'*échancrure ethmoïdale*, ainsi appelée parce qu'elle reçoit l'ethmoïde. En avant de cette échancrure s'avance à la manière d'un éperon, l'*épine nasale*. Rugueuse en avant pour s'articuler avec les os propres du nez, cette épine présente en arrière deux petites gouttières, séparées l'une de l'autre par une crête verticale : la crête s'articule avec la lame perpendiculaire de l'ethmoïde, tandis que les deux gouttières font partie de la voûte des fosses nasales. Sur les bords de l'échancrure ethmoïdale, se trouve l'orifice large

et irrégulier des sinus frontaux, et, en arrière de ces orifices, plusieurs demi-cellules qui sont complétées par celles de l'ethmoïde. On y remarque, en outre, deux petites gouttières transversales, l'une antérieure (11), l'autre postérieure (12), qui, en se réunissant avec des gouttières semblables situées sur l'ethmoïde, constituent deux canaux allant de la cavité crânienne à l'orbite : ce sont les deux *conduits ethmoïdaux* ou *orbitaires internes*.

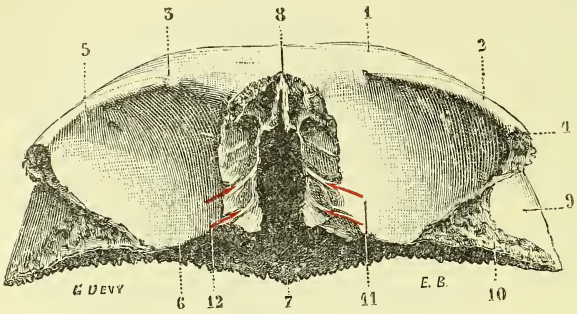

Fig. 71.

Frontal, vu par sa face inférieure.

1, arcades sourcilières. — 2, arcades orbitaires. — 3, échancrure sus-orbitaire. — 4, apophyses orbitaires externes. — 5, fosses orbitaires. — 6, bord postérieur. — 7, bord supérieur. — 8, épine nasale. — 9, facette temporale. — 10, surface triangulaire, s'articulant avec le sphénoïde. — 11, 12, gouttières destinées a former les conduits orbitaires internes.

De chaque côté de l'échancrure ethmoïdale, la face inférieure du frontal est formée par deux surfaces triangulaires, concaves et lisses, les *fosses orbitaires*. On y remarque : 1° en avant et en dehors, une fossette, la *fossette lacrymale*, où se loge la glande de ce nom ; 2° en avant et en dedans, une toute petite dépression, souvent peu visible, la *fossette trochléaire*, qui donne attache à la poulie fibro-cartilagineuse sur laquelle se réfléchit le tendon du grand oblique.

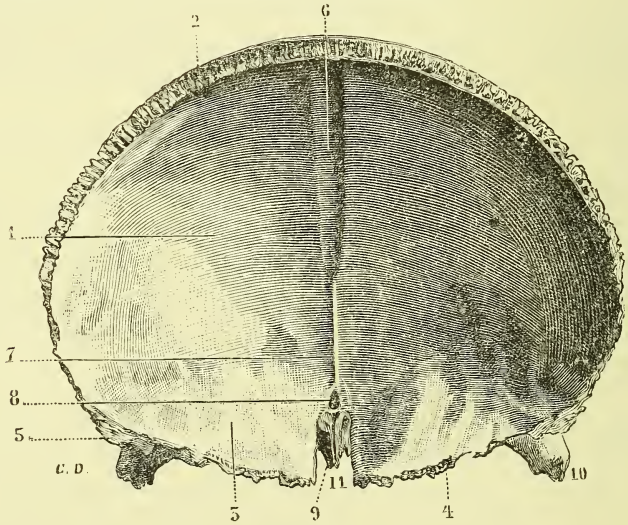

Fig. 72.

Frontal, vu par sa face postérieure.

1, fosses frontales. — 2, bord supérieur. — 3, bosses orbitaires. — 4, bord postérieur. — 5, surface rugueuse pour le sphénoïde — 6, gouttière répondant au sinus longitudinal supérieur. — 7, crête frontale. — 8, trou borgne. — 9, épine nasale. — 10, apophyses orbitaires externes. — 11, échancrure ethmoïdale.

3° **Face postérieure ou cérébrale** (fig. 72). — Concave et tournée en arrière

dans ses trois quarts supérieurs, convexe et dirigée en haut dans son quart inférieur, la face postérieure du frontal nous présente sur la ligne médiane et en allant de haut en bas : 1° une *gouttière* verticale, répondant au sinus longitudinal supérieur; 2° une crête, la *crête frontale*, qui fait suite à la gouttière précédente et donne attache à la faux du cerveau; 3° au-dessous de cette crête, un trou, le *trou borgne*, remplacé quelquefois par une simple échancrure que complète l'ethmoïde, ce trou, qui donne passage à un prolongement fibreux de la faux du cerveau et quelquefois à une petite veine, se trouve souvent oblitéré sur le crâne des vieillards.

De chaque côté de la ligne médiane, on rencontre sur la face postérieure du frontal : en haut, les *fosses frontales* (1), correspondant aux bosses de même nom; en bas, les *bosses orbitaires* (3), parsemées de dépressions (*impressions digitales*) et de saillies (*éminences mamillaires*), en rapport avec les circonvolutions et les anfractuosités du lobe antérieur du cerveau.

4° **Bords.** — En raison de leur situation, les trois bords du frontal méritent les noms de *bord antérieur*, *bord supérieur* et *bord postérieur*.

a. Le *bord antérieur* ou *orbito-nasal* (fig. 71) sépare la face antérieure du frontal de sa face inférieure. Il présente, en son milieu, l'*échancrure nasale*, où s'implante l'épine nasale déjà décrite et qui s'articule, par sa partie moyenne avec les os propres du nez, par ses parties latérales avec l'apophyse montante du maxillaire supérieur. De chaque côté de l'échancrure nasale, on voit les *arcades orbitaires*, mousses en dedans, minces et tranchantes en dehors, interrompues vers leur tiers interne par une échancrure, souvent convertie en trou : c'est l'*échancrure* ou *trou sus-orbitaire*, livrant passage au nerf frontal externe. Au fond de cette échancrure ou de ce trou, on aperçoit fréquemment un ou plusieurs petits orifices vasculaires qui viennent se perdre dans le tissu spongieux du diploé et qui sont traversés à l'état frais par de petites veines.

Chacune des arcades orbitaires se termine à ses deux extrémités par deux apophyses articulaires dirigées en bas ; ce sont les *apophyses orbitaires* interne et externe : l'*apophyse orbitaire interne*, large et mince, s'articule avec le bord supérieur de l'unguis et l'apophyse montante du maxillaire supérieur; l'*apophyse orbitaire externe*, beaucoup plus épaisse et plus résistante, s'unit à l'angle supérieur de l'os malaire. Par leur saillie souvent considérable, les arcades orbitaires constituent pour les globes oculaires un appareil de protection parfois très efficace. C'est grâce à elles (Pozzi) qu'un coup de poing *poche* un œil au lieu de le crever.

Un peu en dedans du trou ou de l'échancrure sus-orbitaire, C. Krause (1883) a signalé l'existence d'une nouvelle échancrure susceptible elle-même de se transformer en trou et destinée à donner passage au nerf frontal interne et aux vaisseaux qui l'accompagnent; c'est l'*échancrure frontale* ou *trou frontal*, de nouveau étudié par W. Krause (1857) et par Lotze (1876). Sur 104 crânes de provenances diverses (soit 208 arcades orbitaires), ce dernier observateur a rencontré l'échancrure sus-orbitaire 105 fois, le trou sus-orbitaire 103 fois, l'échancrure frontale 207 fois, le trou frontal une fois seulement.

b. Le *bord supérieur* ou *pariétal* (fig. 72, 2) affecte une forme demi-circulaire; il est fortement dentelé et s'articule avec le bord antérieur des parié-

taux. Il est taillé en biseau : en haut, aux dépens de la table interne ; en bas, aux dépens de la table externe.

c. Le *bord postérieur* (fig. 72, 4), dirigé en arrière, est rectiligne, mince et tranchant. Interrompu à sa partie moyenne par l'échancrure ethmoïdale, il s'articule, sur tous ses autres points, avec les petites ailes du sphénoïde.

A l'union du bord supérieur avec le bord postérieur existe une petite facette triangulaire, fortement rugueuse, à laquelle aboutit encore le bord antérieur du frontal. Cette facette où se rendent, comme on le voit, les trois bords du frontal, répond, sur le crâne articulé, à une facette similaire, que nous étudierons plus loin sur la grande aile du sphénoïde.

Conformation intérieure, sinus frontaux. — Le frontal, relativement très épais et très résistant dans sa portion verticale et dans son apophyse orbitaire externe, est au contraire très mince et très fragile dans sa portion horizontale ou voûte orbitaire. Là, les deux lames de tissu compact qui entrent dans la constitution de tous les os du crâne sont pour ainsi dire directement adossées, sans interposition de tissu spongieux.

Au-dessus et sur les côtés de l'échancrure nasale, le front est creusé de deux cavités, plus ou moins développées suivant les sujets et suivant les âges : ce sont les *sinus frontaux*. Séparés l'un de l'autre par une cloison médiane, souvent déjetée à droite ou même à gauche et parfois incomplète, les deux sinus frontaux s'ouvrent dans l'infundibulum de l'ethmoïde (voy. cet os) et, par son intermédiaire, dans le méat moyen des fosses nasales. Ils constituent ainsi de simples diverticulums de ces dernières cavités et sont tapissés, à l'état frais, par un prolongement de la muqueuse olfactive.

Développement. — Le frontal se développe par *deux points d'ossification primitifs*, l'un pour la moitié gauche, l'autre pour la moitié droite. Ils apparaissent du 40° au 50e jour sur les arcades orbitaires et rayonnent de là, en haut vers la portion verticale du frontal, en arrière vers sa portion orbitaire. Indépendamment de ces points primitifs, Rambaud et Renault ont démontré l'existence de *trois autres points d'ossification secondaires*, qui apparaissent un peu plus tard : l'un pour l'épine nasale, un deuxième vers l'apophyse orbitaire externe, un troisième enfin, un peu au-dessous du point qu'occupera plus tard la poulie de réflexion du grand oblique. Ces différents centres d'ossification, encore distincts au quatrième mois de la vie intra-utérine (Serres), sont généralement réunis au septième. A la naissance, le frontal est encore largement divisé en deux moitiés symétriques par une suture médiane, la *suture métopique*, qui s'efface elle-même peu à peu ; elle est à peine apparente à ses deux extrémités dès la dixième année et a totalement disparu du crâne de l'adulte.

Quant aux *sinus frontaux*, ils apparaissent vers la huitième année, mais ce n'est que beaucoup plus tard qu'ils acquièrent tout leur développement, par le refoulement en avant de la lame antérieure de l'os.

Variétés. — Parmi les variétés anatomiques du frontal, nous signalerons tout d'abord la persistance partielle ou totale de la suture métopique (*métopisme*). Cette disposition, qui s'observe environ 1 fois sur 7 dans nos races européennes (Broca), a été rencontrée avec une proportion de 8 p. 100 chez les Allemands par Welcker (*Ueber Wachslum u. Baud. menschl. Schädels*, 1862), avec une proportion de 7,5 p. 100 chez les Bavarois, par Ranke (*Beit. zur Anthropologie und Urgesch. Bayerns*, 1878), avec une proportion de 6,4 p. 100 chez les Russes, par W. Gruber. — Simon (*Arch. f. path. Anatomie*, 1873), étudiant à ce point de vue spécial des crânes de sujets ayant présenté des troubles intellectuels, a noté la persistance de la suture métopique dans une proportion de 9,4 p. 100. — D'après Calmettes (*Th. Paris*, 1878), le métopisme est une anomalie relativement fréquente dans les races supérieures, principalement dans les races brachycéphales (Auvergnats). Il est beaucoup plus rare dans les races inférieures, mais encore ici, il est plus fréquent lorsque ces

races sont brachycéphales (mincopies). Les races quaternaires n'en présentent que de rares exemples.

Un tubercule osseux destiné à la poulie de réflexion du grand oblique (*spina trochlearis*) se rencontre, surtout du côté droit, avec une proportion de 13 p. 100 d'après Merckel (in Soemisch u. Graffe's *Handbuch d. Augenkeilkunde*, t. I, 1874). — Holden a vu une artériole passer par le trou borgne.

Quant aux sinus frontaux, il n'est rien de plus variable que leur développement : il n'est pas extrêmement rare de les voir envahir une bonne partie des voûtes orbitaires ; Ruysch les a vus s'étendre jusque dans les pariétaux, disposition qu'on rencontre normalement chez quelques animaux (éléphant). — Par contre, ils peuvent faire défaut, comme l'a observé le professeur Hyrtl, disposition qui rappelle le frontal des singes. — La cloison séparative des sinus frontaux peut être double ou même triple : il existe alors trois ou quatre sinus plus ou moins indépendants.

§ II. — Ethmoïde

L'*ethmoïde* (de ἠθμός, *crible*, parce qu'une de ses parties constituantes est *criblée* de trous) est un os impair, médian et symétrique, situé en avant du sphénoïde, dans l'échancrure ethmoïdale du frontal. Il fait ainsi partie de la base du crâne et prend, en outre, une large part à la constitution des orbites et des fosses nasales.

Cet os, en apparence fort complexe, se compose essentiellement : 1° d'une *lame verticale* et médiane ; 2° d'une *lame horizontale* qui coupe perpendiculairement la première, en un point voisin de son extrémité supérieure ; 3° de deux *masses latérales*, cubiques, suspendues de chaque côté de la ligne médiane à la face inférieure de la lame horizontale (fig. 73).

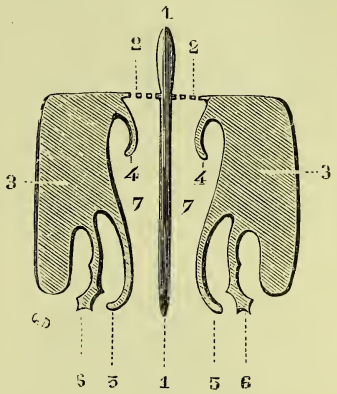

Fig. 73.

Figure schématique représentant la coupe verticale et transversale de l'ethmoïde.

1, 1, portion verticale (lame perpendiculaire et apophyse crista galli). — 2, 2, portion horizontale (lame criblée). — 3, 3, masses latérales. — 4, 4, cornets supérieurs. — 5, 5, cornets moyens. — 6, 6, apophyses unciformes. — 7, 7, fosses nasales.

1° Lame verticale. — Elle est coupée en deux portions par la lame horizontale, comme nous venons de le dire :

a. La portion qui se trouve au-dessus affecte la forme d'une apophyse triangulaire à sommet dirigé en haut et en avant ; c'est l'apophyse *crista galli*, qui donne insertion à la faux du cerveau par son sommet, tandis que son bord antérieur s'articule avec le frontal. Cette crête, fort épaisse et très résistante, forme un véritable arc-boutant, qui soutient les parois postérieures des sinus frontaux.

b. La portion de la lame verticale qui est au-dessous constitue la *lame perpendiculaire de l'ethmoïde*. Articulée en bas avec le vomer, elle s'articule encore : en arrière, avec la crête verticale du sphénoïde ; en avant, avec l'épine nasale du frontal, les os propres du nez et les cartilages de la cloison. Elle sépare l'une de l'autre les deux fosses nasales et présente sur ses deux faces une série de petites gouttières, souvent peu marquées, où se logent des vaisseaux et des nerfs.

2° **Lame horizontale.** — La lame horizontale s'étend transversalement de la base de l'apophyse crista galli aux deux masses latérales. Elle présente, de chaque côté de cette apophyse, la forme d'une gouttière antéro-postérieure appelée *gouttière ethmoïdale*. En outre, elle est percée de trous fort nombreux (fig. 75) d'où le nom de *lame criblée de l'ethmoïde*, sous lequel on la désigne le plus souvent. Ces trous, destinés à donner passage aux divisions du nerf olfactif et à celles des artères ethmoïdales, sont au nombre d'une quarantaine environ et sont disposés, dans chaque gouttière ethmoïdale, sur trois rangées fort irrégulières. M. Sappey les divise en grands, moyens et petits : en les observant à l'aide de la loupe, on peut constater que les grands et les moyens représentent pour la plupart de simples fossettes, dont le fond est criblé de pertuis, et que chacun d'eux par conséquent constitue, à son tour, un crible secondaire. Il en est quelques-uns, enfin, qui sont le point de départ d'un véritable canal dont les parois sont elles-mêmes criblées de trous plus petits.

Indépendamment de ces trous, on voit, à la partie antérieure et interne des gouttières ethmoïdales, un orifice beaucoup plus considérable, affectant la forme d'une fente à direction antéro-postérieure : c'est la *fente ethmoïdale* (fig. 75, 2'). Elle est placée de chaque côté de l'apophyse crista galli et donne passage au nerf nasal interne (*filet ethmoïdal du rameau nasal de la branche ophthalmique* de Willis) et à l'artère nasale antérieure, rameau de bifurcation de l'ethmoïdale antérieure. La fente ethmoïdale est ordinairement reliée au conduit orbitaire interne antérieur par un petit sillon oblique, où se logent l'artère et le nerf précités.

Aux bords latéraux de la lame criblée sont suspendues les masses latérales :

3° **Masses latérales.** — Chacune d'elles affecte la forme d'un cube, aplati dans le sens transversal et situé, de chaque côté de la ligne médiane, entre la fosse nasale qui est en dedans et l'orbite qui est en dehors. On lui décrit six faces, que l'on distingue en externe, interne, supérieure, inférieure, antérieure et postérieure.

a. *Face externe* (fig. 74). — La face externe, plane et lisse, fait partie de l'orbite et porte le nom de *lame papyracée* ou d'*os planum* de l'ethmoïde. Elle s'articule en haut avec le frontal, en bas avec le maxillaire supérieur, en avant avec l'os unguis, en arrière avec le sphénoïde et le palatin. Chez la plupart des carnivores et même chez quelques primates (Pozzi), l'ethmoïde ne participe pas à la formation de l'orbite, il est tout entier compris entre le frontal et les palatins unis ensemble, en sorte que l'os planum n'existe pas.

b. *Face interne.* — La face interne constitue la plus grande partie de la paroi externe des fosses nasales. De cette face se détachent deux lames fort minces, qui se portent ensuite en bas et en dedans, en s'enroulant plus ou moins sur elles-mêmes (fig. 155) : on les désigne sous le nom de *cornets*. De ces deux lames, l'une est supérieure, c'est le *cornet supérieur* ou *cornet de Morgagni;* l'autre est inférieure, c'est le *cornet moyen*. Le cornet supérieur est beaucoup plus petit que le cornet moyen ; de plus, il n'occupe que la partie postérieure de la face interne de l'ethmoïde, de telle sorte que, pour bien

le voir, il faut examiner l'os par sa face postérieure. En avant de lui, se trouve une surface plane creusée de sillons pour le passage des nerfs olfactifs et des vaisseaux qui les accompagnent.

Chacun des deux cornets intercepte, entre sa face externe ou concave et la face de l'ethmoïde dont il s'est détaché, un espace qui porte le nom de *méat :* entre le cornet supérieur et la face interne de l'ethmoïde existe le *méat supérieur ;* entre le cornet moyen et cette même face de l'ethmoïde se trouve le *méat moyen.*

A la partie supérieure du méat supérieur, se trouve une ouverture qui communique avec le groupe des cellules ethmoïdales postérieures. Dans le méat moyen viennent s'ouvrir, de même, les cellules ethmoïdales antérieures et les sinus frontaux par l'intermédiaire de l'*infundibulum*, que nous allons décrire sur la face supérieure.

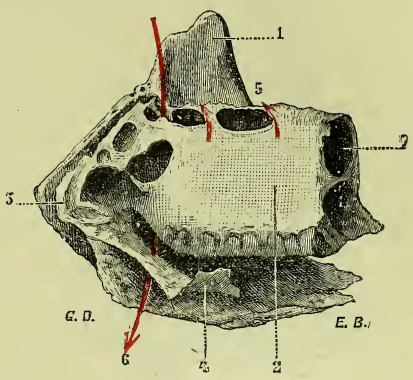

Fig. 74.
Ethmoïde, vu par sa face latérale gauche.

1, apophyse crista galli. — 2, face externe (*os planum*) des masses latérales. — 3, face antérieure des masses latérales. — 4, apophyse unciforme. — 5, gouttière des conduits orbitaires internes. — 6, flèche parcourant de haut en bas l'infundibulum. — 7, cellules ethmoïdales postérieures.

c. *Face supérieure* (fig. 75). — Située au niveau et en dehors de la lame criblée, elle nous présente, dans toute son étendue, des demi-cellules fort irrégulières, que complètent les demi-cellules correspondantes du frontal. Nous y voyons, en outre, deux *gouttières transversales* qui, en se réunissant avec deux gouttières analogues placées de chaque côté de l'échancrure ethmoïdale du frontal, constituent deux canaux, que nous avons déjà signalés (p. 102), en étudiant ce dernier os : ce sont les deux *conduits ethmoïdaux* ou *conduits orbitaires internes*, que l'on distingue en *antérieur* et *postérieur*.

Parmi les cellules que nous offre cette face, il en est une qui est constante par sa forme et sa situation ; elle est placée tout à fait à la partie antérieure de l'os (7), de chaque côté de l'apophyse crista galli, dont elle reste séparée cependant par une portion de la lame criblée. Fort large à son ouverture supérieure, elle se rétrécit au fur et à mesure qu'elle descend ; elle affecte ainsi la forme d'un entonnoir, d'où le nom d'*infundibulum* qui lui a été donné. L'*infundibulum* est coiffé en haut par l'ouverture du sinus frontal et s'ouvre en bas dans le méat moyen.

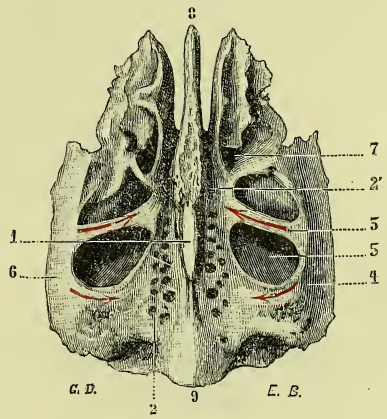

Fig. 75.
Ethmoïde, vu d'en haut.

1, apophyse crista galli. — 2, lame criblée. — 2', fente ethmoïdale. — 3, 4, gouttières transversales, qui s'unissent avec des gouttières correspondantes du frontal, pour former les conduits orbitaires internes. — 5, cellules ethmoïdales. — 6, os planum. — 7, infundibulum — 8, bord antérieur, et 9, bord postérieur de la lame perpendiculaire.

d. *Face inférieure* (fig. 76). — Elle nous présente, en allant de dedans en dehors : le bord inférieur du cornet moyen, le méat moyen et une surface rugueuse, appartenant plus spécialement aux masses latérales, qui s'articule avec le maxillaire supérieur. On remarque enfin sur cette face une lamelle osseuse, fort mince, qui se détache de la partie antérieure du méat moyen et se porte ensuite d'avant en arrière, en longeant le méat ; c'est l'*apophyse unciforme* (5), dont l'extrémité inférieure, plus ou moins recourbée en dehors, descend jusqu'au cornet inférieur et s'articule avec l'apophyse ethmoïdale de ce dernier. L'apophyse unciforme croise en diagonale l'ouverture du sinus maxillaire et la rétrécit naturellement de toute sa largeur (voy. t. III, *Fosses nasales*).

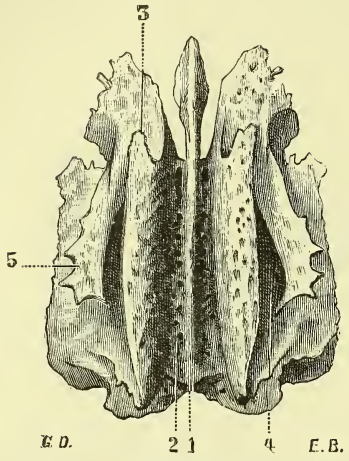

Fig. 76.

Ethmoïde, vu d'en bas.

1, lame perpendiculaire de l'ethmoïde. — 2, gouttières latérales, présentant dans le fond les trous de la lame criblée. — 3, cornets moyens. — 4, méat moyen. — 5, 5, apophyses unciformes.

e. *Face antérieure* (fig. 77). — La face antérieure présente des cavités ou demi-cellules, qui sont complétées en avant par l'os unguis. L'apophyse unciforme, ci-dessus décrite, se détache du point où cette face rencontre la face précédente.

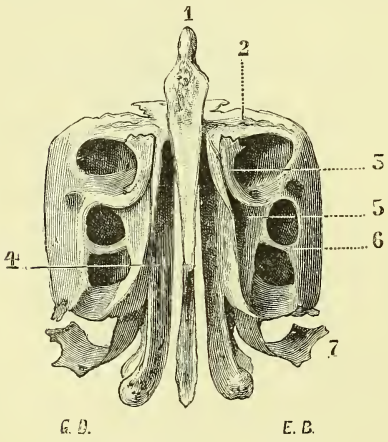

Fig. 77

Ethmoïde, vu par sa face antérieure.

1, apophyse crista galli. — 2, face supérieure des masses latérales. — 3, 5, 6, leur face postérieure, avec les orifices des cellules ethmoïdales. — 4, leur face interne, faisant partie des fosses nasales. — 7, apophyses unciformes.

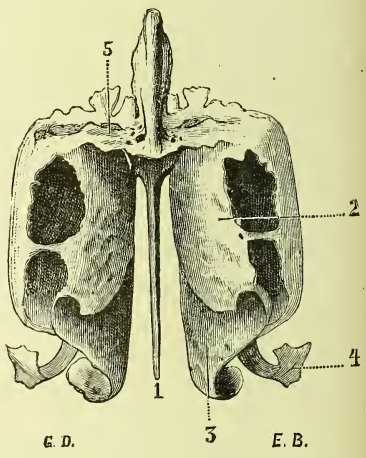

Fig. 78.

Ethmoïde, vu par sa face postérieure.

1, lame perpendiculaire. — 2, cornet supérieur, au-dessous duquel se voit le méat supérieur. — 3, cornet moyen, au-dessous, duquel est creusé le méat moyen. — 4, apophyse unciforme. — 5, surface articulaire rugueuse pour s'articuler avec le sphénoïde.

f. Face postérieure (fig. 78). — Elle est quadrilatère et s'articule à la fois avec le corps du sphénoïde et avec l'apophyse orbitaire du palatin.

Conformation intérieure, cellules ethmoïdales.—L'ethmoïde est presque entièrement formé de tissu compact. A peine trouve-t-on des traces de tissu spongieux dans l'apophyse crista galli, à la partie supérieure et à la partie inférieure de la lame perpendiculaire.

Le tissu osseux revêt dans l'ethmoïde, et tout particulièrement dans les masses latérales, la forme de lames et de lamelles à la fois très minces et très fragiles, se réunissant les unes aux autres de la façon la plus irrégulière et circonscrivant ainsi un système de cavités plus ou moins anfractueuses, connues sous le nom de *cellules ethmoïdales*. Ces cellules forment, cependant, deux groupes parfaitement distincts l'un de l'autre, un *groupe antérieur* et un *groupe postérieur :* le groupe antérieur s'ouvre, par l'intermédiaire de l'infundibulum, dans le méat moyen des fosses nasales; le groupe postérieur s'ouvre dans le méat supérieur. Nous voyons donc que, comme le sinus frontal, les cellules ethmoïdales ne sont, elles aussi, que de simples diverticulums des cavités olfactives.

Développement. — L'ethmoïde se développe par *quatre centres d'ossification :* deux *latéraux* pour les masses latérales, deux *médians* pour les autres portions.

a. Les premiers apparaissent vers le quatrième mois de la vie intra-utérine dans les masses latérales sous forme de trabécules verticales ou obliques, qui, en se réunissant un peu plus tard, constitueront les cellules ethmoïdales et les cornets. Ces dernières pièces sont complètement ossifiées au moment de la naissance. A ce moment, les deux masses latérales se trouvent unies l'une à l'autre par une lame fibreuse, qui passe, à la manière d'un capuchon, au-dessus de l'apophyse crista galli, encore cartilagineuse.

b. Les centres d'ossification médians ne se montrent qu'après la naissance, vers la fin de la première année. On observe à cette époque, à la base de l'apophyse crista galli et de chaque côté de la ligne médiane, une série de granules osseux (cinq de chaque côté), ayant chacun un demi-millimètre de diamètre environ. C'est par l'extension graduelle de ces divers points d'ossification que se forment successivement l'apophyse crista galli, la lame criblée et la lame perpendiculaire, qui s'ossifie ainsi de haut en bas. Notons, cependant, l'apparition de deux points complémentaires, l'un pour le sommet de l'apophyse crista galli, l'autre pour le bord externe de la fente ethmoïdale.

L'ossification de l'ethmoïde est généralement complète dans la cinquième ou la sixième année. A vingt-cinq ans, la lame perpendiculaire est articulée, mais non soudée avec le bord correspondant du vomer. Cette soudure, qui est constante dans la vieillesse, s'effectue de quarante à quarante-cinq ans.

Variétés. — Le bord antérieur de l'apophyse crista galli présente fréquemment deux petites ailes (*processus alares* de Hyrtl), qui se dirigent vers les fossettes creusées à la partie inférieure de la crête frontale et contribuent ainsi à former le trou borgne.—L'inclinaison latérale de l'apophyse crista galli n'est pas rare; une pareille déviation peut diminuer, ou le conçoit, l'une des gouttières ethmoïdales au profit de l'autre.— De l'angle antéro-inférieur de l'os planum se détache souvent une petite lamelle recourbée en forme de crochet; c'est la *petite apophyse unciforme* de l'ethmoïde, bien décrite par M. J. Weber et destinée à s'articuler avec l'unguis. — Deux ou trois fois sur cent (Meyer, *Arch. f. physiol. Heilkunde*, 1849, p. 235), l'angle antérieur et supérieur de la lame perpendiculaire est réuni aux os propres du nez par une lamelle osseuse surnuméraire (*ossa internasalia*). — On a vu l'os planum divisé en deux parties, une postérieure plus grande, une antérieure plus petite; cette dernière correspond (W. Kraüse) à l'os lacrymal postérieur des mammifères. — On rencontre parfois, au-dessus du cornet supérieur (regarder l'os par sa face postérieure si on veut bien le constater) un petit cornet surnuméraire ou *cornet de Santorini*, que Voltolini a pu voir même sur le vivant (*Die Rhinoscopie und Pharyngoscopie*, 1879, p. 70). Le cornet de Santorini qui porte à quatre le nombre total des cornets des fosses nasales, existe normalement chez un grand nombre de mammifères (W. Kranse), ainsi que chez les nègres (Hyrtl).

§ III. — Sphénoïde

Ainsi nommé, du mot grec σφὴν qui signifie *coin*, parce qu'il est enclavé à la manière d'un coin au milieu des os du crâne, le *sphénoïde* est un os impair, médian, symétrique, occupant la partie antérieure et moyenne de la base de cette boîte osseuse. Il est situé entre l'ethmoïde et le frontal qui sont en avant, et l'occipital qui est en arrière. Sœmmering et, après lui, Meckel l'ont réuni dans leur description à l'occipital sous le nom d'*os basilaire* ou *sphéno-occipital*. Cette conception, justifiée en apparence par la soudure précoce des deux os, est en opposition formelle avec les idées actuelles sur la constitution générale du crâne, l'occipital et le sphénoïde appartenant l'un et l'autre à des vertèbres crâniennes différentes.

Le sphénoïde nous apparaît, au premier abord, sous la forme d'un os très complexe. Il est facile, pourtant, de le simplifier par une description méthodique. Mettons-le en position et considérons-le par son plan postérieur : nous constatons d'abord la présence sur la face supérieure de deux lames triangulaires, qui s'en écartent en se dirigeant en dehors : ce sont les *petites ailes du sphénoïde*. De chaque côté, nous voyons, s'écartant également de l'os, deux autres prolongements en forme de demi-lune et beaucoup plus considérables que les précédents : ce sont les *grandes ailes du sphénoïde*. Enfin, à la partie inférieure de l'os, nous rencontrons encore deux prolongements, dirigés cette fois verticalement de haut en bas : ce sont les *apophyses ptérygoïdes*. Ceci posé, enlevons par un trait de scie ou seulement par la pensée ces six prolongements : il nous restera la masse centrale de l'os, espèce de cube un peu allongé dans le sens antéro-postérieur : c'est le *corps du sphénoïde*.

Au total, le sphénoïde se compose essentiellement : 1° d'un *corps*, ayant une forme cuboïde et présentant six faces ; 2° de deux *petites ailes*, annexées à la face supérieure du corps ; 3° de deux *grandes ailes*, annexées à ses faces latérales ; 4° de deux *apophyses ptérygoïdes*, annexées à sa face inférieure.

Nous décrirons séparément chacun de ces éléments :

1° **Corps**. — Le corps du sphénoïde affecte, avons-nous dit, une forme cuboïde. Il nous présente en conséquence six faces, que l'on distingue en *supérieure*, *inférieure*, *antérieure*, *postérieure* et *latérales*.

a. *Face supérieure* (fig. 79). — La face supérieure, nous présente, en allant d'avant en arrière : 1° une surface quadrilatère creusée, de chaque côté de la ligne médiane, de deux gouttières antéro-postérieures peu profondes : ce sont les *gouttières olfactives*, qui se continuent en avant avec les *gouttières ethmoïdales ;* 2° une gouttière transversale, la *gouttière optique*, sur laquelle repose l'entre-croisement des nerfs optiques et qui se continue par ses extrémités avec les trous optiques ; 3° une excavation profonde, la *fosse pituitaire* ou *selle turcique*, ainsi appelée parce qu'on l'a comparée à une selle de cavalier (*ephippium*) ; la selle turcique loge le corps pituitaire. En avant, elle est limitée par une saillie mamelonnée, le *tubercule pituitaire*, qui la sépare de

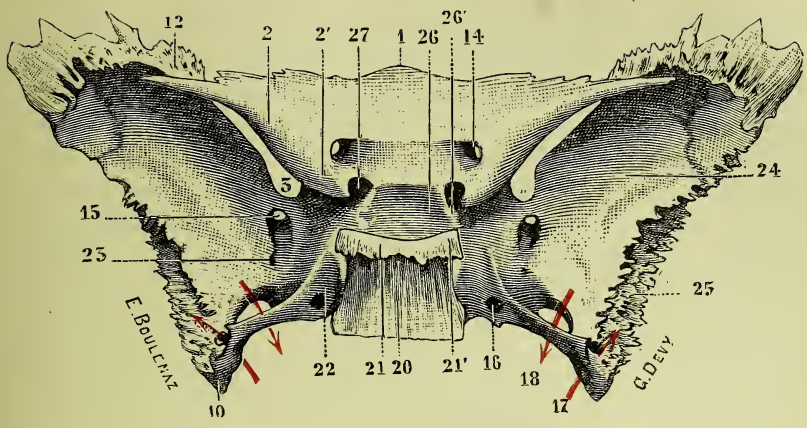

Fig. 79. — Sphénoïde, vue supérieure.

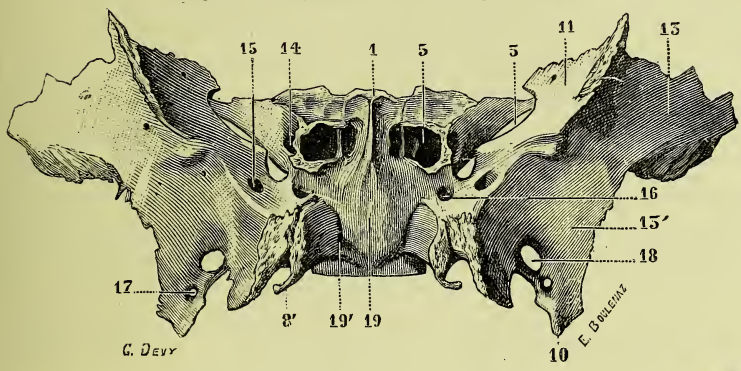

Fig. 80. — Sphénoïde, vue inférieure.

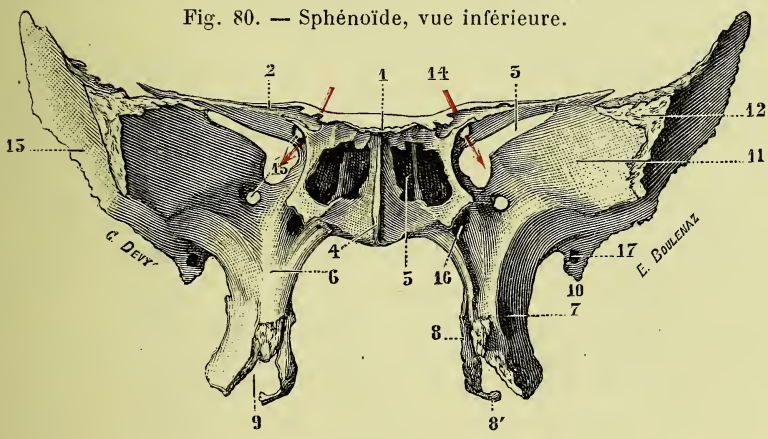

Fig. 81. — Sphénoïde, vue antérieure.

1, corps, lamelle horizontale s'articulant avec l'ethmoïde. — 2, petites ailes. — 2', apophyses clinoïdes antérieures. — 3, fente sphénoïdale. — 4, bec ou rostrum. — 5, sinus sphénoïdal. — 6, apophyse ptérygoïde, aves 7, son aile externe, 7', la fosse ptérygoïde, 8, son aile interne, se terminant par un crochet 8'. — 9, intervalle compris entre les deux ailes et comblé par le palatin. — 10, épine du sphénoïde. — 11, face interne des grandes ailes. — 12, surface rugueuse s'articulant avec le frontal. — 13, face externe des grandes ailes. — 14, trou optique. — 15, trou grand rond. — 16, canal vidien. — 17, trou petit rond. — 18, trou ovale. — 19, crête inférieure. — 19', conduit ptérygo-palatin. — 20, lame quadrilatère, au-dessous de laquelle se voit (fig. 83) le trait de scie qui sépare le sphénoïde de l'occipital. — 21, bord supérieur de la lame quadrilatère, avec 21', apophyse clinoïde postérieure. — 22, gouttière caverneuse. — 23, gouttière précédant le trou grand rond. — 24, face interne des grandes ailes. — 25, bord externe des grandes ailes. — 26, selle turcique. — 26', apophyse clinoïde moyenne. — 27, extrémité supérieure de la gouttière caverneuse.

la gouttière optique. En arrière, elle est fermée par une lamelle osseuse, la *lame quadrilatère du sphénoïde*, qui la sépare de l'occipital et présente sur ses deux bords latéraux deux petites échancrures, l'une supérieure pour le passage du nerf moteur oculaire commun, l'autre inférieure pour le passage du nerf moteur oculaire externe.

La selle turcique est, en outre, limitée à ses quatre angles par quatre saillies ou apophyses (fig. 79), connues sous le nom d'*apophyses clinoïdes* (de κλίνη lit, et εἶδος forme). Les deux *antérieures* font partie des petites ailes et sont placées en arrière des trous optiques; les deux *postérieures* ne sont autre chose que les angles libres de la lame quadrilatère. Enfin, de chaque côté de la selle turcique, entre l'apophyse clinoïde antérieure et l'apophyse clinoïde postérieure, existe quelquefois une saillie intermédiaire : c'est l'apophyse *clinoïde moyenne*, réduite le plus souvent à un simple tubercule, mais pouvant, dans certains cas, s'élever jusqu'aux apophyses clinoïdes, soit antérieures, soit postérieures.

b. *Face inférieure* (fig. 80). — Elle nous présente tout d'abord une crête médiane, la *crête inférieure* du sphénoïde, qui est reçue dans la gouttière du vomer. Cette crête forme en avant, en se réunissant avec la crête de la face antérieure, une saillie en forme d'éperon : c'est le *bec* ou *rostrum* du sphénoïde (fig. 81, 4). De chaque côté de cette crête médiane, se trouve un premier sillon où vient se loger le bord aminci de la base du vomer. Plus en dehors et tout près des apophyses ptérygoïdes, existe un deuxième sillon que la juxtaposition de l'apophyse sphénoïdale du palatin transforme en un conduit, le *conduit ptérygo-palatin*, pour le passage de l'artère ptérygo-palatine et du nerf pharyngien de Bock.

c. *Face antérieure* (fig. 81). — Elle répond à la partie postérieure de l'ethmoïde. Nous y voyons sur la ligne médiane et en allant de haut en bas : une lamelle horizontale mince et quadilatère, destinée à s'articuler avec la lame criblée de l'ethmoïde; au-dessous d'elle, une crête verticale, également rugueuse, articulée avec le bord postérieur de la lame perpendiculaire de ce dernier os. Cette crête, *crête antérieure* du sphénoïde, s'unit en bas avec la crête de la face inférieure pour former le *bec*.

Sur les côtés de la crête médiane, nous rencontrons successivement en allant de dedans en dehors : 1° une gouttière verticale qui, sur un crâne non désarticulé, forme la partie postérieure de la voûte des fosses nasales; 2° un orifice à contours fort irréguliers, représentant l'entrée des *sinus sphénoïdaux;* 3° une surface rugueuse, destinée à s'articuler avec les masses latérales de l'ethmoïde.

d. *Face postérieure* (fig. 83). — Elle présente une surface quadrilatère rugueuse, destinée à s'articuler avec l'occipital. Elle se soude de très bonne heure avec cet os, de telle sorte que, sur la plupart des os préparés pour l'étude, cette face est formée artificiellement par un trait de scie.

e. *Faces latérales*. — Les faces latérales du sphénoïde servent de surface d'implantation aux grandes ailes, qui les masquent presque en totalité. De chaque côté, elles sont séparées de la selle turcique par une gouttière toujours très marquée, la *gouttière caverneuse* (fig. 83, 22). Cette gouttière qui fait

suite au canal carotidien du rocher est d'abord ascendante. Puis, s'infléchissant en avant, elle suit quelque temps une direction horizontale et se redresse de nouveau à son extrémité antérieure pour gagner le côté interne de l'apophyse clinoïde antérieure. La gouttière caverneuse décrit donc deux courbes qui regardent en sens opposé, et revêt dans son ensemble la forme d'un S. Elle loge le sinus caverneux et l'artère carotide interne.

2° **Petites ailes ou apophyses d'Ingrassias.** — Annexées à la face supérieure du corps du sphénoïde, les petites ailes, encore appelées *apophyses d'Ingrassias* affectent la forme d'un triangle à base dirigée en dedans : leur *face supérieure*, plane et unie, correspond aux lobes antérieurs du cerveau ; l'*inférieure* fait partie de la voûte orbitaire; le *bord antérieur*, finement dentelé, taillé en biseau aux dépens de la face inférieure, s'articule avec le bord postérieur du frontal et la lame criblée de l'ethmoïde ; le *bord postérieur*, légèrement concave et tranchant en dehors, est mousse en dedans où il se termine par une saillie anguleuse que nous avons déjà vue, l'*apophyse clinoïde antérieure*. Le *sommet* des petites ailes s'effile en une pointe très aiguë, connue sous le nom d'*apophyse ensiforme* ou *xiphoïde*. Sa *base*, soudée au corps du sphénoïde, est percée d'un trou, le *trou optique* qui donne passage au nerf optique et à l'artère ophthalmique. En arrière de ce trou et immédiatement en dedans de l'apophyse clinoïde antérieure, existe une échancrure pour le passage de la carotide interne ; un petit pont osseux, jeté entre l'apophyse clinoïde antérieure et la moyenne, transforme quelquefois cette échancrure en un orifice complet.

3° **Grandes ailes.** — Elles se détachent, comme nous l'avons dit plus haut,

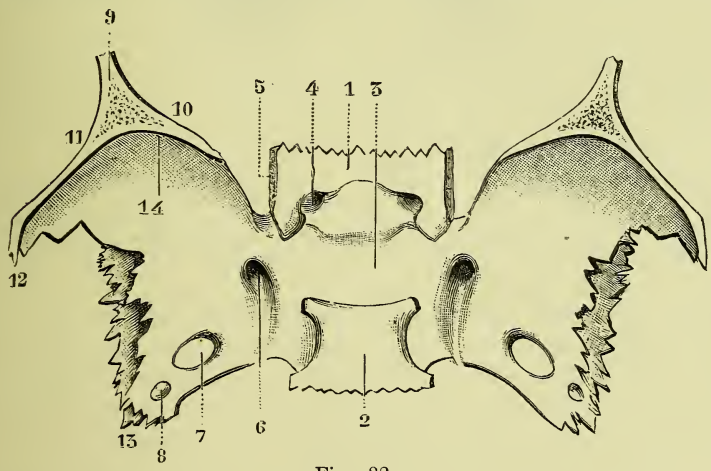

Fig. 82.

Sphénoïde, coupe transversale des grandes ailes, pour bien montrer la situation respective de leurs faces et de leurs bords.

1, corps. — 2, lame quadrilatère. — 3, selle turcique. — 4, trou optique. — 5, coupe des petites ailes. — 6, trou grand rond. — 7, trou ovale. — 8, trou petit rond. — 9, surface de section des grandes ailes, avec 10, leur face interne ou orbitaire. — 11, leur face externe ou temporale. — 13, leur bord externe. — 14, leur face postérieure ou cérébrale. — 13, épine du sphénoïde.

de la face latérale du corps du sphénoïde. Leur coupe horizontale, pratiquée

au niveau de la réunion du tiers supérieur avec le tiers moyen, affecte la forme d'une étoile à trois rayons (fig. 82). Aussi décrirons-nous à chacune des grandes ailes *trois faces* et *trois bords :*

a. *Faces.* — Les trois faces se distinguent en postérieure, antérieure et externe. — La *face postérieure* ou *cérébrale* est fortement concave et présente des impressions digitales et des éminences mamillaires, en rapport avec les irrégularités du lobe sphénoïdal du cerveau. — La *face antérieure* ou *orbitaire* est quadrilatère, assez régulièrement plane et fait partie de la paroi externe de l'orbite. — La *face externe*, convexe de haut en bas, mais concave d'avant en arrière, est divisée par une crête antéro-postérieure, la *crête sphéno-temporale*, en deux portions : l'une, supérieure, qui appartient à la fosse temporale et qui donne insertion au muscle temporal; l'autre, inférieure, qui appartient à la fosse zygomatique et sur laquelle vient s'insérer le faisceau supérieur du muscle ptérygoïdien externe.

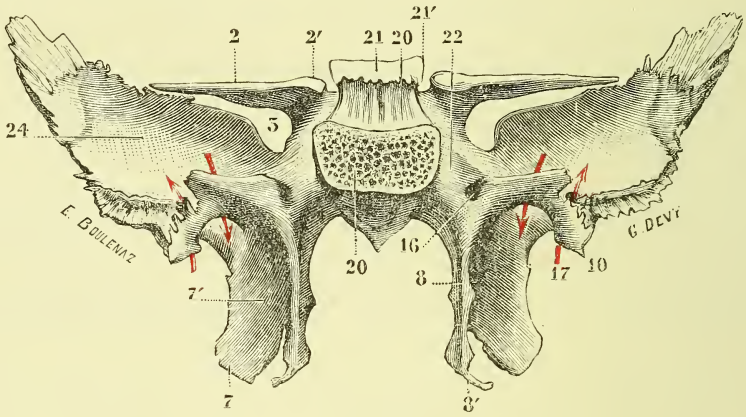

Fig. 83.

Sphénoïde, vue postérieure.

2, petites ailes, avec 2', apophyses clinoïdes antérieures. — 3, fente sphénoïdale. — 7, aile externe de l'apophyse ptérygoïde. — 7', la fosse ptérygoïde. — 8, son aile interne se terminant par un crochet 8'. — 10, épine du sphénoïde. — 16, canal vidien. — 17, trou petit rond. — 20, lame quadrilatère, au dessous de laquelle se voit le trait de scie qui sépare le sphénoïde de l'occipital. — 21, bord supérieur de la lame quadrilatère, avec 21', apophyse clinoïde postérieure. — 22, gouttière caverneuse. — 24, face interne des grandes ailes.

b. *Bords.* — Le nom des faces commande le nom des bords. — Le *bord antérieur*, fort mince et très irrégulièrement dentelé, s'articule avec l'os malaire; il est vertical. — Le *bord externe* est concave et taillé en biseau, en arrière aux dépens de la table interne, en avant aux dépens de la table externe; il s'articule avec la portion écailleuse du temporal. — Le *bord interne* (fig. 79) est fortement convexe. Mince et tranchant à sa partie antérieure, il se soude au corps du sphénoïde par sa partie moyenne et s'épaissit à sa partie postérieure, laquelle s'articule avec le bord antérieur du rocher. Le long de ce bord, nous rencontrons quatre orifices importants, savoir : 1° La *fente sphénoïdale* (3), comprise entre ce bord et la face inférieure des petites ailes; large en dedans, étroite en dehors, elle donne passage aux nerfs de la troisième et de la quatrième paire, à la branche ophthal-

mique du trijumeau, à la sixième paire, à la veine ophthalmique, à une artériole, branche de la méningée moyenne, qui, lorsqu'elle ne suit pas cette voie, se creuse dans le voisinage un petit orifice particulier; 2° un trou circulaire, le *trou grand rond* (16), par lequel passe le nerf maxillaire supérieur ou deuxième branche du trijumeau; 3° un trou ovalaire, beaucoup plus grand que le précédent, le *trou ovale* (18), qui laisse passer le nerf maxillaire inférieur ou troisième branche du trijumeau, accompagné de l'artère petite méningée; 4° un quatrième trou situé en arrière et un peu en dehors du trou ovale, le *trou petit rond* ou *sphéno-épineux* (17), par lequel l'artère méningée moyenne pénètre dans le crâne. On trouve quelquefois, un peu en dedans du trou petit rond, un tout petit orifice ou canal (*canaliculus innominatus* d'Arnold) pour le petit nerf pétreux superficiel.

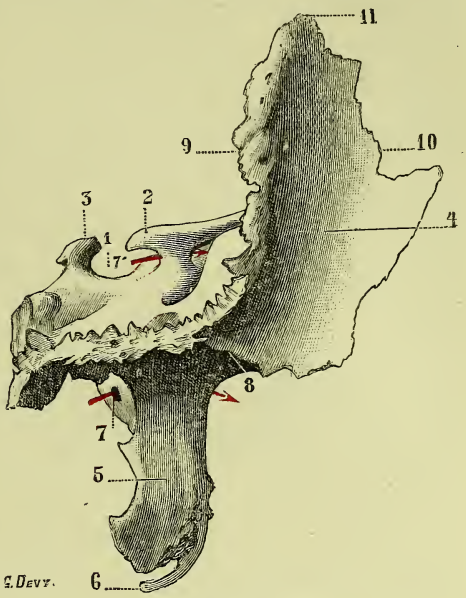

Fig. 84.

Sphénoïde, vue latérale.

1, selle turcique. — 2, apophyse clinoïde antérieure. — 3, apophyse clinoïde postérieure. — 4, face externe des grandes ailes. — 5, apophyse ptérygoïde, avec 6, le crochet de son aile interne. — 7, canal vidien. — 7' trou optique. — 8, crête sphéno-temporale séparant la fosse temporale de la fosse zygomatique. — 9, bord externe des grandes ailes. — 10, partie supérieure de leur bord interne. — 11, surface rugueuse s'articulant avec le frontal.

Les quatre orifices que nous venons de signaler sont situés à la suite les uns des autres, suivant une ligne courbe dont la concavité est dirigée en dehors. Le trou grand rond n'est séparé de la fente sphénoïdale que par un espace de 1 à 3 millimètres. Le trou ovale est placé à 1 centimètre environ en arrière du trou grand rond. Une distance de 3 ou 4 millimètres sépare le trou petit rond du trou ovale.

Le bord interne et le bord externe des grandes ailes du sphénoïde se rencontrent à l'une et à l'autre de leurs deux extrémités. En arrière, ils se terminent en formant une apophyse descendante généralement très développée : c'est l'*épine du sphénoïde* (fig. 79, 10), à laquelle viennent s'attacher le ligament sphéno-maxillaire et le muscle du marteau. En avant, leur point de jonction est marqué par une surface rugueuse triangulaire (fig. 79, 12), à laquelle aboutit encore le bord antérieur de l'aile et qui s'articule avec une surface semblable que nous avons déjà vue sur le frontal (p. 104), à la rencontre des trois bords de ce dernier os

4° **Apophyses ptérygoïdes.** — Les apophyses ptérygoïdes (de πτέρυξ, *aile*, et εἶδος, *forme*) sont deux colonnettes osseuses, dirigées verticalement de haut en bas et se détachant à la fois, par leur base, de la face inférieure du corps du sphénoïde et du bord interne de ses grandes ailes (fig. 81, 83 et 84). Leur

sommet, bifurqué, est formé par deux lames osseuses que l'on désigne sous le nom d'*aile interne* et d'*aile externe* : la première est plus étroite et se termine par un *crochet* dirigé en arrière et en dehors, sur lequel glisse le tendon du muscle péristaphylin externe; l'aile externe, plus étalée et plus large, s'incline légèrement en dehors. Entre les deux ailes existe un espace libre ou fissure, que vient combler l'*apophyse pyramidale* du palatin (voy. *Palatin*).

L'apophyse ptérygoïde présente en outre quatre faces, que l'on distingue, d'après leur situation, en interne, externe, antérieure et postérieure. — La *face interne*, étroite et plane, contribue à former la paroi externe des fosses nasales. — La *face externe*, large et recouverte d'aspérités, constitue la paroi interne de la fosse zygomatique et donne insertion au faisceau inférieur du muscle ptérygoïdien externe. — La *face antérieure*, lisse à sa partie supérieure où elle fait partie de la fosse ptérygo-maxillaire, est fortement rugueuse à sa partie inférieure pour s'articuler avec le palatin. — La *face postérieure*, la plus importante de toutes, est creusée d'une excavation profonde, dans laquelle vient s'insérer le muscle ptérygoïdien interne. A la partie supérieure et interne de cette fosse, se trouve une petite dépression ovalaire : c'est la *fossette scaphoïde*, destinée à l'insertion supérieure du muscle péristaphylin externe. Immédiatement au-dessous de la fossette scaphoïde, se voit, sur la plupart des sujets, une petite lamelle osseuse en forme d'épine, dont la base fait corps avec l'aile interne de l'apophyse ptérygoïde, et dont le sommet se dirige en arrière. Le bord supérieur de cette lamelle osseuse, très visible dans la figure 84, délimite une échancrure demi-circulaire, dans laquelle se loge la trompe d'Eustache (*tuba*) et que nous appellerons, pour cette raison, l'*échancrure tubaire* du sphénoïde.

Il nous reste à signaler un dernier détail, c'est que la base de l'apophyse ptérygoïde est traversée d'arrière en avant par un canal rectiligne et à peu près horizontal : c'est le *canal vidien* (fig. 81, 16), lequel donne passage au nerf vidien et à l'artère vidienne.

Conformation intérieure, sinus sphénoïdaux. — Comme l'ethmoïde, le sphénoïde est presque entièrement constitué par du tissu compact. On trouve, cependant, des traces de tissu spongieux à la partie postérieure du corps, à la base des apophyses ptérygoïdes, sur les portions les plus épaisses des grandes ailes et sur le bord postérieur des petites.

Les *sinus sphénoïdaux* au nombre de deux, l'un droit, l'autre gauche, sont deux vastes cavités creusées dans le corps du sphénoïde, au-dessous de la selle turcique et de la gouttière optique. Une cloison médiane, le plus souvent déjetée à droite ou à gauche, les sépare l'un de l'autre et les rend ainsi indépendants. Il n'est pas rare de voir d'autres cloisons plus minces surgir des parois des sinus et les diviser ainsi en des cavités secondaires (*cellules sphénoïdales*) plus ou moins nombreuses, mais toujours irrégulières. Les sinus sphénoïdaux viennent s'ouvrir dans le méat supérieur des fosses nasales ; comme les sinus frontaux, avec lesquels ils présentent la plus grande ana-

logie, ils sont tapissés à l'état frais par un prolongement de la muqueuse nasale.

Dans le jeune âge, l'orifice d'entrée des sinus sphénoïdaux se trouve rétréci par une lamelle osseuse fort mince, de forme triangulaire, qui se détache du bord inférieur de cet orifice. A l'état d'isolement, cette lame osseuse est connue sous le nom de *cornet de Bertin*. Elle se soude vers la douzième année avec le corps du sphénoïde, exceptionnellement avec l'ethmoïde ou le palatin.

Développement. — Depuis le troisième mois, époque où le sphénoïde commence à s'ossifier, jusqu'au septième, les points d'ossification se montrent successivement et se rassemblent en deux groupes distincts, de façon à constituer en réalité deux os : un *sphénoïde antérieur*, constitué par la portion antérieure du corps et les petites ailes; un *sphénoïde postérieur*, comprenant la portion postérieure du corps, les grandes ailes et les apophyses ptérygoïdes.

Ces différents points d'ossification sont au nombre de quatorze (Sappey) : quatre pour le sphénoïde antérieur, huit pour le sphénoïde postérieur, et deux pour les cornets.

Fig. 85.

Développement du sphénoïde (d'après Sappey).

A.— *Sphénoïde d'un fœtus de trois mois et demi à quatre mois :* — 1, points d'ossification qui produiront le corps du sphénoïde antérieur. — 2, petites ailes. — 3, points d'ossification internes ou moyens du corps du sphénoïde postérieur. — 4, points latéraux de ce corps. — 5, ailes internes des apophyses ptérygoïdes. — 6, ailes externes et grandes ailes.

B. — *Sphénoïde d'un fœtus de huit mois :* — 1, les deux points du corps du sphénoïde antérieur, encore très écartés l'un de d'autre, mais déjà contigus aux petites ailes. — 2, 2, petites ailes formant les trous optiques avec les points précédents. — 2, le quatre points du corps du sphénoïde postérieur; ces points sont réunis en avant, mais ils présentent encore en arrière, en 4, des trace le leur indépendance primitive.— 5, ailes internes des apophyses ptérygoïdes, non encore soudées.— 6, 6, ailes externes et grandes ailes

a. Le sphénoïde antérieur présente deux points d'ossification pour la partie antérieure du corps du sphénoïde et deux pour les petites ailes. De chaque côté de la ligne médiane, le point d'ossification destiné au corps se réunit à celui de la petite aile correspondante, avant de se fusionner avec le point homologue du côté opposé. Les deux trous optiques appartiennent au sphénoïde antérieur.

b. Les huit points osseux du sphénoïde postérieur se décomposent ainsi : *deux* pour les grandes ailes et la portion externe des apophyses ptérygoïdes (ils apparaissent à deux mois et demi) ; *deux* pour la portion interne des apophyses ptérygoïdes; *deux* pour la partie postérieure du corps (ils se réunissent entre eux au commencement du quatrième mois), *deux* pour la partie latérale du corps, correspondant à la région des gouttières caverneuses (ils se soudent aux précédents vers la fin du quatrième mois).

Le canal vidien résulte de la conjugaison des trois points osseux suivants : les points osseux des grandes ailes, les points osseux de la partie interne des apophyses ptérygoïdes, les points latéraux du corps.

Le sphénoïde antérieur et le sphénoïde postérieur restent distincts jusqu'au septième mois. A partir de cette époque, ils se fusionnent par les portions latérales du corps d'abord et, plus tard seulement, par la portion moyenne du corps. A la naissance, les deux sphénoïdes se trouvent encore séparés à leur face inférieure par une portion cartilagineuse non encore ossifiée (Sappey, Gegenbaur). Ce n'est que quelques années plus tard que l'ossification est complète.

c. Rien de plus obscur que l'origine des *cornets de Bertin*. Pour M. Sappey, les deux points osseux qui donnent naissance aux sinus sphénoïdaux apparaissent du sixième au huitième mois qui suit la naissance. Ils affectent primitivement la forme de deux petites lamelles, situées de chaque côté du bec du sphénoïde, qui se replient bientôt et forment, vers la troisième ou la quatrième année, une espèce de cône (*cornet de Bertin*), lequel se soude au reste de l'os, de la douzième à la quinzième année. Contrairement à l'opinion

précédente, Kœlliker (*Embryologie*, trad. Aimé Schneider, p. 166), embrassant sur ce point les idées de Dursy, rattache les cornets de Bertin aux masses latérales de l'ethmoïde. D'après ce dernier anatomiste, ces cornets sont déjà visibles chez des embryons de 8 centimètres et sont bien constitués chez ceux de 20 centimètres.

Variétés. — L'apophyse clinoïde antérieure peut se réunir avec l'apophyse clinoïde postérieure; de même, l'apophyse clinoïde moyenne peut se fusionner soit avec l'apophyse clinoïde antérieure, soit avec la postérieure, soit avec l'une et l'autre. De telles dispositions ont pour résultat la formation sur le côté de la selle turcique d'un ou de plusieurs orifices surnuméraires. — La *gouttière caverneuse* est limitée en dehors, dans sa moitié postérieure, par une languette osseuse (*lingula* de Meckel), souvent très développée et qui répond à l'espace compris entre le trou grand rond et le trou ovale. Cette languette, bien décrite par Caldani (*Opusc. anat.*, Padoue, 1803), constitue parfois une petite pièce osseuse tout à fait distincte, engagée dans la dure-mère contre la carotide interne.— De chaque côté de la crête ethmoïdale du sphénoïde, en haut et en avant du corps de l'os, existent quelquefois deux petits prolongements latéraux ou *alæ minimæ* de Luschka (*Zeitsch. für wissensch. Zoologie*, 1856, p. 123), disposition constante, d'après Hyrtl, dans les différentes espèces du genre chien. Les *alæ minimæ* peuvent être indépendantes (W. Krause). — Les sinus sphénoïdaux sont très variables dans leur étendue et dans leur configuration; ils sont le plus souvent inégaux et, dans ce cas, c'est tantôt le gauche, tantôt le droit qui est le plus grand. On a vu les sinus s'étendre en avant jusque dans les petites ailes, et en arrière jusque dans la portion basilaire de l'occipital (Sœmmering), on les a vus, chez l'adulte, constitués par une masse de petites cavités ou cellules. Enfin, ils peuvent communiquer avec la cavité crânienne par un orifice qui vient s'ouvrir dans la selle turcique.— On rencontre quelquefois chez les nouveau-nés, un canal qui part de la selle turcique pour aboutir au pharynx : c'est le *canal crânio-pharyngien*, bien décrit par Landzert (*Petersburger medicinische Zeitschrift*, 1868, t. XIV, p. 133) et renfermant avec quelques vaisseaux un prolongement de la dure-mère. Romiti (Sienne, 1888) vient d'observer ce canal sur une petite fille de cinq ans. — Indépendamment de ce canal crânio-pharyngien médian, Sternberg (1890) a décrit chez le nouveau-né deux canaux *crânio-pharyngiens latéraux*, qui se trouvent au niveau de l'insertion de la grande aile sur les faces latérales du corps. Ces deux canaux qui persistent parfois chez l'adulte à des degrés divers, représenteraient, d'après Sternberg, le vestige d'une fontanelle membraneuse du crâne primordial cartilagineux. — On aperçoit quelquefois, sur la face orbitaire des grandes ailes, un trou (Albinus, tab. I, X; tab. V, fig. 7), par lequel pénètrent dans l'orbite une branche de l'artère méningée moyenne, accompagnée d'une veine. — On rencontre, sur certains sujets, une languette osseuse réunissant la base de l'aile externe de l'apophyse ptérygoïde à l'épine du sphénoïde; elle provient de l'ossification du *ligament ptérygo-épineux* de Civinini. — Sur le côté externe de la base de cette même aile externe, existe quelquefois un canal destiné à laisser passer l'artère maxillaire interne; cette disposition a son homologue chez le lapin (W. Krause, *Anatomie des Kaninchens*, 1868, p. 48). — Le trou optique peut être double : Sœmmering, Theile, Dubrueil et plus récemment Zoja (*Bollet. scientifico* de 1886) en ont rapporté des exemples. D'après ce dernier anatomiste, l'un des trous, le plus grand, est occupé par le nerf optique; l'autre, le plus petit, livre passage à l'artère ophthalmique ou à l'une de ses branches. — Voyez encore pour les variétés du sphénoïde, Hyrtl, *Ueber den Porus crotaphico-buccinatorius*, in Sitzungsb. d. kais. Akad., 1862.

§ IV. — Occipital

L'occipital est encore un os impair, médian, symétrique, occupant la partie postérieure, inférieure et moyenne du crâne. Il repose sur la première pièce de la colonne vertébrale, l'atlas, et est percé en avant d'un large orifice, le trou occipital, par lequel s'établit la communication entre la cavité rachidienne et la cavité crânienne.

Envisagé dans son ensemble, l'occipital concave en haut et en avant, convexe en bas et en arrière, affecte une forme assez irrégulièrement losan-

gique et nous présente, par conséquent, *deux faces*, *quatre bords* et *quatre angles*.

1° **Face postéro-inférieure ou convexe** (fig. 86). — Nous y voyons, tout d'abord, le *tr u occipital* affectant une forme ovalaire à grand diamètre antéro-postérieur et donnant passage, à l'état frais, à la moelle et à ses enveloppes, ainsi qu'aux deux nerfs spinaux et aux deux artères vertébrales. Ce trou se trouve, chez l'homme, sur un plan à peu près horizontal, disposition essentiellement caractéristique de la station bipède.

a. *En avant du trou occipital*, on observe une surface quadrilatère, présentant sur la ligne médiane une crête antéro-postérieure et un tubercule

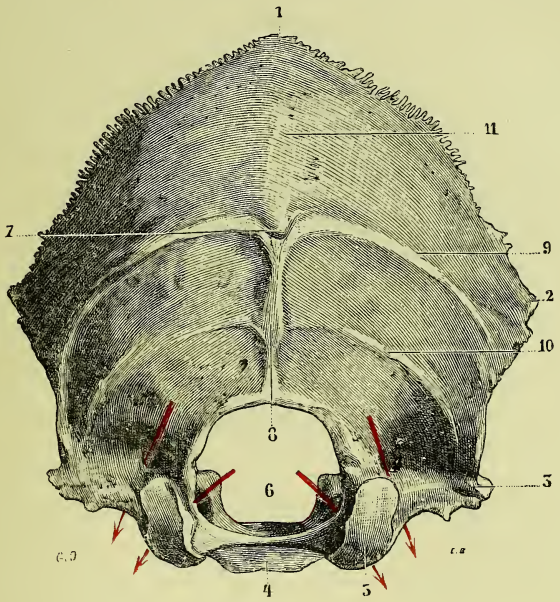

Fig. 86.

Occipital, face postéro-inférieure ou convexe.

1, angle supérieur. — 2, angles latéraux. — 3, apophyses jugulaires. — 4, apophyse basilaire. — 5, condyles. — 6, trou occipital. — 7, protubérance occipitale externe (*inion*). — 8, crête occipitale externe. — 9, lignes courbes supérieures. — 10, lignes courbes inférieures. — 11, écaille de l'occipital. — (Des flèches rouges sont passées dans les trous condyliens postérieurs et antérieurs.)

plus ou moins saillant : c'est la *surface basilaire*. Sa partie antérieure répond à la voûte du pharynx; sa partie postérieure, fortement rugueuse, donne attache aux muscles grand droit antérieur et petit droit antérieur de la tête.

b. *En arrière du trou occipital*, s'étale la portion à la fois la plus large et la plus mince de l'os : la portion écailleuse ou tout simplement l'écaille de l'occipital. Nous y remarquons, en son milieu, la *protubérance occipitale externe*, plus ou moins développée suivant les sujets et donnant insertion au ligament cervical postérieur et à plusieurs muscles.

Au-dessus de la protubérance, l'occipital est lisse et répond aux téguments.

Au-dessous, au contraire, il est fortement accidenté pour des insertions musculaires. Les principaux détails qu'on y rencontre sont les suivants : tout d'abord, la *crête occipitale externe*, saillie linéaire située sur la ligne médiane et allant de la protubérance occipitale externe au trou occipital. De chaque côté de cette crête, s'échappent deux lignes courbes à concavité antérieure, se dirigeant transversalement de la ligne médiane au bord antérieur de l'os. On les distingue sous les noms de *ligne courbe occipitale supérieure* et *ligne courbe occipitale inférieure :* la première prend naissance sur la protubérance occipitale elle-même et donne insertion au muscle occipital, au trapèze, au sterno-cléido-mastoïdien ; la seconde se sépare de la crête en un point qui est sensiblement à égale distance de la protubérance occipitale et du trou occipital, et se dirige vers l'apophyse jugulaire. Entre les deux lignes courbes, existent des rugosités pour l'insertion du grand et du petit complexus. Au-dessous de la ligne courbe inférieure, existent également des rugosités pour l'insertion des muscles oblique supérieur, grand droit et petit droit postérieur de la tête.

c. *Sur les côtés du trou occipital*, enfin, nous voyons deux éminences articulaires, elliptiques, obliquement dirigées d'arrière en avant et de dehors en dedans ; ce sont les *condyles* de l'occipital. Leur face inférieure, convexe et parfaitement lisse, s'articule avec les cavités glénoïdes de l'atlas ; leur face interne présente une empreinte rugueuse pour l'insertion des ligaments odontoïdiens latéraux ; leur face externe est séparée du bord de l'os par une surface rugueuse, la *surface jugulaire*, sur laquelle vient s'attacher le muscle droit latéral de la tête.

En arrière et en avant de chaque condyle, se trouvent deux dépressions, désignées sous les noms de *fossette condylienne antérieure* et de *fossette condylienne postérieure*. La fossette condylienne postérieure est souvent percée d'un trou, le *trou condylien postérieur*, par où passe une veine et quelquefois aussi une artériole, branche de la méningée postérieure. La fossette condylienne antérieure présente également un trou, le *trou condylien antérieur*, pour le passage du nerf grand hypoglosse, qu'accompagne parfois une artériole provenant de la méningée postérieure.

2° **Face antéro-supérieure ou concave** (fig. 87). — Cette face, qui est en rapport avec la masse encéphalique et qu'on appelle pour cette raison face cérébrale, nous présente de nouveau le trou occipital, sur la description duquel il est inutile de revenir.

a. *En avant du trou occipital*, se trouve une gouttière inclinée en bas et en arrière : c'est la *gouttière basilaire*, destinée à recevoir la protubérance annulaire. Ses parties latérales sont creusées d'une petite rigole, qui concourt à loger le sinus pétreux inférieur.

b. *En arrière du trou occipital*, on observe quatre fosses, les *fosses occipitales*. Les deux inférieures, ou *fosses cérébelleuses*, sont en rapport avec les hémisphères du cervelet. Les deux supérieures, ou *fosses cérébrales*,

répondent à l'extrémité postérieure des lobes cérébraux et présentent, à cet effet, des éminences mamillaires et des impressions digitales. — Les limites séparatives de ces fosses sont très nettement marquées par des crêtes ou saillies, dont le point de réunion, situé sur la ligne médiane, constitue la *protubérance occipitale interne*. Elle est placée en regard de la protubérance occipitale externe que nous avons décrite sur la face précédente. — Les deux fosses cérébelleuses sont séparées l'une de l'autre par une crête médiane, *crête occipitale interne*, qui s'étend de la protubérance occipitale au trou occipital; elle est plus accusée que son homologue de la face externe et donne attache à la faux du cervelet; inférieurement, elle se divise en deux branches très mousses qui se perdent insensiblement sur

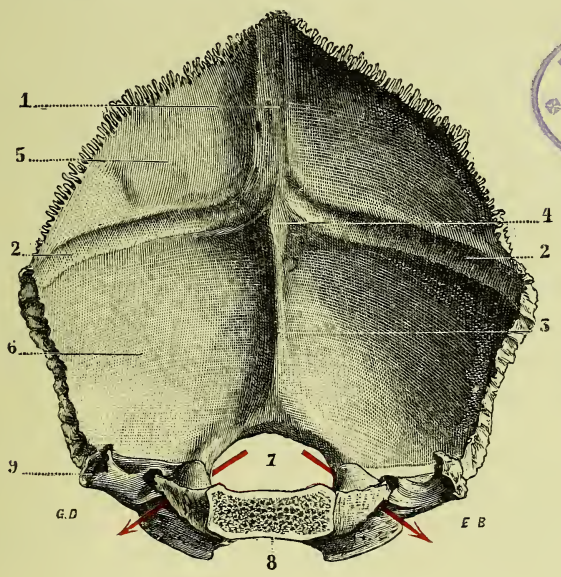

BRITISH MEDICAL Library ASSOCIATION

Fig. 87.

Occipital, face antéro-supérieure ou concave.

1, gouttière longitudinale. — 2, gouttières latérales. — 3, crête occipitale interne. — 4, protubérance occipitale interne. — 5, fosses occipitales supérieures. — 6, fosses occipitales inférieures. — 7, trou occipital. — 8, apophyse basilaire, avec le trait de scie qui l'a séparée du sphénoïde, — 9, apophyse jugulaire. (Des flèches rouges sont passées dans les trous condyliens antérieurs.)

le pourtour du trou occipital. — Les deux fosses cérébrales sont séparées l'une de l'autre par une gouttière médiane qui fait suite à la gouttière sagittale et loge la terminaison du sinus longitudinal supérieur. — Enfin, chaque fosse cérébrale est séparée de la fosse cérébelleuse du même côté par une gouttière transversale, qui n'est qu'une branche de bifurcation de la gouttière précédente. Cette gouttière transversale, qui loge la première portion du sinus latéral, est presque toujours plus grande du côté droit que du côté gauche, comme l'ont remarqué depuis longtemps Morgagni et Hunauld.

c. *Sur les côtés du trou occipital*, se trouve d'abord le *trou condylien*

antérieur et, en arrière de lui, le *trou condylien postérieur*. Ce dernier correspond généralement en un point qui est également distant du trou occipital et du bord de l'os.

3° **Bords** (fig. 86 et 87).— Les bords de l'occipital sont au nombre de quatre, comme dans un losange : deux *supérieurs* ou *pariétaux*, deux *inférieurs* ou *temporaux*.

a. Les *bords pariétaux*, sensiblement rectilignes, sont hérissés de très longues dentelures, qui s'engrènent avec les dentelures homologues du bord postérieur du pariétal, pour former la suture lambdoïde. La direction rectiligne de ces bords est parfois interrompue par la présence d'os wormiens.

b. Les *bords temporaux* sont divisés en deux parties à peu près égales par une forte saillie qu'il est toujours facile de reconnaître : c'est l'*apophyse jugulaire*, laquelle limite en avant la gouttière latérale et présente en dehors une facette rugueuse, destinée à s'articuler avec une facette semblable de la portion pierreuse du temporal. — La portion du bord inférieur, qui est située en arrière de l'apophyse jugulaire, est faiblement dentelée et s'articule avec la portion mastoïdienne du temporal. — La portion qui est en avant présente tout d'abord une échancrure à bord lisse, l'*échancrure jugulaire*, souvent subdivisée elle-même en deux parties par une petite épine et contribuant à former le trou déchiré postérieur. A la suite de cette échancrure se trouve une surface rugueuse triangulaire destinée à s'articuler avec le sommet du rocher.

4° **Angles.** — Ils sont également au nombre de quatre et se distinguent, d'après leur situation, en supérieur, inférieur, latéraux.

a. L'*angle supérieur*, aigu et fortement dentelé, vient se loger dans l'angle rentrant que forment en arrière les deux pariétaux. Il est parfois remplacé par un os wormien.

b. L'*angle inférieur*, très épais et tronqué, s'articule avec le corps du sphénoïde. Nous avons déjà dit plus haut, à propos de ce dernier os, que le sphénoïde et l'occipital se soudaient à ce niveau de très bonne heure et ne pouvaient être séparés, chez l'adulte, que par un trait de scie.

c. Les *angles latéraux*, obtus et dentelés, regardent en dehors et correspondent, sur le crâne, au point de réunion du pariétal et du temporal.

5° **Conformation intérieure.** — L'occipital, comme tous les os du crâne, est formé par deux lames de tissu compact emprisonnant entre elles une couche plus ou moins épaisse de tissu spongieux. Cette dernière couche fait à peu près défaut au niveau des fosses occipitales et principalement au niveau des inférieures ou cérébelleuses ; de là, la minceur et parfois même la transparence que présente l'os sur ce point. Par contre, le tissu spongieux forme une couche relativement épaisse au niveau des bords, entre les deux protubérances, sur les condyles, sur le pourtour du trou occipital et sur l'apophyse basilaire.

Dans cette dernière région on observe même, chez quelques sujets, de véritables cavités, *sinus* ou *cellules basilaires*, communiquant avec les sinus sphénoïdaux et tapissés, à l'état frais, par un prolongement de la muqueuse nasale.

Développement. — L'occipital se développe par cinq points d'ossification principaux qui apparaissent vers la fin du second mois et le commencement du troisième : un pour l'apophyse basilaire, un pour chacune des régions condyliennes, deux pour la portion écailleuse. De ces deux derniers points, l'un, *point inférieur de l'écaille*, répond à la partie cérébelleuse de l'écaille occipitale et se développe, comme les précédents, dans le cartilage ; l'autre, *point supérieur de l'écaille*, correspond à la partie cérébrale de l'os et apparaît, en dehors de toute formation cartilagineuse, dans la couche membraneuse qui forme la partie convexe du crâne primordial (voy. Kœlliker, *Mikr. Anat.*, II, p. 374, et *Zeitschr. f. Wiss Zool.;* Reichert, *Muller's Archiv.*, 1849, p. 432, et 1852, p. 528). Chacun de ces deux points serait primitivement double (Kœlliker, Broca).

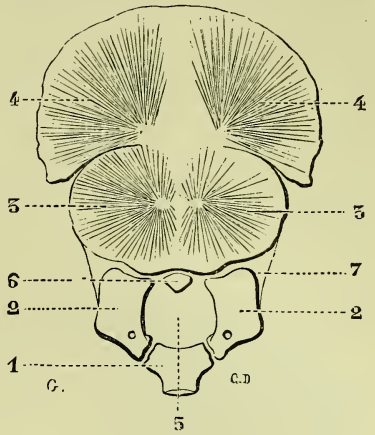

Fig. 88.

Ossification de l'occipital.

1, portion basilaire. — 2, 2, portions condyliennes. — 3, 3, portion inférieure de l'écaille. — 4, 4, portion supérieure de l'écaille. — 5, trou occipital. — 6, osselet de Kerkring. — 7, réunion de la portion condylienne avec l'écaille.

Voici dans quel ordre se fait la réunion de ces divers centres d'ossification. Le point supérieur de l'écaille se réunit de bonne heure avec le point inférieur. Cette fusion ne se fait, tout d'abord, que sur la ligne médiane ; de chaque côté existe une fissure transversale que l'on retrouve encore chez le nouveau-né. L'écaille temporale se soude avec les portions condyliennes dans le cours de la deuxième année. La réunion de la portion basilaire avec la portion condylienne ne s'effectue que plus tard, dans la troisième ou dans la quatrième année.

Indépendamment des centres principaux que nous venons de décrire, on observe des *points d'ossification secondaires*, fort variables en nombre et en importance, dont le plus intéressant est certainement celui qui a été signalé par Kerkring sur le rebord postérieur du trou occipital, entre l'os condylien du côté gauche, et l'os condylien du côté droit. Hartmann a pu décrire ainsi huit points osseux pour l'écaille occipitale seulement. Kœlliker (*Embryologie*, p. 465) ne s'explique ce nombre que par des « anomalies dans le travail d'ossification ». Pour lui, l'*osselet de Kerkring* lui-même serait loin d'être constant.

Dans deux mémoires publiés récemment, Hagen (*Bull. mens. de l'Acad. des sciences de Berlin*, 1879) et Anoutchine (*Bull. de la Soc. d'Anthropologie de Moscou*, 1880) ont multiplié, comme l'avait fait Hartmann, les points d'ossification de l'écaille occipitale. Enfin, dans un travail plus récent encore, Hannover, de Copenhague (*Le cartilage primordial et son ossification dans le crâne humain avant la naissance*, 1881), arrive à des conclusions qui diffèrent fort peu de celles de Kœlliker. Pour lui, en effet, l'écaille occipitale se développerait par deux points d'ossification seulement, correspondant le premier à la portion cartilagineuse, le second à la portion non cartilagineuse ou membraneuse. De telles divergences appellent de nouvelles recherches, dans lesquelles il faudra tenir compte, un peu plus que ne l'ont fait certains observateurs, des variations individuelles.

Variétés. — La surface inférieure ou articulaire du condyle est quelquefois partagée en deux facettes indépendantes, l'une antérieure, l'autre postérieure. Hyrtl pense que la facette antérieure s'est développée aux dépens du point d'ossification de l'apophyse basilaire. — Sur le pourtour du trou condylien antérieur, on rencontre fréquemment un ou plusieurs petits conduits accessoires pour le passage de quelques petites veines. — Le trou condylien postérieur fait souvent défaut (38 p. 100 d'un seul côté, 21 p. 100 des deux côtés, W. Krause). — Quelquefois on rencontre dans la région de la crête occipitale externe un ou deux trous, par lesquels passent des vaisseaux sanguins (Soemmering). — Sur le milieu du bord antérieur du trou occipital, existe parfois une petite facette articulaire pour l'extrémité supérieure de l'apophyse odontoïde, disposition qui est normale (Hyrtl) chez quelques

mammifères. Cette facette surmonte parfois un prolongement plus ou moins considérable : c'est le *troisième condyle de l'occipital*, dont Romiti (1881), Legge (1883), Tafani (1885), Sergi (1886), etc., nous ont rapporté plusieurs exemples. — Une autre anomalie qui est fort intéressante au point de vue de son homologie avec une disposition qui est typique chez quelques mammifères est la présence, sur la ligne médiane, un peu en avant du trou occipital, d'un tubercule incrusté de cartilage, correspondant à une facette articulaire concave, que l'on rencontre dans ces cas sur l'arc antérieur de l'atlas (voy. Friedlowsky, *Wiener Academ. Sitzungsb.*, vol. 60). — On donne le nom de *fossette pharyngienne* à une dépression spéciale que l'on rencontre parfois (1 fois sur 100) sur la face inférieure de l'apophyse basilaire. Elle est normale chez quelques animaux, notamment chez le phoque. Son apparition chez l'homme paraît résulter, d'après Romiti, soit de la persistance partielle du sillon longitudinal qui occupe chez le fœtus la face inférieure de l'apophyse basilaire, soit de l'existence d'un diverticule pharyngien anormal situé en arrière de la poche de Rathke. — Le professeur Hyrtl a décrit le premier (*Wiener Med. Wochenschrift*, 1860), dans la région de l'apophyse jugulaire, une apophyse creuse, communiquant avec les cellules mastoïdiennes du temporal (*apophyse pneumatique* de Hyrtl). — Zoja (*Boll. scientifico*, 1889) a rencontré sur quatre sujets au niveau de la protubérance occipitale interne une dépression plus ou moins profonde qui répondait au pressoir d'Hérophile ou torcular et à laquelle il a donné le nom de *fossette torculaire*. — On rencontre quelquefois sur les bords de l'écaille, au niveau ou au-dessus de la ligne courbe occipitale supérieure, des sillons horizontaux, se rapprochant plus ou moins de la ligne médiane et constitués par de vraies fissures, indices de la multiplicité des centres d'ossification ; à un degré plus avancé, ces fissures donnent lieu à l'anomalie suivante.

Os épactal. — On donne ce nom à une formation osseuse indépendante, occupant la partie supérieure de l'occipital qu'il sépare des pariétaux. Il est l'homologue chez l'homme de l'*os interpariétal*, que l'on rencontre normalement chez un grand nombre d'animaux. A l'état de développement parfait, l'os *épactal* ou *interpariétal* (ces deux termes sont pour moi synonymes) affecte la forme d'un triangle dont le sommet dirigé en haut, répond à l'extrémité postérieure de la suture sagittale et dont la base est représentée par une suture transversale, qui, passant à un ou deux centimètres au-dessus de la protubérance occipitale externe, viendrait aboutir de chaque côté à la limite inférieure de la suture lambdoïde. On voit par cette description sommaire que l'épactal n'est autre chose que la portion la plus élevée de l'écaille occipitale, non soudée au reste de l'os. Mais il s'en faut de beaucoup que l'os épactal soit toujours aussi simple : il présente des variations de forme et d'étendue souvent très considérables; il peut, en outre, être formé par deux ou même trois pièces distinctes (voyez à ce sujet l'intéressant mémoire de Jacquart, *De la valeur de l'os épactal*, in *Journ. de l'Anatomie*, t. II, 1865).— Tchudy et Rivero, dans leurs *Antiquités péruviennes* publiées en 1853, avaient signalé comme constante, du moins chez les enfants, l'existence de l'os épactal dans les races primitives du Pérou : de là la dénomination d'*os Incæ*, d'*os des Incas*, qui fut donné à l'épactal. Les recherches ultérieures de Broca (*Bull. Soc. Anthrop.*, 2e série, t. X, p. 133) et de Topinard (l'*Anthropologie*, 2e édit., p. 110) ont montré tout ce qu'il y avait de fantaisiste dans l'affirmation de Tchudy et Rivero. — Dans les races allemandes, l'os épactal se rencontrerait 2 ou 3 fois sur 100 d'après Welcker, 8 fois sur 100 chez les Bavarois d'après Ranke

Apophyse paramastoïdienne. — L'apophyse jugulaire, si réduite chez l'homme, est représentée chez quelques mammifères, notamment chez le porc et chez les herbivores, par une saillie volumineuse qui se projette en avant en forme d'épine. Elle paraît suppléer chez eux à l'absence de l'apophyse mastoïde, d'où le nom d'apophyse paramastoïdienne sous lequel on la désigne. Mais, chez l'homme même, l'apophyse jugulaire peut présenter parfois un développement insolite assez prononcé pour la mettre en contact avec l'apophyse transverse de l'atlas. C'est assurément là une disposition homologue de la formation paramastoïdienne, signalée plus haut. Je l'ai vue dans un cas atteindre 22 mill. de longueur et s'articuler avec l'apophyse transverse de l'atlas.

Os basiotique. — M. Albrecht (*Mémoire sur le basiotique*, Bruxelles, 1883) a donné ce nom à une pièce osseuse plus ou moins indépendante, qu'il a observée sur des crânes anormaux, entre le corps du sphénoïde et l'occipital. Il a montré en même temps que cette pièce osseuse, impaire et médiane, appartient à la portion basilaire de l'occipital et que ce que nous décrivons sous le nom d'apophyse basilaire est, en réalité, la réunion de deux os ayant chacun la signification d'un corps vertébral. Le basiotique n'est autre que le plus antérieur de ces deux os.

Fossette vermienne. — La crête occipitale interne, en descendant de la protubérance vers le trou occipital se divise parfois en deux crêtes latérales, interceptant entre elles

une dépression médiane plus ou moins profonde : c'est la *fossette cérébelleuse moyenne* (Verga) ou *fossette vermienne* (Albrecht), ainsi appelée parce qu'elle loge le lobe moyen du cervelet ou vermis. Elle a été surtout étudiée en Italie par Verga, par Lombroso, par Romiti, etc. Manouvrier, en France, l'a constatée assez fréquemment sur des crânes, parfaitement normaux d'ailleurs, dans la collection du musée Broca. C'est là bien certainement une anomalie réversive : la fossette vermienne existe en effet normalement chez la plupart des mammifères et notamment chez tous les singes, à l'exception des trois anthropoïdes qui se rapprochent le plus de l'homme, le chimpanzé, le gorille et l'orang.

§ V. — Pariétal

Le pariétal, ainsi appelé (de *paries*, paroi) parce qu'il forme la plus grande partie des parois du crâne, est un os pair situé au-dessus du temporal, en arrière du frontal, en avant de l'occipital. Il a une forme assez régulièrement quadrilatère et présente par conséquent : *deux faces* (externe et interne), *quatre bords* (supérieur, inférieur, antérieur, postérieur) et *quatre angles*.

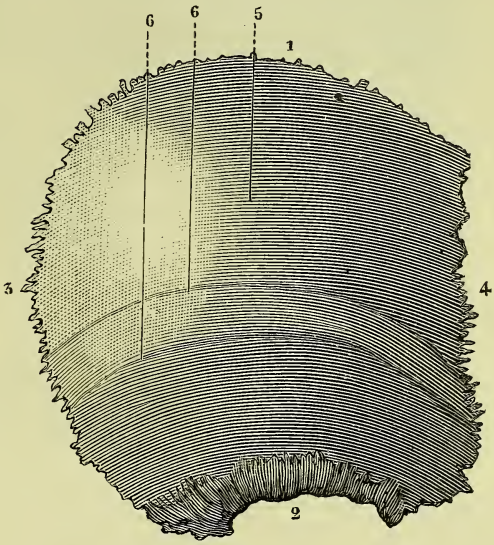

Fig. 89.

Pariétal, face externe ou convexe.

1, bord supérieur. — 2, bord inférieur. — 3, bord postérieur. — 4, bord antérieur. — 5, bosse pariétale. — 6, 6, la double ligne temporale.

1° Face externe ou convexe. — Elle présente à son centre une saillie arrondie, *bosse pariétale*, beaucoup plus marquée chez l'enfant que chez l'adulte. Au-dessous d'elle, se voient deux lignes courbes, demi-circulaires, et à peu près concentriques, dont la concavité regarde en bas et en avant. Ce sont les deux *lignes temporales* : l'inférieure donne insertion au muscle temporal ; la supérieure donne attache à l'aponévrose de ce muscle. La portion de l'os qui est située au-dessus des lignes temporales est régulièrement arrondie et lisse ; elle répond à l'aponévrose épicrânienne. La portion qui est située au-dessous fait partie de la fosse temporale (voy. cette région, p. 146).

2° Face interne ou concave. — Nous y voyons tout d'abord à son centre une dépression, la *fosse pariétale*, correspondant à la bosse du même nom. Nous y découvrons ensuite tout un système de gouttières ramifiées, qu'on a comparées aux nervures d'une *feuille de figuier*. La gouttière principale, le tronc pour ainsi dire qui fournit presque toutes les autres, part de l'angle antéro-inférieur du pariétal et se dirige obliquement en haut et en arrière ;

elle est parfois transformée, à son origine, en un canal complet. Un peu en arrière de cette gouttière principale, s'en trouvent d'ordinaire une ou deux autres, qui partent non plus de l'angle, mais du bord inférieur de l'os. Dans ces gouttières rameuses du pariétal cheminent les ramifications de l'artère et de la veine méningées moyennes.

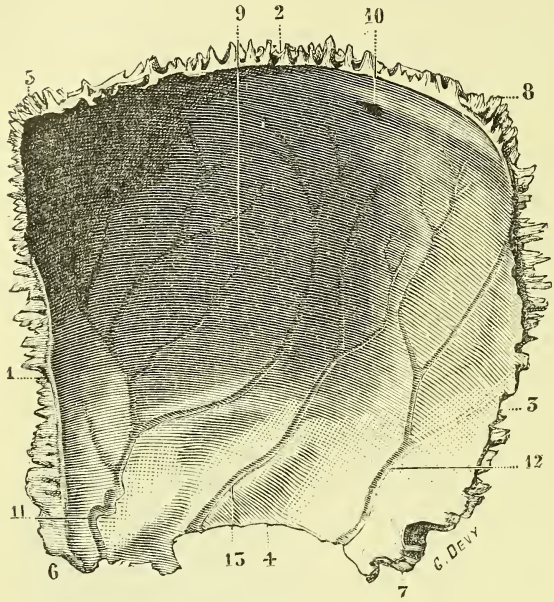

Fig. 90.

Pariétal, face interne ou concave.

1, bord antérieur. — 2, bord supérieur. — 3, bord postérieur. — 4, bord inférieur. — 5, angle antéro-supérieur. — 6, angle antéro-inférieur. — 7, angle postéro-inférieur. — 8, angle postéro-supérieur. — 9, fosse pariétale. — 10, trou pariétal. — 11, 12, 13, gouttières vasculaires.

Moulée sur le cerveau, la face interne du pariétal est parsemée d'impressions digitales et d'éminences mamillaires, correspondant exactement aux circonvolutions et aux anfractuosités. Elle nous présente, enfin, dans le voisinage du bord supérieur, une série de dépressions ou fossettes irrégulières, en rapport avec de petites masses granuleuses qui se développent sur les méninges et que nous étudierons plus tard sous le nom de *corpuscules de Pacchioni* (voy. *Méninges*).

3° **Bords.** — Les bords du pariétal sont au nombre de quatre, tous rectilignes, à l'exception du bord inférieur qui est concave :

a. Le *bord supérieur*, très épais et fortement dentelé, s'articule avec le bord correspondant du pariétal opposé, pour former la suture sagittale. Il est creusé du côté de la face interne d'une demi-gouttière qui, en se réunissant avec la demi-gouttière du côté opposé, constitue une gouttière complète, la *gouttière longitudinale*, où chemine le sinus longitudinal supérieur. Près du bord supérieur du pariétal ou quelquefois même sur ce bord, à 2 ou 3 centimètres en avant de l'angle postéro-supérieur, existe d'ordinaire un petit trou, le *trou pariétal*, dans lequel s'engage la *veine émissaire de Santorini*.

b. Le *bord inférieur*, mince et tranchant, fortement taillé en biseau aux dépens de la table externe, s'articule avec la portion écailleuse du temporal.

c. Le *bord antérieur*, finement dentelé, s'articule avec le frontal. Il est, lui aussi, taillé en biseau, aux dépens de la table externe dans ses deux tiers supérieurs, aux dépens de la table interne dans son tiers inférieur.

d. Le *bord postérieur*, armé de longues dentelures, s'articule avec l'occipital pour former la suture lambdoïde.

4° **Angles.** — Ils sont au nombre de quatre, *deux antérieurs* et *deux postérieurs :*

a. L'*angle postéro-supérieur* est droit ; il s'articule en avant avec le frontal, en dedans avec le pariétal du côté opposé.

b. L'*angle antéro-inférieur*, mince, aigu, allongé, s'articule avec la grande aile du sphénoïde ; c'est sur la surface interne de cet angle qu'est creusée la gouttière, déjà décrite, de l'artère méningée moyenne, d'où la recommandation, écrite dans tous les traités de médecine opératoire, de ne jamais pratiquer en ce point l'opération du trépan.

c. L'*angle postéro-supérieur*, légèrement obtus, s'articule à la fois avec l'occipital et avec le pariétal du côté opposé.

d. L'*angle postéro-inférieur*, légèrement tronqué ou même échancré, se loge dans l'angle rentrant que forme la portion mastoïdienne avec la portion écailleuse du temporal. Il est creusé, du côté de la face interne, d'une portion de gouttière, généralement très visible, qui fait partie de la gouttière latérale.

5° **Conformation intérieure.** — La constitution anatomique du pariétal rappelle beaucoup celle du frontal. Le diploé, relativement assez abondant à la partie supérieure de l'os, est beaucoup plus rare à sa partie inférieure ; il n'y forme pas une nappe continue, mais, comme le remarque Sappey, de simples îlots irréguliers, dans l'intervalle desquels les deux tables externe et interne se confondent.

Développement. — Comme l'écaille temporale et la partie supérieure de l'occipital, le pariétal se développe aux dépens du crâne membraneux, sans préexistence de cartilage. Il provient d'un seul point d'ossification qui apparaît, vers le 45e jour de la vie intra-utérine, dans le point où sera plus tard la bosse pariétale. De ce centre d'ossification partent des fibres osseuses rayonnantes, qui se prolongent en tous sens, en formant deux couches : l'une profonde, qui deviendra la table interne de l'os ; l'autre superficielle, qui deviendra la table externe. Il résulte d'un tel mode de développement, que le pariétal affecte pendant longtemps une forme irrégulièrement circulaire et se trouve ainsi séparé des os voisins par de larges espaces membraneux (*fontanelles*). Ce n'est que plus tard que le pariétal, envahissant ces espaces, les comble peu à peu et acquiert sa configuration définitive qui est celle d'un quadrilatère.

Variétés. — 1° On a vu le pariétal constitué par deux pièces osseuses superposées et séparées l'une de l'autre par une suture antéro-postérieure sensiblement parallèle à la sagittale (*suture sous-sagittale* de Pozzi). — (Voyez à ce sujet Gruber, *Arch. f. path. Anatomie*, 1870.)

2° Lorsqu'on examine un crâne au 5e mois de la vie fœtale, on s'aperçoit que tandis que les deux pariétaux sont à peu près en contact dans la plus grande partie de leur étendue, il existe un point correspondant à la ligne de jonction des deux trous pariétaux, où les deux os sont séparés par un espace dont l'étendue, soit en longueur, soit en largeur, atteint plusieurs centimètres. Que cet espace persiste après la naissance et l'on aura, en avant de la fontanelle postérieure, une deuxième fontanelle plus petite (*fontanelle sagittale*), signalée depuis longtemps par Gerdy (*Thèse inaug.*, Paris, 1837) et par Barkow (*Comparative Morphology*), mais particulièrement bien étudiée dans ces dernières années par Hamy (*Journal de Robin*, 1870-71), par Broca (*Bull. de la Soc. d'Anthrop.*, 1875) et par Augier (*Thèse inaug.*, Paris, 1875). La fontanelle sagittale siège à deux centimètres en avant du lambda sur la suture des deux pariétaux. Elle peut être unilatérale, affectant alors la forme d'un petit triangle ; ou bien elle empiète à la fois sur l'un et l'autre des pariétaux d'une façon symétrique et, dans ce cas, elle a une forme losangique. Les dimensions de la fontanelle sagittale varient de 1 à 30 millimètres. On la rencontrerait, d'après Broca, une fois sur quatre, sur les enfants nouveau-nés.

3° Le travail d'ossification tendant à combler la fontanelle sagittale par ses bords, il arrive un moment où cette lacune interpariétale n'est plus représentée que par une scissure transversale, qui peut persister chez l'adulte. Ainsi se trouve constituée une anomalie nouvelle, l'*incisure pariétale*.

4° Les dimensions du trou pariétal varient d'ordinaire d'un tiers de millimètre à un millimètre. A la suite d'un trouble de l'ossification, on le voit atteindre de 4 à 5 millimètres et même davantage, trois centimètres (Larrey), la largeur du doigt (Humphry). — Quant au nombre des trous pariétaux, il est tout aussi variable : il n'en existe souvent qu'un seul et, dans ce cas, le trou pariétal unique peut se trouver soit sur la ligne médiane, soit en dehors de cette ligne, à gauche ou à droite. Il peut y en avoir trois, deux d'un côté et un seul du côté opposé. Il peut, enfin, en exister quatre, deux de chaque côté. Il semblerait résulter des observations de Broca que les trous pariétaux, quel qu'en soit le nombre, ne sont que de simples vestiges d'une scissure horizontale (*incisure pariétale*), qui se serait fermée sur tous les autres points.

5° Au sujet de la double ligne temporale, voyez Schwegl, *Zeitschrift f. rat. Méd.*, 1861, t. XI, p. 392; Hyrtl, *Denkschrift d. Wiener Akad.*, vol. XXXII; Jhering, *Arch. f. Anat. und Physiol.*, 1875.

§ VI. — Temporal

Le temporal, ainsi appelé parce qu'il occupe la région de la tempe, est un os pair situé de chaque côté de la cavité crânienne, au-dessous du pariétal, en avant de l'occipital, en arrière de la grande aile du sphénoïde. Il renferme les organes essentiels de l'audition.

Bien que le temporal forme un tout absolument indivis, du moins chez l'adulte, il convient, en anatomie descriptive, de lui distinguer trois portions : 1° une portion située en avant, la *portion squameuse* ou *écailleuse* ou tout simplement l'*écaille;* 2° une portion située en arrière, la *portion mastoïdienne;* 3° une portion interne, située entre les deux précédentes et se portant obliquement vers les parties profondes, la *portion pierreuse* ou *rocher*.

1° **Portion squameuse ou écailleuse** (fig. 91). — La portion écailleuse, mince et demi-circulaire, rappelle assez bien l'une des valves de certains coquillages à laquelle on l'a comparée et qui lui a valu son nom. On lui considère *deux faces* et une *circonférence :*

a. La *face externe*, convexe et lisse, fait partie de la fosse temporale. On y observe parfois quelques sillons vasculaires généralement peu profonds. De sa partie inférieure se détache une puissante apophyse qui se porte horizontalement en avant du côté de la face : c'est l'*apophyse zygomatique*, ainsi appelée du mot grec ζεύγνυμι *je joins*, parce qu'elle sert de trait d'union entre la face et la partie latérale du crâne.

L'apophyse zygomatique a une longueur de 2 centimètres et demi à 3 centimètres. Aplatie de haut en bas à son origine, elle est, dans tout le reste de son étendue, aplatie de dehors en dedans. Elle nous présente ainsi une *face externe*, convexe, recouverte par la peau ; une *face interne*, concave et lisse, en rapport avec le muscle temporal ; un *bord supérieur*, mince et tranchant, donnant attache à l'aponévrose temporale ; un *bord inférieur*, beaucoup plus épais et légèrement concave, donnant insertion au masséter.—Son *sommet*, fortement dentelé et taillé en biseau aux dépens de son bord inférieur, s'articule avec un biseau correspondant de l'os malaire. — Sa *base*, creusée en

gouttière supérieurement pour loger le muscle temporal, se bifurque en deux saillies ou *racines*, à direction fortement divergente. L'une, dite *racine transverse* de l'apophyse zygomatique, se dirige transversalement en dedans ; elle est revêtue de cartilage à sa partie postérieure et concourt à l'articulation temporo-maxillaire. L'autre, dite *racine longitudinale*, continue la direction antéro-postérieure de l'apophyse zygomatique et se bifurque elle-même, presque immédiatement après son origine, en deux branches : une branche

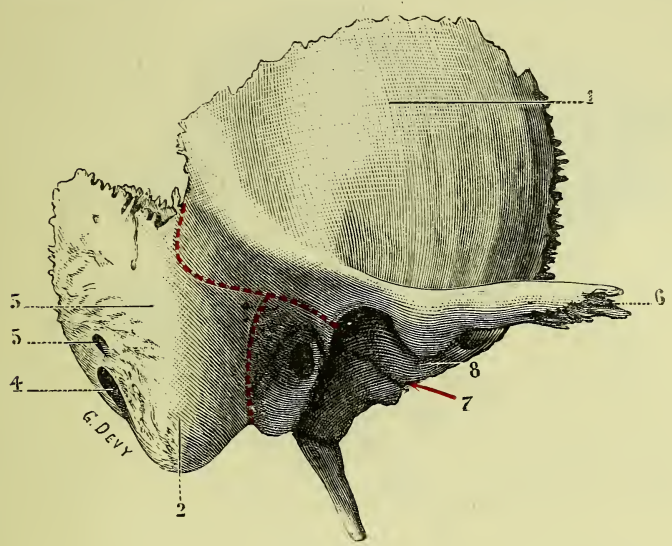

Fig. 91.

Temporal droit, vu par sa face externe.

La ligne rouge indique la séparation des trois portions de l'os.

1, portion écailleuse. — 2, apophyse mastoïde. — 3, portion mastoïdienne. — 4, extrémité postérieure de la rainure digastrique. — 5, trou mastoïdien. — 6, apophyse zygomatique avec 8, sa racine transverse. — 7, scissure de Glaser.

ascendante qui limite en arrière la fosse temporale, et une branche descendante, qui vient se perdre sur la paroi antérieure du conduit auditif externe.

Au point de jonction des deux racines de l'apophyse zygomatique existe une saillie mamelonnée, le *tubercule zygomatique*, sur lequel s'attache le ligament latéral externe de l'articulation temporo-maxillaire. Enfin, entre la racine transverse et la branche descendante de la racine longitudinale, se trouve une vaste cavité de forme quadrangulaire : c'est la *cavité glénoïde* du temporal. Une fente transversale, *scissure de Glaser*, la divise en deux portions à peu près égales : la portion antérieure seule, plus régulièrement évidée et plus lisse, est revêtue de cartilage et prend part à l'articulation temporo-maxillaire ; la portion postérieure, qui n'a rien à voir avec l'articulation, est comblée à l'état frais par du tissu cellulo-adipeux. Quant à la scissure elle-même, elle communique avec la caisse du tympan et donne passage à l'apophyse grêle du marteau, à l'artère tympanique et à un petit ligament qu'on a pris longtemps pour un muscle, le muscle externe du marteau.

b. La *face interne*, concave, répond à l'encéphale. Elle nous présente de

nombreuses irrégularités en rapport avec les reliefs du cerveau. Elle est parcourue, en outre, par plusieurs sillons vasculaires plus ou moins ramifiés, dans lesquels cheminent des branches de l'artère méningée moyenne.

c. La *circonférence* de la portion écailleuse du temporal, mince et rugueuse, est fortement taillée en biseau aux dépens de la table externe dans son quart antérieur, aux dépens de la table interne dans ses trois quarts postérieurs. Elle s'articule avec la grande aile du sphénoïde et avec le bord inférieur du

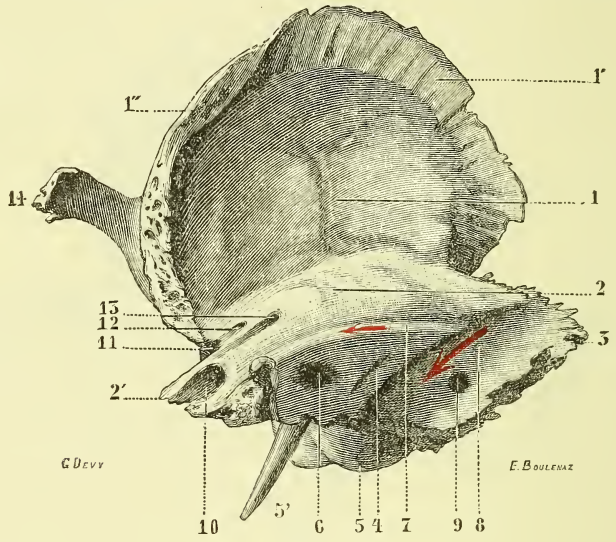

Fig. 92.

Temporal droit, vu par sa face interne.

4, écaille temporale, avec 1' et 1'', sa circonférence. — 2, rocher dont le sommet est en 2'. — 3, portion mastoïdienne. — 4, aqueduc du vestibule. — 5, apophyse mastoïde. — 5', apophyse styloïde. — 6, conduit auditif interne. — 7, bord supérieur du rocher, avec sa gouttière. — 8, gouttière latérale. — 9, canal mastoïdien. — 10, orifice interne du canal carotidien. — 11, conduit osseux de la trompe d'Eustache. — 12, 13, hiatus de Fallope et son accessoire.

pariétal. En bas et en arrière, la circonférence de la portion écailleuse n'est pas libre, mais intimement unie aux deux autres portions. On voit assez souvent sur la face cérébrale de l'os une fente d'une longueur variable, qui sépare le rocher de l'écaille : c'est la *fissure pétro-squameuse*.

2° **Portion mastoïdienne** (fig. 98). — Située en arrière du conduit auditif externe et de la portion écailleuse, dont elle est séparée par la branche supérieure de la racine longitudinale de l'apophyse zygomatique, la portion mastoïdienne présente, comme la précédente, *deux faces* et une *circonférence* :

a. La *face externe*, convexe et plus ou moins rugueuse, se termine inférieurement par une saillie volumineuse, de forme conique, l'*apophyse mastoïde*. Cette apophyse est généralement un peu plus développée chez l'homme que chez la femme. — Sa face externe, plus ou moins convexe, donne insertion à la plupart des muscles rotateurs de la tête : le sterno-cléido-mastoïdien, le splénius, le petit complexus. Sa face interne nous présente, à la partie supérieure, une rainure profonde dirigée d'avant en arrière : c'est la *rainure*

digastrique, dans laquelle vient s'insérer le ventre postérieur du muscle de même nom. — Un peu au-dessus de l'apophyse mastoïde et au voisinage du bord postérieur de l'os, se trouve un orifice arrondi ou légèrement ovalaire : c'est l'orifice externe d'un canal oblique, le *canal mastoïdien*, qui s'ouvre d'autre part dans l'étage postérieur de la base du crâne.

b. La *face interne*, concave, fait partie de la cavité crânienne. Elle est creusée de haut en bas d'une gouttière large et profonde, destinée à loger la deuxième portion ou portion descendante du sinus latéral. C'est sur la lèvre postérieure de cette gouttière, quelquefois à sa partie moyenne, que se voit l'orifice interne du canal mastoïdien, signalé plus haut (fig. 92,9). Le canal mastoïdien livre passage à une veine, qui aboutit d'une part au sinus latéral, d'autre part à la jugulaire externe.

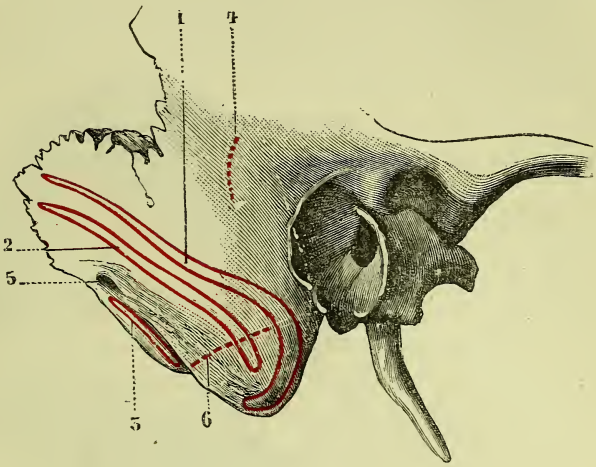

Fig. 93.

Portion mastoïdienne et muscles qui s'y insèrent.

1, sterno-cléido-mastoïdien. — 2, splénius. — 3, petit complexus. — 4, auriculaire postérieur — 5, trou mastoïdien. — 6, digastrique, s'insérant en dedans dans la rainure de même nom.

c. La *circonférence* de la portion mastoïdienne est très épaisse et fortement rugueuse, sans être dentelée. Elle est taillée en biseau, en haut aux dépens de la table externe, en arrière aux dépens de la table interne. Sa partie supérieure s'articule avec le pariétal; sa partie postérieure répond à l'occipital.

3° **Portion pierreuse ou rocher**. — Le rocher est bien certainement la portion la plus complexe du temporal, en raison des importantes cavités qu'il renferme et des nombreux canaux qui le traversent. Et d'abord, il affecte la forme d'une pyramide triangulaire dont la base, dirigée en dehors, vient s'interposer entre les deux portions précédemment décrites et dont l'axe se porte un peu obliquement en dedans et en avant. De là, les huit régions suivantes que nous devons considérer dans le rocher : une *base*, un *sommet*, trois *faces* (antérieure, postérieure, inférieure) et trois *bords* (supérieur, antérieur et postérieur). Après avoir étudié chacune de ces régions, nous décrirons les principaux canaux qui sont creusés dans le rocher.

a. *Base*. — Située sur la surface externe de l'os, entre l'apophyse mastoïde, la cavité glénoïde et les deux branches de bifurcation de la racine longitudinale de l'apophyse zygomatique, la base du rocher nous présente l'orifice externe du conduit auditif externe, dont la description sera donnée plus loin, à propos de l'oreille (voy. Organes des sens).

b. *Sommet.* — Il correspond à l'angle rentrant que forment la grande aile et le corps sphénoïde. Fortement tronqué, il présente l'orifice interne d'un canal, le *canal carotidien*, qui loge la carotide interne et dont l'autre orifice se trouve sur la face inférieure du rocher.

c. *Face antérieure.* — Elle regarde en avant et un peu en haut. On y voit, sur sa partie interne, une dépression ou *fossette*, dans laquelle repose le *gan-*

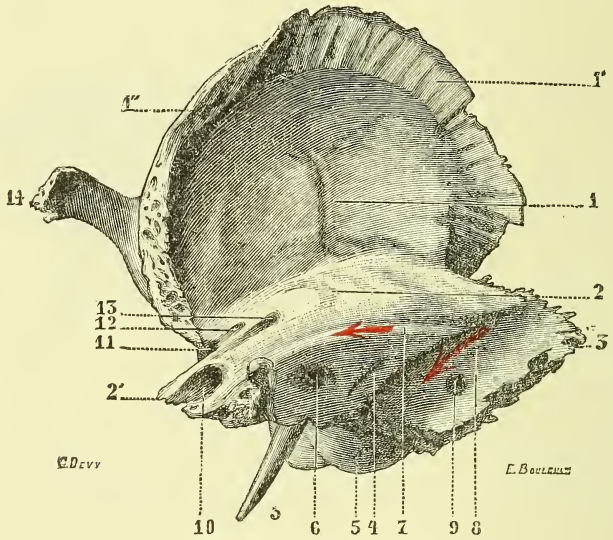

Fig. 94.

Temporal droit, vu par sa face interne.

1, écaille temporale, avec 1' et 1'', sa circonférence. — 2, rocher, dont le sommet est en 2'. — 3, portion mastoïdienne, — 4, aqueduc du vestibule. — 5, apophyse mastoïde. — 5', apophyse styloïde. — 6, conduit auditif interne. — 7, bord supérieur du rocher, avec sa gouttière. — 8, gouttière latérale. — 9, trou mastoïdien. — 10, orifice interne du canal carotidien. — 11, conduit osseux de la trompe d'Eustache. — 12, 13, hiatus de Fallope et son accessoire.

glion de Gasser (voy. *Trijumeau*). Sur sa partie externe existe un relief, très marqué surtout dans le jeune âge et déterminé par une saillie des canaux demi-circulaires de l'oreille interne. Entre cette saillie et la fossette du ganglion de Gasser, on aperçoit un orifice, l'*hiatus de Fallope*, qui tantôt est arrondi, tantôt en forme de fente. Un peu en arrière et au-dessous de cet orifice, existent le plus souvent un, deux ou trois trous, beaucoup plus petits : ce sont les *hiatus accessoires*. De l'hiatus de Fallope et de ses trous accessoires partent deux gouttières parallèles, qui se dirigent obliquement en bas et en avant jusqu'au bord antérieur du rocher.

L'hiatus de Fallope, ses trous accessoires et les gouttières qui leur font suite donnent passage à quatre filets nerveux savoir : 1° le *grand nerf pétreux superficiel* et le *petit nerf pétreux superficiel*, qui proviennent du nerf facial ; 2° le *grand nerf pétreux profond* et le *petit nerf pétreux profond*, qui émanent du nerf de Jacobson.

d. *Face postérieure.* — Elle nous présente, à l'union de son tiers interne avec son tiers moyen, l'orifice du *conduit auditif interne*. Le canal qui lui

fait suite et où passent le nerf auditif, le nerf facial et le nerf intermédiaire de Wrisberg, mesure environ un centimètre de longueur et se termine par quatre *fossettes*, que séparent deux crêtes plus ou moins saillantes et disposées en forme de croix. De ces quatre fossettes, deux sont supérieures et deux inférieures : la fossette supérieure et antérieure possède un orifice unique volumineux, qui n'est autre que l'orifice supérieur de l'aqueduc de Fallope, dans lequel s'engage le nerf facial; les trois autres fossettes présentent chacune des orifices multiples, par lesquels passent les branches terminales du nerf auditif, pour aboutir aux parties molles de l'oreille interne. Nous les décrirons en détail à propos de l'oreille (voy. t. III, Organes des sens).

Un peu en dehors du conduit auditif interne, sur la partie moyenne de la face postérieure, on aperçoit une fente ordinairement très étroite, à direction verticale ou légèrement oblique : c'est l'orifice postérieur d'un canal, également très étroit, connu sous le nom d'*aqueduc du vestibule*. Il livre passage à un prolongement tubulaire du labyrinthe membraneux, ainsi qu'à un artériole et à une veinule destinées au vestibule de l'oreille interne.

e. *Face inférieure* (fig. 95). — La face inférieure du rocher est tout entière en rapport avec la surface extérieure de la base du crâne. Elle nous présente successivement, en allant de dedans en dehors et sur le trajet d'une même ligne droite : 1° une *surface rugueuse*, sur laquelle vient s'insérer le muscle péristaphylin interne; cette surface forme la paroi inférieure du canal carotidien; 2° un trou circulaire, l'*orifice inférieur du canal carotidien;* 3° une saillie en forme d'aiguille, l'*apophyse styloïde*, sur laquelle prend naissance le *bouquet de Riolan*, c'est-à-dire le ligament stylo-maxillaire, le ligament stylo-hyoïdien, et les trois muscles stylo-hyoïdien, stylo-pharyngien et styloglosse; l'apophyse styloïde est embrassée en avant par une lamelle osseuse qui se continue, sans ligne de démarcation aucune, avec la paroi antérieure du conduit auditif externe; on lui a donné le nom d'*apophyse vaginale;* 4° entre l'apophyse styloïde et l'apophyse mastoïde, un petit trou circulaire, le *trou stylo-mastoïdien*, auquel aboutit l'aqueduc de Fallope et qui donne passage au nerf facial et à l'artère stylo-mastoïdienne.

En arrière de la ligne que nous venons de suivre et qui est fort accidentée, comme en le voit, la face inférieure du rocher nous présente encore : 1° une surface rugueuse, située immédiatement en arrière du trou stylo-mastoïdien, c'est la *surface jugulaire* destinée à s'articuler avec l'apophyse jugulaire de l'occipital; 2° entre la surface jugulaire et l'orifice inférieur du canal carotidien, une dépression régulièrement évidée et entièrement lisse : c'est la *fosse jugulaire*, dont la cavité, très variable suivant les individus, loge l'extrémité supérieure renflée de la veine jugulaire interne.

f. *Bord supérieur*. — Plus long que les deux autres, il présente une gouttière peu profonde, dans laquelle chemine le sinus pétreux supérieur et qui est appelée pour cette raison *gouttière pétreuse supérieure*. Il n'est pas rare d'y rencontrer un ou plusieurs petits orifices pour des veinules qui viennent s'ouvrir dans le sinus pétreux supérieur. C'est sur ce bord que vient s'attacher la tente du cervelet.

g. *Bord antérieur.* — Libre dans sa partie interne, il s'articule avec la grande aile du sphénoïde, en ménageant à ce niveau le *trou déchiré antérieur.* Dans sa moitié externe, au contraire, il s'unit intimement à la portion écailleuse : la ligne d'union des deux pièces osseuses est marquée, à la base du crâne, par la scissure de Glaser. La portion libre du bord antérieur du rocher d'une part, et d'autre part la partie la plus interne de l'écaille temporale délimitent entre elles un angle rentrant, ouvert en dedans, dans lequel vient se loger l'extrémité postérieure de la grande aile du sphénoïde. En regardant de face le sommet de cet angle, on aperçoit nettement, le long de la ligne de soudure de l'écaille avec le rocher, deux *canaux osseux* superposés comme les canons d'un fusil double. Ces deux canaux aboutissent l'un et l'autre à la caisse du tympan : le canal supérieur loge le muscle du marteau ; le canal inférieur n'est autre que la portion osseuse de la *trompe d'Eustache* (fig. 95, 17).

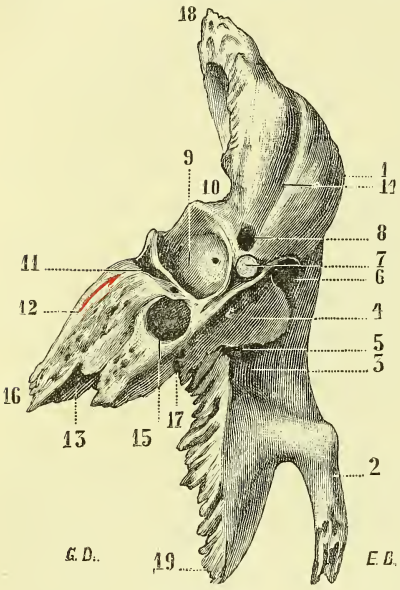

Fig. 95.
Temporal droit, vue inférieure.

1, apophyse mastoïde. — 2, apophyse zygomatique. — 3, 4, cavité glénoïde et 5, scissure de Glaser. — 6, conduit auditif externe. — 7, apophyse styloïde, sectionnée à sa base. — 8, trou stylo-mastoïdien. — 9, fosse jugulaire. — 10, gouttière latérale. — 11, aqueduc du limaçon. — 12, gouttière pétreuse inférieure. — 13, orifice supérieur du canal carotidien. — 14, rainure digastrique. — 15, orifice inférieur du canal carotidien. — 16, sommet du rocher. — 17, les deux canaux du bord interne du rocher (trompe d'Eustache et conduit du muscle du marteau). — 18, portion mastoïdienne. — 19, portion écailleuse.

h. *Bord postérieur.* — Il s'articule, comme nous l'avons déjà vu, avec le bord antérieur de l'occipital. Il nous présente en allant de dedans en dehors : 1° une gouttière, la *gouttière pétreuse inférieure*, qui loge le sinus veineux du même nom ; 2° une dépression triangulaire, l'*aqueduc du limaçon*, renfermant à l'état frais le ganglion d'Andersch (voy. *Nerf glosso-pharyngien*) ; du fond de cette dépression part un petit conduit, où passent une artériole et une veinule qui aboutissent au limaçon; 3° une portion lisse, affectant quelquefois la forme d'une échancrure, et concourant à former, avec une échancrure similaire que nous avons déjà vue sur le bord antérieur de l'occipital, le *trou déchiré postérieur ;* 4° enfin la *surface jugulaire* et la *gouttière pétreuse latérale*, que nous avons mentionnées ci-dessus, à propos de la face inférieure du rocher et de la portion mastoïdienne du temporal.

i. *Canaux creusés dans le rocher.* — La portion pierreuse du temporal est creusée d'un grand nombre de canaux vasculaires et nerveux, dont la connaissance est absolument nécessaire pour aborder avec fruit l'étude des nerfs et des vaisseaux. Voici, sommairement résumée, la description des trois conduits principaux :

Canal carotidien, donnant passage à l'artère carotide interne. — Il com-

mence à la face inférieure du rocher où nous avons décrit son orifice inférieur et se termine au sommet du même os où nous avons vu son orifice supérieur. Ce canal, d'abord ascendant, se coude à angle droit après un parcours de 7 à 10 millimètres, devient ainsi horizontal et conserve cette direction jusqu'à sa terminaison. La longueur de sa portion horizontale mesure de 18 à 22 millimètres. Le diamètre du canal carotidien varie de 5 à 7 millimètres.

Canal ou *aqueduc de Fallope*, donnant passage au nerf facial. — Il commence dans le fond du conduit auditif interne, au niveau de la fossette antérieure et supérieure que nous avons déjà décrite, et se termine au trou stylo-mastoïdien qui nous est également connu. Le canal de Fallope, en fuyant le conduit auditif interne, se porte d'abord en avant, perpendiculairement à l'axe du rocher, vers l'hiatus de Fallope; puis, se coudant brusquement, il se dirige en dehors, parallèlement à l'axe du rocher ; enfin, se coudant de nouveau, il se porte en bas en suivant un trajet vertical. Au total, l'aqueduc de Fallope présente deux coudes, lesquels le divisent en trois portions ; une *première portion*, horizontale et antéro-postérieure, longue de 3 à 5 millimètres ; une *deuxième portion*, horizontale et transversale, mesurant une longueur de 10 à 12 millimètres ; une *troisième portion*, verticalement descendante, présentant également de 10 à 12 millimètres de longueur. — Sur l'aqueduc de Fallope viennent se brancher plusieurs conduits secondaires, que nous étudierons plus tard en décrivant le nerf facial.

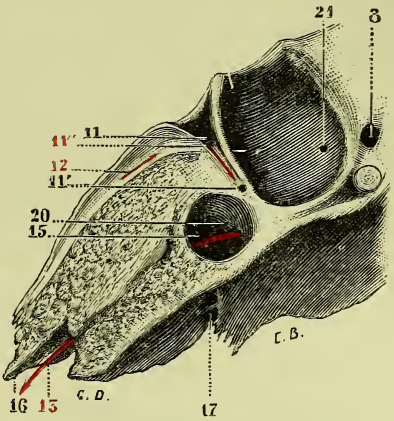

Fig. 96.

Face inférieure du rocher, pour rendre plus visible certains détails de la figure précédente.

Se reporter, pour les chiffres 1 à 11, à la légende de la figure 95, en outre :
11', orifice inférieur du canal de Jacobson. — 11", gouttière, quelquefois convertie en canal, conduisant de l'aqueduc du limaçon au canal de Jacobson. — 20, conduit carotido-tympanique. — 21, conduit du nerf jugulaire.

Canal de Jacobson ou *canal tympanique*, donnant passage au nerf de Jacobson. — Considérez, sur la face inférieure du rocher, la crête osseuse qui sépare la fosse jugulaire de l'orifice inférieur du canal carotidien : sur le sommet de cette crête, ou en un point qui est peu distant de ce sommet sur le versant interne, existe un petit trou circulaire : c'est l'orifice inférieur du canal de Jacobson. Une gouttière antéro-postérieure le réunit presque toujours à l'aqueduc du limaçon. Ce canal se porte ensuite verticalement en haut et un peu en dehors et s'ouvre à la partie inférieure de la caisse du tympan, pour se continuer en une gouttière qui est creusée sur le promontoire. Il mesure en moyenne de 6 à 8 millimètres de longueur.

4° **Conformation antérieure.** — L'*écaille temporale*, analogue en cela à la grande aile du sphénoïde, est formée par deux lames de tissu compact, interceptant entre elles, mais par places seulement, une couche fort mince de tissu spongieux. — Le tissu spongieux est beaucoup plus abondant dans la *portion*

mastoïdienne. Ce qui caractérise cette portion du temporal, c'est l'existence dans son épaisseur de nombreuses cavités, les cavités *mastoïdiennes*, qui communiquent toutes ou presque toutes avec la caisse du tympan et ne sont par conséquent que de simples dépendances de cette dernière cavité. — Quant au *rocher*, il est presque exclusivement formé de tissu compact et présente une dureté toute particulière, à laquelle il est redevable de son nom. Le rocher est creusé, lui aussi de nombreuses cavités, *conduit auditif externe*, *caisse du tympan*, *vestibule*, *canaux demi-circulaires*, *limaçon*, destinées à loger les parties les plus intéressantes et les plus délicates du sens de l'ouïe. Nous renvoyons la description détaillée de ces différentes cavités à l'article *Oreille* (voy. t. III, Organes des sens).

Développement. — Abstraction faite de l'apophyse styloïde qui appartient en réalité à l'appareil hyoïdien, le temporal se développe par trois centres d'ossification, comprenant chacun plusieurs points secondaires : un centre pour l'écaille, un pour le rocher, un pour le cercle tympanal. Les deux derniers de ces centres apparaissent dans un cartilage préexistant. Le premier, destiné à l'écaille, apparaît directement, sans cartilage préexistant. dans la trame embryonnaire.

a. L'*écaille* commence à s'ossifier au 3e mois de la vie fœtale. Elle se développe par trois points d'ossification distincts, qui sont situés : le premier, à la base de l'apophyse zygomatique ; le deuxième, sur la partie squameuse proprement dite, un peu au-dessus du précédent; le troisième, un peu au-dessus du cercle tympanal.

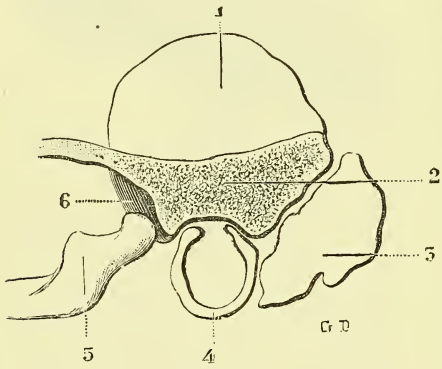

Fig. 97.
Ossification du temporal.

1, portion écailleuse, avec 2, son apophyse zygomatique. — 3, portion mastoïdienne et rocher. — 4, cercle tympanal. — 5, maxillaire inférieur, s'articulant en 6, avec la portion écailleuse.

b. Le *rocher* se développe par de nombreux points d'ossification, en tout 16, d'après Rambaud et Renault : deux points primitifs pour le limaçon, six pour les canaux demi-circulaires, neuf pour les osselets ; plus neuf points complémentaires, savoir : trois pour le limaçon, trois pour les canaux demi-circulaires, un pour le toit de la caisse, un pour son plancher, un pour l'éminence mamillaire. L'apophyse mastoïde, comme l'a depuis longtemps démontré Béclard, est une dépendance du rocher et ne possède qu'exceptionnellement un ou deux points qui lui sont propres.

c. Le *cercle tympanal* s'ossifie dès le 5e mois par trois points distincts : un point médian ou inférieur et deux points latéraux ou supérieurs. Interrompu à sa partie supérieure, il affecte la forme d'un anneau incomplet, libre dans presque toute son étendue, soudé seulement par ses deux extrémités à l'écaille temporale. Ce n'est que plus tard que la partie interne du cercle tympanal se soudera au rocher pour former la caisse du tympan, tandis que sa partie externe, se développant en dehors, donnera naissance à la partie inférieure du conduit auditif externe. La *scissure de Glaser* n'est que le dernier vestige chez l'adulte de la séparation originelle des portions tympanique et écailleuse du temporal.

A la naissance, la soudure des différentes pièces du temporal est à peu près complète; elle s'achève dans la première année.

Les cavités mastoïdiennes n'existent pas chez le nouveau-né. Ce n'est que vers la fin de la première année qu'elles apparaissent, par résorption graduelle de la couche de tissu osseux qui sépare à leur niveau la table externe de la table interne. Ces cavités, analogues en cela aux sinus frontaux, s'accroissent avec l'âge et présentent leur maximum de développement chez les vieillards.

Variétés. — Les variations morphologiques du temporal sont fort nombreuses (voy. W. Krause, *Anatomische Varietæten*, 1880, p. 64) et nous devons nous borner à signaler les principales : 1° On a vu la portion écailleuse divisée en deux portions distinctes par une suture transversale (Hyrtl). — 2° Dans certains cas, l'écaille temporale envoie un prolonge-

ment antérieur qui s'articule avec le frontal, interceptant ainsi toute espèce de contact entre le pariétal et la grande aile du sphénoïde. Cette disposition a été étudiée chez les sujets russes par Gruber (*Mém. de l'Acad. imp. des Sc. de St-Pétersbourg*, 1874), qui l'a constatée 1.50 0/0. Calori (*Sull' anom. sutura fra la porz. squam. del temp. e l'oss. front.*, 1874) a rencontré la même fréquence chez les sujets italiens. Ranke (*Beitr. z. Anthropologie und Urgeschichte Bayerns*), sur des crânes français et bavarois, est arrivé à la proportion de 1,7 0/0. On peut admettre avec Stieda (*Archiv. für Anthrop.*, 1878, S. 119) que cette anomalie se rencontre en moyenne une fois sur 100. — 3° Il est relativement plus fréquent de rencontrer entre le frontal et l'écaille temporale un os wormien. — 4° On peut observer sous la racine de l'apophyse zygomatique un trou (*foramen jugulare spurium* de Luschka), par lequel passe une veine émissaire, faisant communiquer la circulation des sinus intra-crâniens avec la veine jugulaire externe. — 5° Le long de la suture pétro-occipitale, il peut exister, un peu en dedans du trou déchiré postérieur, un canal anormal, à travers lequel passe le sinus pétreux inférieur. — 6° Sur la face antérieure du rocher, on rencontre parfois, entre l'écaille et l'hiatus de Fallope, une lamelle osseuse fort mince (*tegmen tympani*), qui se trouve séparée du rocher, dans une étendue plus ou moins grande, par une fissure connue sous le nom de *fissura tegmenti tympani*. — 7° Voltolini (cité par Hyrtl) a décrit, sous le nom de *canalis petroso-mastoïdeus*, un petit conduit qui met en communication la cavité crânienne avec les cavités mastoïdiennes et dans lequel vient s'enfoncer un prolongement de la dure-mère (voy. encore, pour les variations des cavités mastoïdiennes : Hyrtl, *C.-R. des Sciences de l'Acad. imp. de Vienne*, 1858, et Zoja, *Sull' apofisi mastoïdea*, Milano, 1864).

§ VII. — Os wormiens

Les os wormiens, ainsi appelés du nom d'un médecin danois, Olaus Worm, qui les a décrits pour la première fois au commencement du XVIIe siècle (1611), sont de petits os surnuméraires que l'on rencontre accidentellement entre les divers os du crâne.

Avec M. Pozzi (Art. *Crâne* du Dictionnaire encyclopédique), nous distinguerons ces os intercalaires en deux groupes : les *faux os wormiens* et les *os wormiens vrais*. — Les premiers résultent d'une anomalie de développement d'un os normal. Ce sont, en d'autres termes, des centres d'ossification, qui, au lieu de se souder à l'os dont ils dépendent, sont restés indépendants. Tels sont le dédoublement du pariétal, le dédoublement de l'écaille temporale, l'os épactal. — Les os wormiens vrais dérivent, au contraire, d'un ou de plusieurs points d'ossification surajoutés : ils comprennent par conséquent toutes les pièces osseuses surnuméraires, développées le long de la partie marginale des os du crâne.

Du reste, on rencontre les os wormiens, soit au niveau des sutures, soit au niveau des fontanelles, d'où leur subdivision toute naturelle en *wormiens suturaux* et *wormiens fontanellaires*.

1° **Os wormiens suturaux.** — Parmi les premiers, il convient de signaler : 1° l'*os sagittal*, développé entre deux pariétaux, en tout autre point que celui où siège anormalement la fontanelle sagittale (voy. *Pariétal*, p. 126); 2° les wormiens développés dans les sutures *occipito-pariétale*, *fronto-pariétale*, *pariéto-sphénoïdale*, *pétro-occipitale*. (Pour les wormiens développés dans ces deux dernières sutures, voy. Gruber, *Beitrag. zur Anat. der Schadelbasis*, Saint-Pétersbourg, 1869.) Exceptionnellement (un fait de Th. Simon, *Virchow's Archiv.*, 1873, deux faits de Chambellan, *Th. inaug.*, Paris, 1883), on rencontre un os wormien dans la suture médio-frontale ou métopique.

2° Os wormiens fontanellaires. — Ils peuvent se rencontrer au niveau de presque toutes les fontanelles, normales ou anormales, de la boîte crânienne. Il convient, pour ne pas compliquer inutilement la terminologie, de leur donner le nom de la fontanelle où ils se trouvent logés. C'est ainsi que nous avons : l'*os wormien fontanellaire bregmatique*, observé pour la première fois par Bertin, généralement très volumineux ; l'*os wormien fontanellaire lambdatique*, développé dans la fontanelle médiane postérieure et souvent confondu avec les os wormiens suturaux qui l'accompagnent ; l'*os wormien fontanellaire astérique*, situé dans la fontanelle latérale postérieure, au point de réunion de l'occipital, du pariétal et du temporal (*astérion* des anthropologistes) ; l'*os wormien fontanellaire ptérique*, situé dans la fontanelle latérale antérieure, au point de rencontre du pariétal et de la grande aile du sphénoïde (*ptérion* des anthropologistes) ; l'*os wormien fontanellaire orbitaire* (extrêmement rare), situé dans la fontanelle orbitaire (Pozzi), au point de jonction du frontal, de l'os planum et de la petite aile du sphénoïde.

Quant aux fontanelles anormales, elles peuvent, elles aussi, être comblées par des os surnuméraires. La fontanelle sagittale, par exemple, possède parfois (2 fois sur 198 crânes de Parisiens d'après Chambellan) un os wormien qu'il convient d'appeler *os wormien obélique* (du mot *obélion* des anthropologistes), pour le distinguer de l'os wormien sagittal, qui n'est qu'un wormien sutural. La fontanelle *naso-frontale* ou *glabellaire* (du mot *glabelle* des anthropologistes) peut présenter également un os wormien, *os wormien glabellaire ;* M. Pozzi en a signalé un exemple frappant sur le crâne n° 485 du musée de Caen.

Tout récemment M. Manouvrier (*Bull. Soc. d'Anthrop.*, 1886), a décrit, sous le nom d'*os insulés*, un nouveau groupe d'os wormiens qui se développent, loin des sutures et des fontanelles, au milieu même d'un os normal. Il ne les a observés jusqu'ici que sur le frontal, le temporal et le sphénoïde et sur la table interne seulement, d'où le nom d'*os wormiens endocrâniens* sous lequel il les désigne encore. Ces osselets paraissent, du reste, être assez fréquents : sur 58 crânes parisiens, qu'il a examinés à ce sujet, M. Manouvrier a constaté leur présence sur 15. Hyrtl a observé, lui aussi, un os insulé sur le pariétal, au voisinage de la suture pariéto-écailleuse.

Quel que soit le groupe auquel ils appartiennent, les os wormiens sont très variables dans leurs dimensions, dans leur forme et aussi dans leur épaisseur. Ils sont formés le plus souvent aux dépens de toute l'épaisseur du crâne ; mais ils peuvent aussi être formés seulement aux dépens de la table externe (*exocrâniens*), plus rarement aux dépens de l'interne (*endocrâniens*). J'ai eu l'occasion, tout récemment, de rencontrer toute une série d'os wormiens se rattachant à cette dernière variété, sur les fosses occipitales d'un jeune enfant hydrocéphale.

Contrairement à l'opinion de Béclard, enseignant que les os wormiens n'apparaissent que cinq ou six mois après la naissance, il est démontré aujourd'hui, par l'existence bien constatée (Chambellan) de ces os surnuméraires sur des crânes de fœtus, que leur développement peut se faire dès la vie intra-utérine. Ils proviennent de centres d'ossification spéciaux, lesquels ne sont pas soudés avec les centres d'ossification normaux dont l'évolution produit les os du crâne.

Il résulte d'une série considérable d'observations prises par M. Chambellan sur des crânes d'Incas, de Parisiens, d'Auvergnats, de Néo-Calédoniens, de Nègres, que, dans ces diverses races, le nombre d'os wormiens présenté par le côté droit est toujours supérieur au nombre offert par le côté gauche (1439 du côté droit, pour 1185 observés du côté gauche). Le même observateur a cru pouvoir établir (*loc. cit.*, p. 71) que les os wormiens sont « d'autant plus nombreux que la capacité crânienne est plus considérable », conclusion déjà formulée par Hyrtl, et, d'autre part, que les « brachycéphales ont plus d'os wormiens que les dolichocéphales ».

ARTICLE II

DESCRIPTION DU CRANE EN GÉNÉRAL, DÉVELOPPEMENT

Envisageant, dans le présent article, la boîte crânienne comme une seule pièce, nous décrirons successivement sa *surface intérieure* et sa *surface extérieure*, en nous arrêtant principalement sur les points qui n'ont pu être signalés à propos de chaque os en particulier ; nous aurons continuellement en vue, dans cette nouvelle description, un crâne d'adulte. Nous étudierons ensuite, dans un paragraphe consacré au *développement*, les modifications graduelles que subit le crâne humain en parcourant les diverses phases de son évolution anatomique. Nous examinerons, enfin, dans un dernier paragraphe, la *théorie vertébrale du crâne*.

§ I. — Configuration intérieure du crane

Au point de vue de sa configuration intérieure, la boîte crânienne se divise en deux régions : la *voûte* et la *base*. Les limites respectives de ces deux régions sont fournies par un plan horizontal qui passerait, en avant par la bosse frontale moyenne, en arrière par la protubérance occipitale.

1° Région de la voûte. — La voûte est constituée : en avant par le frontal, dans sa partie moyenne par les deux pariétaux, en arrière par la partie la plus élevée de l'écaille occipitale.

Elle nous présente *sur la ligne médiane*, en allant d'avant en arrière : 1° une partie de la *crête frontale* où vient s'insérer la faux du cerveau ; 2° une gouttière fort longue, la *gouttière longitudinale*, qui, en suivant la suture médio-frontale et la suture sagittale, nous conduit jusqu'à la protubérance occipitale interne, limite postérieure de notre région.

Sur les côtés de la ligne médiane et en procédant toujours d'avant en arrière, nous rencontrons successivement : la fosse frontale, la suture fronto-pariétale, la fosse pariétale, la suture pariéto-occipitale et la fosse cérébrale de l'occipital. Rappelons encore la présence, sur chaque côté de la suture sagittale : 1° du trou pariétal ; 2° des dépressions, fort variables en nombre et en étendue, que déterminent sur la surface osseuse les corpuscules de Pacchioni. Il est à remarquer que ces dépressions sont toujours situées à l'extrémité d'un rameau artériel de la dure-mère. De plus, il y a concordance presque constante entre la profondeur du sillon de cette artère et le degré d'amincissement du crâne

dû aux corpuscules de Pacchioni. Le plus souvent, les dépressions en question sont situées au voisinage de l'angle bregmatique formé par la réunion des sutures sagittale et médio-frontale, à une distance moyenne de 25 millimètres de cette dernière suture et à 15 millimètres de la suture bi-pariétale. Presque toujours elles se développent des deux côtés et sont alors symétriquement placées. Lorsqu'elles n'existent que d'un seul côté, c'est ordinairement à gauche, où, d'ailleurs, elles sont en général plus profondes. Plus rarement, elles n'existent que du côté droit.

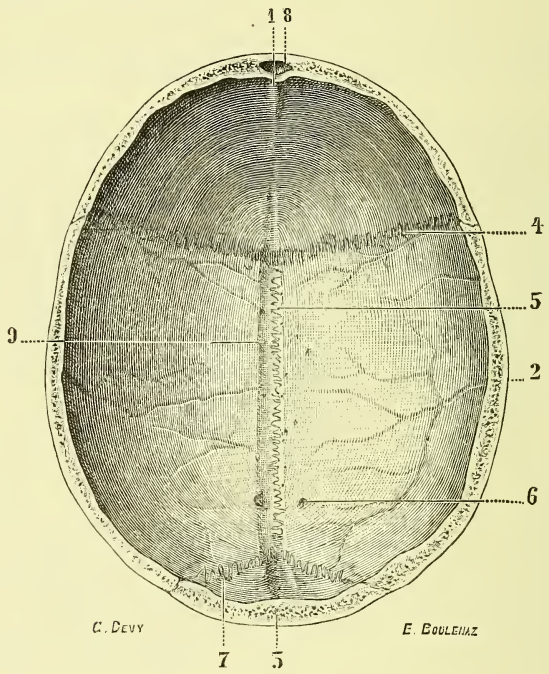

Fig. 98.
Voûte du crâne, surface intérieure ou endocrânienne.
1, frontal. — 2, pariétal. — 3, occipital. — 4, suture fronto-pariétale. — 5, suture bi-pariétale ou sagittale. 6, trou pariétal. — 7, suture pariéto-occipitale. — 8, sinus frontal. — 9, gouttière longitudinale.

2° **Région de la base.**— La base du crâne, relativement très élevée en avant, devient de plus en plus profonde en arrière, formant ainsi un plan incliné extrêmement inégal. Pour la commodité de la description, on la divise en trois zones ou étages, un *étage antérieur*, un *étage moyen*, un *étage postérieur :*

a. *Etage antérieur.* — Limité en avant par le plan fictif qui sépare la voûte du crâne de sa base, il est nettement limité en arrière, sur la ligne médiane, par la gouttière optique et, sur les côtés, par le bord postérieur des petites ailes du sphénoïde. Il est constitué : 1° *sur la ligne médiane*, par la face postérieure du frontal, la lame criblée de l'ethmoïde, une partie de la face supérieure du corps du sphénoïde ; 2° *sur les côtés*, par les bosses orbitaires et les petites ailes du sphénoïde.

Cet étage nous présente :

Sur la ligne médiane et en allant d'avant en arrière : 1° la portion inférieure

de la *crête frontale;* 2° le *trou borgne;* 3° l'*apophyse crista galli;* 4° une *crête* à peine saillante, qui continue en arrière cette dernière apophyse; 5° la gouttière optique, dirigée transversalement et aboutissant, à droite et à gauche, au trou optique.

Sur les côtés : 1° les *gouttières olfactives*, où reposent les nerfs et les bulbes olfactifs, avec les *trous olfactifs* et la *fente ethmoïdale*, tous orifices qui nous sont déjà connus (voy. *Ethmoïde*); 2° la suture *fronto-ethmoïdale;* 3° les *bosses orbitaires*, avec leurs éminences mamillaires et leurs impressions digitales, s'articulant en arrière avec les petites ailes du sphénoïde pour former la suture *fronto-sphénoïdale.* — Le long de la suture fronto-ethmoïdale, nous devons noter deux trous de chaque côté : ce sont les orifices internes de deux canaux qui s'ouvrent d'autre part sur la paroi interne de l'orbite, les *conduits ethmoïdaux* ou *conduits orbitaires internes.* On les distingue en antérieure et postérieur. Le *conduit orbitaire interne antérieur* laisse passer l'artère ethmoïdale antérieure et un filet nerveux sensitif (filet ethmoïdal du rameau nasal de la branche ophthalmique). Le *conduit orbitaire interne postérieur* livre passage à l'artère ethmoïdale postérieure et à un petit filet nerveux décrit par Luschka.

b. *Etage moyen.* — Sa limite antérieure n'est autre que la limite postérieure de l'étage précédent. Sa limite postérieure est constituée, sur la ligne médiane par le bord supérieur de la lame quadrilatère du sphénoïde, sur les côtés par le bord supérieur du rocher. Latéralement, l'étage moyen a pour limites le plan fictif qui sépare la voûte de la base. A la formation de cet étage concourent : le corps du sphénoïde, la grande aile du même os, l'écaille temporale et la face antérieure du rocher. Nous y apercevons dans toute son étendue la suture qui unit la grande aile du sphénoïde, d'une part à l'écaille du temporal, d'autre part au bord antérieur du rocher.

L'étage moyen nous présente :

Sur la ligne médiane : la *selle turcique* ou *fosse pituitaire*, limitée en avant par la *gouttière optique* et par les deux *trous optiques;* en arrière, par le bord supérieur de la *lame quadrilatère* du sphénoïde ; sur les côtés, par la *gouttière caverneuse*, où se trouvent logés le sinus caverneux et l'artère carotide interne ; à ses quatre angles, enfin, par les quatre *apophyses clinoïdes*, les deux antérieures et les deux postérieures. Nous avons déjà dit que, dans la selle turcique, vient se loger le corps pituitaire (voy. *Cerveau*).

Sur les côtés : deux excavations profondes, les *fosses sphéno-temporales.* Ces excavations, riches en impressions digitales et en éminences mamillaires, nous montrent tout d'abord la *dépression de Gasser*, qui est creusée sur la partie la plus interne de la face antérieure du rocher et où vient se loger le ganglion de même nom du nerf trijumeau. Elles nous offrent ensuite à considérer *sept* orifices, dont la connaissance est des plus importantes. Ce sont, en allant d'avant en arrière : 1° la *fente sphénoïdale*, qui fait communiquer le crâne avec l'orbite et qui livre passage au nerf moteur oculaire commun, au nerf moteur oculaire externe, au nerf pathétique, au nerf ophthalmique ou à ses trois branches terminales (nerf frontal, nerf lacrymal, nerf

nasal), à la veine ophthalmique, à quelques rameaux de l'artère méningée moyenne ; sur le côté interne de la fente sphénoïdale existe quelquefois un

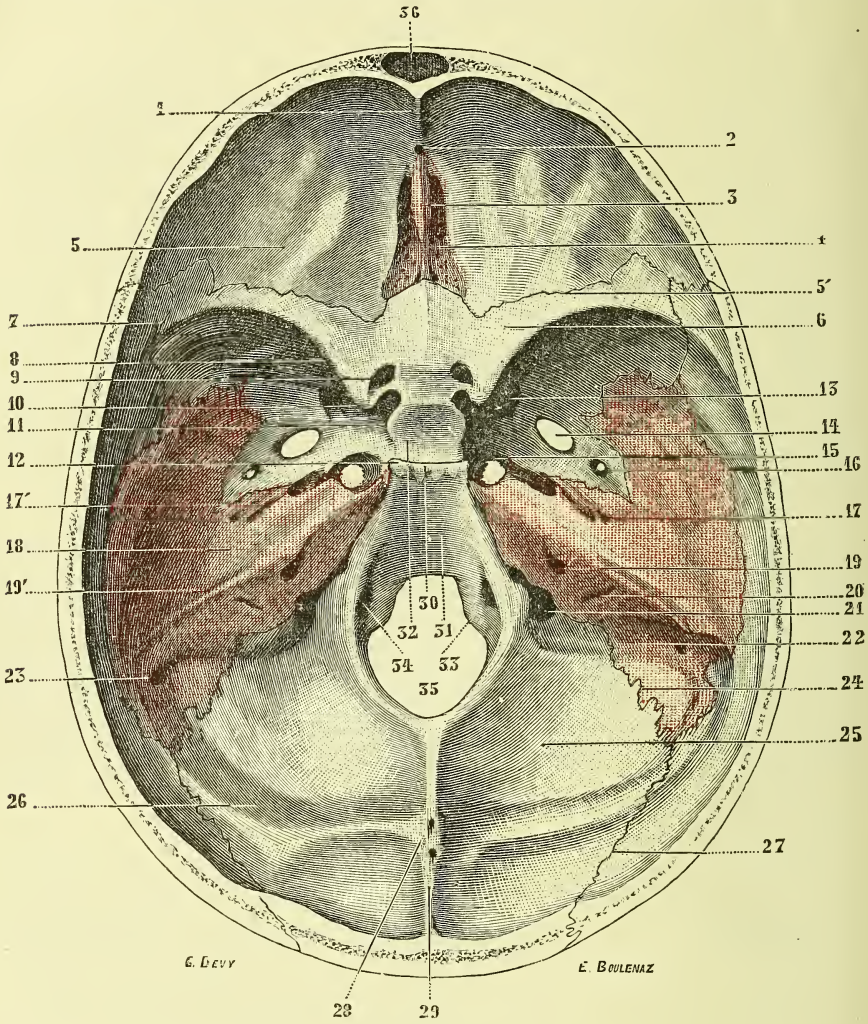

Fig. 99.

Base du crâne, surface intérieure ou endocrânienne.

1, crête frontale. — 2, trou borgne. — 3, apophyse crista galli. — 4, suture fronto-ethmoïdale. — 5, bosses orbitaires. — 5', suture sphéno-frontale. — 6, petite aile du sphénoïde. — 7, suture sphéno-pariétale — 8, bord postérieur de la petite aile du sphénoïde. — 9, trou optique. — 10, 11, 12, apophyses clinoïdes, antérieure, moyenne et postérieure. — 13, trou grand rond et sa gouttière. — 14, trou ovale. — 15, trou déchiré antérieur — 16, trou petit rond. — 17, hiatus de Fallope et son accessoire. — 18, rocher — 19, conduit auditif interne. — 20, aqueduc du vestibule. — 21, trou déchiré postérieur. — 22, gouttière latérale. — 23, trou mastoïdien — 24, suture pétro-occipitale. — 25, fosse cérébelleuse. — 26, partie horizontale de la gouttière latérale. — 27, suture occipito-pariétale. — 28, protubérance occipitale interne. — 29, crête occipitale interne. — 30, lame quadrilatère du sphénoïde. — 31, gouttière basilaire. — 32, selle turcique. — 33, condyle de l'occipital. — 34, trou condylien antérieur. — 35, trou occipital.

petit tubercule osseux, qui sert d'implantation à l'anneau de Zinn (voy. t. III, *Muscles de l'œil*) ; 2° le *trou grand rond*, qui aboutit dans la fosse ptérygo-maxillaire et qui laisse passer le nerf maxillaire supérieur ; 3° le *trou ovale*, qui livre passage au nerf maxillaire inférieur et à l'artère petite ménin-

gée ; 4° le *trou petit rond*, traversé par l'artère méningée moyenne ; constatons que c'est de ce trou que part le canal vasculaire, qui ira plus loin former sur le pariétal les ramifications de la *feuille de figuier* (p. 125) ; 5° l'*hiatus de Fallope* et les orifices accessoires qui l'accompagnent, ouverts sur la face antérieure du rocher, traversés par les deux nerfs pétreux superficiels provenant du facial et par les deux nerfs pétreux profonds émanant du nerf de Jacobson qui n'est lui-même qu'une branche du nerf glosso-pharyngien ; notons les deux gouttières obliques qui font suite à ces orifices et dans lesquelles viennent se loger les filets nerveux que nous venons d'indiquer ; 6° le *trou déchiré antérieur*, situé un peu en dedans du trou ovale, entre le rocher et le bord interne de la grande aile du sphénoïde ; il est fermé, à l'état frais, par une lamelle fibro-cartilagineuse que traverse le nerf vidien ; 7° l'*orifice interne du canal carotidien*, enfin, ouvert au sommet du rocher et amenant la carotide interne dans la gouttière caverneuse.

c. *Etage postérieur*. — L'étage postérieur, limité en arrière et sur les côtés par le plan fictif qui sépare la base du crâne de la voûte, est limité en avant par le bord supérieur de la lame quadrilatère du sphénoïde et par le bord supérieur du rocher. Il se trouve donc constitué par le versant postérieur de la lame quadrilatère du sphénoïde, la face postérieure du rocher et toute la face interne de l'occipital, à l'exception des fosses cérébrales qui appartiennent à la voûte. Malgré son étendue, il ne nous offre qu'une seule suture, la *suture temporo-occipitale*, formée par la juxtaposition du temporal et du bord antérieur de l'occipital.

L'étage postérieur nous présente :

Sur la ligne médiane, en allant d'avant en arrière : 1° la *gouttière basilaire*, où reposent la protubérance annulaire et le tronc basilaire, artère impaire et médiane, formée par la réunion des deux artères vertébrales ; 2° le *trou occipital*, par lequel passent le bulbe et ses enveloppes, les artères vertébrales, les artères spinales, le nerf spinal enfin qui, provenant du bulbe, pénètre dans le crâne et ressort de cette cavité par le trou déchiré postérieur ; 3° la *crête occipitale interne*, qui sépare l'une de l'autre les deux fosses cérébelleuses et sur laquelle vient s'insérer la faux du cervelet ; 4° la *protubérance occipitale interne* qui forme l'extrême limite de la région : c'est là que se réunissent la faux du cerveau, la faux du cervelet, la tente du cervelet ; là aussi que convergent plusieurs sinus veineux pour former ce qu'on est convenu d'appeler le *pressoir d'Hérophile* (voy. t. II, *Sinus de la dure-mère*).

Sur les côtés : les *fosses cérébelleuses*, où reposent les hémisphères cérébelleux, plus une série de trous et de gouttières vasculaires, savoir : 1° la *gouttière pétreuse supérieure*, qui suit le bord supérieur du rocher et qui loge le sinus veineux de même nom ; 2° le *conduit auditif interne*, déjà décrit sur la face postérieure du rocher, qui livre passage à trois nerfs, le nerf auditif, le nerf facial, le nerf intermédiaire de Wrisberg ; 3° l'*aqueduc du vestibule*, fente très étroite située un peu en dehors du trou précédent, qui laisse passer une petite artère ; 4° le *trou condylien antérieur*, situé sur le pourtour du trou occipital, un peu en avant de son diamètre transverse, qui livre passage au

nerf grand hypoglosse; 5° la *gouttière latérale*, qui circonscrit la plus grande partie des fosses cérébelleuses et dans laquelle se loge le sinus veineux latéral; prenant naissance à la protubérance occipitale interne, cette gouttière se porte d'abord horizontalement en dehors jusqu'à la portion mastoïdienne du temporal ; s'incurvant alors presque à angle droit, elle se dirige en bas et en dedans, parcourant dans cette deuxième partie de son trajet la face interne de la portion mastoïdienne du temporal, et, finalement, la partie la plus externe de la suture pétro-occipitale; 6° le *trou mastoïdien*, éminemment

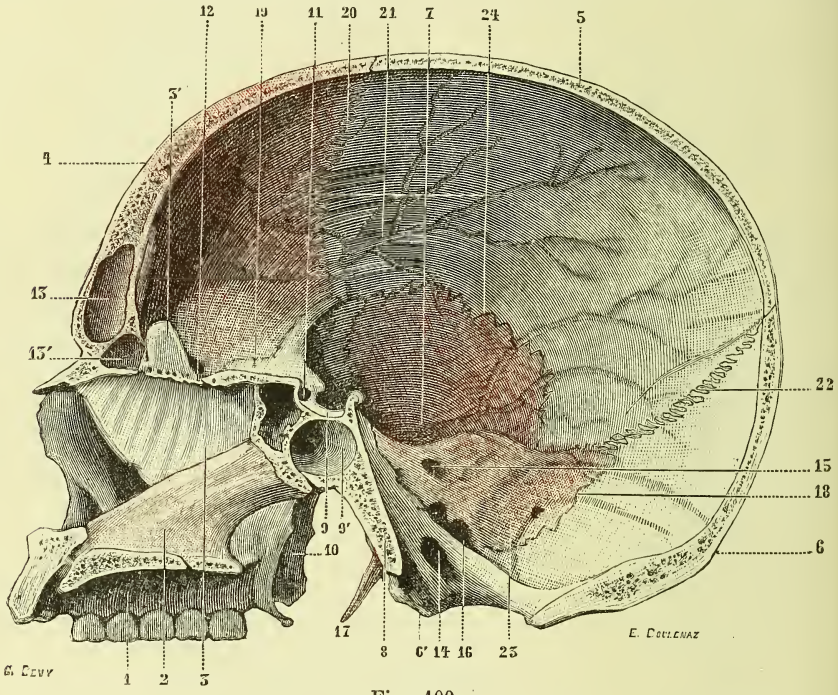

Fig. 100.

Coupe médio-verticale de la tête osseuse; moitié droite, vue par sa face intérieure ou endocrânienne.

1, voûte palatine. — 2, vomer. — 3, lame perpendiculaire de l'ethmoïde, avec 3', crista-galli. — 4, frontal. — 5, pariétal. — 6, occipital, avec 6', son condyle. — 7, temporal. — 8, apophyse basilaire. — 9, selle turcique. — 9', sinus sphénoïdal. — 10, fosse ptérygoïde. — 11, trou optique. — 12, lame criblée de l'ethmoïde. — 13, 13'. sinus frontal. — 14, trou condylien antérieur. — 15, conduit auditif interne — 16, trou déchiré postérieur. — 17, apophyse styloïde. — 18, suture occipito-temporale. — 19, suture sphéno-frontale. — 20, suture fronto-pariétale. — 21, gouttières vasculaires. — 22, suture pariéto-occipitale. — 23, gouttière latérale. — 24, suture temporo-pariétale.

variable par sa situation, mais aboutissant toujours à la deuxième portion de la gouttière latérale; il laisse passer une veine, tributaire du sinus latéral; 7° la *gouttière pétreuse inférieure*, creusée sur la partie la plus interne de la suture pétro-occipitale et logeant le sinus pétreux inférieur; 8° le *trou déchiré postérieur*, large ouverture ménagée entre le bord antérieur de l'occipital et le bord postérieur du rocher, réunissant les deux gouttières latérale et pétreuse inférieure, qui, à ce niveau, se dirigent l'une vers l'autre; son contour est très irrégulier, d'où son nom de trou déchiré, que lui donnent tous les anatomistes; deux petites apophyses osseuses, détachées la première du rebord pétreux, la seconde du rebord occipital, et se dirigeant l'une vers

l'autre, ont pour effet de diviser le trou déchiré postérieur en deux portions : une *portion interne* ou *antérieure*, destinée au nerf glosso-pharyngien ; une *portion externe* ou *postérieure*, où passent, plus ou moins accolés, le nerf pneumo-gastrique, le nerf spinal et la veine jugulaire interne, qui n'est, comme nous le verrons plus tard, que la continuation du sinus latéral.

Des observations nombreuses tendent à établir que le trou déchiré postérieur, de même que la gouttière latérale qui y aboutit, est plus large du côté droit que du côté gauche. D'après un travail récent de Rüdinger (*Monatsschrift für Ohrenheilkunde*, 1875), cette disposition se rencontre 65 à 69 fois p. 100; 24 à 27 fois p. 100, c'est la disposition contraire qu'on observe; et enfin, 4 à 11 fois p. 100 les deux orifices sont sensiblement égaux à droite et à gauche. Le plus grand écart, qui ait été constaté par cet anatomiste entre les dimensions de l'un et de l'autre trou déchiré postérieur, atteint 16 millimètres. Voici quelles seraient, d'après Herberg (*V. Walther und Ammon's Journal*, 1845 t. IV, p. 372), les dimensions moyennes du trou déchiré postérieur : du côté droit, le diamètre transversal est de 14 à 15 millimètres, le diamètre antéro-postérieur de 8 à 9 millimètres; du côté gauche, le diamètre transversal atteint 14 à 17 millimètres, le diamètre antéro-postérieur 7 millimètres seulement. Il existe assez généralement un rapport direct entre les dimensions du trou déchiré postérieur et celles de la fosse jugulaire, qui est creusée, comme on le sait, à la face inférieure du rocher (voyez sur ce point d'anatomie et sur ses conséquences présumées en pathologie, Dwight, *Archiv. f. Augen und Ohrenheilk.*, Bd. V, 1876, et W. Krause, *Zeitschr. f. rationelle Medicin*, 1857, Bd. II, S. 77).

§ II. — Configuration extérieure du crane

Envisagé dans sa configuration extérieure, le crâne nous présente encore une

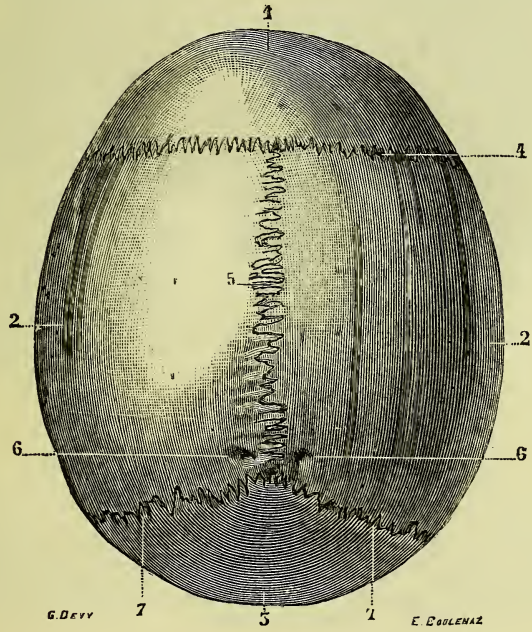

Fig. 101.

Voûte du crâne, vue par sa surface extérieure ou exocrânienne.

1, frontal. — 2, 2, pariétaux. — 3, occipital. — 4, suture fronto-pariétale. — 5, suture sagittale. 6, 6, trous pariétaux. — 7, 7, suture lambdoïde ou pariéto-occipitale.

voûte et une *base*. Mais la *voûte* et la *base* de la surface extérieure diffèrent

des régions de même nom de la surface intérieure, par l'adjonction sur les côtés du crâne d'une troisième région, la *région temporale*.

1° **Région de la voûte.** — La voûte s'étend, dans le sens antéro-postérieur, de la bosse frontale moyenne à la protubérance occipitale externe ; latéralement, elle est exactement limitée par la ligne temporale supérieure. Son étude descriptive est des plus simples :

a. *Sur la ligne médiane*, elle nous présente d'abord la suture *médio-frontale*, qui disparaît chez l'adulte ; puis la suture *bi-pariétale* ou *sagittale*, avec le trou pariétal, toujours placé dans le voisinage de cette suture ; enfin, la partie la plus élevée de l'écaille occipitale.

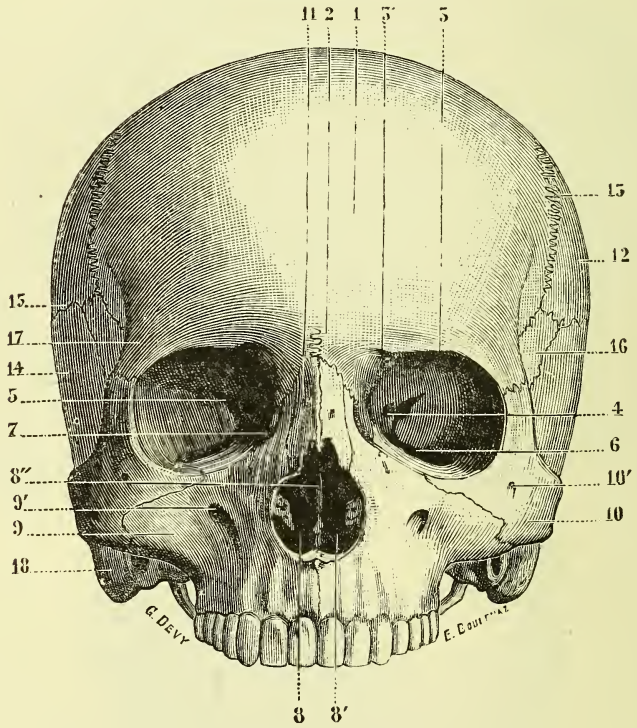

Fig. 102.

Tête osseuse, vue de face.

1, frontal. — 2, bosse nasale (glabelle). — 3, arcade orbitaire. — 4, trou optique. — 5, fente sphénoïdale. — 6, fente sphéno-maxillaire. — 7, gouttière lacrymale. — 8, 8', fosses nasales. — 8'', vomer. — 9, maxillaire supérieur avec 9' trou sous-orbitaire. — 10, os malaire, avec 10' trou malaire. — 11, os nasal. — 12, pariétal. — 13, suture fronto-pariétale. — 14, temporal. — 15, suture pariéto-temporale. — 16, grande aile du sphénoïde. — 17, apophyse orbitaire externe. — 18, apophyse mastoïde.

b. *Sur les côtés*, nous trouvons trois saillies, plus ou moins marquées suivant les sujets, la *bosse frontale*, la *bosse pariétale* et la *bosse occipitale*, plus deux sutures : la première, *suture fronto-pariétale* ou *coronale*, réunit le frontal au bord antérieur du pariétal ; la seconde, *suture occipito-parié-*

tale ou *lambdoïde* (en forme de λ grec), réunit le bord postérieur du pariétal au bord antérieur de l'occipital.

La voûte du crâne est recouverte par le muscle occipito-frontale : elle est assez régulièrement lisse dans toute son étendue.

2° Région latérale ou région temporale. — La région temporale, que l'on désigne à tort sous le nom de fosse temporale (sa partie antéro-inférieure seule pouvant justifier une pareille dénomination), est limitée en haut et en arrière par une ligne courbe, généralement très visible, qui commence en avant et au niveau de l'apophyse orbitaire externe et aboutit en arrière à la fontanelle postéro-latérale, l'*astérion* des anthropologistes, sur le point où se

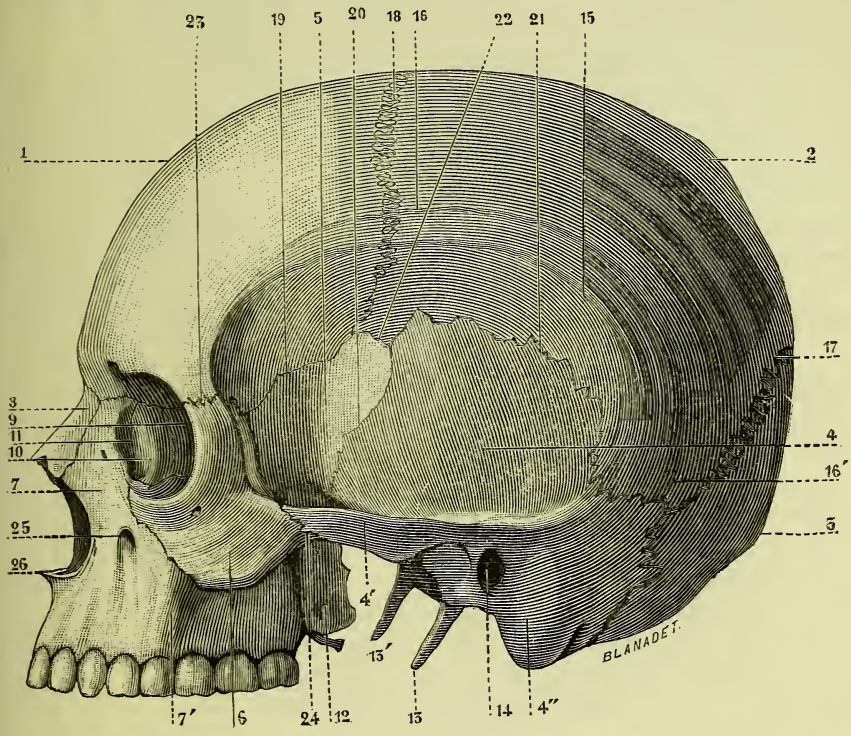

Fig. 103.

Tête osseuse, vue par sa face latérale gauche.

1, frontal. — 2, pariétal. — 3, occipital. — 4, temporal, avec 4' son apophyse zygomatique, 4'' son apophyse mastoïde. — 5, grande aile du sphénoïde. — 6, os malaire. — 7, 7', maxillaire supérieur. — 8, nasal. — 9, ethmoïde. — 10, unguis. — 11, gouttière lacrymale. — 12, apophyse ptérygoïde. — 13, 13', apophyses styloïdes. — 14, conduit auditif externe. — 15, 16, les deux lignes courbes temporales. — 17, suture pariéto-occipitale ou lambdoïde. — 18, suture fronto-pariétale. — 19, suture fronto-sphénoïdale. — 20, suture temporo-sphénoïdale. — 21, suture temporo-pariétale. — 22, suture pariéto-sphénoïdale (*ptérion*). — 23, suture fronto-malaire. — 24, suture zygomato-malaire ou jugale. — 25, trou sous-orbitaire. — 26, épine nasale antérieure.

rencontrent à la fois le temporal, le pariétal et l'occipital; on peut donner à cette ligne courbe le nom de *ligne temporale*. Simple dans toute sa portion qui correspond à l'os frontal, elle laisse échapper en bas, en abordant le pariétal, une branche de bifurcation, qui lui est concentrique, tout en se

rattachant à un rayon plus court, et qui vient se terminer en arrière sur la branche ascendante de la racine longitudinale de l'apophyse zygomatique. Il existe donc deux lignes temporales : l'une supérieure, l'autre inférieure, confondues tout d'abord jusqu'au voisinage de la suture coronale où l'inférieure prend naissance, et s'écartant ensuite de plus en plus en se dirigeant en arrière. La ligne temporale supérieure, comme nous l'avons déjà dit à propos du pariétal, donne insertion à l'aponévrose temporale ; sur la ligne temporale inférieure vient s'attacher le muscle temporal.

En bas et en avant, la région temporale nous présente une large ouverture de forme ovalaire, qui la met en communication directe avec la fosse zygomatique. Cette ouverture se trouve circonscrite : en dedans, par une crête antéro-postérieure fort irrégulière, la *crête sphéno-temporale ;* en dehors, par l'apophyse zygomatique du temporal et par l'os malaire.

La région temporale est constituée par le pariétal, le frontal, le temporal et la grande aile du sphénoïde. Elle nous présente les différentes sutures qui unissent ces os entre eux ; et de plus, les deux sutures qui relient l'os malaire, d'une part à l'apophyse orbitaire externe du frontal, d'autre part à l'apophyse zygomatique de l'écaille temporale.

Nous ne voyons nullement la nécessité de rattacher à la région temporale, comme le font certains auteurs, l'apophyse mastoïde et le conduit auditif externe, qui nous paraissent devoir trouver une place plus naturelle dans la région de la base du crâne.

3° **Région de la base.** — Limitée en avant par la bosse frontale moyenne, en arrière par la protubérance occipitale externe, la base du crâne est circonscrite de chaque côté de la ligne médiane par une longue ligne courbe, qui rencontrerait successivement en allant d'avant en arrière : l'*apophyse orbitaire externe* du frontal, le *tubercule zygomatique* et l'*apophyse mastoïde*, ces deux dernières saillies appartenant au temporal. Sur cette ligne courbe et comme la constituant en partie, on reconnaîtra facilement : 1° les *arcades orbitaires*, présentant pour le passage du nerf sus-orbitaire tantôt un canal, tantôt une simple échancrure (*canal* ou *échancrure sus-orbitaire*); 2° le bord antérieur de la *grande aile du sphénoïde ;* 3° la *crête temporale*, qui lui fait suite ; 4° la *racine longitudinale* de l'apophyse zygomatique ; et enfin 5° la *ligne courbe occipitale supérieure*, qui nous conduit jusqu'à la protubérance occipitale externe.

L'aire de la base du crâne, aussi irrégulière qu'étendue, comporte heureusement des divisions méthodiques qui en facilitent l'étude. Tirons tout d'abord une ligne transversale d'un tubercule zygomatique à l'autre (*ligne bi-zygomatique*). Faisons passer de même sur les deux apophyses mastoïdes une deuxième ligne transversale parallèle à la première (*ligne bi-mastoïdienne*). Ces deux lignes toutes conventionnelles (fig. 104, ZZ, MM), nous permettent de diviser la base du crâne en trois portions ou zones, savoir : 1° une *portion antérieure* ou *zone faciale*, située en avant de la ligne bi-zygomatique ; 2° une *portion moyenne* ou *zone jugulaire*, comprise entre la ligne bi-zygomatique et la ligne mastoïdienne ; 3° une *portion postérieure* ou *zone*

occipitale, comprenant toute cette région de la base qui est située en arrière de la ligne bi-mastoïdienne.

Examinons maintenant chacune de ces trois zones :

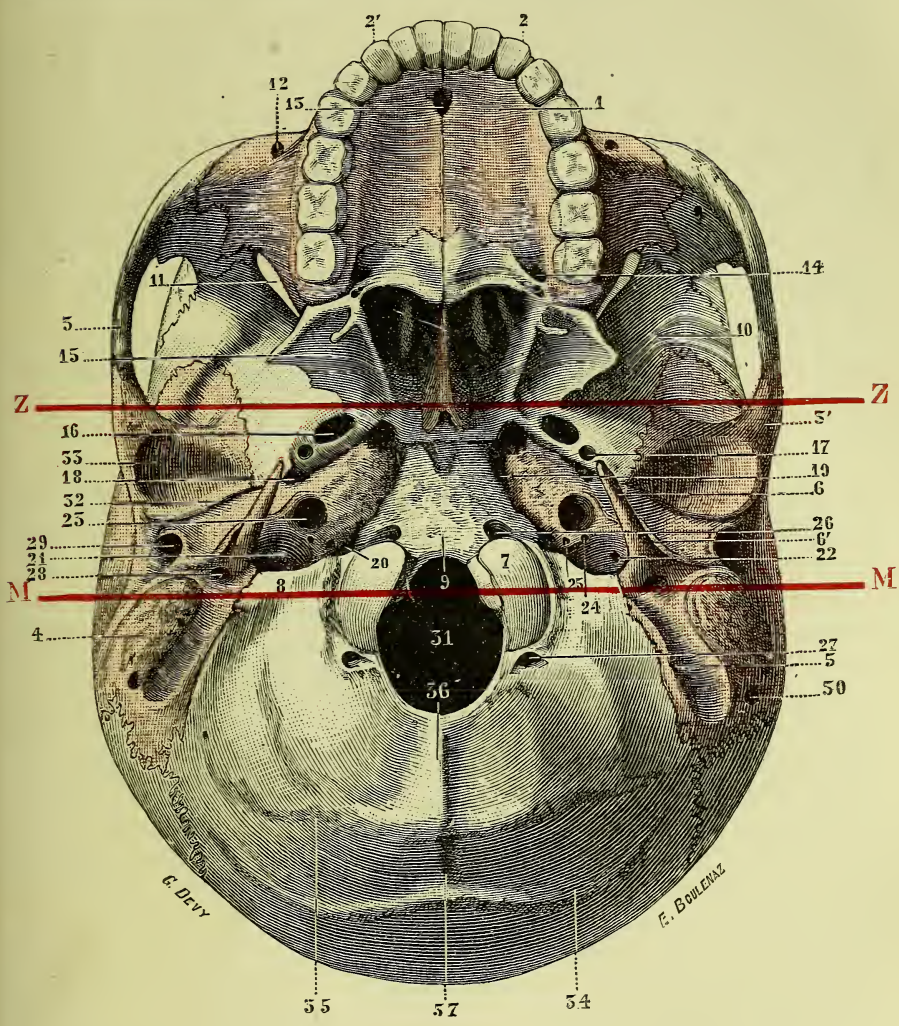

Fig. 104.

Base du crâne, vue par sa surface inférieure ou exocrânienne.

ZZ, ligne bi-zygomatique. — MM, ligne bi-mastoïdienne. — 1, voûte palatine. — 2, 2', dents. — 3, arcade zygomatique, avec 3' tubercule zygomatique. — 4, apophyse mastoïde. — 5, rainure digastrique. — 6, apophyse styloïde avec 6' son apophyse vaginale. — 7, condyle de l'occipital. — 8, apophyse jugulaire. — 9, apophyse basilaire. — 10, sphénoïde. — 11, fente sphéno-maxillaire. — 12, trou sous-orbitaire. — 13, conduit palatin antérieur. — 14, conduit palatin postérieur et ses accessoires. — 15, apophyse ptérygoïde. — 16, trou ovale. — 17, trou petit rond. — 18, canal osseux de la trompe d'Eustache. — 19, trou déchiré antérieur. — 20, trou déchiré postérieur. — 21, fosse jugulaire. — 22, orifice pour le nerf jugulaire d'Arnold. — 23, orifice inférieur du canal carotidien. — 24, conduit de Jacobson. — 25, aqueduc du limaçon. — 26, trou condylien antérieur. — 27, trou condylien postérieur. — 28, trou stylo-mastoïdien. — 29, conduit auditif externe. — 30, trou mastoïdien. — 31, trou occipital. — 32, scissure de Glaser. — 33, cavité glénoïde du temporal. — 34, ligne courbe occipitale supérieure. — 35, ligne courbe occipitale inférieure. — 36, crête occipitale externe. — 37, protubérance occipitale externe.

a. *Zone faciale.* — Dans la constitution de la *zone faciale* entrent le sphénoïde, l'ethmoïde et le frontal. — Nous y trouvons *sur la ligne médiane*, en

la parcourant d'avant en arrière : l'*épine nasale du frontal*, la *lame perpendiculaire* de l'ethmoïde et la *crête sphénoïdale inférieure*, à laquelle vient se fixer le vomer. — *Sur les côtés de la ligne médiane*, nous rencontrons tout d'abord la voûte des fosses nasales, gouttière longue et étroite, formée par la *lame criblée de l'ethmoïde* en avant et par le corps du sphénoïde en arrière. En dehors de cette gouttière, la zone faciale nous présente la face inférieure des *masses latérales* de l'ethmoïde et, enfin, la moitié supérieure de l'*orbite*, la moitié inférieure de cette cavité étant constituée par les os de la face. Remarquons encore, en arrière de l'orbite et en dehors de l'apophyse ptérygoïde, une surface horizontale rugueuse nettement séparée de la région latérale du crâne par la crête temporale du sphénoïde : c'est la surface *sphéno-zygomatique* de la grande aile du sphénoïde sur laquelle viennent s'insérer les faisceaux supérieurs du muscle ptérygoïdien externe.

Sur la zone faciale de la base du crâne viennent s'ouvrir les trous et canaux suivants : les *trous olfactifs*, la *fente ethmoïdale*, les deux *canaux ethmoïdaux* ou *conduits orbitaires internes*, le *trou optique*, et la *fente sphénoïdale*.

b. *Zone jugulaire.* — La *zone moyenne* ou *jugulaire* est constituée : *sur la ligne médiane*, par la *surface basilaire* de l'occipital où viennent s'insérer les muscles grand droit antérieur et petit droit antérieur de la tête ; *sur les côtés*, par deux quadrilatères parfaitement réguliers, où semblent s'être donné rendez-vous presque tous les orifices qui mettent en communication les diverses régions du cou avec la cavité crânienne.

Chacun de ces quadrilatères présente à ses quatre angles quatre saillies osseuses importantes, et qui nous sont déjà connues : le *tubercule zygomatique*, l'*apophyse ptérygoïde*, le *condyle de l'occipital* et l'*apophyse mastoïde*. Il se trouve ainsi circonscrit par quatre lignes droites, réunissant deux à deux ces différentes saillies angulaires. Il est constitué, du reste : en avant et en dehors, par l'écaille du temporal et la grande aile du sphénoïde ; en arrière et en dedans, par la portion antécondylienne de l'occipital ; à sa partie moyenne, par la face inférieure du rocher.

De plus, une série linéaire de crêtes et de saillies, étendues de l'apophyse mastoïde à l'apophyse ptérygoïde, divise notre quadrilatère en deux triangles sensiblement égaux en surface : un *triangle antéro-externe* et un *triangle postéro-interne*. Cette ligne de saillies se trouve constituée, en allant de l'apophyse mastoïde à l'apophyse ptérygoïde : par l'*apophyse styloïde*, par son *apophyse vaginale* qui la déborde à la fois en dedans et en dehors, par *l'épine du sphénoïde*, et enfin, par une *lamelle osseuse* plus ou moins développée, qui, partant de cette dernière apophyse, longe le bord interne de la grande aile et aboutit à l'aile externe de l'apophyse ptérygoïde.

Le *triangle antéro-externe* nous présente : 1° le *conduit auditif externe ;* 2° la *cavité glénoïde* du temporal, que circonscrit en avant la racine transverse de l'apophyse zygomatique et qui se trouve divisée en deux portions par la *scissure de Glaser ;* 3° le *trou petit rond ;* 4° le *trou ovale*.

Le *triangle postéro-interne* nous présente, à son tour : 1° le *trou stylo-*

mastoïdien; 2° le *trou déchiré postérieur* et la *fosse jugulaire* qui lui fait suite en dehors et un peu en avant ; 3° l'orifice inférieur du *canal carotidien;* 4° entre ce dernier orifice et la fosse jugulaire, sur le sommet d'une crête qui les sépare, l'orifice inférieur du *conduit de Jacobson;* 5° en avant du condyle de l'occipital, la *fossette condylienne antérieure*, au fond de laquelle vient s'ouvrir le *trou condylien antérieur;* 6° au sommet du rocher, le *trou déchiré antérieur;* 7° en avant de ce dernier, sur la base de l'apophyse ptérygoïde, l'orifice postérieur du *canal vidien*, lequel vient s'ouvrir d'autre part dans la fosse ptérygo-maxillaire; 8° entre le trou déchiré antérieur et l'orifice inférieur du canal carotidien, une surface quadrilatère rugueuse, où vient s'insérer le muscle péristaphylin interne.

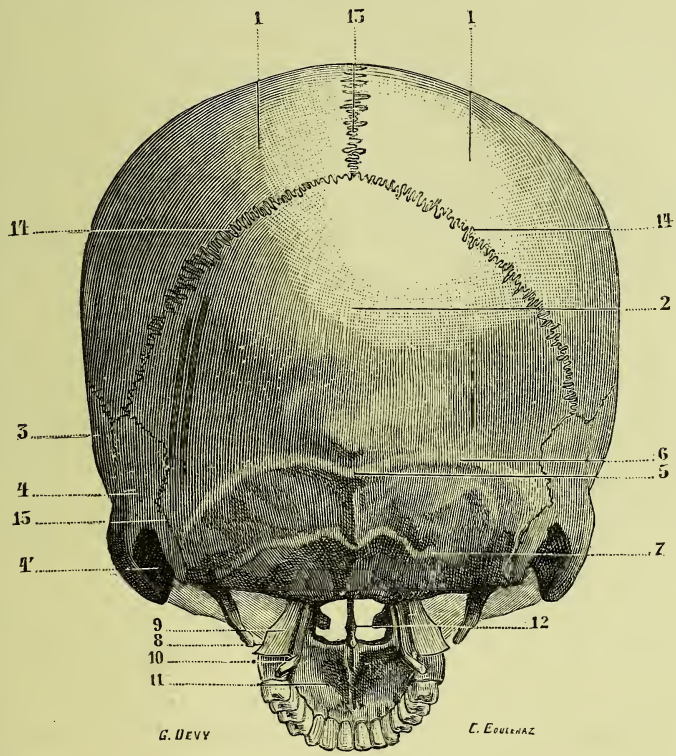

Fig. 105.

Tête osseuse, vue postéro-inférieure.

1, 1, pariétaux. — 2, occipital. — 3, temporal, avec 4, sa portion mastoïdienne, 4', sa rainure digastrique. — 5, protubérance occipitale externe (*inion*). — 6, ligne courbe occipitale supérieure. — 7, ligne courbe occipitale inférieure. — 8, apophyse styloïde. — 9, apophyse ptérygoïde, avec 10, le crochet de son aile interne. — 11, voûte palatine. — 12, vomer. — 13, suture sagittale. — 14, suture lambdoïde ou pariéto-occipitale. — 15, suture occipito-mastoïdienne.

c. *Zone occipitale.* — La *zone postérieure* ou *occipitale* est entièrement constituée par l'occipital et par la portion mastoïdienne du temporal. Sa limite antérieure, la *ligne bi-mastoïdienne*, nous présente d'abord sur son trajet et de chaque côté de la ligne médiane, trois saillies importantes qui sont, en allant de dedans en dehors : 1° le *condyle de l'occipital*, avec sa surface

articulaire fortement allongée et oblique en avant et en dedans ; il est limité en arrière par la *fossette condylienne postérieure*, au fond de laquelle on aperçoit le plus souvent un trou, le *trou condylien postérieur*, donnant passage à une veine ; 2° l'*apophyse jugulaire*, avec sa surface rugueuse pour l'insertion du muscle droit latéral du cou ; 3° l'*apophyse mastoïde*, enfin, portant sur son côté interne la *rainure digastrique*, où vient prendre naissance le muscle de même nom.

Sur la ligne médiane, la zone occipitale nous offre le *trou occipital*, et la *protubérance occipitale externe*, réunis l'un à l'autre par une crête généralement bien marquée, la *crête occipitale externe*. Des deux extrémités et aussi de la partie moyenne de la crête partent trois lignes courbes concentriques, qui se dirigent toutes les trois en dehors et en avant : la première de ces lignes commence à la protubérance occipitale externe et aboutit à l'apophyse mastoïde, c'est la *ligne courbe occipitale supérieure ;* la seconde part de la portion moyenne de la crête occipitale et se termine sur le côté externe de l'apophyse jugulaire, c'est la *ligne courbe occipitale inférieure ;* quant à la troisième, celle qui part de l'extrémité antérieure de la crête occipitale, elle n'est autre que le rebord postérieur du trou occipital. Les lignes courbes occipitales et les surfaces rugueuses qu'elles circonscrivent donnent insertion à une foule de muscles, que nous décrirons plus tard en étudiant la nuque.

Nous croyons devoir résumer ici, dans les deux tableaux synoptiques suivants : 1° les différents orifices et canaux qui sont situés à la base du crâne, en plaçant en regard de chacun d'eux les organes qui les traversent ; 2° les muscles qui s'insèrent à la base du crâne, en indiquant pour chacun d'eux leur point d'insertion.

1° TABLEAU SYNOPTIQUE

INDIQUANT LES TROUS ET CANAUX DE LA BASE DU CRANE AVEC LES ORGANES QUI LES TRAVERSENT

A. — Orifices visibles à la fois sur la surface extérieure et la surface intérieure.

1. *Trou pariétal*	Une veine pariétale (*v. émissaire de Santorini*).
2. *Trou orbitaire interne antérieur*	Nerf nasal interne ; Artère ethmoïdale antérieure.
3. *Trou orbitaire interne postérieur*	Nerf ethmoïdal de Luschka ; Artère ethmoïdale postérieure.
4. *Fente ethmoïdale*	Nerf nasal interne ; Branches de l'art. ethmoïdale antérieure.
5. *Trous olfactifs*	Rameaux du nerf olfactif ; Quelques artérioles.
6. *Trou optique*.	Nerf optique ; Artère ophthalmique.

7. *Fente sphénoïdale*	Nerfs nasal, lacrymal, frontal; Nerf moteur oculaire commun; Nerf moteur oculaire externe; Nerf pathétique; Veine ophthalmique; Racine sympathique du ganglion ophthalmique.
8. *Trou grand rond*	Nerf maxillaire supérieur.
9. *Trou ovale*	Nerf maxillaire inférieur; Artère petite méningée.
10. *Trou petit rond*	Artère et veines méningées moyennes.
11. *Trou déchiré antérieur*	Nerf vidien; Une artériole méningée.
12. *Canal carotidien*	Artère carotide interne; Plexus carotidien du grand sympathique.
13. *Trou occipital*	Bulbe rachidien et ses enveloppes; Artères vertébrales et spinales; Nerfs spinaux.
14. *Trou condylien antérieur*	Nerf grand hypoglosse; Une artériole méningée; Une veine condylienne antérieure.
15. *Trou condylien postérieur*	Une veine condylienne postérieure.
16. *Trou déchiré postérieur*	Nerfs glosso-pharyngien, pneumo-gastrique et spinal; Veine jugulaire interne; Une artériole méningée.
17. *Trou mastoïdien*	Veine mastoïdienne.

B. — Orifices visibles seulement sur la surface intérieure.

1. *Trou borgne*	Prolongement de la dure-mère.
2. *Hiatus de Fallope et trous accessoires*	Grand et petit nerfs pétreux superficiels; Grand et petit nerfs pétreux profonds; Branche de l'artère méningée moyenne.
3. *Conduit auditif interne*	Nerfs facial et auditif; Nerf intermédiaire de Wrisberg; Une branche de la vertébrale.
4. *Aqueduc du vestibule*	Une artériole et une veinule.

C. — Orifices visibles seulement sur la surface extérieure.

1. *Trou sus-orbitaire*	Nerf et artère sus-orbitaire.
2. *Conduit ptérygo-palatin*	Nerf ptérygo-palatin; Artère et veine ptérygo-palatines.
3. *Canal vidien*	Nerf vidien; Artère et veine vidiennes.
4. *Scissure de Glaser*	Artère tympanique.
5. *Trou stylo-mastoïdien*	Nerf facial; Artère et veine stylo-mastoïdiennes.
6. *Conduit de la corde du tympan*	Corde du tympan.
7. *Canal de Jacobson*	Nerf de Jacobson.
8. *Conduit auditif externe*	Ondes sonores.
9. *Conduit de la trompe d'Eustache*	Colonne d'air.

10. *Conduit du muscle interne du marteau.* | Muscle interne du marteau.
11. *Aqueduc du limaçon* . . . . . | Une artériolle et une veinule.

2° TABLEAU SYNOPTIQUE

INDIQUANT LES MUSCLES QUI S'INSÈRENT SUR LA BASE DU CRANE

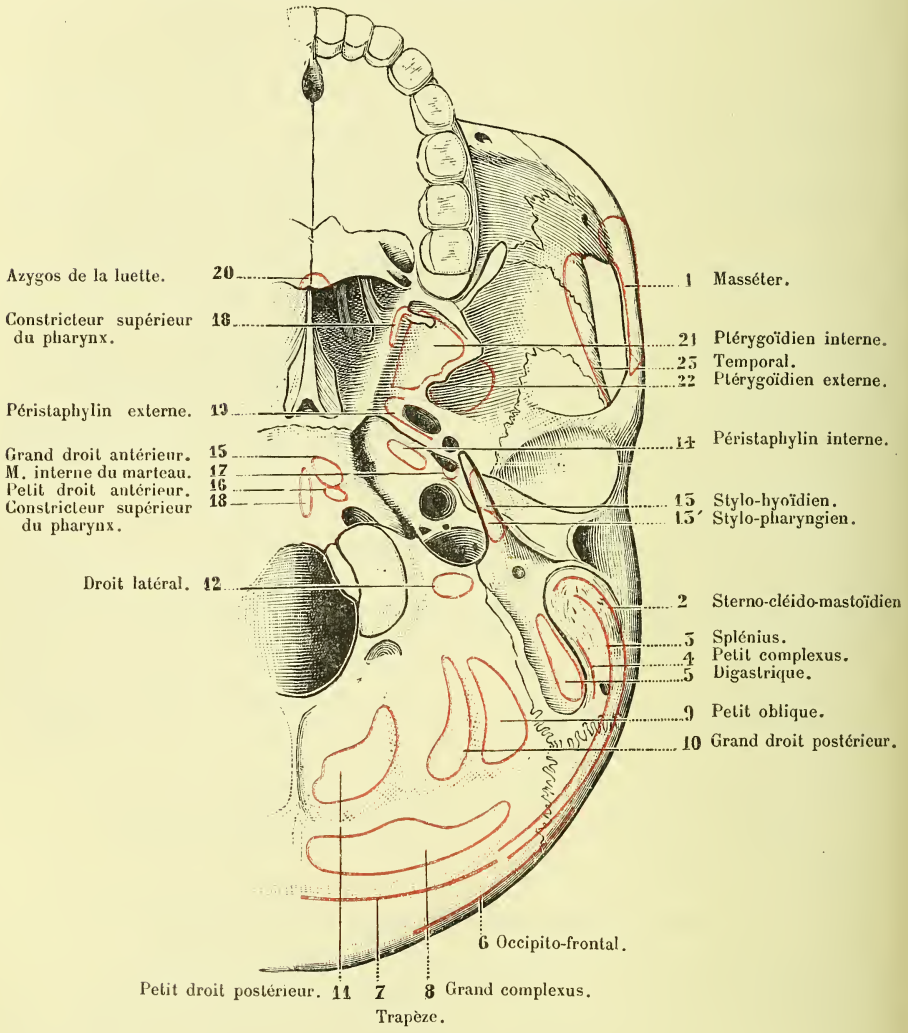

Fig. 106.

A. — Zone postérieure ou occipitale.

1. *Occipital* . . . . . | Occipital : lèvre supérieure de la ligne courbe supérieure, dans ses deux tiers externes.
2. *Auriculaire postérieur* . . . . . | Base de l'apophyse mastoïde.
3. *Auriculaire antérieur*. . . . . | Base de l'apophyse zygomatique.
4. *Trapèze* . . . . . | Occipital: protubérance occipitale externe, tiers interne de la ligne courbe supérieure.

5. *Sterno-cléido-mastoïdien*	Apophyse mastoïde et tiers externe de la ligne courbe supérieure de l'occipital.
6. *Splénius*	Lèvre inférieure de la ligne courbe occipitale supérieure dans son tiers externe et face externe de l'apophyse mastoïde.
7. *Grand complexus*	Rugosités comprises entre les deux lignes courbes de l'occipital.
8. *Petit complexus*	Bord postérieur de l'apophyse mastoïde.
9. *Grand droit postérieur*	Rugosités situées au-dessous de la ligne courbe inférieure de l'occipital.
10. *Petit droit postérieur*	Rugosités situées au-dessous de la ligne courbe inférieure de l'occipital, en dedans du précédent.
11. *Petit oblique*	Moitié externe de la ligne courbe inférieure de l'occipital.
12. *Digastrique*	Rainure digastrique du temporal.

B. — Zone moyenne ou jugulaire.

1. *Grand droit antérieur*	Face inférieure de l'apophyse basilaire de l'occipital.
2. *Petit droit antérieur*	Face inférieure de l'apophyse basilaire, en arrière du précédent.
3. *Droit latéral*	Face inférieure de l'apophyse jugulaire, en arrière du trou déchiré postérieur.
4. *Ptérygoïdien externe*	Face externe de l'apophyse ptérygoïde et partie de la grande aile qui lui fait suite.
5. *Ptérygoïdien interne*	Fosse ptérygoïde.
6. *Péristaphylin externe*	Fossette naviculaire ou scaphoïdienne.
7. *Péristaphylin interne*	Face inférieure du rocher, près de son sommet.
8. *Muscle du marteau*	Face inférieure du rocher, à côté du précédent.
9. *Constricteur supérieur du pharynx*	Tiers inférieur du bord postérieur de l'aile interne de l'apophyse ptérygoïde; crochet qui la termine et surface basilaire de l'occipital.

C. — Zone antérieure ou faciale.

1. *Droits de l'œil*	Face inférieure et base des petites ailes du sphénoïde.
2. *Grand oblique de l'œil*	Face inférieure des petites ailes.
3. *Releveur de la paupière supérieur*	Face inférieure des petites ailes.
4. *Orbiculaire des paupières*	Apophyse orbitaire interne du frontal (en partie seulement).
5. *Sourcilier*	Partie interne de l'arcade sourcilière.

§ III. — Développement général du crane

Le crâne est primitivement membraneux, c'est-à-dire constitué dans toute son étendue de cellules embryonnaires, au sein desquelles cheminent quel-

ques vaisseaux. Mais bientôt (le quatrième jour chez le poulet, le quinzième chez le lapin, au deuxième mois chez l'homme), survient une première et importante différenciation. La moitié inférieure, en effet, est rapidement envahie par la chondrine et se transforme en cartilage, tandis que la moitié supérieure persiste à l'état de simple membrane. La première de ces parties ou *crâne cartilagineux* (*plaque basilaire* de Kœlliker) forme la base, c'est-à-dire l'ethmoïde, le sphénoïde, les portions inférieures du temporal et de l'occipital. La seconde ou *crâne membraneux* constituera la voûte, c'est-à-dire le frontal, les pariétaux, l'écaille du temporal et une partie de l'écaille occipitale.

Le développement respectif de la base et de la voûte du crâne se poursuit donc suivant les deux modes particuliers de l'ossification : au sein du tissu cartilagineux pour la base, au sein du tissu fibreux pour la voûte.

Développement de la base. — Le développement de la base ne présente rien de bien spécial (voir plus loin *Théorie vertébrale du crâne*). Un certain nombre de points d'ossification, déjà énumérés à propos de chaque os, apparaissent dans le bloc cartilagineux primitif ; ils s'étendent ensuite par leur circonférence et finissent par se rejoindre ou même par se fusionner. A la naissance, la lame criblée et l'apophyse crista galli de l'ethmoïde, la lame quadrilatère du sphénoïde sont encore à l'état cartilagineux. Les autres parties, déjà transformées en tissu osseux, ne sont cependant pas entièrement réunies. L'ossification poursuit son œuvre et le développement de la base ne se complète guère que vers l'âge de six ou sept ans.

Développement de la voûte. — Le développement de la voûte est plus complexe. Pour en faciliter l'étude, nous examinerons successivement :

1° Le crâne de l'enfant ;
2° Le crâne de l'adulte :
3° Le crâne du vieillard.

1° *Crâne de l'enfant* (*période fontanellaire*). — Les nombreux points d'ossification, primitifs ou complémentaires, qui se disséminent dans le crâne membraneux pour présider à la formation de chacun des os de la voûte et que nous avons déjà étudiés en détail, procèdent, dans leur extension, du centre à la circonférence. Il résulte d'un pareil mode d'accroissement que les angles des diverses pièces qui sont les points les plus éloignés du centre sont les derniers envahis par la substance osseuse. L'ossification n'étant pas encore terminée au moment de la naissance, les régions vers lesquelles convergent ces angles persistent à l'état de membrane fibreuse : ces espaces membraneux, non encore ossifiés, ont reçu le nom de *fontanelles*. La connaissance de leur situation et de leur forme est importante surtout pour l'accoucheur qui peut, grâce à elles, acquérir des notions précises sur la position du fœtus, encore enfermé dans les parties maternelles.

Normalement les fontanelles sont au nombre de six : deux médianes et quatre latérales, deux de chaque côté (fig. 107 et 108).

a. Les *fontanelles médianes* se distinguent en antérieure et postérieure. — La *fontanelle antérieure*, de beaucoup la plus grande, se trouve à l'union du frontal et des deux pariétaux, au point connu en crâniologie sous le nom de *bregma*. Pour ces deux raisons, on l'appelle encore *grande fontanelle*, *fontanelle bregmatique*. Elle affecte la forme d'un losange à bords curvilignes et rentrants. Chez le nouveau-né, le grand axe du losange, dirigé d'arrière en avant est de 4 à 5 centimètres ; le petit axe ou axe transversal mesure de 2 cent. et demi à 4 centimètres. — La *fontanelle postérieure*, encore appelée *petite* ou *lambdatique*, est située au point de convergence des deux pariétaux et de l'occipital. C'est un petit espace de forme triangulaire qui s'oblitère rapidement après la naissance.

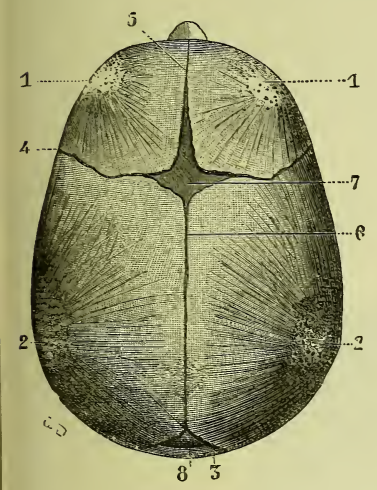

Fig. 107.

Tête de fœtus à terme, vue d'en haut.

1, 1, frontal. — 2, 2, pariétal. — 3, occipital. — 4, suture fronto-pariétale. — 5, suture métopique. — 6, suture sagittale. — 7, fontanelle antérieure ou bregmatique. — 8, fontanelle postérieure ou lambdatique.

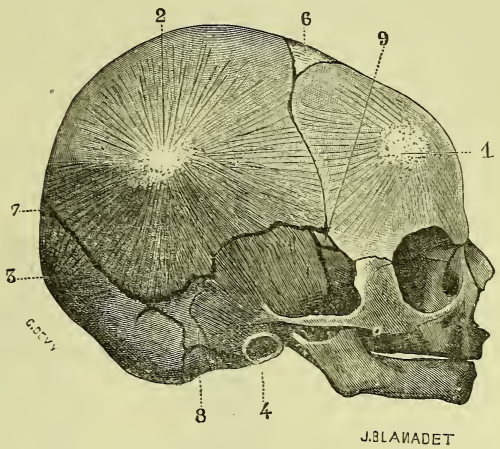

Fig. 108.

Tête de fœtus, vue par sa face latérale droite.

1, frontal. — 2, pariétal. — 3, occipital. — 4, cercle tympanal. — 6, fontanelle antérieure ou bregmatique. — 7, fontanelle postérieure ou lambdatique. — 8, fontanelle postéro-latérale ou astérique. — 9, fontanelle antéro-latérale ou ptérique.

b. Les *fontanelles latérales*, moins importantes que les précédentes, snot : l'une *antérieure* (fig. 108,9), située au point de concours du frontal, du pariétal, du temporal et de la grande aile du sphénoïde (*ptérion* des crâniologistes) ; l'autre *postérieure* (fig. 108,8), située entre le pariétal, l'occipital et la portion mastoïdienne du temporal (*astérion* des crâniologistes). Avec Pozzi, nous désignerons ces deux fontanelles sous les dénominations à la fois plus brèves et plus expressives de fontanelle *ptérique* et de fontanelle *astérique*.

La membrane qui comble les espaces fontanellaires est composée de trois couches : une *couche externe*, qui se continue avec le périoste des os voisins ; une *couche moyenne*, adjacente au tissu osseux déjà formé et destinée à s'ossifier de proche en proche ; une *couche interne*, formée par la dure-mère.

Après la naissance, l'ossification continue à se faire aux dépens de la couche

moyenne. Les angles osseux s'avancent graduellement à la rencontre les uns des autres, diminuant ainsi progressivement l'aire des fontanelles. La grande fontanelle, qui est la dernière à disparaître, est entièrement fermée d'ordinaire, vers l'âge de deux à trois ans, et, du même coup, la période fontanellaire est terminée.

Outre les fontanelles sus-indiquées, on rencontre quelquefois sur le crâne du nouveau-né d'autres espaces membraneux non encore oblitérés. Ces fontanelles *anormales* ou *surnuméraires* sont :

1° La *fontanelle sagittale* ou *fontanelle de Gerdy*, située entre les deux pariétaux, au point où la suture sagittale cesse d'être dentelée pour devenir rectiligne (*obélion* des crâniologistes); c'est un petit losange dont l'axe transversal s'étend d'un trou pariétal à l'autre (p. 126);

2° La *fontanelle naso-frontale* ou *glabellaire*, fréquente chez les hydrocéphales; elle est limitée : en haut, par les angles internes et inférieurs des deux moitiés du frontal, en bas, par les os propres du nez;

3° La *fontanelle cérébelleuse*, signalée pour la première fois par Hamy (*Bull. Soc. d'Anthrop.*, 1867), qui occupe la partie moyenne de la base de l'écaille occipitale, immédiatement en arrière du trou occipital; elle est due à l'absence d'un point d'ossification complémentaire situé à ce niveau et que nous avons déjà signalé (p. 122) sous le nom d'*osselet de Kerkring*.

2° *Crâne de l'adulte* (*période ostéo-suturale*). — Quand tous les os de la voûte sont arrivés au contact par suite de la disparition des fontanelles, les

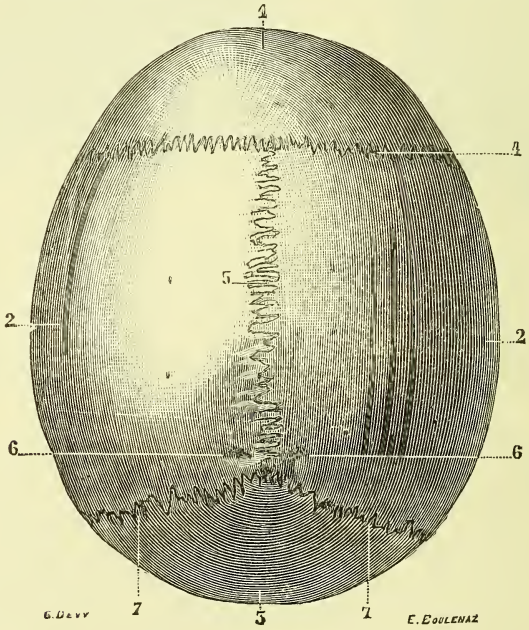

Fig. 109.

Voûte du crâne, surface extérieure ou exocrânienne.

1, frontal. — 2, 2, pariétaux. — 3, occipital. — 4, suture fronto-pariétale. — 5, suture sagittale. — 6, 6, trous pariétaux. — 7, 7, suture lambdoïde ou pariéto-occipitale.

aiguilles osseuses qui forment leur circonférence s'entre-croisent et se pénètrent réciproquement. Il en résulte un entrelacement tout à fait semblable à celui que l'on obtiendrait en faisant pénétrer chacun des doigts d'une main

dans les espaces interdigitaux de l'autre. Les aiguilles osseuses en question peuvent même émettre par leurs faces latérales des dentelures de second ordre, qui s'engrènent de même avec des dentelures similaires. La pénétration est simple dans les premières années de la vie; elle est double vers l'âge de quinze ans ; plus tard elle peut devenir triple.

Ces lignes sinueuses et dentelées, suivant lesquelles les os de la voûte s'unissent entre eux, constituent les *sutures*. On trouve sur la voûte du crâne les sutures suivantes :

a. La *suture sagittale* entre les deux pariétaux ;

b. La *suture métopique* ou *médio-frontale* entre les deux moitiés du frontal ;

c. La *suture coronale* ou *fronto-pariétale*, située entre le frontal et les deux pariétaux, dans une direction perpendiculaire aux deux précédentes ;

d. La *suture lambdoïde*, entre l'écaille de l'occipital et le bord postérieur des deux pariétaux, en forme de V renversé (Λ).

e. Enfin, sur la région latérale, et en allant d'arrière en avant : la *suture pariéto-mastoïdienne*, la *suture écailleuse* ou *temporo-pariétale*, et, tout à fait en avant, les diverses sutures qui constituent l'H du *ptérion* et à laquelle concourent quatre os : le frontal, le pariétal, l'écaille du temporal et la grande aile du sphénoïde.

Les sutures jouent, dans le développement du crâne chez l'adulte, un rôle considérable. Entre les deux lèvres de chaque suture se trouve une couche fibreuse, la *membrane suturale*, qui représente les vestiges de la couche moyenne des fontanelles. Tant que cette membrane persiste, l'os continue à croître en surface. Elle est par conséquent aux os du crâne ce que le cartilage de conjugaison est aux os longs des membres (p. 33). Mais il arrive un moment où l'ossification envahit la membrane suturale, comme elle a envahi la couche moyenne des fontanelles. Les diverses pièces de la voûte sont dès lors soudées entre elles et le crâne ne peut plus augmenter de capacité. C'est à ce phénomène que l'on donne le nom de *synostose*.

Il existe une synostose physiologique et une synostose pathologique :

La *synostose physiologique* débute vers l'âge de quarante-cinq ans. Gratiolet a prétendu qu'elle marche d'arrière en avant dans les races supérieures, et d'avant en arrière dans les races inférieures. Les lobes antérieurs du cerveau auraient ainsi une plus longue période d'accroissement chez les premières. Mais cette loi de Gratiolet n'a pas été confirmée par les recherches ultérieures de Pommerol (*Bull. Soc. d'Anthrop.*, 1874 et 1875) et de Sauvages (*Rech. sur l'état sénile du crâne*, Th. Paris, 1876). D'après ces auteurs, l'oblitération des sutures commence par la région de la suture sagittale appelée obélion, et s'étend ensuite à peu près symétriquement dans tous les sens. Toutefois, il faut tenir compte de nombreuses variations individuelles.

La *synostose pathologique* est caractérisée par l'oblitération prématurée des sutures. La conséquence est facile à prévoir : le crâne sera dans l'impossibilité de s'accroître, et l'encéphale subira de ce fait un arrêt de développement.

Cette synostose prématurée peut être totale ou partielle. Dans le cas de synostose totale, le crâne se trouve réduit dans toutes ses dimensions à la fois : il en résulte une *microcéphalie*.

Si la synostose précoce est partielle, c'est-à-dire frappe seulement une ou plusieurs sutures, la région du crâne correspondant à ces sutures sera seule arrêtée dans son développement; les autres régions continueront à croître, et il en résultera des déformations de la boîte crânienne qui deviendra le plus souvent asymétrique. Suivant que telle ou telle suture sera atteinte, la déformation crânienne affectera telle ou telle variété, *scaphocéphalie*, *trigonocéphalie*, *plagiocéphalie*, etc. (voy. pour plus de détails les *Traités d'Anthropologie*).

L'accroissement de la boîte crânienne peut-il se faire autrement que par le jeu des sutures ? Il résulte des expériences de Gudden (*Recherches expérimentales sur la croissance du crâne*, trad. Forel, Paris, 1876) que les os du crâne peuvent encore s'étendre en surface par un *accroissement interstitiel*. Quant à l'accroissement en épaisseur, il s'effectue aux dépens de la couche celluleuse sous-périostique et de la surface adhérente de la dure-mère.

3° *Crâne du vieillard* (*état sénile*). — L'état sénile est caractérisé : 1° par l'oblitération de toutes les sutures ; 2° par des troubles trophiques qui altèrent la constitution même du tissu osseux.

L'*oblitération des sutures* est le dernier terme de la synostose physiologique décrite plus haut. Nous avons vu qu'elle débutait environ vers l'âge de quarante-cinq ans. Sauf de rares exceptions, la synostose est complète vers l'âge de soixante-quinze à quatre-vingts ans.

Les *troubles trophiques* consistent essentiellement dans l'amincissement du diploé et l'atrophie de la lame interne. L'épaisseur du crâne se trouve ainsi considérablement réduite ; et, comme ces phénomènes se produisent par places isolées, il en résulte des dépressions ou godets de la convexité de la voûte. Cette déformation s'observe principalement sur la région de la fosse pariétale et est ordinairement symétrique. A côté de ces phénomènes d'ordre atrophique, on constate souvent la présence de dépôts osseux irréguliers sur la surface endocrânienne, notamment au niveau du frontal. En somme, il survient chez le vieillard une perversion de l'activité nutritive qui se traduit par des phénomènes inverses : d'une part, par l'atrophie et, de l'autre, par une hyperplasie irrégulière du tissu osseux.

§ IV. — Vertèbre-type

Eléments constitutifs d'une vertèbre. — En anatomie philosophique et envisagée dans son sens le plus large, la vertèbre n'est pas cet os court que nous avons décrit plus haut (p. 48) comme l'élément constitutif de la colonne vertébrale et que nous avons vu se réduire à un corps ou *centrum* et à une série d'apophyses circonscrivant en arrière du centrum un orifice, le *trou vertébral* ou *neural*, destiné à loger la moelle. Ce n'est là qu'une vertèbre incom

plète, ou, si l'on veut, qu'une portion de la vertèbre-type. Celle-ci se complète en avant par l'apparition d'un nouvel orifice, qui est destiné à loger les organes des trois grands appareils digestif, respiratoire et circulatoire et auquel, pour cette raison, on donne le nom de *trou viscéral* ou *trou hæmal* (de αἷμα, sang) de la vertèbre.

La vertèbre, à l'état parfait, se compose donc de trois parties essentielles :

1° Un *corps* ou *centrum;*

2° Un premier arc, situé en arrière du centrum, c'est l'*arc neural*, circonscrivant un orifice, l'*orifice neural;*

3° Un deuxième arc, situé en avant du centrum, c'est l'*arc hæmal*, circonscrivant un orifice, l'*orifice hæmal.*

Quant au mode de constitution de ces deux arcs, l'arc postérieur nous est déjà connu : il est formé par les deux lames vertébrales (*neurapophyses*

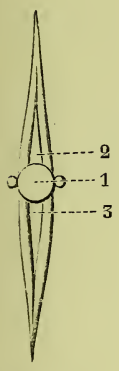

Fig. 110.
Vertèbre caudale de poisson.

1, centrum ou corps.
2, arc neural.
3, arc hæmal.

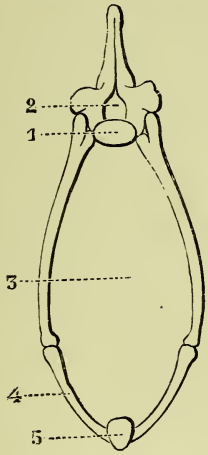

Fig. 111.
Vertèbre thoracique de l'homme.

1, 2, 3, comme dans la figure 109. — 4, cartilage sternal ou sternébral. — 5, une pièce du sternum ou sternèbre.

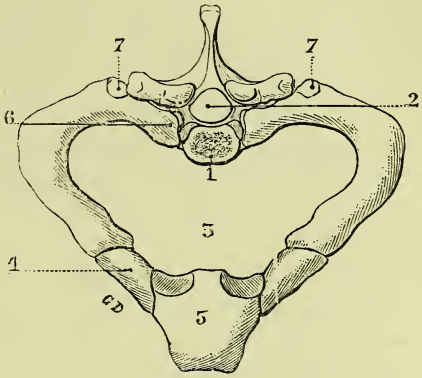

Fig. 112.
Vertèbre thoracique de l'homme.

1, 2, 3, 4, 5, comme dans la figure 110.
6, articulation costo-vertébrale.
7, articulation costo-transversaire.

d'Owen), qui, implantées en avant sur le centrum, se réunissent en arrière sur la ligne médiane, en laissant échapper au point de leur coalescence un prolongement plus ou moins développé, l'apophyse épineuse ou *neurépine*. Les neurapophyses présentent le plus souvent des apophyses secondaires, destinées à les relier aux éléments similaires des vertèbres voisines : ce sont les apophyses articulaires ou *zygapophyses*. — L'arc antérieur, beaucoup plus compliqué, comprend une série de segments articulés les uns à la suite des autres. Nous trouvons, tout d'abord, sur les côtés du centrum, deux prolongements à direction transversale, les apophyses transverses ou *diapophyses*. Aux diapophyses font suite les côtes, qui prennent dans la nomenclature d'Owen le nom de *pleurapophyses*. Les côtes à leur tour viennent s'implanter sur une pièce impaire ou médiane, plus ou moins saillante en avant, le sternum ou

l'*hæmépine*. L'arc antérieur, on le voit, abstraction faite de la multiplicité de ses segments, répète exactement la disposition et la forme de l'arc postérieur.

Avant d'aller plus loin, nous devons signaler dans la région de l'arc antérieur la présence de deux éléments supplémentaires. Ce sont : 1° les *parapophyses*, indépendantes chez quelques poissons, qui s'implantent sur les côtés du centrum, un peu en avant des diapophyses, d'où le nom d'apophyses transverses antérieures qui leur a été donné ; 2° les *hypapophyses*, prolongements impairs et médians qui se détachent de la face antérieure du centrum pour se diriger en avant, à la manière d'une épine ; la vertèbre lombaire du lièvre nous en offre un exemple très net.

Leurs variations. — Ainsi entendue, la vertèbre-type est une simple expression anatomique, qui ne se trouve réalisée nulle part dans la nature. Il n'est aucun animal, en effet, qui la possède à l'état de perfection absolue. Si nous parcourons, à cet égard, les nombreux degrés de l'échelle zoologique, nous voyons la vertèbre se modifier sans cesse, perdre ici un de ses éléments, là un autre, présenter enfin, soit dans son ensemble, soit dans ses détails, une longue série de modalités dont la description précédente n'est que la synthèse.

Pour nous en tenir à l'anatomie humaine, nous voyons les vertèbres varier avec les différentes régions de la colonne dans des proportions souvent fort étendues. L'arc neural et la neurépine qui s'en échappe sont bien développés dans toutes les régions, la région coccygienne exceptée. Mais il n'en est pas de même de l'arc hæmal : celui-ci n'existe pour ainsi dire à l'état parfait qu'à la partie supérieure du thorax, où nous rencontrons sept cercles complets constitués, pour chacun d'eux, par la face antérieure du centrum, deux apophyses transverses, deux côtes, deux cartilages costaux et une pièce sternale. Partout ailleurs l'arc hæmal est incomplet, ou même tellement réduit, qu'il faut toutes les ressources de l'embryologie ou de l'anatomie comparative pour nous permettre d'en reconnaître les divers éléments.

Déjà, à la partie inférieure du thorax, l'élément sternal a disparu et les côtes deviennent plus ou moins libres au milieu des parties molles.

A la région lombaire, les côtes elles-mêmes ont disparu en tant que pièces indépendantes. Les apophyses transverses qui les représentent et qui seraient bien mieux dénommées *apophyses costiformes*, sont soudées au centrum ; quant aux apophyses transverses proprement dites, elles sont représentées par les tubercules mamillaires, que nous avons décrits à la partie postéro-externe des apophyses articulaires supérieures. Du sternum, il n'en reste d'autre trace que la ligne blanche abdominale, à laquelle viennent aboutir, comme homologues des cartilages costaux, les intersections aponévrotiques du muscle grand droit.

A la région sacrée, pas de sternum et pas de côtes apparentes : l'embryologie nous démontre qu'il faut chercher les éléments de ces dernières dans les parties antéro-latérales du sacrum où l'on voit encore, à la période fœtale, trois ou quatre points d'ossification spéciaux, correspondant exactement à la série des points d'ossification des côtes. Les apophyses transverses

des vertèbres sacrées sont visibles encore à la face postérieure de l'os, où elles affectent la forme de simples tubercules, placés en dehors des trous sacrés.

A la région coccygienne, la vertèbre se trouve réduite à son corps ; encore ce corps est-il le plus souvent très rudimentaire. L'arc neural a disparu sans laisser le moindre vestige. Il en est de même de l'arc hæmal, du moins chez l'homme ; car chez les poissons, chaque pièce coccygienne possède en avant du centrum un anneau complet (os en V de l'anatomie ichthyologique), véritable arc hæmal destiné à protéger l'artère caudale.

Si nous remontons maintenant au-dessus du thorax, nous voyons l'arc hæmal tout aussi réduit à la région cervicale qu'à la région lombaire : ici encore la côte, extrêmement réduite, s'est fusionnée à l'apophyse transverse correspondante ; elle est représentée sur cette apophyse, par le tubercule antérieur et la portion d'os qui lui correspond en avant de la gouttière où chemine le nerf rachidien. Quant au sternum, il a, lui aussi, en grande partie disparu. Nous ne voyons, en effet, comme éléments homologues de la formation sternale qu'un tout petit os, le corps de l'os hyoïde et les raphés médians sus-hyoïdien et sous-hyoïdien. En revanche, la région cervicale nous offre un élément nouveau que nous chercherions vainement dans quelque autre région de la colonne : c'est le trou de l'artère vertébrale, que l'on peut appeler, en raison de sa situation, le *trou transversaire*. On admet généralement que ce trou est compris entre l'élément osseux qui constitue l'apophyse transverse proprement dite et celui qui représente la côte.

Lois de ces variations. — Toutes ces transformations de la vertèbre sont soumises à une grande loi, celle de l'adaptation de l'organe à la fonction qu'il est appelé à remplir. — En arrière de la colonne vertébrale, un organe, délicat, la moelle, descend sans interruption de la première vertèbre cervicale à la dernière vertèbre sacrée (disposition fœtale) ; sans interruption aussi l'anneau neural se développe autour d'elle, depuis l'atlas jusqu'à l'extrémité inférieure du sacrum. La moelle, à aucune période de son évolution, n'est en rapport avec le coccyx, l'arc neural ne s'y montre jamais. — Il en est de même en ce qui concerne l'arc hæmal : en avant de la colonne vertébrale, il est une région importante entre toutes où se trouvent réunis l'appareil essentiel de la fonction respiratoire, les poumons, et l'organe central de la circulation, le cœur. A ce niveau, l'arc hæmal apparaît avec tous ses éléments et forme à ces organes une cuirasse protectrice qui commence au centrum, contourne d'un côté à l'autre la ligne médiane antérieure et vient se terminer à son point de départ, en formant un anneau complet. Au-dessus comme au-dessous de la région cardio-pulmonaire, nous ne rencontrons aucun organe aussi important, aucun organe qui ait besoin d'une protection aussi immédiate ; du reste, la présence d'un système d'arcs costaux articulés avec un sternum eût été grandement préjudiciable au libre jeu des colonnes cervicale et lombaire : pour cette double raison, ces éléments squelettiques, qui eussent été à la fois inutiles ou nuisibles, ne s'y montrent qu'à un état profondément rudimentaire.

Un argument d'un autre ordre peut être invoqué en faveur de cette subordination de l'organe à la fonction, c'est que, dans les cas où la moelle

ne se développe pas, ou bien subit un simple arrêt dans son développement, comme dans le spina bifida, l'anneau neural, lui aussi, ne se montre pas ou tout au moins reste incomplet. Ne dirait-on pas que la nature se refuse à façonner un organe que n'attend aucune fonction?

Examinons maintenant la transformation que subit la vertèbre-type dans le segment le plus élevé de la colonne vertébrale, le crâne.

§ V. — Théorie vertébrale du crane

Historique. — L'encéphale n'étant que la continuation de la moelle épinière, il était tout naturel de penser que la cavité crânienne qui l'abrite n'est pareillement que la continuation de la colonne vertébrale. Et cependant, jusqu'à la fin du siècle dernier, nous ne trouvons à ce sujet, dans la littérature anatomique, que quelques allégations très vagues et toujours incidentes.

Le 4 mai 1790, Goethe, dans une lettre qu'il écrivait de Venise à Mme de Harder, formule en termes très précis l'analogie qui existe entre le crâne et le rachis. Malheureusement, l'illustre naturaliste attendit vingt-sept ans pour faire connaître son opinion au monde scientifique, laissant à L. Oken le temps de le devancer et de recueillir à son profit tout l'honneur d'une pareille découverte.

C'est, en effet, en 1807 que Oken prend possession de sa chaire de professeur à l'Université d'Iéna et établit, dans une leçon restée célèbre, le fait de la constitution vertébrale du crâne. « Comme je descendais, dit-il, de l'Henstein, par l'ancienne route du côté du sud, je vis à mes pieds un superbe crâne de biche ; le ramasser, le retourner, le considérer me suffit ; l'idée que c'était une colonne vertébrale me traversa l'esprit comme un coup de foudre, et depuis cette époque, le crâne n'est plus pour moi qu'une colonne vertébrale. » Oken distingua tout d'abord trois vertèbres dans la constitution de la boîte crânienne : 1° une vertèbre postérieure ou occipitale, constituée par l'occipital ; 2° une vertèbre moyenne ou sphéno-pariétale, formée par la partie postérieure du sphénoïde et par le pariétal (Oken fait abstraction du temporal, comme ne faisant pas partie du crâne) ; 3° une vertèbre antérieure ou sphéno-frontale, comprenant la partie antérieure du sphénoïde et le frontal. Plus tard, il en ajouta une quatrième, la vertèbre ethmoïdo-nasale, qui a été également admise plus tard par de Blainville et par Richard Owen.

Vertèbres crâniennes. — Avant de faire connaître le mode de constitution de ces différentes vertèbres, il nous paraît indispensable de rappeler que le sphénoïde, qui constitue une pièce unique dans le crâne adulte, se compose en réalité de deux pièces distinctes : une pièce antérieure ou *sphénoïde antérieur*, comprenant la partie antérieure du corps et les petites ailes ou apophyses d'Ingrassias ; une pièce postérieure ou *sphénoïde postérieur*, formée par la partie postérieure du corps et les grandes ailes. Les deux sphénoïdes, dont l'indépendance est complète et permanente chez la plupart des mammifères, sont encore distincts chez l'homme au septième mois de la vie fœtale (p. 116).

Ce point étant bien établi, nous résumons dans le tableau suivant la cons-

titution anatomique des quatre vertèbres céphaliques, en indiquant pour chacune d'elles ses différents éléments constitutifs :

ÉLÉMENTS de la VERTÈBRE	I VERTÈBRE OCCIPITALE	II VERTÈBRE SPHÉNO-PARIÉTALE	III VERTÈBRE SPHÉNO-FRONTALE	IV VERTÈBRE NASALE
1° *Corps.*	Apophyse basilaire.	Corps du sphénoïde postérieur.	Corps du sphénoïde antérieur.	Lame perpendiculaire de l'ethmoïde et vomer.
2° *Trou.*	Trou occipital.	Intervalle que circonscrivent les trois os constitutifs de cette vertèbre.	Echancrure ethmoïdale.	*Absent.*
3° *Lames.*	Ecaille occipitale.	Grandes ailes du sphénoïde, temporaux et pariétaux.	Petites ailes du sphénoïde et frontal.	Lames criblées de l'ethmoïde (?)
4° *Apophyse épineuse.*	Crête et protubérance occipitale externe.	*Manque* (suture bipariétale).	*Manque* (suture métopique).	*Manque* (suture médio-nasale ?)
5° *Apophyses articulaires inférieures.*	Condyles.	Bord postérieur de cette vertèbre.	Bord postérieur de cette vertèbre.	*Absentes.*
6° *Apophyses articulaires supérieures.*	Les quatre bords de l'occipital.	Bord antérieur de cette vertèbre.	Pourtour de l'échancrure ethmoïdale.	*Absentes.*
7° *Apophyses transverses.*	Apophyses jugulaires.	Apophyses mastoïdes.	Apophyses orbitaires externes (?)	Masses latérales de l'ethmoïde (?)

De même que la vertèbre ordinaire se complète, ainsi que nous l'avons dit plus haut, par un arc antérieur ou arc hæmal, de même la vertèbre crânienne se complète sur sa face ventrale par une série d'éléments squelettiques qui se développent au sein des arcs branchiaux. C'est ainsi que la vertèbre occipitale a pour arc hæmal le corps et les grandes cornes de l'os hyoïde, rattachés autrefois à l'occipital par une portion latérale aujourd'hui disparue. L'arc hæmal de la vertèbre sphéno-pariétale n'est autre que la chaîne hyoïdienne qui, sous les noms divers de *stylhyal*, de *cérato-hyal*, d'*apohyal* et de leurs ligaments, descendent de la base du crâne jusqu'au corps de l'os hyoïde. La vertèbre sphéno-frontale se rattache à l'os mandibulaire ou maxillaire inférieur par l'enclume, l'os carré des oiseaux et le cartilage de Meckel, qui prennent naissance dans le deuxième arc branchial. Nous voyons enfin se rattacher à la vertèbre ethmoïdo-nasale, à titre d'arc hæmal, le massif osseux de la mâchoire supérieure dont les éléments se développent dans le premier arc branchial.

Il est jusqu'aux trous de conjugaisons qui viennent témoigner encore en faveur de l'analogie déjà si considérable qui existe entre le crâne et la colonne vertébrale. Il suffit, en effet, de jeter un simple coup d'œil sur la base du crâne, pour constater que le trou déchiré postérieur et la fente sphénoïdale ne sont que des *trous de conjugaisons*, trous de conjugaisons principaux, auxquels viennent s'ajouter, comme on l'observe du reste sur le rachis de nombreux mammifères, plusieurs *trous de conjugaisons accessoires*, tels que le trou grand rond et le trou ovale, qui donnent passage, eux aussi, à des paires de nerfs crâniens.

Telle est, réduite à sa plus simple expression, la théorie vertébrale du crâne, telle que l'ont exposée longtemps les adeptes d'Oken et de Gœthe. Elle est en apparence fort simple et parfaitement justifiée par ce que nous voyons sur un crâne d'adulte. Mais cela ne suffit pas pour élever une théorie, qui n'est en somme qu'une hypothèse, à la hauteur d'une vérité démontrée. Et, de fait, les recherches relativement récentes entreprises sur l'évolution du crâne sont peu favorables à la théorie en question.

Objections. — Des objections d'une grande valeur ont été formulées contre elle par des anatomistes éminents, Huxley, Gegenbaur, Hæckel. Ces objections peuvent être ramenées à quatre :

Première objection. — L'assimilation des segments crâniens précités à la vertèbre ordinaire est inexacte parce qu'elle ne tient aucun compte du mode d'évolution, pourtant si différent, de la voûte et de la base du crâne : la base provenant d'une ossification dans le cartilage faisant partie de l'*endosquelette ;* la voûte provenant d'une ossification membraneuse et appartenant, par conséquent, à l'*exosquelette* ou *squelette dermique*. Nous savons que la vraie vertèbre, à quelque région qu'elle appartienne, s'ossifie tout entière en plein cartilage, et, tout entière aussi, fait partie de l'endosquelette.

Deuxième objection. — La corde dorsale ou notocorde est, comme on sait, l'axe primitif autour duquel apparaissent et se développent les vertèbres. La vertèbre est donc caractérisée par la présence de la notocorde à son centre, d'où la formule suivante : *pas de notocorde, pas de vertèbres*. Or, la corde dorsale, poursuivie de la région cervicale jusqu'à sa terminaison supérieure, traverse successivement le corps de l'axis, l'apophyse odontoïde ou corps de l'atlas, l'apophyse basilaire de l'occipital ou basi-occipital, le corps du sphénoïde postérieur ou basi-postsphénoïde et s'arrête au niveau de la selle turcique, où elle se termine par un léger renflement en massue. Si donc nous pouvons jusqu'à un certain point considérer comme des éléments vertébraux toute la portion du crâne qui est située en arrière de la selle turcique, nous ne pouvons, sous peine de négliger un fait qui est essentiel dans l'espèce, rattacher de même à la vertèbre la portion qui se projette en avant de la selle turcique, c'est-à-dire le sphénoïde antérieur, le frontal, l'ethmoïde, etc.

Troisième objection. — Un phénomène constant dans l'évolution de la colonne vertébrale membraneuse est l'apparition sur les côtés de la corde dorsale de lignes transversales, fractionnant le tissu embryonnaire en une série de petites masses cubiques superposées et connues en embryologie sous

le nom de *protovertèbres*. Or, nous n'observons rien d'analogue dans le développement du crâne. Le tissu embryonnaire qui constitue le crâne membraneux forme un tout continu. Aucun embryologiste n'a pu y surprendre encore la moindre trace de segmentation : *le crâne ne possède pas de protovertèbres*.

Quatrième objection. — De même, à la phase suivante (période cartilagineuse), nous voyons la colonne vertébrale cartilagineuse se segmenter autour de la notocorde en autant de petites masses qu'il y aura plus tard de vertèbres. Au crâne, au contraire, le cartilage se montre d'une seule coulée et reste ainsi à l'état de plaque unique et complètement indivisible (*plaque basilaire*), jusqu'à ce qu'apparaissent les points d'ossification qui façonnent alors, mais alors seulement, des pièces distinctes. Si ces pièces sont réellement comparables aux pièces de la colonne vertébrale, il y a tout lieu de s'étonner de l'apparition si tardive de cette analogie : nous savons en effet que deux organes, homologues mais différents, sont d'autant plus semblables qu'ils sont plus jeunes, d'autant plus différenciés qu'on s'éloigne davantage de leur origine embryonnaire. Or, ce serait tout le contraire en ce qui concerne le crâne et le rachis !

Réponses. — Ces objections, on en conviendra, sont fort sérieuses et semblent ruiner à fond la théorie vertébrale du crâne. Il n'en est rien cependant : un certain nombre de faits, mis en lumière par Kœlliker, viennent en atténuer la portée.

Relativement à l'absence des protovertèbres crâniennes, Kœlliker rappelle les observations de Gœtte qui a découvert sur le crâne de la larve du *bombinator* quatre protovertèbres distinctes (segments de Gœtte), et les recherches de Balfour qui a reconnu sur les embryons des plagiostomes une série de segments analogues à des protovertèbres. Il a observé lui-même, chez le poulet, des traces de segmentation dans la région céphalique postérieure.

Pour ce qui est de l'absence de segmentation sur le crâne cartilagineux, Kœlliker répond avec raison qu'il existe des poissons (*chimères*, *raies*) dont le rachis ne présente aucune trace de segmentation sur des longueurs parfois considérables et n'en est pas moins un composé de vertèbres. Le savant professeur de Wurzsbourg rappelle enfin, en faveur de la théorie de Gœtte, deux faits d'une grande importance. — Le *premier* consiste en l'apparition d'un certain nombre de renflements qui ont été observés par lui et Mihalcowickz sur la portion céphalique de la notocorde, renflements qui répondent, dans le rachis aux intervalles compris entre deux vertèbres voisines et qui, dans le crâne, représentent par analogie un commencement de métamérisation. — Le *deuxième* fait est l'existence à la base du crâne de deux ou trois disques intervertébraux, visibles seulement pendant la vie fœtale, qui sont situés le premier entre l'apophyse odontoïde et l'apophyse basilaire, le second entre cette apophyse basilaire et le corps du sphénoïde postérieur, le troisième entre le corps du sphénoïde postérieur et celui du sphénoïde antérieur. Ces disques fibreux répondent, suivant la règle, aux renflements précités de la corde dorsale.

Conclusions. — Que conclure de ces faits? que la vérité n'est pas dans les extrêmes et qu'il faut considérer, comme également inexactes, la théorie qui rejette toute analogie entre le crâne et la colonne vertébrale et la théorie inverse qui ne voit dans la boîte crânienne qu'une série de vertèbres, en tout analogues aux vertèbres ordinaires et modifiées par leur adaptation à un rôle nouveau. Il faut ici, comme sur bien d'autres points controversés, savoir faire de l'éclectisme. J'attache, pour ma part, une grande valeur à la corde dorsale et je divise, à cet égard, la boîte crânienne en deux portions : une portion postérieure, renfermant encore la corde, *portion cordale ;* une deuxième portion dépourvue de corde, *portion acordale* ou *præcordale.* La portion cordale, en dépit des objections formulées ci-dessus, est manifestement constituée par une série de vertèbres, que l'on peut évaluer à deux ou plutôt à trois, depuis qu'Albrecht a découvert dans l'apophyse basilaire l'existence de deux pièces osseuses, ayant chacune la valeur d'un centrum (voyez *Occipital*, p. 124). Ces trois vertèbres ont pour corps ou centrum : la première, la partie postérieure de l'apophyse basilaire ou *basi-occipital ;* la seconde, la partie antérieure de cette même apophyse basilaire ou *os basiotique* d'Albrecht ; la troisième, le corps du sphénoïde postérieur ou *basi-postsphénoïde.* Quant à la portion præcordale du crâne, il convient pour l'instant (des recherches ultérieures pourront modifier cette opinion) de ne pas y chercher des équivalents de vertèbres et de l'interpréter, avec Mihalkwicz et Kölliker, comme le « produit d'une prolifération du segment le plus antérieur du rudiment crânien primitif ». Elle provient, du reste, du même blastème que la portion cordale et se comporte de la même façon que cette dernière dans son rôle d'organe protecteur des centres encéphaliques.

A consulter, parmi les travaux récents (1887-1892) sur les os du crâne, chez l'homme :

Sergi, *Prebasioccipitale o basiotico*, Boll. della R. Accad. di Roma, 1886 ; — Bianchi, *Sul modo di formazione del terzo condylo e sui processi basilari dell' osso occipitale nell' uomo*, Arch. per l'Antropologia, 1887 ; — Von Noorden, *Beitrag zur Anat. der Knorpeligen Schædelbasis menschlicher Embryonen*, Arch. f. Anat. u. phys., 1887 ; — Zoja, *Sopra una notevole fossetta anomala all' endinion*, Bollet. scient., 1887.

Baur, *On the Morphology of the vertebrate skull*, Journ. of Morphology, 1889 ; — Bianchi, *Sul modo di svilupparsi dell' osso wormiano epipterico nell' uomo.* Lo Sperimentale, 1889; Du Même, *Contributo allo studio delle ossa preinterparietali nel cranio umano*, Boll. della R. Accad. med. di Roma, 1889 ; — Bimar, *Trois cas d'anomalie de l'apophyse jugulaire de l'occipital*, Gaz. hebd. des Sc. méd. de Montpellier, 1889 ; — Cantonze, *L'osso bregmatico*, Atti della Soc. ital. delle scienze, 1889 ; — Chiarugi, *Nuove osservazioni sulle osse interparietali e preinterparietali*, Siena, 1889 ; — Marimo e Gambara, *Contribuzione allo studio delle anomalie del pterion nell cranio umano*, Arch. per l'Antropologia, 1889 ; — Ostroumoff, *Regio occipitalis, ein morphologische Studie*, Kasan, 1889 ; — Romiti, *Fossetta faryngea dell' osso occipitale nell' uomo*, Atti Soc. toscana, Pise, 1889.

Ayers, *Contribution to the morphology of the vertebrate head*, Zool. Anzeiger, 1890 ; — Bianchi, *Ancora sull' osso sfenotico nell' uomo*, Soc. tosc. di Sc. naturali, 1890 ; — Dohrn, *Bemerk. über den neuesten Versuch einen Lœsung des Wirbeltierkopf-Problems*, Anat. Anzeiger, 1890 ; — Dwight, *The closure of the cranial sutures as a sign of age*, Boston med. Journal, 1890 ; — Ficalbi, *Considerazioni riassuntive sulle ossa accessorie del cranio dei mammiferi e dell' uomo*, Monit. zool., 1890 ; — Legge, *Il foramen jugulare spurium ed il canalis temporalis nel cranio di un uomo adulto*, Boll. delle Sc. med. di Bologna, 1890 ; — Lucy, *Des anomalies de l'occipital expliquées par l'anatomie comparée et le développement*, Thèse, Lyon, 1890 ; — Morselli, *Sulla fossetta vermiana nei primati*, Arch. di psychiatria, 1890 ; Du Même, *Anomalie dell' osso occipitale negli alienati*, Rivista sperimentale di Freniatria, 1890 ; — Sternberg, *Ein bisher nicht beschriebener Kanal in Keilbein des Menschen und mancher Saugetiere*, Arch. f. Anat. u. Physiol., 1890.

Bianchi e Marimo, *Sur quelques anomalies crâniennes des aliénés*, Arch. ital. de biologie, 1891 ; Du Même, *Sullo sviluppo della squama occipitale*, etc., Monit. zool. ital., 1891 ; — Von Brunn, *Das Foramen pterygo-spinosum und der Porus crotaphitico-buccinatorius*, Anat. Anzeiger, 1891 ; — Maggi, *Il canale cranio-pharyngeo negli antropoidi*, Arch. per l'Antrop., 1891 ; — Mingazzini, *Sul processus basilaris ossis occipitis*, Anat. Anzeiger, 1891 ; Montaz, *Des sinus frontaux et de leur trépanation*, Grenoble, 1891 ; Platt, *Further contribution to the Morphology of the vertebrale Head*, Anat. Anzeiger, 1891 ; — Rossi, *Alcune osservazioni di basiotico o prebasiotico*, Arch. per l'Antropologia, 1891 ; Staurenghi, *Dell' inesistanza di ossa pre- e post-frontali nel cranio umano e dei mammiferi*, Milano, 1891 ; Stieda, *Ueber den Knochernen Gaumen*, Anat. Gesellsch., Session de 1891 ; Du Même, *Der Gaumenwulst* (*torus palatinus*), Intern. Beitrage zur wissensch. Medicin, 1891 ; Du Même, *Ueber den Sulcus ethmoidalis der lamina cribrosa des siebbeines*, Anat. Anzeiger, 1891 ; Von Wichert, *Ueber den Canalis ethmoidalis*, Th. Kœnigsberg, 1891 ; — Zimmermann, *Ueber die Metamerie des Wirbeltierkopfes*, Anat. Gesellsch., Session de 1891.

ARTICLE III

DESCRIPTION DES OS DE LA FACE

Situé à la partie inférieure et antérieure du crâne, le massif osseux dont l'ensemble constitue la face se divise en deux portions ou mâchoires : la mâchoire supérieure et la mâchoire inférieure.

Un seul os constitue chez l'homme la mâchoire inférieure : c'est le *maxillaire inférieur*, qu'on désigne encore quelquefois sous le nom de *mandibule*.

La mâchoire supérieure, beaucoup plus complexe, se compose de treize os, qui se groupent autour de l'un d'eux, le maxillaire supérieur, comme autour d'un centre commun. De ces treize os, un seul est impair, c'est le *vomer ;* les autres sont pairs et disposés symétriquement de chaque côté de la ligne médiane. Ce sont : le *maxillaire supérieur*, l'*os malaire*, l'*unguis*, le *cornet inférieur*, l'*os propre du nez* et, enfin, le *palatin*.

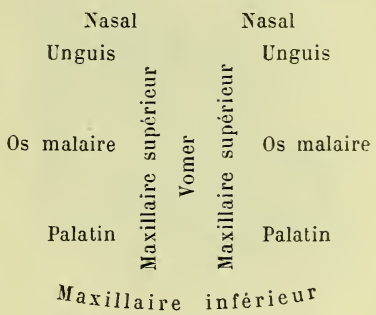

DIAGRAMME DES OS DE LA FACE

Au total, quatorze os constituent la face, douze pairs et deux impairs.

§ I. — Maxillaire supérieur

Le maxillaire supérieur, le plus important de tous les os de la mâchoire supérieure, est un os pair, situé à la partie centrale de la face. Il fournit aux dents supérieures leurs surfaces d'implantation et entre dans la constitution des principales régions et cavités de la face, voûte palatine, fosses nasales, cavités orbitaires, fosses zygomatiques, fosses ptérygo-maxillaires.

Il affecte une forme assez régulièrement quadrilatère et présente à l'étude *deux faces* (interne et externe), *quatre bords* (supérieur, inférieur, postérieur, antérieur) et *quatre angles*. Le maxillaire supérieur est en outre

creusé d'une cavité profonde qui occupe presque toute son étendue et qui diminue beaucoup son poids, sans affaiblir d'une façon considérable sa résistance, c'est le *sinus maxillaire*.

1° **Face interne** (fig. 113 et 114). — Ce qui frappe d'abord, en considérant cette face, c'est la présence, à la réunion des deux tiers supérieurs avec le tiers inférieur, d'une large apophyse, qui se porte horizontalement en dedans à la rencontre de l'apophyse similaire du côté opposé : c'est l'*apophyse palatine*. — Sa face *supérieure*, plane et lisse, fait partie du plancher des fosses nasales. Sa *face inférieure*, fortement rugueuse et criblée de petits orifices vasculaires, entre dans la constitution de la voûte palatine. Par son *bord externe*, elle se confond avec le maxillaire. Son *bord interne*, libre et rugueux dans toute son étendue, s'articule sur la ligne médiane avec l'apophyse palatine du côté opposé ; il se prolonge en avant sous la forme d'une demi-

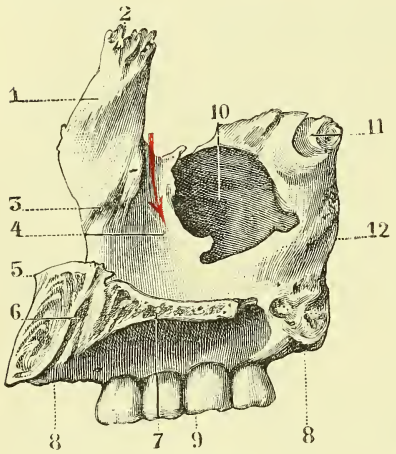

Fig. 113.

Maxillaire supérieur, vu par sa face interne.

1, apophyse montante. — 2, extrémité supérieure de cette apophyse. — 3, crête transversale correspondant au cornet inférieur. — 4, gouttière contribuant à former le canal nasal. — 5, épine nasale antérieure. — 6, conduit palatin antérieur. — 7, apophyse palatine. — 8, 8, bord inférieur ou alvéolaire. — 9, dents. — 10, sinus maxillaire. — 11, facette rugueuse pour le palatin. — 12, bord postérieur.

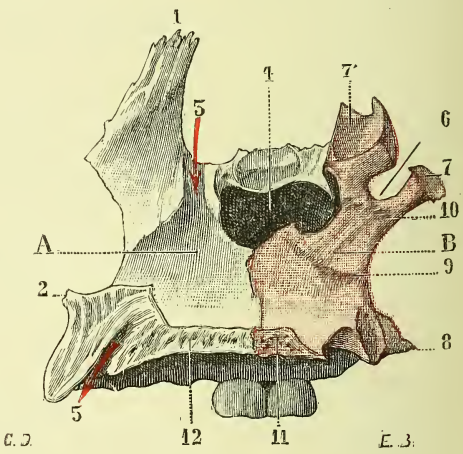

Fig. 114.

Face interne du maxillaire supérieur et du palatin, montrant les relations des deux os.

A, maxillaire supérieur. — B, palatin. — 1, sommet de l'apophyse montante. — 2, épine nasale antérieure. — 3, gouttière pour le canal nasal. — 4, sinus maxillaire. — 5, conduit palatin antérieur. — 6, échancrure palatine destinée à former le trou sphéno-palatin. — 7, apophyse sphénoïdale. — 7', apophyse orbitaire. — 8, apophyse pyramidale. — 9, crête pour le cornet inférieur. — 10, crête pour le cornet moyen. — 11, portion horizontale du palatin. — 12, apophyse palatine du maxillaire.

épine qui, en se réunissant avec celle du côté opposé, forme l'*épine nasale antérieure* ou *inférieure*. Son *bord antérieur*, tranchant et concave en haut et en dedans, se confond avec le bord antérieur du maxillaire et contribue à former l'orifice antérieur des fosses nasales. Son *bord postérieur*, fort mince et rugueux, s'articule avec le bord antérieur de la portion horizontale de l'os palatin. — L'apophyse palatine présente enfin, sur son bord interne et un peu en arrière de l'épine nasale, un canal vertical dégénérant en bas en une simple gouttière : c'est le *conduit palatin antérieur*, où passent le nerf sphéno-palatin interne et une artère, branche de la sphéno-palatine.

L'apophyse palatine divise la face interne du maxillaire en deux portions inégales. — La portion inférieure fait partie de la voûte palatine ; elle présente de nombreuses aspérités et se trouve directement en rapport avec la muqueuse buccale. — La portion située au-dessus est beaucoup plus étendue et aussi plus intéressante. En la parcourant d'arrière en avant, nous y rencontrons : 1° une série de *rugosités* disposées parallèlement au bord postérieur de l'os et servant à l'articulation du maxillaire avec la portion verticale de l'os palatin ; 2° l'*orifice du sinus maxillaire*, fort irrégulier dans son contour, mais ayant généralement son grand axe obliquement dirigé en haut et en avant ; cet orifice, qui admet facilement sur un maxillaire isolé le passage du doigt, se trouve considérablement réduit, sur une tête non désarticulée, par l'application sur son pourtour des quatre os suivants : en haut, les masses latérales de l'ethmoïde ; en bas, le cornet inférieur ; en avant, l'os unguis ; en arrière, la portion verticale du palatin ; 3° une gouttière profonde, *gouttière nasale*, dirigée un peu obliquement en bas et en arrière et beaucoup plus large en bas qu'en haut ; 4° enfin, la face interne d'une longue apophyse, l'*apophyse montante du maxillaire supérieur*, qui appartient en réalité à l'angle antéro-supérieur de l'os. Remarquons, sur la face interne de cette apophyse et au niveau de sa base, une crête antéro-postérieure qui s'articule avec le cornet inférieur. Au-dessus de cette crête s'en trouve une seconde un peu moins marquée (elle est réduite parfois à une simple facette rugueuse) qui s'articule avec la partie antérieure des masses latérales de l'ethmoïde. Entre ces deux crêtes s'étale une surface quadrilatère, parsemée de fines ramifications et appartenant au méat moyen.

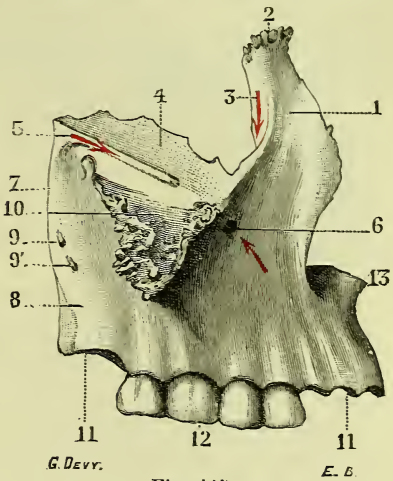

Fig. 115.

Maxillaire supérieur, vu par sa face externe.

1, apophyse montante. — 2, extrémité supérieure de cette apophyse. — 3, gouttière creusée sur sa face externe (gouttière lacrymale). — 4, face orbitaire. — 5, gouttière sous-orbitaire. — 6, trou sous-orbitaire. — 7, bord postérieur. — 8, tubérosité du maxillaire. — 9, 9', trous dentaires postérieurs. — 10, sommet de l'apophyse pyramidale pour l'os malaire. — 11, 11, bord inférieur ou alvéolaire. — 12, dents. — 13, épine nasale antérieure.

2° **Face externe** (fig. 115). — En allant d'avant en arrière, cette face nous présente tout d'abord, un peu au-dessus des deux incisives, une dépression verticale, dont la profondeur varie beaucoup suivant les sujets : c'est la *fossette myrtiforme*, où s'insère le muscle du même nom. Cette fossette est limitée en arrière par une saillie, généralement très marquée, qui correspond à la racine de la dent canine et qu'on appelle *bosse canine*.

Au delà de la bosse canine, la face externe du maxillaire est tout entière occupée par une forte saillie transversale, affectant la forme d'une pyramide à base triangulaire et appelée pour cette raison *apophyse pyramidale* du maxillaire supérieur. — Sa *base* se confond avec l'os. — Son *sommet*, tronqué, est constitué par une surface triangulaire et rugueuse, destinée à s'articuler avec

l'os malaire : il porte, pour cette raison, le nom de *surface* ou d'*apophyse malaire*. — Sa *face supérieure* ou *orbitaire*, plane et régulièrement lisse, fait partie du plancher de l'orbite. Elle présente une gouttière antéro-postérieure, la *gouttière sous-orbitaire*, qui se transforme en avant en un canal complet, le *canal sous-orbitaire*. — Sa *face antérieure* nous présente un orifice, le *trou sous-orbitaire*, où vient se terminer le canal précédent. Au-dessous de cet orifice, se trouve une dépression, la *fosse canine*, où le muscle canin prend naissance. De la portion antérieure du canal sous-orbitaire part un petit conduit, qui se porte en bas vers les alvéoles dentaires en suivant constamment l'épaisseur de la paroi osseuse ; il loge le nerf dentaire antérieur, branche collatérale du nerf sous-orbitaire. — Sa *face postérieure*, légèrement convexe, fait partie de la fosse zygomatique. On y remarque quelques gouttières verticales et plusieurs petits orifices que traversent les nerfs dentaires postérieurs et les rameaux de l'artère alvéolaire.

Des trois bords de l'apophyse pyramidale, le *bord inférieur*, concave et mousse, se dirige verticalement en bas, vers la troisième molaire. — Le *bord antérieur* constitue la portion inférieure et interne du rebord orbitaire; c'est au-dessous de ce bord que passe le canal sous-orbitaire et, dans ce canal, le nerf et les vaisseaux sous-orbitaires. — Le *bord postérieur* enfin, arrondi et mousse, correspond à la grande aile du sphénoïde, dont il reste séparé, cependant, par une fente qui longe l'angle inférieur et externe de l'orbite, c'est la fente *sphéno-maxillaire*.

3° **Bords**. — Ils sont, avons-nous dit, au nombre de quatre : ils se distinguent en bord antérieur, bord postérieur, bord supérieur et bord inférieur.

a. Le *bord antérieur* nous présente, en allant de bas en haut : la partie antérieure de l'apophyse palatine avec la *demi-épine nasale antérieure ;* une forte échancrure, l'*échancrure nasale*, à bords tranchants et, enfin, le *bord postérieur* de l'*apophyse montante*.

b. Le *bord postérieur*, arrondi et fort épais, a reçu de quelques anatomistes le nom de *tubérosité* du maxillaire. Lisse dans sa moitié supérieure où il constitue la paroi antérieure de la fosse ptérygo-maxillaire, il est, dans sa moitié inférieure, couvert d'aspérités pour s'articuler avec le palatin. On rencontre parfois, à ce niveau, une gouttière verticale qui, en se réunissant avec une gouttière semblable creusée sur le palatin, forme un canal complet, le *conduit palatin postérieur*.

c. Le *bord supérieur*, mince et irrégulier, se dirige d'avant en arrière. Il limite en dedans, sur une tête non désarticulée, la paroi inférieure de l'orbite et s'articule avec trois os qui sont, en allant d'avant en arrière : l'unguis, l'os planum de l'ethmoïde, l'apophyse orbitaire du palatin. Il n'est pas rare de rencontrer le long de ce bord une ou plusieurs demi-cellules à parois minces que complètent d'autre part les demi-cellules correspondantes de l'ethmoïde ou du palatin.

d. Le *bord inférieur*, qu'on désigne aussi sous le nom de *bord alvéolaire*, est creusé de cavités ou alvéoles, destinées à recevoir les racines des dents. Simples en avant, ces alvéoles se subdivisent, au niveau des grosses molaires,

en deux, trois ou quatre fossettes secondaires, correspondant exactement à la division des racines de ces mêmes molaires. Chaque alvéole ou chacune de ces fossettes secondaires offre à son sommet un petit pertuis où pénètrent les filets vasculaires et nerveux destinés aux racines des dents.

4° **Angles.** — Des quatre angles du maxillaire supérieur, l'angle antéro-supérieur présente seul quelque intérêt : il sert en effet de *base* à une longue apophyse, à direction verticale, que nous avons déjà rencontrée plusieurs fois dans notre description, l'*apophyse montante du maxillaire supérieur*. Son sommet s'épaissit et se hérisse de dentelures, pour s'articuler avec l'apophyse orbitaire interne du frontal. Sa *face interne* fait partie de la paroi externe des fosses nasales. Sur sa *face externe* vient s'insérer l'extrémité supérieure du muscle releveur commun de l'aile du nez et de la lèvre supérieure. Son *bord antérieur*, rugueux, s'articule avec les os propres du nez. Quant à son *bord postérieur*, il limite en dedans le pourtour de l'orbite. Mince en haut, il s'élargit en bas et se creuse d'une gouttière qui se continue avec la gouttière nasale : des deux lèvres de cette gouttière, l'antérieure se confond avec le bord supérieur de l'apophyse pyramidale, la postérieure s'articule avec l'unguis.

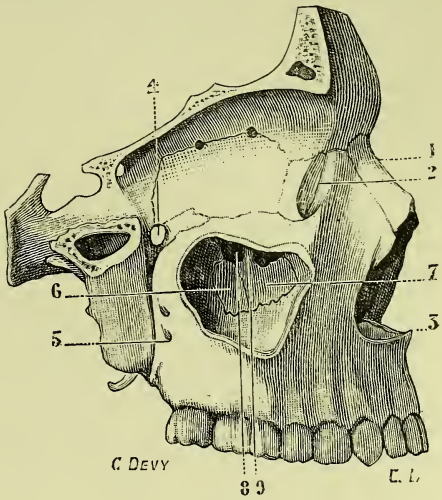

Fig. 116.

Face, vue latérale montrant le sinus maxillaire et la face interne de l'orbite.

1, os propre du nez. — 2, gouttière lacrymo-nasale. — 3, épine nasale antérieure. — 4, trou sphéno-palatin. — 5, trous dentaires postérieurs. — 6, portion du palatin rétrécissant l'orifice d'entrée du sinus maxillaire. — 7, apophyse auriculaire du cornet inférieur, recouverte à l'état frais par la muqueuse du sinus. — 8, partie postérieure de l'entrée du sinus, également recouverte par la muqueuse. — 9, apophyse unciforme de l'ethmoïde.

5° **Conformation intérieure, sinus maxillaire.** — La partie antérieure de l'apophyse palatine, la base de l'apophyse montante et le bord alvéolaire contiennent une petite masse de tissu spongieux. Toutes les autres portions de l'os sont constituées par du tissu compact.

Le *sinus maxillaire* ou *antre d'Highmore*, creusé dans l'épaisseur de l'apophyse pyramidale, correspond exactement par sa configuration et son étendue avec la forme et le développement de cette apophyse. Comme elle, il présente une base qui répond à son orifice d'entrée, un sommet qui confine à l'apophyse malaire, et, de plus, trois faces et trois bords qui correspondent exactement aux faces et aux bords de l'apophyse pyramidale. Les parois du sinus sont fort minces, parfois même transparentes. De leur face interne se détachent assez souvent des cloisons, plus ou moins développées, qui peuvent circonscrire des cavités secondaires. Les racines des dents soulèvent fréquemment la paroi inférieure du sinus; dans certains cas même, elles traversent cette paroi et sont à nu dans la cavité.

Développement. — On admet généralement (Béclard, Sappey, Kœlliker) que le maxillaire supérieur se développe par cinq points d'ossification. Ces cinq points ne sont pas précédés de cartilages, semblables en cela aux centres d'ossification de la voûte du crâne, et apparaissent dans la trame embryonnaire vers la fin du deuxième mois. De ces cinq points : l'un externe, *pièce malaire*, est situé en dehors et correspond à toute la portion du maxillaire comprise entre le trou sous-orbitaire et le bord postérieur de l'os. Le second, *pièce orbito-nasale*, est situé à la partie supérieure du maxillaire et formera la partie interne du plancher de l'orbite, ainsi que le sinus maxillaire. Le troisième, *pièce nasale*, comprend toute la portion de l'os comprise entre la dent canine et l'apophyse montante. Le quatrième, *pièce palatine*, se développe en dedans des points précédents et se porte vers la ligne médiane en constituant les trois quarts postérieurs de l'apophyse palatine. Le cinquième forme la *pièce incisive*, la plus intéressante de toutes à cause des importantes discussions qu'elle a soulevées parmi les anatomistes, depuis Vésale jusqu'à nos jours. La pièce incisive se place entre la pièce nasale et la ligne médiane; sa partie inférieure cuboïde logera les deux incisives et constituera le quart antérieur de l'apophyse palatine; sa partie supérieure, lamelleuse, s'appliquera contre la pièce nasale et formera la portion la plus interne de l'apophyse montante. La limite séparative de la pièce incisive et de la pièce palatine est le canal palatin antérieur; il n'est pas rare de rencontrer, sur des maxillaires d'adultes et au pourtour de ce canal, des traces souvent très manifestes de la soudure de ces deux pièces.

Le sinus maxillaire est réduit au début à une simple dépression ou fossette située sur la partie interne de la pièce orbito-nasale et la gouttière alvéolaire se trouve alors immédiatement en contact avec la gouttière sous-orbitaire. Ce n'est que plus tard, quand tous les centres d'ossification se sont réunis, que la *fossette maxillaire* se prolonge dans l'épaisseur de l'os, écarte de plus en plus la paroi orbitaire du rebord alvéolaire et atteint finalement ces dimensions considérables que nous lui connaissons chez l'adulte.

Les diverses pièces osseuses que nous venons de signaler se soudent de très bonne heure, à la fin du sixième mois d'après Rambaud et Renault, de manière à constituer un os unique. Ces deux derniers observateurs décrivent dans le maxillaire un sixième point d'ossification, le point sous-vomérien, donnant naissance à la *pièce sous-vomérienne*. Ce petit os affecte la forme d'un coin enfoncé entre la pièce incisive et la pièce palatine; c'est lui qui, en s'interposant entre les deux gouttières palatines droite et gauche, transforme ces gouttières en un canal, le conduit palatin antérieur.

Variétés. — On rencontre fréquemment sur des sujets de 15 à 20 ans des os *sous-vomériens* non soudés et présentant un centimètre et demi de hauteur (Rambaud et Renault, *loc. cit.*, p. 157). — Le trou *sous-orbitaire* est très variable par sa situation et sa forme : il s'ouvre le plus souvent à un centimètre au-dessous du rebord orbitaire; mais on peut le rencontrer aussi entre le 4e et le 12e millimètre. Généralement circulaire, il peut affecter une forme ovalaire, à grand diamètre oblique le plus souvent en haut et en avant. Je l'ai vu plusieurs fois se présenter sous la forme d'une simple fente. Il peut être multiple : les conduits orbitaires à deux orifices ne sont pas rares; Gruber (*Mém. de l'Acad. imp. des Sciences de Saint-Pétersbourg*, 1871, p. 430) en a observé jusqu'à cinq. J'ai rencontré sur un sujet, à la place du trou sous-orbitaire, deux petites fentes situées, la première à 3 millimètres au-dessous du rebord orbitaire, la seconde à 11 millimètres au-dessous de ce même rebord. — Gruber a décrit sous le nom de *spina zygomatica externa* une petite saillie qui se détache de la partie postérieure de l'apophyse pyramidale et se dirige ensuite en arrière. Cette apophyse s'unit parfois avec une épine osseuse qui se détache de l'apophyse zygomatique du temporal. Ainsi se trouve formé l'*arcus maxillo-temporalis infrajugalis* de Gruber, véritable pont osseux jeté entre le temporal et le maxillaire supérieur. — La portion de l'os maxillaire qui concourt à former le canal lacrymal peut constituer une pièce osseuse distincte : cet os lacrymal antérieur ou accessoire (W. Krause en distingue deux) déjà signalé par Rosenmüller (*Organorum lacrymalium descriptio anatomica*, Leipzick, 1797) a été étudié à nouveau par Rousseau (*Annales des sciences naturelles*, 1829, p. 86) et par Zchwegl (*Zeitschr. f. die ration. Medicin*, 1859, p. 306), aux mémoires desquels nous renvoyons le lecteur qui désirerait sur ce point de plus amples détails. — Il n'est pas rare de rencontrer sur des os maxillaires supérieurs, principalement chez les jeunes sujets, des sutures surnuméraires complètes ou incomplètes, indices des différentes pièces osseuses qui entrent dans la constitution embryonnaire de cet os. La plus importante de ces sutures est sans contredit celle qui isole plus ou moins la *pièce incisive*, plus connue sous le nom d'*os intermaxillaire*.

Os intermaxillaire chez l'homme. — L'os intermaxillaire, ainsi appelé parce qu'il est situé entre les deux maxillaires, n'est autre que la pièce incisive ci-dessus décrite,

qui a conservé chez l'adulte son indépendance de la vie embryonnaire. Il existe à l'état typique et à toutes les périodes de l'existence, chez beaucoup de mammifères, notamment chez les carnivores et les singes inférieurs. Décrit tout au long chez l'homme par Galien, dont les descriptions anatomiques reposent malheureusement, comme l'a surabondamment démontré Camper (*De l'orang-outang et de quelques autres espèces de singes*, trad. franc., t. I, p. 43, Paris, 1803), sur l'étude du magot, il a été rejeté par Vésale, et, après lui, par tous les anatomistes, qui, aveuglés par l'esprit de système, se sont toujours préoccupés avant tout de trouver des différences entre l'homme et les singes. On admet universellement aujourd'hui, depuis les travaux de Nesbitt (*The human osteology*, Londres, 1736, p. 195), de Vicq d'Azyr (*Mém. acad. des Sciences*, Paris, 1780, p. 489), de Gœthe (*Principes de philosophie zoologique*, 1832), de Leuckart (*Untersuch. über das zwischen kieferbein des Menschen und seiner normalen und abnormen Metamorphose*, Stuttgard, 1840), de Hamy (*L'os intermaxillaire de l'homme à l'état normal et pathologique*, Thèse de Paris, 1868), etc., que l'os intermaxillaire se trouve chez l'homme tout aussi bien que chez les singes, et que la seule différence qui existe à cet égard entre l'homme et les singes, c'est que chez ceux-ci l'os intermaxillaire conserve son indépendance jusqu'à l'état adulte, tandis que chez nous il se soude de bonne heure (troisième mois de la vie intra-utérine) avec les pièces voisines du maxillaire supérieur et disparaît ainsi en tant qu'os isolé.

A la naissance, il existe encore, chez la plupart des sujets, des traces évidentes de cette suture intermaxillaire : « très nette à la face palatine où elle part de l'interstice de la canine et de l'incisive externe, et quelquefois d'un point situé un peu en dehors de cet interstice, elle décrit sur la voûte du palais une courbe flexueuse, à concavité inférieure plus ou moins prononcée, pénètre dans le trou palatin antérieur, dont elle coupe le bord externe à la réunion de son tiers postérieur et de son tiers moyen. Sur le plancher des fosses nasales, elle parcourt d'abord une courbe très courte, à concavité antérieure, qui correspond à celle de la voûte palatine, puis une courbe plus considérable à concavité postérieure, et, en montant sur la branche, une troisième courbe de même rayon que la seconde, mais concave en avant. Elle se dirige alors obliquement en haut et en dedans, et disparaît à un demi-centimètre environ du bord nasal de l'apophyse montante. La ligne articulaire coupe cette apophyse à sa base, bien plus près du canal lacrymal que de l'orifice antérieur des fosses nasales; on la rencontre le plus souvent à la réunion du tiers postérieur et des deux tiers antérieurs de cette base » (Hamy, *Loc. cit.*, p. 37).

Anormalement, on rencontre chez l'adulte des traces de cette suture ou même l'indépendance complète de l'intermaxillaire (Eudes Delongchamps, *Remarques sur l'os intermaxillaire de l'homme*, 1866). On sait que la difformité connue sous le nom de *bec-de-lièvre* repose sur un défaut de soudure soit des deux os intermaxillaires entre eux (*bec-de-lièvre médian*), soit d'un os intermaxillaire avec le maxillaire correspondant (*bec-de-lièvre latéral*). L'absence complète des os intermaxillaires (*gueule-de-loup*) a été signalée chez l'homme par Vrolick, Meckel, Leuckart et Bouisson, etc.

Au point de vue anthropologique, Hamy a constaté que, chez les races nègres prognathes, la soudure, et par conséquent la disparition de l'os intermaxillaire, était un peu plus tardive que dans les races blanches orthognathes. Cette soudure se produit plus tardivement encore chez les hydrocéphales et chez les rachitiques.

A une époque plus récente, Albrecht (*Zool. Anzeiger*, Leipzig, 1879, p. 207, et *Soc. d'Anthropologie de Bruxelles*, octobre 1882, p. 73) a admis deux os intermaxillaires de chaque côté, l'un interne, qu'il appelle *endognathion* (de γνάθος, mâchoire), l'autre externe qu'il désigne sous le nom de *mésognathion;* le reste du maxillaire supérieur devient pour lui l'*exognathion*. La figure ci-dessous (fig. 117) indique nettement la situation respective de ces diverses pièces osseuses. Appliquant ensuite ces données à l'anatomie pathologique, M. Albrecht modifie comme suit les notions classiques relatives aux bec-de-lièvre : dans le bec-de-lièvre latéral, la fente anormale est située non pas entre l'os intermaxillaire et le maxillaire supérieur, mais bien entre l'os intermaxillaire interne et l'os intermaxillaire externe, dans la suture *endomesognathique;* dans le bec-de-lièvre bilatéral, le bourgeon médian (*Bürzel*) est formé par les deux os intermaxillaires internes réunis sur la ligne médiane. (Voyez à ce sujet Koelliker, *Ueber das os intermaxillare des Menschen*, etc., Halle, 1882, et l'intéressant mémoire de A. Broca, *Sur le siège exact de la fissure alvéolaire dans le bec-de-lièvre complexe de la lèvre supérieure*, in Bull. Soc. anatomique, Paris, 1887.)

Cette théorie de la duplicité originelle de l'os intermaxillaire me paraît en parfait accord avec le fait, signalé depuis déjà longtemps par Leuckart (*loc. cit.*) sur une dizaine de crânes, de la duplicité de la suture intermaxillaire, disposition que j'ai observée moi-même sur plusieurs maxillaires d'adultes. De chaque côté du trou palatin, considéré sur sa face buccale, on voit partir la suture normale qui réunit l'os intermaxillaire au maxil-

laire supérieur proprement dit. Puis à quelques millimètres du trou palatin, on voit cette suture se diviser en deux branches : l'une, externe, qui se porte vers le côté interne de la dent canine; l'autre, interne, qui se dirige vers l'espace qui sépare la première incisive de la seconde. Exagérons cette disposition, complétons par la pensée cette double suture, et

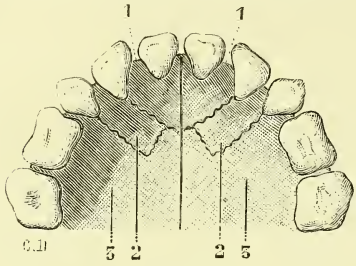

Fig. 117.

Figure schématique montrant les différentes pièces intermaxillaires chez un jeune enfant (d'après Albrecht).

1, intermaxillaire interne (*endognathion*). — 2, intermaxillaire externe (*mésognathion*). — 3, maxillaire supérieur (*exognathion*).

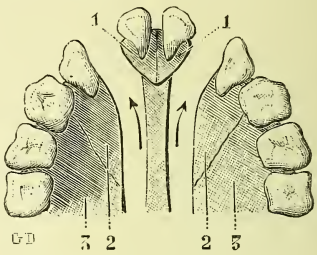

Fig. 118.

Théorie d'Albrecht pour bec-de-lièvre double.

1, intermaxillaire interne (*endognathion*). — 2, intermaxillaire externe (*mésognathion*). — 3, maxillaire supérieur (*exognathion*). — Les flèches indiquent les scissures du bec-de-lièvre.

nous aurons, parfaitement réalisés, les deux os intermaxillaires, l'*endognathion* et le *mésognathion* d'Albrecht.

Tout récemment, M. Gilis (*Bull. Soc. anat.*, 1888 et *Gaz. hebd. des Sc. méd. de Montpellier*, 1889) a rencontré sur un fœtus de six mois les deux os intermaxillaires divisés de chaque côté en deux pièces parfaitement distinctes.

§ II. — Os malaire

L'*os malaire*, qu'on appelle encore *os zygomatique* ou *os de la pommette*, est situé à la partie la plus externe de la face, dont il constitue la limite latérale. C'est un solide arc-boutant jeté entre le maxillaire supérieur et les trois os du crâne qui entrent dans la constitution de la fosse temporale : le frontal, la grande aile du sphénoïde et l'écaille du temporal.

Il affecte la forme d'un quadrilatère et présente, en anatomie descriptive, *deux faces*, *quatre bords* et *quatre angles :*

1° **Faces.** — Des deux faces, l'une est *externe*, en rapport avec les téguments; l'autre est *interne* et regarde la fosse temporale :

La *face externe*, lisse et convexe, donne insertion aux deux muscles zygomatiques. Le muscle orbiculaire des paupières recouvre sa moitié supérieure, mais sans y prendre aucune attache.

La *face interne*, concave, entre à la fois dans la constitution de la fosse temporale et de la fosse zygomatique. Elle donne attache à quelques-uns des faisceaux antérieurs du muscle temporal.

2° **Bords.** — Les quatre bords se distinguent en supérieurs et inférieurs :

a. Des deux bords supérieurs, l'*antérieur*, mousse et régulièrement concave, fait partie du rebord de l'orbite. Il donne naissance à une lamelle, osseuse qui s'en sépare presque à angle droit pour se porter en arrière : c'est l'*apophyse orbitaire*, laquelle fait partie de l'orbite par sa face supérieure concave et de la fosse temporale par sa face convexe. Son bord libre finement

dentelé, s'articule à la fois avec le maxillaire supérieur et avec la grande aile du sphénoïde. Entre les deux lignes de dentelures destinées à cette double articulation, existe le plus souvent une petite portion, non articulaire bien que tranchante, qui limite en avant la fente sphéno-maxillaire.

Le *bord supérieur et postérieur* fait partie du pourtour de la fosse temporale. Il nous présente une portion horizontale et une portion verticale, se réunissant l'une avec l'autre en formant un angle légèrement obtus. Sur la portion verticale de ce bord et en son milieu, se trouve un prolongement

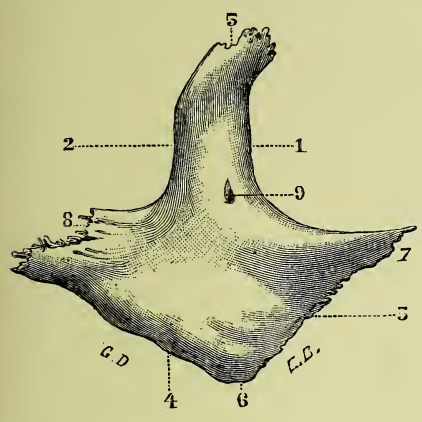

Fig. 119.

Os malaire, face externe.

1, bord antéro-supérieur ou orbitaire. — 2, bord postéro-supérieur ou temporal : un peu au-dessus du 2, se voit l'apophyse marginale de l'os malaire. — 3, bord antéro-inférieur. — 4, bord postéro-inférieur. — 5, angle supérieur. — 6, angle inférieur. — 7, angle antérieur. — 8, angle postérieur. — 9, orifice antérieur du conduit malaire, s'ouvrant à la joue.

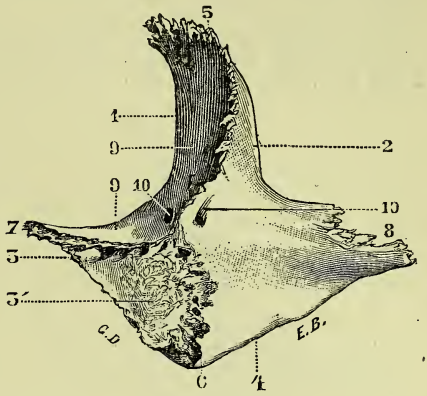

Fig. 120.

Os malaire, face interne.

1, bord antéro-supérieur ou orbitaire. — 2, bord postéro-supérieur. — 3, bord antéro-inférieur. — 3', surface rugueuse pour le maxillaire supérieur. — 4, bord postéro-inférieur. — 5, angle supérieur. — 6, angle inférieur. — 7, angle antérieur. — 8, angle postérieur pour l'apophyse zygomatique. — 9, 9, facette supérieure ou concave de l'apophyse orbitaire. — 10, 10, conduit malaire.

lamellaire, dirigé en arrière du côté de la fosse temporale : c'est l'*apophyse marginale* de l'os malaire.

b. Des deux bords inférieurs, le *postérieur*, épais et mousse, continue la direction du bord inférieur de l'arcade zygomatique et donne insertion aux faisceaux antérieurs du muscle masséter; l'*antérieur*, dentelé dans toute son étendue, s'articule avec le maxillaire supérieur.

3° **Angles.** — Ils sont au nombre de quatre : l'*angle supérieur* représente une petite colonne osseuse dont l'extrémité dentelée s'articule avec l'apophyse orbitaire externe du frontal. L'angle *postérieur* également dentelé, s'articule avec l'apophyse zygomatique du temporal. Quant à l'*angle antérieur* et à l'*angle inférieur*, ils se confondent l'un et l'autre avec le bord antéro-inférieur pour s'articuler ensemble avec l'apophyse malaire du maxillaire supérieur.

4° **Conformation intérieure.** — Presque entièrement constitué par du tissu compact, l'os malaire ne possède du tissu spongieux, et encore en petite quantité, que sur les points qui présentent la plus grande épaisseur. Cet os est traversé par un conduit, le *conduit malaire*, qui, prenant naissance sur la

face supérieure de l'apophyse orbitaire, ne tarde pas à se bifurquer dans l'épaisseur de l'os, à la manière d'un Y, pour s'ouvrir à la fois sur la face externe de l'os et sur sa face interne. Ces deux conduits secondaires, qui donnent passage à des filets nerveux provenant du rameau orbitaire du maxillaire supérieur, peuvent être appelés, l'un *zygomato-facial* (celui qui va à la face), l'autre *zygomato-temporal* (celui qui s'ouvre dans la fosse temporale). Il n'est pas rare de les voir rester indépendants l'un de l'autre dans toute leur étendue, et, dans ce cas, on observe sur l'apophyse orbitaire deux trous au lieu d'un seul.

Développement. — C'est à tort que la plupart des anatomistes font dériver l'os malaire d'un seul point d'ossification. Quain (*Anatomy*, eighth edition, p. 72) et Kœlliker (*Embryologie*, trad. Schneider, p. 488) en admettent deux. Rambaud et Renault en figurent même trois, un pour la portion zygomatique de l'os et deux pour la portion orbitaire. Ces trois points d'ossification, bien visibles vers la fin du second mois, sont totalement soudés au cinquième.

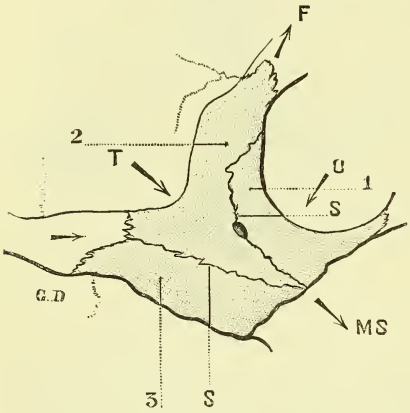

Fig. 121.

Constitution théorique de l'os malaire.

1, prémalaire. — 2, postmolaire. — 3. hypomalaire. — O, orbite. — T, fosse temporale. — F, frontal. — M S, maxillaire supérieur. — S S, sutures des pièces malaires.

Théoriquement, l'os malaire se compose de trois pièces osseuses, savoir : 1° une pièce antérieure ou *prémalaire;* 2° une pièce postérieure, située en arrière de la précédente, ou *postmalaire;* 3° une pièce inférieure ou *hypomalaire*, répondant à la partie inférieure de l'os. La figure 121 indique nettement la situation et les rapports respectifs de ces trois pièces.

Variétés. — L'anatomie anormale confirme de tous points cette multiplicité des centres ossificateurs de l'os malaire. On a vu sur certains sujets, en effet, l'os malaire divisé par une suture transversale en deux portions distinctes : une portion supérieure et une portion inférieure (Sandifort, *Observ. anat. path.*; Soemmering, *Ostéologie*, p. 61; Canestrini, *Anal. d. Soc. d. nat. in Modena*, 1867). Cette disposition persiste pendant toute la vie chez certains quadrumanes, comme le fait remarquer Darwin (*La descendance de l'homme*, p. 37). Sa fréquence, évaluée à 0,35 p. 100 chez les sujets

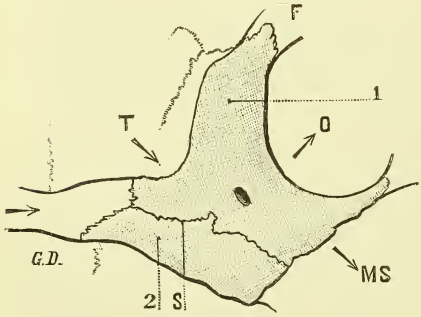

Fig. 122.

Os malaire (*os japonicum*), divisé par suture horizontale.

O, T, F, MS, comme dans la figure précédente. — S, suture horizontale. — 1, première pièce comprenant le prémalaire et le postmalaire. — 2, deuxième pièce (hypomalaire).

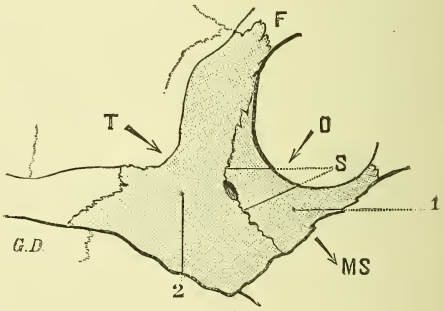

Fig. 123.

Os malaire (*os japonicum*), divisé par suture verticale.

O, T, F, MS, comme dans la figure précédente. — S, suture verticale. — 1, première pièce (prémalaire). — 2, deuxième pièce (postmalaire et hypomalaire réunis).

russes (Doenitz, *Mittheil. d. deutschen Gesselsch. f. natur. und Volkerkunde Ostasiens*, 1874,

II, 8, s. 139) atteindrait 7 p. 100 chez les sujets japonais (os japonais) d'après les recherches de Hilgendorf (*Mittheil. der deutschen Gesselsch. für Natur. und Volkerkunde Ostasiens*, 1873, H. I, s. 1). Savioni (*Gazetta della cliniche*, Torino, 1871) fait remarquer que la division de l'os malaire se rencontre plus fréquemment dans les crânes prognathes qui n'appartiennent pas à la race aryenne. — Spix a constaté, sur un sujet, trois pièces distinctes dans l'os malaire. (Voyez encore pour la division de l'os malaire : Delorenzi, *Tre nuovi casi d'anomalia dell'osso malare*, Torino, 1872; Morselli, *Supra una rara anomalia dell'osso malare*, Modena, 1872; Gruber, *Arch. f. path. anat.*, 1879, s. 115.) — Deux cas de développement incomplet des os malaires et des arcades zygomatiques ont été observés tout récemment par Zuckerkandl (*Stricker's med. Jahrbücher*, Heft I, p. 103). — Des os wormiens peuvent se rencontrer (W. Krause) au niveau de l'articulation temporo-malaire, au niveau de la portion antérieure de la fente sphéno-maxillaire. — L'apophyse marginale varie beaucoup en hauteur et en étendue. (Voyez pour ces variations : Werfer, *Das Wangenbein der Menschen*, Diss. Tubingen, 1869, et Stieda, *Arch. f. Anat. und Phys.*, 1870, p. 112.)

§ III. — Os propres du nez

Situés de chaque côté de la ligne médiane, les deux os propres du nez remplissent l'espace compris entre le frontal et les deux apophyses montantes du maxillaire supérieur. Chacun d'eux a la forme d'une lame quadrilatère un peu plus large en bas qu'en haut et nous présente, en conséquence, deux faces et quatre bords.

1° **Faces.** — La *face antérieure* convexe dans le sens transversal, légèrement concave dans le sens vertical, est recouverte dans toute son étendue par le muscle pyramidal.

La *face postérieure*, concave dans le sens transversal, fait partie des fosses nasales ; elle présente de nombreux sillons pour des vaisseaux et des nerfs.

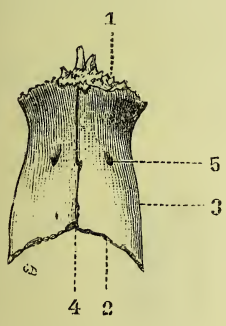

Fig. 124.

Os propres du nez, vus par leur face antérieure.

1, bord supérieur. — 2, bord inférieur. — 3, bord externe. — 4, bord interne.— 5, trou vasculaire.

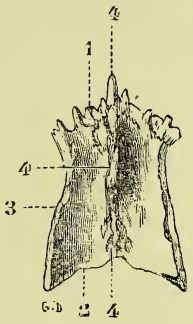

Fig. 125.

Os propres du nez, vus par leur face postérieure.

1, bord supérieur. — 2, bord inférieur. — 3, bord externe. — 4, 4, 4, bord interne, articulé avec celui du côté opposé.

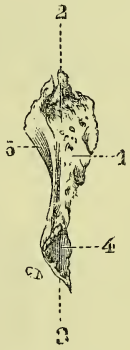

Fig. 126.

Os du nez, vu par son bord interne.

1, bord interne. — 2, bord supérieur. — 3, bord inférieur. — 4, face postérieure. — 5, face antérieure.

2° **Bords.** — Le *bord supérieur*, fortement dentelé et plus épais que les autres régions de l'os, s'articule avec le bord antérieur du frontal. — Le *bord inférieur*, un peu plus large, fort mince et très irrégulier, s'unit avec les cartilages latéraux du nez. — Le *bord externe*, taillé en biseau, s'articule avec la

branche montante du maxillaire supérieur. — Le *bord interne* enfin, très épais et très rugueux, s'articule avec celui du côté opposé dans la plus grande partie de son étendue. Il s'articule aussi, tout à fait en haut, au voisinage du bord supérieur, avec l'épine nasale du frontal et la lame perpendiculaire de l'ethmoïde.

3° **Conformation intérieure.** — Les os propres du nez sont presque entièrement constitués par du tissu compact. Il n'est pas rare de les voir traversés par un canal presque perpendiculaire à leur surface et qui donne passage à un vaisseau.

Développement. — Chacun des os propres du nez se développe par un seul point d'ossification, qui apparait vers le milieu du troisième mois.

Variétés. — La région des os propres du nez présente parfois de petits os surnuméraires. J'ai vu sur deux sujets une petite pièce osseuse placée entre le frontal et le bord supérieur des os du nez (*os surnre sus-nasal*). Ces petits os peuvent se développer entre les deux os nasaux (*os surnre internasal*) comme l'a observé Hyrtl (Œst. Zeitschrift für pract. Heilkunde, 1861, n° 49), ou même le long du bord inférieur (*os surnre sous-nasal*), comme l'a remarqué Mayer (Arch. f. phys. Heilkunde, 1849, p. 235). — Les deux os propres du nez peuvent se souder sur la ligne médiane en une seule pièce osseuse, disposition qui est normale chez le chimpanzé dès l'âge de deux ans, chez le gorille et les pithéciens plus tôt encore (Topinard, *l'Anthropologie*, p. 36). Cette soudure se produirait relativement très vite chez les Hottentots, d'après Hyrtl. Broca, examinant vingt-sept squelettes d'adultes pris au hasard, a rencontré la fusion des deux os nasaux sur cinq sujets; or ces cinq sujets appartenaient à des races nègres.

§ IV. — Unguis

L'os unguis est une petite lamelle osseuse située sur la face interne de l'orbite où elle comble l'espace intercepté par le maxillaire supérieur, le frontal et l'ethmoïde. On lui considère deux faces et quatre bords.

1° **Faces.** — La *face externe* présente en son milieu une crête verticale, la *crête de l'unguis* ou *crête lacrymale;* elle se termine en bas par une

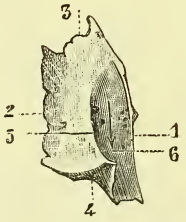

Fig. 127.
Unguis, face externe.

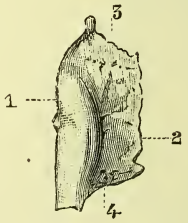

Fig. 128.
Unguis, face interne.

[1, bord antérieur. — 2, bord postérieur. — 3, bord supérieur. — 4, bord inférieur. — 5, crête lacrymale. 6, gouttière lacrymo-nasale.

petite apophyse en forme de crochet, qui, en s'articulant avec le maxillaire supérieur, complète en dehors l'orifice supérieur du canal nasal. La crête lacrymale divise la face externe de l'unguis en deux portions : la portion postérieure, régulièrement plane, continue l'os planum de l'ethmoïde; la portion

antérieure, creusée en gouttière, se réunit en avant avec la gouttière que nous avons déjà vue sur le bord postérieur de l'apophyse montante du maxillaire supérieur, pour constituer la *gouttière lacrymo-nasale*, laquelle est occupée par le sac lacrymal.

La *face interne* présente de nombreuses rugosités et quelques sillons vasculaires. En son milieu se trouve une gouttière verticale correspondant à la crête de la face précédente. La portion de l'os qui est en avant de cette gouttière fait partie de la paroi externe des fosses nasales. La portion qui est en arrière s'applique sur les masses latérales de l'ethmoïde et complète ainsi les cellules osseuses de cette région.

2° **Bords.** — Les quatre bords de l'unguis sont irréguliers et fort minces : le *bord supérieur* s'articule avec l'apophyse orbitaire interne du frontal; le *bord inférieur* complète en partie le canal nasal et descend parfois jusqu'à la rencontre du cornet inférieur; le *bord postérieur* s'articule avec l'os planum de l'ethmoïde; le *bord antérieur* s'unit à l'apophyse montante du maxillaire supérieur.

Développement. — L'unguis est exclusivement constitué par du tissu compact. Il se développe par un seul point d'ossification, qui apparaît d'ordinaire au troisième mois de la vie intra-utérine.

Variétés. — Il est des cas où les os unguis sont très petits ou même font entièrement défaut; le canal lacrymo-nasal est formé alors en totalité par le maxillaire, auquel peut s'adjoindre, mais plus rarement, l'ethmoïde (Soemmering). — La crête de l'unguis ou tout simplement son crochet terminal peut également manquer (Soemmering). — Dans un cas observé par Gruber (*Muller's Archiv.*, 1848), l'os unguis faisant défaut était remplacé par une série de lamelles osseuses détachées des os voisins. — Hyrtl a vu l'unguis constitué par deux pièces que réunissait une suture verticale (*loc. cit.*, p. 229). — Il peut exister en avant de l'unguis une pièce surnuméraire, *os lacrymal* de Rousseau (*Ann. des Sc. nat.*, 1829); mais cette formation surnuméraire appartient au maxillaire supérieur.

Voyez, au sujet de l'unguis, Gegenbaur, *Ueber das pars facialis des Lacrymale des Menschen*, *Morphol. Jahrb.*, 1881, t. VII, p. 173; Bianchi, *Sulle varieta dell'osso unguis*, in Gazzetta degli ospitali, 1886.

§ V. — Os palatin

Comme les maxillaires supérieurs qu'ils semblent continuer en arrière, les os palatins concourent à la formation de la voûte palatine, des fosses nasales, de l'orbite et de la fosse ptérygo-maxillaire. Ils se composent essentiellement de deux portions ou lames qui se soudent à angle droit et dont l'une, la *portion horizontale*, se porte horizontalement en dedans tandis que l'autre, la *portion verticale*, se dirige verticalement en haut.

1° **Portion horizontale.** — La portion horizontale a la forme d'un quadrilatère un peu plus allongé dans le sens transversal que dans le sens antéro-postérieur. Sa *face supérieure*, lisse et légèrement concave de dedans en dehors, fait partie du plancher des fosses nasales. Sa *face inférieure*, un peu irrégulière, constitue la partie la plus reculée de la voûte palatine. Son *bord externe* se confond avec le bord inférieur de la portion verticale. Son *bord interne*, rugueux et finement dentelé, se réunit avec le bord homologue du

palatin du côté opposé, en ménageant une petite gouttière où vient se loger le vomer. Le *bord antérieur*, fort mince et rugueux, s'articule avec le bord postérieur de l'apophyse palatine du maxillaire supérieur. Le *bord postérieur* enfin, mince, tranchant et concave en arrière, limite à ce niveau les fosses nasales et donne insertion au voile du palais. En se réunissant avec celui du côté opposé sur la ligne médiane, ce bord forme une petite apophyse en

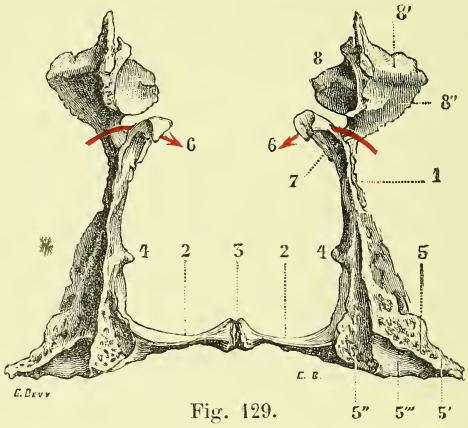

Fig. 129.

Les deux palatins en position normale, vue postérieure.

1, portion verticale. — 2, portion horizontale. — 3, articulation sur la ligne médiane des portions horizontales des deux palatins. — 4, 4, crête inférieure de la face interne. — 5, apophyse pyramidale avec ses trois facettes : deux latérales, rugueuses (5', 5'') pour s'articuler avec les deux ailes de l'apophyse ptérygoïde, et une moyenne concave et lisse (5''') pour compléter la fosse ptérygoïde. — 6, 6, échancrure palatine. — 7, apophyse sphénoïdale. — 8, apophyse orbitaire; on y voit en dehors deux facettes lisses 8' et 8'' faisant partie, la première de l'orbite, la seconde de la fosse ptérygo-maxillaire.

forme d'épine qui se dirige en arrière et en haut : c'est l'*épine nasale postérieure*, qui est souvent peu développée.

2° **Portion verticale.** — Elle est rectangulaire comme la précédente et nous présente encore par conséquent deux faces et quatre bords.

a. *Faces.* — Les deux faces sont l'une interne, l'autre externe :

La *face interne* (fig. 130) fait partie de la paroi externe des fosses nasales. Nous y voyons deux crêtes antéro-postérieures, dont l'inférieure, un peu plus développée que l'autre, donne attache au bord supérieur du cornet inférieur. La surface, plus ou moins régulièrement plane, qui se trouve entre ces deux crêtes, fait partie du méat moyen des fosses nasales. La surface, également plane, qui est située au-dessus de la crête inférieure, fait partie du méat inférieur.

La *face externe* (fig. 131) présente en avant et en arrière deux surfaces rugueuses qui s'appliquent, l'antérieure contre la face interne du maxillaire supérieur, la postérieure contre l'apophyse ptérygoïde. Entre ces deux surfaces rugueuses s'en trouve une troisième, non articulaire, qui constitue en haut le fond de la fosse ptérygo-maxillaire; en bas, elle forme une gouttière verticale (plus rarement un canal complet) qui, en se réunissant avec une gouttière semblable située sur la tubérosité du maxillaire, constitue un canal complet, le *canal palatin postérieur*.

b. *Bords.* — Les quatre bords se distinguent en antérieur, postérieur, inférieur et supérieur.

Le *bord antérieur*, fort mince, s'applique contre la face interne du maxillaire. De sa partie moyenne part une languette plus ou moins développée, qui rétrécit l'entrée du sinus maxillaire en recouvrant la partie postérieure de cet orifice.

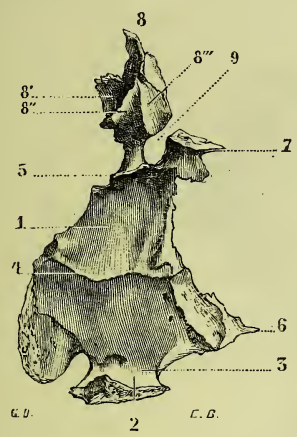

Fig. 130.

Palatin, face interne.

1, portion verticale. — 2, portion horizontale. — 3, angle de réunion de ces deux portions. — 4, crête inférieure limitant en haut le méat inférieur. — 5, crête supérieure limitant en haut le méat moyen. — 6, apophyse pyramidale. — 7, apophyse sphénoïdale. — 8, apophyse orbitaire; on y voit sur sa face interne trois facettes rugueuses 8', 8'', 8''', s'articulant: 8' avec le maxillaire supérieur; 8'', avec l'ethmoïde; 8''', avec le sphénoïde. — 9, échancrure palatine.

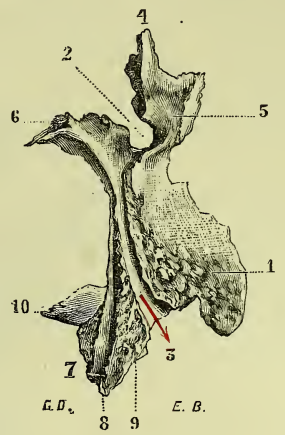

Fig. 131.

Palatin, face externe.

1, rugosité pour le maxillaire supérieur. — 2, échancrure palatine. — 3, gouttière contribuant à former le conduit palatin postérieur. — 4, apophyse orbitaire. — 5, surface lisse, formant le fond de la fosse ptérygo-maxillaire. — 6, apophyse sphénoïdale. — 8, apophyse pyramidale; on y voit, en 7 et en 9, deux surfaces rugueuses destinées à s'articuler avec l'apophyse ptérygoïde du sphénoïde. — 10, portion horizontale du palatin.

Le *bord postérieur*, également fort mince, s'articule avec la face interne de l'apophyse ptérygoïde.

Le *bord inférieur* se confond avec le bord externe de la portion horizontale précédemment décrite. — De l'arête résultant de cette fusion des deux portions du palatin se détache une puissante apophyse, l'*apophyse pyramidale* du palatin, qui se dirige en arrière et un peu en dehors, vers l'espace laissé libre par l'écartement des deux ailes de l'apophyse ptérygoïde. Cet espace est du reste comblé par elle. L'apophyse pyramidale présente, à sa partie postérieure trois facettes : deux facettes latérales, rugueuses, destinées à s'articuler avec les deux ailes de l'apophyse ptérygoïde; une facette moyenne ou intermédiaire, lisse et concave, complétant en bas la fosse ptérygoïdienne. — *En avant* et *en dehors* de l'apophyse pyramidale, se trouve une surface rugueuse qui s'articule avec la tubérosité du maxillaire supérieur. — *En bas* et *en dedans* de cette même apophyse, nous rencontrons un ou deux petits trous : ce sont les orifices inférieurs des *canaux palatins accessoires*, qui prennent naissance d'autre part, soit dans le conduit palatin postérieur, soit directement dans la fosse ptérygo-maxillaire.

Le *bord supérieur* est constitué par deux apophyses lamellaires, qui sont

séparées l'une de l'autre par une échancrure profonde, l'*échancrure palatine*. Cette échancrure est en rapport en haut avec le corps du sphénoïde qui la transforme en trou, le trou *sphéno-palatin* (fig. 132, 1). L'apophyse, qui est en avant de l'échancrure palatine, porte le nom d'*apophyse orbitaire*, celle qui se trouve en arrière est l'*apophyse sphénoïdale :*

L'*apophyse orbitaire*, qui est généralement la plus volumineuse des deux, se dirige en haut, en avant et en dehors. Elle présente, sur son côté externe,

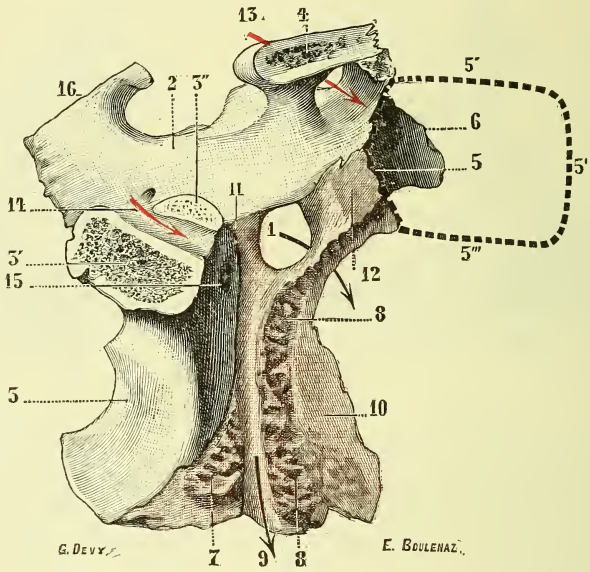

Fig. 132.

Rapports du sphénoïde avec le palatin, pour montrer le mode de formation du trou sphéno-palatin (le palatin est teinté en rouge).

1, trou sphéno-palatin. — 2, corps du sphénoïde. — 3, apophyse ptérygoïde. — 3', 3'', section de la grande aile du sphénoïde au niveau du trou grand rond. — 4, section de la petite aile. — 5, 5', 5'', 5''', ligne ponctuée indiquant le pourtour de l'os planum de l'ethmoïde. — 6, bec du sphénoïde. — 7, 8, rugosités pour le maxillaire supérieur. — 9, gouttière contribuant à former le conduit palatin postérieur. — 10, portion s'appliquant contre l'orifice du sinus maxillaire. — 11, apophyse sphénoïdale. — 12, apophyse orbitaire. — 13, trou optique. — 14, trou grand rond. — 15, conduit vidien. — 16, lame quadrilatère du sphénoïde.

deux petites facettes lisses dont l'une, la supérieure, forme la partie la plus reculée du plancher de l'orbite ; l'autre, l'inférieure, fait partie de la fosse ptérygo-maxillaire. Sur son côté interne, cette même apophyse nous présente trois autres facettes, articulaires cette fois, destinées à s'unir, l'antérieure avec le maxillaire supérieur, l'interne avec la partie postérieure des masses latérales de l'ethmoïde, la postérieure enfin avec le sphénoïde (fig. 130, 8', 8'', 8'''). L'apophyse orbitaire du palatin est souvent creusée d'une ou de plusieurs cavités, *cellules palatines* ou *sinus palatin*, qui s'appliquent, en les complétant, tantôt contre les cellules ethmoïdales, tantôt contre le sinus sphénoïdal.

L'*apophyse sphénoïdale* (fig. 130, 7), s'incurvant sur la portion verticale qui lui sert de base, se dirige en haut et en dedans : sa *face inférieure* ou *interne* fait partie de la paroi externe des fosses nasales ; sa face supérieure ou

externe s'applique contre la base de l'apophyse ptérygoïde et forme, avec cette dernière pièce osseuse, le *conduit ptérygo-palatin*, dans lequel passent le nerf et les vaisseaux de même nom.

3° **Conformation antérieure.** — Le palatin est presque entièrement constitué par du tissu compact; seule, l'apophyse pyramidale renferme du tissu spongieux.

Développement. — Le palatin se développe par deux points d'ossification primitifs qui apparaissent vers le quarante-cinquième jour (Rambaud et Renault). De ces deux points, le *postérieur* forme l'apophyse pyramidale et la portion de la lame verticale qui est située en arrière de l'échancrure palatine; l'*antérieur* forme le reste de l'os, à l'exception des apophyses sphénoïdale et orbitaire, qui proviennent de deux centres épiphysaires complémentaires et apparaissant beaucoup plus tard.

Variétés. — Les anomalies du palatin sont rares; on a signalé : 1° l'absence de l'apophyse pyramidale, suppléée, dans ce cas, par une apophyse similaire détachée du maxillaire supérieur (Soemmering); 2° l'absence de l'apophyse orbitaire, que remplace alors soit une apophyse fournie par le maxillaire supérieur, soit une pièce surnuméraire de l'ethmoïde (Soemmering); 3° la réunion par une suture anormale de la portion verticale et de la portion horizontale (Hyrtl); 4° la non-réunion sur la ligne médiane des deux portions horizontales et l'interposition entre elles d'une lamelle osseuse qui provenait de l'apophyse palatine du maxillaire supérieur et constituait l'épine nasale postérieure (Hyrtl).

§ VI. — Cornet inférieur

Le cornet inférieur est un os pair situé à la partie inférieure des fosses nasales. Il affecte la forme d'une lamelle osseuse qui s'applique par son bord supérieur contre la paroi externe de la fosse nasale, en circonscrivant au-dessous d'elle le méat inférieur. Nous pouvons lui considérer *deux faces*, *deux bords* et *deux extrémités*.

1° **Faces.** — Les deux faces se distinguent, comme pour les cornets supérieur et moyen, en face externe et face interne.

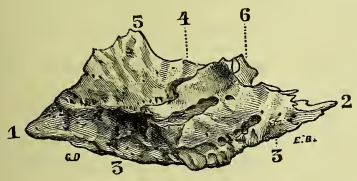

Fig. 133.

Cornet inférieur, face interne ou convexe.

1, extrémité antérieure. — 2, extrémité postérieure. — 3, 3, bord inférieur. — 4, bord supérieur. — 5, apophyse nasale. — 6, apophyse ethmoïdale pour l'apophyse unciforme de l'ethmoïde.

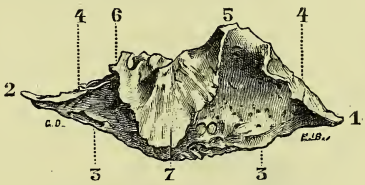

Fig. 134.

Cornet inférieur, face externe ou concave.

1, extrémité antérieure. — 2, extrémité postérieure. — 3, 3, bord inférieur. — 4, 4, bord supérieur. — 5, apophyse nasale. — 6, apophyse ethmoïdale. — 7, apophyse auriculaire.

a. La *face interne* (fig. 133), convexe, regarde la cloison des fosses nasales; elle présente des rugosités et quelques sillons vasculaires toujours très marqués.

b. La *face externe* (fig. 134), tournée en dehors, est concave et moins rugueuse que la précédente; elle circonscrit en dedans le méat inférieur.

2° **Bords.** — Des deux bords, l'un est inférieur, l'autre supérieur :

a. Le *bord inférieur* est libre dans la fosse nasale ; il est légèrement convexe et plus épais à sa partie moyenne qu'à ses deux extrémités.

b. Le *bord supérieur*, plus mince et fixé à la paroi externe de la fosse nasale, s'applique contre la face interne du maxillaire supérieur et du palatin. Nous rencontrons, le long de ce bord, trois prolongements ou apophyses. Ce sont, en allant d'avant en arrière : 1° l'*apophyse lacrymale* ou *nasale* (fig. 134, 5), petite lamelle quadrilatère et mince, qui complète en bas et en arrière le canal nasal, en s'articulant à la fois avec les deux lèvres de la gouttière nasale et avec l'unguis ; 2° l'*apophyse maxillaire* ou *auriculaire* (fig. 134, 7), beaucoup plus large que la précédente, qui se dirige en bas et s'applique contre la partie inférieure de l'orifice du sinus maxillaire, en rétrécissant d'autant cet orifice ; 3° l'*apophyse ethmoïdale* (fig. 133 et 134, 6), située un peu en arrière de l'apophyse maxillaire ; elle se dirige en haut et en arrière et se continue avec l'apophyse unciforme de l'ethmoïde. La lamelle osseuse qui résulte de la réunion de ces deux apophyses répond à l'ouverture du sinus maxillaire et modifie naturellement cette ouverture dans ses dimensions et dans sa forme (voy. *Fosses nasales*, t. III, p. 104).

3° **Extrémités.** — Les deux extrémités se distinguent en antérieure et postérieure. L'*extrémité antérieure* s'articule avec le maxillaire supérieur, l'*extrémité postérieure* avec le palatin. L'une et l'autre s'appliquent sur les crêtes antéro-postérieures que nous avons déjà décrites. Les deux extrémités du cornet inférieur sont anguleuses et terminées en pointe : on distinguera toujours la postérieure en ce qu'elle est plus effilée que l'antérieure.

Développement. — Le cornet inférieur est entièrement constitué par du tissu compact. Il se développe par un seul point d'ossification qui ne se montre que fort tard, dans le quatrième ou le cinquième mois qui suit la naissance.

Variétés. — Les cornets inférieurs peuvent se souder entièrement chez l'adulte, soit avec le maxillaire supérieur, soit avec l'ethmoïde. — Ils faisaient entièrement défaut sur un sujet observé par Hyrtl (*Sitzungsb. d. Kais. Akad.*, Wien, 1859).

§ VII. — Vomer

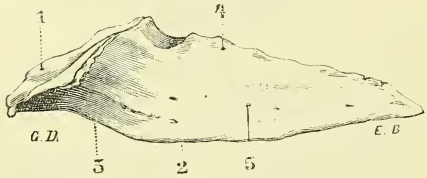

Fig. 135.
Vomer, vu par son côté droit.

1, bord supérieur formant gouttière pour s'articuler avec le sphénoïde. — 2, bord inférieur. — 3, bord postérieur. — 4, bord antérieur. — 5, face latérale droite.

Le vomer est un os impair et médian constituant la partie postérieure de la cloison des fosses nasales. C'est une lame quadrilatère fort mince et transparente dans toute son étendue. On lui considère *deux faces* et *quatre bords*.

1° **Faces.** — Assez régulièrement planes, les deux faces du vomer sont directement recouvertes par la membrane pituitaire. Elles présentent quelques sillons, plus ou moins marqués suivant les sujets, destinés à loger des vaisseaux et des nerfs.

2° **Bords.** — Le *bord postérieur*, mince et tranchant, mais non articulaire, sépare l'un de l'autre les deux orifices postérieurs des fosses nasales. — Le *bord inférieur*, également fort mince, mais rugueux dans toute son étendue, est reçu dans la rainure qui résulte de la réunion sur la ligne médiane des deux portions horizontales du palatin et des apophyses palatines du maxillaire supérieur. — Le *bord antérieur*, oblique en bas et en avant, s'articule en haut avec la lame perpendiculaire de l'ethmoïde et se réunit en bas avec le

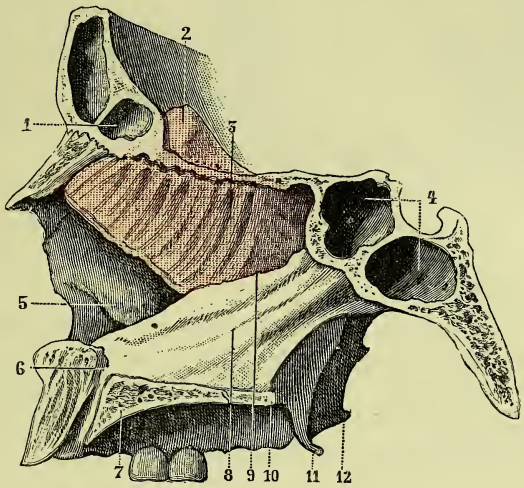

Fig. 136.

Fosses nasales, paroi interne.

1, sinus frontal. — 2, apophyse crista galli. — 3, lame perpendiculaire de l'ethmoïde. — 4, sinus sphénoïdal. — 5, cornet inférieur de la fosse nasale droite — 6, conduit palatin inférieur. — 7, apophyse palatine du maxillaire supérieur. — 8, vomer. — 9, son articulation avec la lame perpendiculaire de l'ethmoïde. — 10, épine nasale postérieure. — 11 et 12, aile interne et aile externe de l'apophyse ptérygoïde.

cartilage de la cloison. — Le *bord supérieur*, appliqué sur la crête de la face inférieure du corps du sphénoïde, présente à cet effet une gouttière antéro-postérieure, dont les deux bords fortement déjetés en dehors constituent les *ailes du vomer* (fig. 135, 1). En s'articulant avec le corps du sphénoïde, le bord supérieur du vomer ménage un canal médian et antéro-postérieur, le *conduit sphéno-vomérien*, où pénètre un rameau artériel destiné au corps du sphénoïde et au cartilage de la cloison. On rencontre, en effet, sur la plupart des vomers, un canal vertical qui, partant de la gouttière supérieure *sphéno-vomérienne*, descend dans l'épaisseur de l'os et s'ouvre sur un point quelconque du bord antérieur, là où vient s'appliquer le cartilage.

Développement. — Le vomer, primitivement double, se développe par deux points d'ossification situés symétriquement de chaque côté de la ligne médiane et déjà apparents vers le milieu du deuxième mois de la vie intra-utérine. Ils se présentent alors sous la forme de deux petites lamelles de 3 millimètres de longueur et 1 millimètre de hauteur, appliquées contre le cartilage vomérien. Ces deux lamelles apparaissent et se développent, non pas aux dépens du cartilage, comme on l'a cru longtemps, mais bien dans la trame embryonnaire. Les deux lames originelles du vomer se soudent en bas vers le milieu du troisième mois et représentent alors une espèce de gouttière ouverte en haut dans laquelle repose le cartilage vomérien. Les deux bords de la gouttière, progressant dans tous les sens, atteignent à la fois le sphénoïde en haut et l'orifice postérieur des fosses nasales

en arrière; mais en même temps la soudure des deux lames latérales a progressé d'une façon parallèle, chassant devant elle le cartilage. On rencontre fréquemment encore chez l'adulte, dans le voisinage du bord antérieur du vomer, un écartement des deux lames osseuses entre lesquelles s'insinue un prolongement (*prolongement caudal*) du cartilage de la cloison.

Variétés. — Il n'est pas rare de voir le vomer se déjeter plus ou moins à gauche ou à droite et présenter alors, au lieu de deux surfaces planes, une surface concave et une surface convexe. — La continuité de l'os peut être interrompue par un trou plus ou moins large qui est bouché pendant la vie par un cartilage (Soemmering). — Le bord antérieur du vomer, constitué par deux lames, forme une gouttière profonde où vient s'encastrer le cartilage de la cloison. — L'écartement des deux lames du vomer est parfois assez considérable pour créer entre elles une cavité spacieuse (Soemmering). Chez certains sauriens, l'indépendance absolue des deux lamelles vomériennes constitue l'état normal. — On rencontre quelquefois, de chaque côté du conduit *sphéno-vomérien médian*, un ou plusieurs conduits *sphéno-vomériens latéraux*, formés à la fois par le corps du sphénoïde et les ailes du vomer; ces conduits donnent passage à des vaisseaux.

§ VIII. — Maxillaire inférieur

Situé à la fois à la partie inférieure et postérieure de la face, le maxillaire inférieur ou mandibule est un os impair, médian et symétrique, constituant à lui tout seul la mâchoire inférieure. Pour la commodité de la description, on le divise généralement en deux parties : une partie moyenne ou *corps* et deux extrémités latérales ou *branches*.

1° **Corps du maxillaire.** — Le corps a la forme d'un fer à cheval dont la concavité serait dirigée en arrière. Il nous présente deux faces, l'une *antérieure*, l'autre *postérieure* et deux bords, l'un *supérieur*, l'autre *inférieur*.

La *face antérieure* (fig. 137) nous offre, sur la ligne médiane, une saillie verticale, indice de la soudure des deux moitiés de l'os, c'est la *symphyse mentonnière;* elle se termine en bas par une saillie ou *éminence mentonnière*, dont le développement varie beaucoup suivant les sujets. De chaque côté de l'éminence mentonnière part une ligne saillante, la *ligne oblique externe* du maxillaire, qui, croisant la face antérieure à la manière d'une diagonale, vient aboutir au bord antérieur de la branche; elle donne insertion aux muscles triangulaire des lèvres, carré du menton et peaucier. Un peu au-dessus d'elle et en un point qui correspond sensiblement à la deuxième molaire, se trouve un orifice circulaire, le *trou mentonnier*, par lequel passent le nerf et les vaisseaux mentonniers.

La *face postérieure* (fig. 139 et 140) du maxillaire nous présente sur la ligne médiane quatre petites saillies désignées sous le nom d'*apophyses géni;* elles sont disposées deux à deux et donnent insertion, les deux supérieures aux muscles génio-glosses, les deux inférieures aux muscles génio-hyoïdiens. Comme la face précédente, la face postérieure présente une ligne saillante, la *ligne oblique interne*, qui vient de même se confondre en arrière avec le bord antérieur de la branche; cette ligne donne insertion au muscle mylo-hyoïdien. Au-dessus d'elle et de chaque côté des apophyses géni, se trouve une petite dépression transversale, la *fossette sublinguale*, destinée à loger la

glande sublinguale. Au-dessous d'elle et en un point qui correspond aux deux ou trois dernières molaires, existe une nouvelle dépression beaucoup plus prononcée : c'est la *fossette sous-maxillaire*, où se loge en partie la glande de même nom.

Le *bord supérieur* ou *alvéolaire* du maxillaire supérieur est creusé de cavités ou alvéoles, destinées à recevoir les racines des dents. Elles sont en tout semblables, comme disposition générale et comme nombre, aux alvéoles déjà décrites sur le maxillaire supérieur.

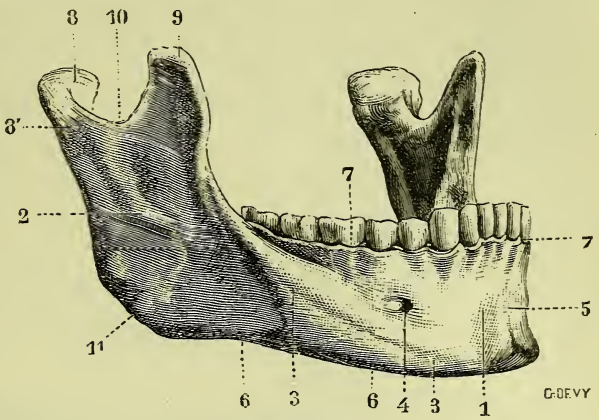

Fig. 137.

Maxillaire supérieur, face externe.

1, corps du maxillaire. — 2, sa branche. — 3, 3, ligne oblique externe. — 4, trou mentonnier. — 5, symphyse mentonnière. — 6, 6, bord inférieur. — 7, 7, bord supérieur ou alvéolaire. — 8, condyle. — 8', son col. — 9, apophyse coronoïde. — 10, échancrure sigmoïde. — 11, angle de la mâchoire.

Le *bord inférieur*, arrondi et mousse, présente de chaque côté de la symphyse une dépression ovalaire et fortement rugueuse, la *fossette digastrique*, où vient s'insérer le ventre antérieur du muscle digastrique. Il n'est pas rare de rencontrer sur ce bord, dans le voisinage de son extrémité postérieure, une gouttière que j'ai vue très marquée sur certains sujets, et qui est déterminée par le passage de l'*artère faciale*, au moment où elle quitte la région du cou pour entrer dans la région de la face.

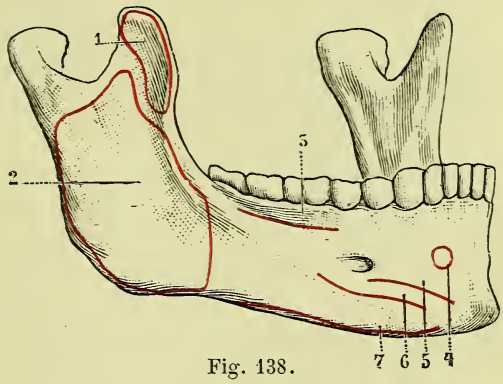

Fig. 138.

Le même, avec les insertions musculaires.

1, temporal. — 2, masséter. — 3, buccinateur. — 4, muscle de la houppe du menton. — 5, carré du menton. — 6, triangulaire des lèvres. — 7, peaucier du cou.

2° **Branches.** — Elles sont quadrilatères et offrent à considérer, chacune, *deux faces* et *quatre bords :*

La *face externe* présente de fortes lignes rugueuses destinées à l'insertion inférieure du muscle masséter ; ces rugosités sont surtout marquées dans la portion inférieure de cette face.

La *face interne*, plus accidentée, nous présente d'abord à son centre un orifice, l'*orifice supérieur du canal dentaire*, dans lequel s'engagent le nerf et les vaisseaux dentaires inférieurs. Cet orifice est bordé en avant et en bas par l'*épine de Spix*, espèce de lamelle triangulaire s'élevant verticalement en

haut et donnant insertion au ligament sphéno-maxillaire. De la partie la plus inférieure de ce même orifice se détache une gouttière, toujours très nette, qui se dirige ensuite obliquement en bas et en avant vers le corps de l'os : c'est la *gouttière mylo-hyoïdienne*, parcourue, à l'état frais, par le nerf et les vaisseaux mylo-hyoïdiens. La portion de la face interne, qui est située en arrière de la gouttière mylo-hyoïdienne, est parsemée de rugosités pour l'insertion inférieure du muscle ptérygoïdien interne.

Le *bord antérieur*, oblique en bas et en avant, représente une gouttière dont les deux bords, confondus en haut, s'écartent l'un de l'autre en descendant et se continuent avec les deux lignes obliques précédemment décrites.

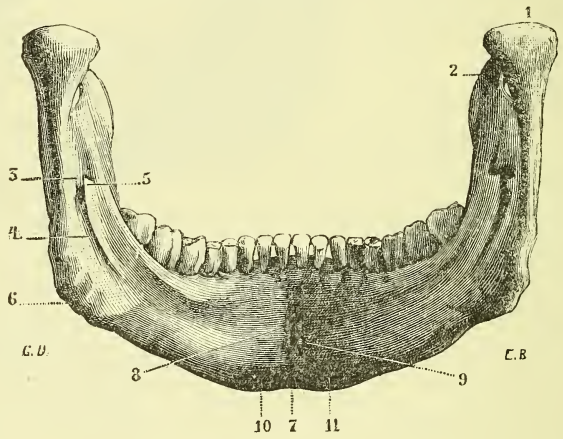

Fig. 139.

Maxillaire supérieur, vu par sa face postérieure.

1, condyle. — 2, apophyse coronoïde. — 3, orifice du canal dentaire. — 4, gouttière mylo-hyoïdienne. — 5, épine de Spix. — 6, angle. — 7, symphyse. — 8 et 9, apophyses géni. — 10 et 11, fossettes digastriques.

Le *bord postérieur*, légèrement contourné en *S* italique, est arrondi et lisse; il est en rapport avec la glande parotide, d'où le nom de bord parotidien sous lequel le désignent certains auteurs.

Le *bord supérieur*, dirigé d'avant en arrière, est constitué par deux apophyses que sépare une échancrure. — 1° L'apophyse postérieure est désignée sous le nom de *condyle* du maxillaire inférieur. C'est une saillie ellipsoïde dont le grand axe se dirige obliquement de dehors en dedans et d'avant en arrière; elle est un peu déjetée en avant et présente, à l'état frais, sur sa partie antéro-supérieure, un revêtement de cartilage pour s'articuler avec la cavité glénoïde du temporal. Le condyle est rattaché à la branche du maxillaire par une portion rétrécie ou *col du condyle*, sur le côté interne duquel vient s'attacher en partie le muscle ptérygoïdien externe. — 2° L'apophyse antérieure ou *apophyse coronoïde*, sur laquelle vient s'insérer le muscle temporal, affecte la forme d'un triangle dont le sommet dirigé en haut est lisse et dont la base fait corps avec la branche du maxillaire. De ses deux bords, l'antérieur se continue avec le bord antérieur de la branche, le postérieur se dirige obliquement vers le col du condyle en formant l'*échancrure sigmoïde*.

— 3° L'*échancrure sigmoïde* ou *semi-lunaire* a la forme d'un croissant à concavité dirigée en haut. Elle sépare l'une de l'autre les deux saillies osseuses que nous venons de décrire et établit une large communication entre la région massétérine située sur la face externe de la branche du maxillaire et la fosse zygomatique située de l'autre côté du maxillaire. C'est par cette échancrure que passent les nerfs et les vaisseaux massétérins.

Le *bord inférieur* de la branche se continue sans ligne de démarcation aucune avec le bord inférieur du corps. Le point saillant où il rencontre, en arrière, le bord postérieur ou parotidien constitue l'*angle du maxillaire*, point de repère de premier ordre pour la plupart des mensurations que l'on pratique, en anthropologie, sur le maxillaire inférieur. Broca (*Instructions crâniologiques*, p. 48) appelle *gonion* le sommet de l'angle, réservant le terme d'*angle du maxillaire* pour désigner le degré d'ouverture qui mesure cet angle.

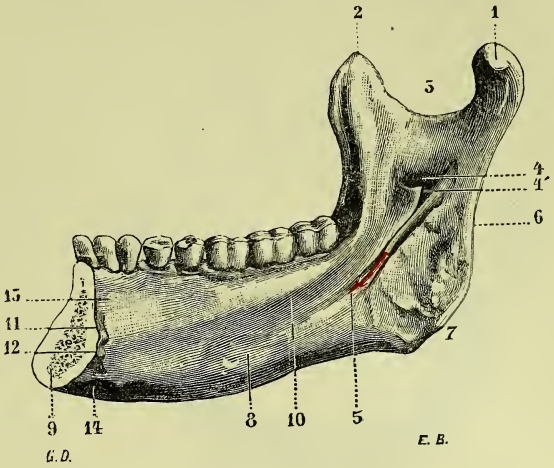

Fig. 140.

Maxillaire inférieur, face interne.

1, condyle. — 2, apophyse coronoïde. — 3, échancrure sigmoïde. — 4, orifice supérieur du canal dentaire. — 4', épine de Spix. — 5, gouttière mylo-hyoïdienne. — 6, bord postérieur de la branche. — 7, angle de la mâchoire. — 8, fossette sous-maxillaire. — 9, section du maxillaire au niveau de la symphyse. — 10, ligne oblique interne. — 11, apophyses géni supérieures. — 12, apophyses géni inférieures. — 13, fossette sublinguale. — 14, fossette digastrique.

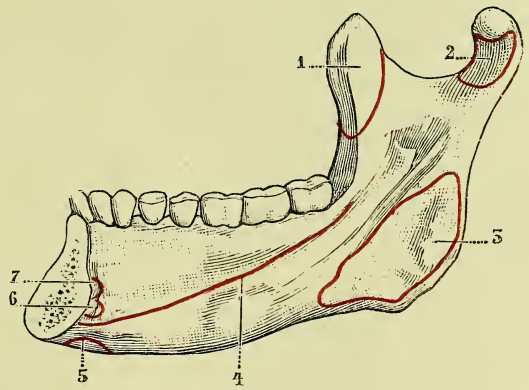

Fig. 141.

Le même, avec les insertions musculaires.

1, temporal. — 2, ptérygoïdien externe. — 3, ptérygoïdien interne. — 4, mylo-hyoïdien. — 5, digastrique. — 6, génio-hyoïdien. — 7, génio-glosse.

3° **Conformation intérieure.** — Le maxillaire inférieur nous offre la structure de tous les os courts : il est constitué par une masse spongieuse que circonscrit dans toute son étendue une enveloppe de tissu compact.

Un canal, le *canal dentaire inférieur*, occupe la plus grande partie du maxillaire. Il commence en haut sur la face interne de la branche en un point voisin de son centre. Il se dirige ensuite en bas et en avant, se rapproche de l'horizontale en atteignant les racines des dents et se bifurque

vers la partie moyenne du corps de l'os : sa branche externe ou *canal mentonnier*, obliquant en dehors, vient s'ouvrir à la surface externe de l'os par le trou mentonnier; sa branche interne ou *canal incisif*, continuant son trajet du côté de la symphyse, vient se terminer vers les racines des dents incisives. Le canal dentaire inférieur est parcouru dans toute son étendue par le nerf et les vaisseaux dentaires inférieurs; de sa paroi supérieure partent de nombreux canalicules, qui aboutissent d'autre part aux cavités alvéolaires.

Développement. — Le maxillaire inférieur est primitivement double et chacune de ses moitiés se développe d'une façon absolument indépendante; c'est là un fait admis par tous les anatomistes. D'autre part, chaque demi-maxillaire « se constitue sur la face externe du cartilage de Meckel, vis-à-vis duquel il se comporte essentiellement comme les os de revêtement du crâne vis-à-vis du chondrocrâne primitif ». Kœlliker, auquel j'emprunte ces deux dernières lignes, admet cependant, et ses conclusions se trouvent confirmées par les recherches récentes de J. Brock, de Masquelin (*Bull. Acad. roy. de Belgique*, 1878) et de Julin (*Arch. de biol.* de van Beneden, 1880), que le condyle osseux est précédé d'un condyle cartilagineux, et que la partie interne du cartilage de Meckel s'ossifie et se soude avec le maxillaire inférieur. Cet os serait ainsi un os mixte, se développant à la fois, en partie dans la trame embryonnaire, en partie dans un cartilage préexistant.

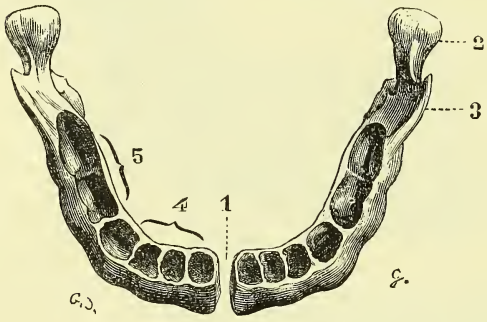

Fig. 142.
Mâchoire inférieure de fœtus à terme, bord alvéolaire.

1, les deux moitiés de l'os non encore soudées. — 2, condyle. — 3, apophyse coronoïde. — 4, alvéoles des incisives, canine et première prémolaire. — 5, alvéole de la première prémolaire et de la première molaire, non encore séparées.

Ceci posé, chaque demi-maxillaire provient, d'après Rambaud et Renault (*loc. cit.*, p. 168), de six points d'ossification, visibles dès le cinquantième jour de la vie intra-utérine, savoir : 1° le *point inférieur* (visible au trentième ou trente-cinquième jour), petite traînée de granulations osseuses situées vers le bord inférieur de l'os ; 2° le *point incisif*, situé de chaque côté de la symphyse, dans la région qu'occuperont plus tard les incisives; 3° le *point supplémentaire du trou mentonnier*, petite lamelle qui concourt par sa face inférieure à fermer ce trou mentonnier; 4° le *point condylien*, qui formera le condyle et la portion sous-jacente de la branche; 5e le *point coronoïdien*, aux dépens duquel se développera l'apophyse coronoïde et la portion de la branche qui lui sert de base; 6e enfin le *point de l'épine de Spix*, situé sur la face postérieure de l'os, depuis l'orifice supérieur du futur canal dentaire jusqu'à la pièce incisive.

Le canal dentaire, réduit à son origine à une simple gouttière, ne se développera que plus tard, au fur et à mesure que s'élèveront les crêtes alvéolaires, premiers vestiges des parois des alvéoles, au fond desquelles s'organiseront les dents.

La soudure médiane des deux moitiés du maxillaire inférieur ne s'effectue qu'après la naissance (deuxième ou troisième mois); puis vient le développement des tubercules *géni* de chaque côté de la symphyse.

Voyez, au sujet du développement du maxillaire inférieur, Wolff, *Ueber das Wachstum des Unterkiefers*, Arch. f. path. Anat. u. Physiol., 1888.

Variétés. — On observe parfois à l'angle du maxillaire inférieur une apophyse plus ou moins saillante en bas et en dehors : c'est l'*apophyse lémurienne* d'Albrecht, laquelle existe normalement chez les lémuriens, chez les carnassiers, chez les marsupiaux. — Le trou mentonnier peut être double; j'ai observé plusieurs fois cette disposition. — Situé le plus souvent sous la deuxième molaire, il peut s'ouvrir également sous la première (10 p. 100) ou même sous la troisième (3 p. 100) (W. Gruber, *Arch. f. Anatomie und Physiologie*, 1872, p. 738). — J'ai vu plusieurs fois la gouttière mylo-hyoïdienne transformée en un canal osseux; dans un cas, je l'ai vue naître non pas de l'orifice supérieur du canal dentaire, mais du canal dentaire lui-même, 18 millimètres au-dessous de cet orifice.—Cette gouttière peut être double à son origine (0,2 p. 100 d'après Krause, *loc. cit.*).

— Chassaignac (*Bull. Soc. anat.*, 1833, p. 218; et 1835, p. 97) a observé sur deux sujets des osselets surnuméraires, développés de chaque côté de la portion inférieure de la symphyse, et les a considérés à tort comme les homologues des os intermaxillaires de la mâchoire supérieure. Ces petits os *symphysiens*, qui avaient été signalés bien longtemps avant Chassaignac, par Meckel (*Anatomie*, trad. Jourdan, 1825, t. II, p. 663), ne me paraissent être que de simples os wormiens, développés dans la suture médio-maxillaire. — Le véritable *os incisif* ou *intermaxillaire* de la mâchoire inférieure aurait pourtant été observé par Eysson (*De ossibus infantum*, p. 49), au dire de Meckel (*loc. cit.*, p. 663). — Boulard (*Bull. Soc. anat.*, 1849, p. 282) a signalé, sur un sujet, l'absence de l'un des condyles, en dehors de toute influence pathologique.

Au sujet des variétés du maxillaire inférieur, voyez : Renard, *Les variations ethniques du maxillaire inférieur*, Thèse de Paris, 1880; Biondi, *Forma e dimensioni della apophyse coronoide nella mandibola umana*, Arch. per l'antropologia, 1890.

Cartilage de Meckel. — Signalé pour la première fois par Meckel en 1821, le cartilage qui porte son nom se développe à la fin du premier mois de la vie intra-utérine, dans la branche maxillaire de l'arc facial. Il se présente alors sous la forme d'une bandelette qui, partant de la région auriculaire, se dirige vers la ligne médiane et se réunit avec celle du côté opposé, formant ainsi, dans la région qu'occupera plus tard le maxillaire inférieur, une espèce de fer à cheval dont les deux extrémités correspondent aux régions auriculaires.

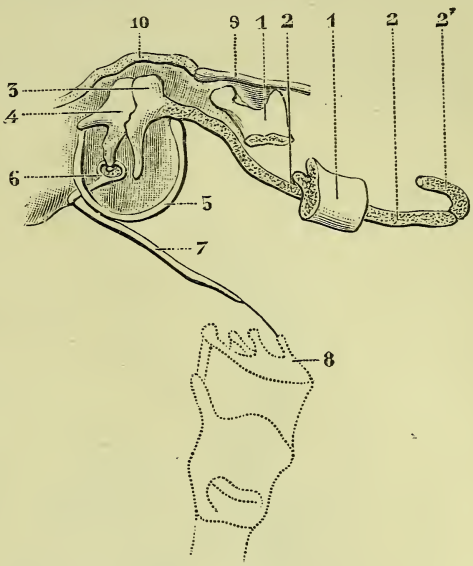

Fig. 143.
Cartilage de Meckel.

1. maxillaire inférieur. — 2, cartilage de Meckel (portion mandibulaire). — 2', cartilage de Meckel du côté opposé. — 3, marteau (portion tympanique du cartilage de Meckel). — 4, enclume. — 5, os tympanal. — 6, étrier. — 7, arc brachial hyoïdien. — 8, os hyoïde. — 9, apophyse zygomatique. — 10, toit du tympan.

La figure 143 représente le cartilage de Meckel sur un embryon humain au cinquième mois. Il est facile de prendre une connaissance exacte de sa situation et de ses rapports : on le voit prendre naissance en haut dans la partie la plus élevée de la cavité tympanique (fente hyo-mandibulaire), sortir de cette cavité en passant derrière l'extrémité dilatée de la branche antérieure du cercle tympanal, s'engager dans l'angle dièdre que forme le maxillaire avec le muscle mylo-hyoïdien et finalement atteindre la symphyse mentonnière. Dans ce trajet, le cartilage de Meckel passe en dedans de la parotide et de la carotide externe, en dehors du muscle ptérygoïdien interne. (Voyez une excellente description du cartilage de Meckel par Robin et Magitot, *Comptes rendus de la Société de Biologie*, 1862, p. 1, et *Ann. des Sc. nat.*, 1862, p. 213.)

La destinée du cartilage de Meckel nous paraît aujourd'hui bien établie par le travail déjà ancien de Reichert (*Ueber den Visceralbogen der Wirbelthiere*, *in* Muller's Arch. 1837, p. 178) et par les recherches récentes de Masquelin (*Recherches sur le développement du maxillaire inférieur de l'Homme*, Bull. Acad. roy. de Belgique, 1878), de Kœlliker et de son élève Baumuller (*Zeitschr. f. wiss. Zoologie*, t. XXXII, p. 466). L'extrémité externe ou tympanique de ce cartilage forme le marteau et l'enclume. Son extrémité interne s'ossifie et se confond avec la portion symphysienne du maxillaire inférieur. Quant à sa portion moyenne, elle se résorbe peu à peu et finit par disparaître complètement.

ARTICLE IV

DESCRIPTION DE LA FACE EN GÉNÉRAL. — DÉVELOPPEMENT

Comme les os du crâne, les os constitutifs de la face se groupent en un

ensemble anatomique qu'il convient d'envisager : 1° dans sa configuration générale ; 2° dans son développement.

§ I. — Configuration générale de la face

La face osseuse est comme suspendue à la partie antérieure de la base du crâne. Nous pouvons la considérer comme un prisme triangulaire dont les

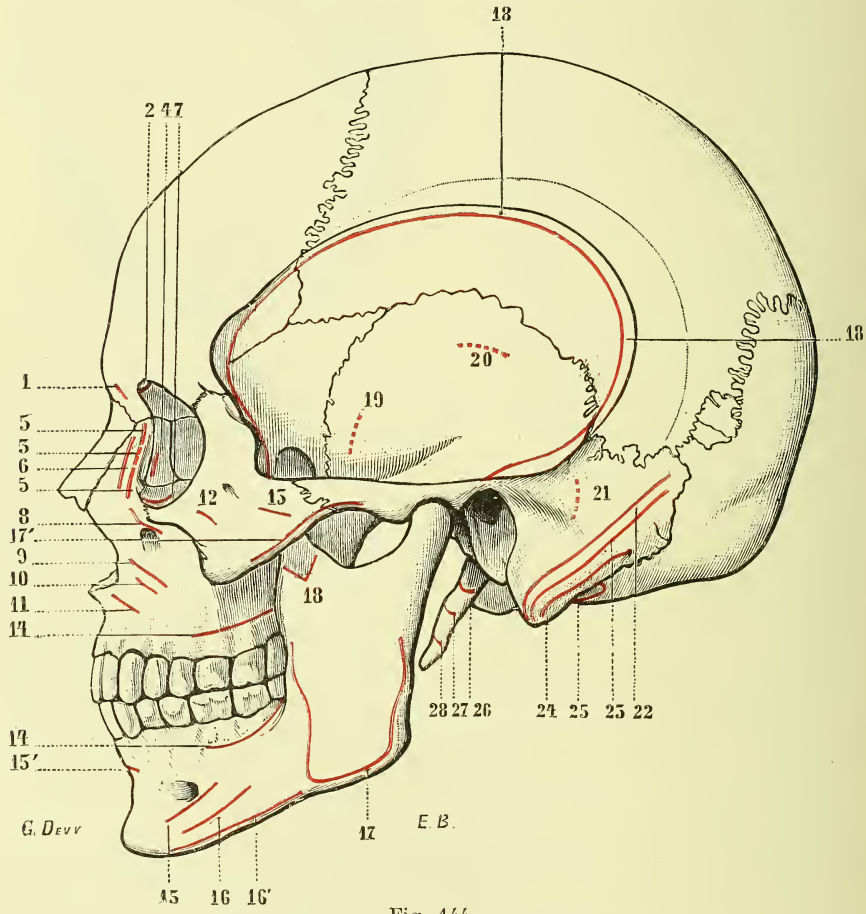

Fig. 144.

Vue latérale de la tête, avec les insertions musculaires.

1, sourcilier. — 2, tendon du grand oblique. — 3, 4, 5, orbiculaire des paupières. — 6, élévateur superficiel de l'aile du nez et de la lèvre supérieure — 7, petit oblique. — 8, élévateur profond de l'aile du nez et de la lèvre supérieure. — 9, canin. — 10, triangulaire du nez. — 11, myrtiforme. — 12, petit zygomatique. — 13, grand zygomatique. — 14, buccinateur. — 15, carré du menton. — 15', houppe du menton — 16, triangulaire des lèvres. — 16', peaucier du cou. — 17, 17', masséter — 18, 18, temporal. — 19, auriculaire antérieur. — 20, auriculaire supérieur. — 21, auriculaire postérieur. — 22, sterno-cléido-mastoïdien. — 23, splénius. — 24, petit complexus. — 25, digastrique. — 26, 27, 28, muscles styliens.

deux bases sont latérales et correspondent aux os malaires et dont les trois faces sont : l'une *supérieure*, l'autre *antérieure*, la troisième *postérieure*.

1° **Bases ou faces latérales.** — Elles sont essentiellement constituées par la face externe de l'os malaire, la portion postérieure du rebord alvéolaire du maxillaire supérieur et la face externe des branches du maxillaire inférieur. Nous y retrouvons : 1° le *trou malaire;* 2° l'*échancrure sigmoïde* du maxillaire inférieur, que surmonte l'arcade zygomatique et que limitent, en avant l'*apophyse coronoïde*, en arrière le *condyle;* 3° les *trois sutures* qui réunissent l'os malaire, en haut à l'apophyse orbitaire externe du frontal, en arrière à l'apophyse zygomatique du temporal, en avant à l'apophyse malaire du maxillaire supérieur.

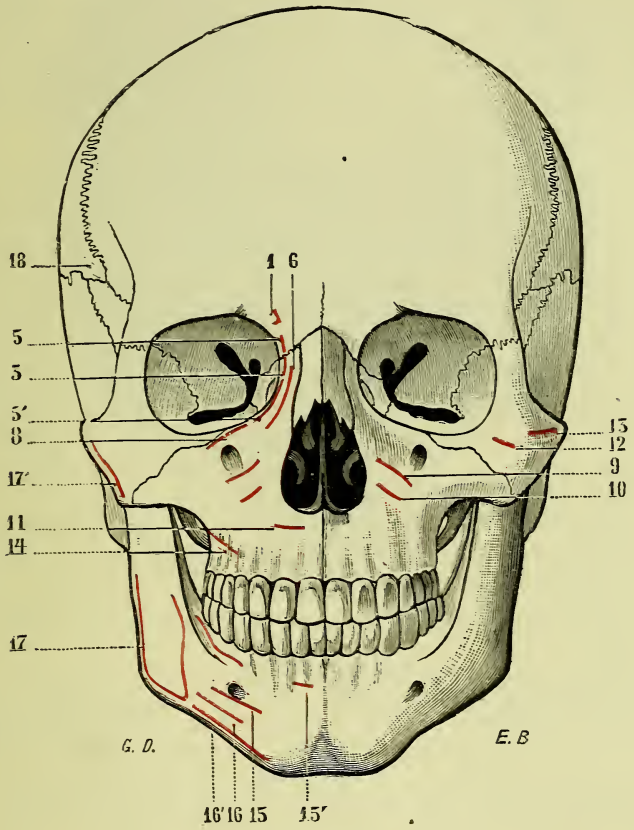

Fig. 145.

Vue antérieure de la tête, avec les insertions musculaires.

1, sourcilier. — 3, 5, orbiculaire des paupières. — 6, élévateur superficiel de l'aile du nez et de la lèvre supérieure. — 8, élévateur profond de l'aile du nez et de la lèvre supérieure. — 9, canin. — 10, triangulaire du nez. — 11, myrtiforme. — 12, petit zygomatique. — 13, grand zygomatique. — 14, buccinateur. — 15, carré du menton. — 15', houppe du menton. — 16, triangulaire des lèvres. — 16', peaucier du cou. — 17, 17', masséter.

2° **Face antérieure.** — Limitée en haut par une ligne transversale qui passerait par les deux sutures fronto-malaires, elle a pour limite en bas le bord inférieur du corps du maxillaire inférieur. Cette face nous présente sur la ligne médiane, en allant de haut en bas : 1° l'articulation *naso-frontale;* 2° la suture *médio-nasale;* 3° l'*orifice antérieur des fosses nasales*, à travers

lequel nous apercevons le bord antérieur du vomer; 4° la suture des deux maxillaires supérieurs; 5° la *symphyse du menton*, qui aboutit en bas à l'*éminence mentionnière*.

De chaque côté de la ligne médiane et toujours en procédant de haut en bas, nous rencontrons : 1° la face externe de l'os propre du nez, percée souvent d'un trou vasculaire; 2° la face externe de l'apophyse montante du maxillaire supérieur; 3° la base de l'orbite; 4° le *trou sous-orbitaire*, simple ou double; 5° la *fosse canine*, où s'insère le muscle canin; 6° la *fossette myrtiforme*, située au-dessous de l'orifice antérieur des fosses nasales et séparée de la fosse précédente par la *bosse canine*, saillie longitudinale formée par la racine de la dent canine; 7° les deux bords alvéolaires, séparés l'un de l'autre par les deux rangées de dents; 8° enfin, la face antérieure du corps du maxillaire inférieur avec sa *ligne oblique externe* et son *trou mentonnier*, qui s'ouvre un peu au-dessus de cette ligne.

3° **Face supérieure.** — La face supérieure est en rapport avec la base du crâne et s'étend depuis l'articulation naso-frontale, point extrême antérieur, jusqu'à la partie la plus reculée de l'articulation sphéno-vomérienne, point extrême postérieur. Elle ne saurait nous arrêter longtemps, la plupart de ses régions devant être décrites en détail, dans l'article suivant, à propos de l'orbite et des fosses nasales. Qu'il nous suffise de constater ici : 1° qu'elle est formée, *sur la ligne médiane*, par l'articulation du vomer, d'abord avec la lame perpendiculaire de l'ethmoïde, et ensuite avec la crête inférieure du sphénoïde; 2° qu'elle constitue, *sur les côtés*, la partie la plus élevée des fosses nasales en dedans, et en dehors le plancher de l'orbite.

4° **Face postérieure ou inférieure.** — La face postérieure ou inférieure représente une vaste cavité qui se trouve circonscrite : 1° en arrière, par une ligne fictive passant par les deux cavités glénoïdes; 2° sur le reste de son pourtour, par le bord inférieur du corps du maxillaire et le bord postérieur de sa branche.

Cette vaste région nous présente successivement :

a. Sur la *ligne médiane*, en allant d'arrière en arrivant : 1° le bord postérieur du vomer; 2° l'*épine nasale postérieure;* 3° la *suture médio-palatine*, formée en arrière par la réunion des deux portions horizontales des palatins, en avant par la réunion des deux apophyses palatines du maxillaire supérieur; 4° le *conduit palatin antérieur*, situé un peu en arrière du bord alvéolaire; 5° la *symphyse mentonnière*, avec ses quatre apophyses *géni*.

b. Sur les côtés de la ligne médiane, et en procédant dans le même sens : 1° les *orifices postérieurs des fosses nasales*, que limitent en dehors les fosses ptérygoïdes; 2° chaque moitié de la voûte palatine, que circonscrit en dehors et en avant le bord alvéolaire du maxillaire supérieur; 3° les deux rangées dentaires; et, enfin, 4° la face postérieure du corps du maxillaire inférieur et la face interne de sa branche avec une foule de détails déjà connus, l'*orifice supérieur du canal dentaire*, l'*épine de Spix*, la *gouttière mylo-hyoïdienne*, la *ligne oblique interne*, la *fossette sous-maxillaire*, la *fossette sublinguale*, la *fossette digastrique*.

Considéré au point de vue de sa configuration intérieure, le massif osseux de la face est creusé d'un grand nombre de cavités où viennent s'abriter des organes importants. Mais comme ces cavités n'appartiennent que partiellement à la face, qu'à leur constitution concourent aussi, dans une plus ou moins

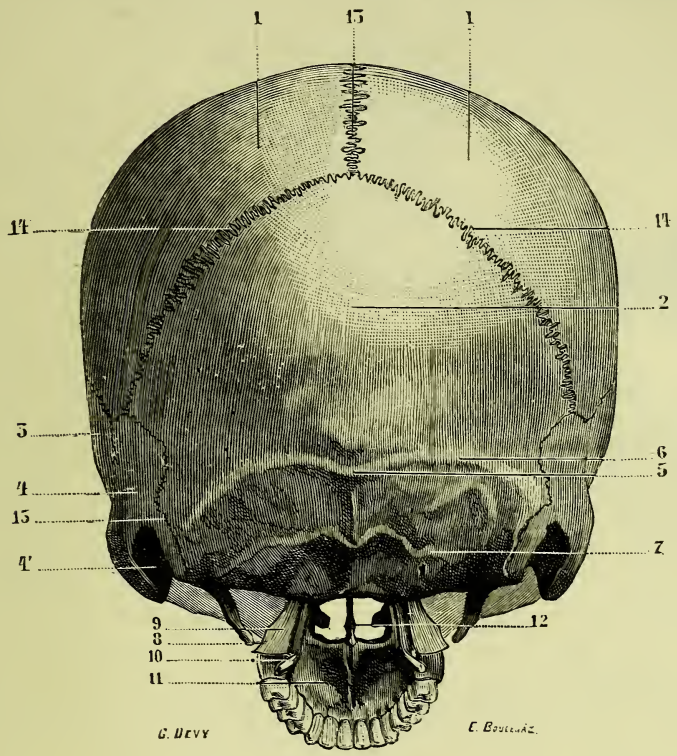

Fig. 146.

Tête osseuse, vue postéro-inférieure.

1, 1, pariétaux. — 2, occipital. — 3, temporal, avec 4, sa portion mastoïdienne, 4', la rainure digastrique. — 5, protubérance occipitale externe (*inion*). — 6, ligne courbe occipitale supérieure. — 7, ligne courbe occipitale inférieure. — 8, apophyse styloïde. — 9, apophyse ptérygoïde, avec 10, le crochet de son aile interne. — 11, voûte palatine. — 12, vomer. — 13, suture sagittale. — 14, suture lambdoïde ou pariéto-occipitale. — 15, suture occipito-mastoïdienne.

large part, quelques os du crâne, nous en renvoyons la description à l'article suivant.

§ II. — Développement général de la face

La face, comme le crâne, présente dans le cours de son développement de notables différences et doit être envisagée successivement chez le *fœtus*, chez l'*enfant*, chez l'*adulte* et chez le *vieillard*.

1° Chez le fœtus et chez l'enfant, la *zone supérieure* ou *orbitaire* prédomine de beaucoup sur les autres portions, par le fait du développement relativement précoce du frontal et de l'orbite. La *zone moyenne* ou *nasale* est au

contraire fort réduite, tellement réduite que le rebord inférieur de la cavité orbitaire repose pour ainsi dire sur le bord alvéolaire du maxillaire supérieur. La *zone inférieure* ou *buccale* se trouve également très réduite, par suite du développement encore peu avancé du maxillaire inférieur.

Il résulte de ces dispositions anatomiques : 1° que la face est comme aplatie dans le sens vertical ; 2° qu'elle est, dans son ensemble, fort peu développée relativement à la boîte crânienne.

Si on examine maintenant la face par sa partie postérieure, on est également frappé de l'obliquité que présentent à la fois la branche du maxillaire, l'apophyse ptérygoïde et l'orifice postérieur des fosses nasales. Cette obliquité est en effet très prononcée et se dirige de haut en bas et d'arrière en avant.

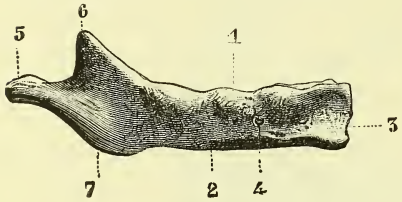

Fig. 147.
Mâchoire inférieure de fœtus à terme, sa moitié droite.

1, bord supérieur ou alvéolaire. — 2, bord inférieur. — 3, symphyse. — 4, trou mentonnier. — 5, condyle. — 6, apophyse coronoïde. — 7, angle de la mâchoire.

2° Plus tard, au fur et à mesure que se développe la fonction respiratoire et le sens de l'odorat, les fosses nasales s'allongent de haut en bas, entraînant les maxillaires supérieurs dans un allongement parallèle. En même temps, les dents apparaissent et grandissent sur les bords alvéolaires, forçant les deux mâchoires à s'écarter l'une de l'autre pour leur faire place ; deux conditions qui ont pour résultats, on le conçoit, d'augmenter considérablement les dimensions verticales de la face. Celle-ci s'accroît encore par le fait du creusement du sinus maxillaire et revêt peu à peu la configuration qui la caractérise chez l'adulte. Le sinus maxillaire, se développant principalement vers la partie postérieure, repousse l'apophyse ptérygoïde qui se redresse et, d'oblique qu'elle était, devient verticale. Il est à remarquer que le développement du sinus modifie peu la région latérale de la face ; car, comme le fait remarquer très judicieusement Cruveilhier, si la cavité de ce sinus « tend à augmenter chez l'adulte le relief de la tubérosité maxillaire, d'un autre côté, l'inclusion des germes dentaires dans l'os maxillaire supérieur pendant la vie fœtale compense assez exactement le défaut de saillie produit par l'absence du sinus ».

On a admis depuis longtemps que les sinus de la face n'avaient d'autres fonctions que d'agrandir, avec les fosses nasales, la surface olfactive et d'emmagasiner une plus grande quantité d'air chargé de particules odorantes. Les sinus devenaient ainsi pour le sens de l'olfaction de véritables appareils de perfectionnement. Cette conception, toute théorique, tombe devant ce fait emprunté à la physiologie que la muqueuse qui revêt les sinus n'est pas sensible aux odeurs. Tillaux, dans une intéressante étude qu'il a faite des sinus (*Thèse de Paris*, 1862), a démontré par des faits nombreux que le rôle des sinus est un rôle purement mécanique : pour lui, la nature a creusé les os de la face pour la même raison qui lui a fait creuser les os longs des membres, c'est-à-dire pour les rendre plus légers, tout en leur conservant

leur volume et l'étendue de leur surface extérieure et, finalement, pour assurer l'équilibre de la tête sur la colonne vertébrale.

3° Chez le vieillard, la chute des dents, l'affaissement et l'usure des bords alvéolaires qui en est la conséquence fatale, diminue dans une proportion souvent considérable la hauteur de la portion buccale. On voit de nouveau prédominer les dimensions transversales et la face, dans son ensemble, se rapprocher en quelque sorte de sa configuration primitive. Elle en diffère cependant en ce que le menton, qui est fuyant chez le fœtus et chez l'enfant, se porte en avant, à la rencontre du nez et que la ligne symphysienne est oblique en bas et en avant, tandis que, chez les fœtus, cette même ligne présente une obliquité de sens contraire.

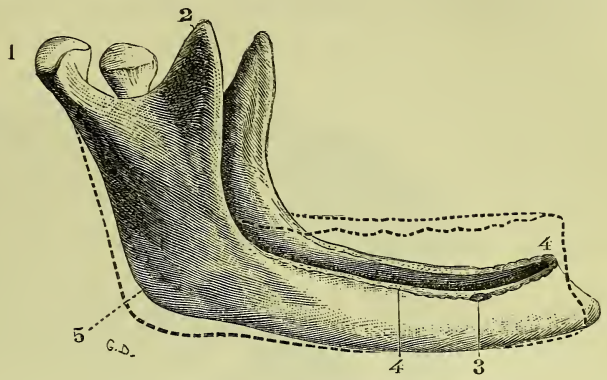

Fig. 148.
Mâchoire inférieure du vieillard.

1, condyle. — 2, apophyse coronoïde. — 3, trou mentonnier. — 4, 4, bord alvéolaire dégarni et usé. — 5, angle. — Les lignes en pointillé indiquent le contour de la même mâchoire à l'âge adulte.

ARTICLE V

DESCRIPTION DE QUELQUES RÉGIONS COMMUNES AU CRANE ET A LA FACE

En s'articulant les unes avec les autres, les quatorze pièces osseuses de la face et celles de la portion du crâne forment un certain nombre de *régions* et de *cavités* dont la description synthétique est absolument indispensable pour aborder avec fruit l'étude des organes qui s'y logent ou qui les traversent. Ce sont : 1° la *région temporale*, qui se confond, comme nous l'avons déjà vu, avec la région latérale de la boîte crânienne et sur laquelle il est inutile de revenir (voy. p. 146) ; 2° l'*orbite*, les *fosses nasales*, la *fosse ptérygoïde*, la *fosse zygomatique*, la *fosse ptérygo-maxillaire*, la *voûte palatine*, que nous allons maintenant décrire.

§ I. — Cavité orbitaire

Les orbites sont deux cavités larges et profondes, creusées entre la face et le crâne et destinées à loger les globes oculaires et leurs principaux annexes. Situées symétriquement de chaque côté de la ligne médiane, séparées des fosses nasales par les masses latérales de l'ethmoïde et l'unguis, elles affectent, chacune, la forme d'une pyramide quadrangulaire dont l'axe se

dirige obliquement d'avant en arrière et de dehors en dedans. Cette obliquité est telle que les axes des deux orbites, prolongés du côté de l'occipital, se rencontreraient en arrière et un peu au-dessous du bord supérieur de la lame quadrilatère du sphénoïde, en formant entre eux un angle de 40 à 45°.

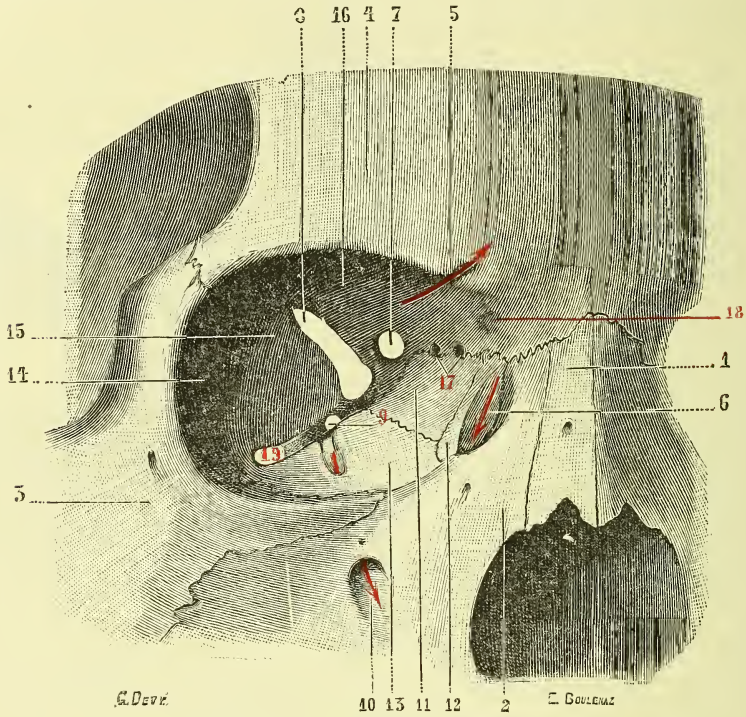

Fig. 149.

L'orbite, vue antérieure.

1, os nasal. — 2, apophyse montante du maxillaire supérieur. — 3, os malaire. — 4, frontal. — 5, trou sus-orbitaire. — 6, gouttière lacrymale. — 7, trou optique. — 8, fente sphénoïdale. — 9, trou grand rond. — 10, canal sous-orbitaire. — 11, os planum de l'ethmoïde. — 12, os unguis. — 13, facette orbitaire du maxillaire supérieur. — 14, facette orbitaire du malaire. — 15, face orbitaire de la grande aile du sphénoïde. — 16, face orbitaire du frontal. — 17, trous orbitaires internes. — 18, insertion de la poulie du grand oblique. — 19, fente sphéno-maxillaire.

Il est à remarquer que cette obliquité, très accentuée sur la paroi externe de l'orbite, devient à peu près nulle sur la paroi interne, laquelle est sensiblement parallèle chez l'homme au plan médian.

Les dimensions de la cavité orbitaire varient beaucoup suivant les individus et suivant les âges. M. de Wecker, à la suite de nombreuses mensurations pratiquées sur des crânes d'adultes, donne les moyennes suivantes :

Du trou optique	au côté interne de la base	40 à 41 mill.
—	au côté externe de la base	43
—	au milieu du rebord supérieur	43
—	au milieu du rebord inférieur	46

Ces chiffres me paraissent un peu faibles. En mesurant un certain nombre de crânes du laboratoire, j'ai trouvé que la profondeur de la cavité orbitaire variait de 42 à 50 millimètres.

La largeur de la base de l'orbite est en moyenne de 40 millimètres, sa hauteur de 35 millimètres.

La distance qui sépare les deux orbites, mesurée au niveau de leur base (*intervalle interorbitaire* de Broca) est de 25 millimètres en moyenne.

L'ouverture faciale de l'orbite ne regarde pas directement en avant, mais obliquement en avant et en dehors. Il en résulte que les plans de ces deux ouvertures, en se rencontrant sur la ligne médiane, forment un angle ouvert en arrière. Cet angle est fortement obtus. Il est assez bien représenté par l'*angle naso-malaire* de Flower dont le sommet est à la racine du nez et dont les deux côtés passent immédiatement au-dessous de l'apophyse orbitaire externe : il est de 131° chez les Européens; mais il s'élève à 142 chez les Chinois et à 144 chez les Esquimaux.

Considérée à un point de vue purement descriptif, la cavité orbitaire nous présente, en raison même de sa forme, qui, comme nous l'avons vu, est celle d'une pyramide quadrangulaire : une *base*, un *sommet*, quatre *parois* et quatre *bords*.

1° **Base.** — La base, qu'on désigne encore sous le nom d'ouverture antérieure ou d'ouverture faciale de l'orbite, a la forme d'un quadrilatère aux angles arrondis. Son pourtour (*rebord orbitaire*) est formé : en haut par l'arcade orbitaire du frontal et par les deux *apophyses orbitaires* du même os, l'interne et l'externe; en dedans et en bas, par l'apophyse montante du maxillaire supérieur; en dehors et en bas, par le bord antéro-supérieur de l'os malaire.

Le rebord orbitaire nous présente en haut l'*échancrure sus-orbitaire*, convertie très souvent en un véritable trou (voy. *Os frontal*). En bas, il est de même traversé par le *canal sous-orbitaire* (voy. *Os maxillaire supérieur*). Enfin, en dedans et en haut, il nous offre la petite *fossette trochléaire* qui donne insertion à la poulie du grand oblique.

2° **Sommet.** — Le sommet de l'orbite correspond à la portion la plus interne et la plus large de la fente sphénoïdale (voy. *Sphénoïde*). Notons sur le bord interne de cette fente un petit tubercule osseux, plus ou moins développé suivant les sujets, sur lequel vient s'insérer l'*anneau de Zinn*.

3° **Parois ou faces.** — Elles sont au nombre de quatre, *supérieure*, *inférieure*, *externe* et *interne*. Chacune d'elles, on le conçoit, a la forme d'un triangle dont la base est en avant et le sommet en arrière :

a. La *paroi supérieure* ou *voûte*, fortement concave, surtout à sa partie antérieure, est formée d'avant en arrière par la voûte orbitaire du frontal et par la face inférieure de la petite aile du sphénoïde. On y remarque : 1° en arrière, la suture qui réunit ces deux pièces osseuses; 2° en avant et en dehors, la *fossette lacrymale*, où se loge la glande de même nom.

La paroi supérieure de l'orbite répond à l'étage antérieur de la base du crâne et par conséquent aux lobes frontaux. Très épaisse en avant, au voisinage du rebord orbitaire, elle est extrêmement mince dans tout le reste de son étendue.

b. La *paroi inférieure* ou *plancher*, concave comme la précédente, repose sur le sinus maxillaire, dont elle constitue la voûte. Elle est formée : 1° en avant, par la face supérieure de la *pyramide* du maxillaire supérieur et par la face supérieure de l'*apophyse orbitaire* de l'os malaire; 2° tout à fait en arrière, par la petite facette orbitaire du palatin (voy. cet os). Nous y retrouvons, avec les deux sutures qui unissent ces trois os, la *gouttière sous-orbitaire* qui, après un parcours de deux centimètres en moyenne, se transforme en un canal complet, le *canal sous-orbitaire*.

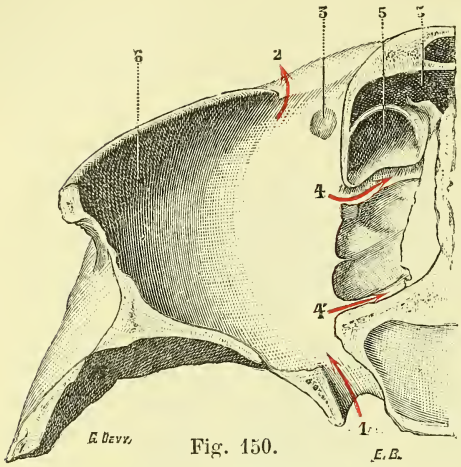

Fig. 150.

Orbite, paroi supérieure ou voûte.

1, trou optique. — 2, échancrure sus-orbitaire. — 3, insertion de la poulie du grand oblique. — 4, conduit orbitaire interne antérieur. — 4', conduit orbitaire interne postérieur. — 5, 5, cellules ethmoïdales. — 6, fossette lacrymale.

c. La *paroi externe* répond à la fosse temporale. Elle est constituée par la face antérieure de la grande aile du sphénoïde, par l'apophyse orbitaire de l'os malaire, et aussi par la partie la plus externe de la voûte orbitaire du frontal. Elle est assez régulièrement plane et ne nous offre à considérer que les trois sutures qui réunissent ensemble ces trois pièces osseuses. C'est sur cette face que se trouve l'orifice postérieur du *conduit malaire*. (Voy. *Os malaire*.)

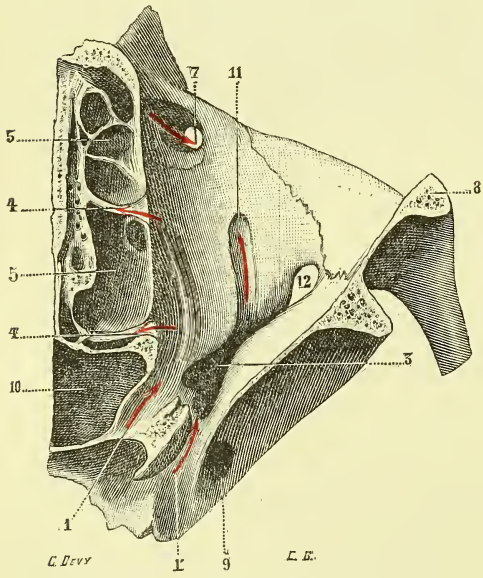

Fig. 151.

Orbite, paroi inférieure ou plancher.

1, trou optique. — 1', extrémité interne de la fente sphénoïdale. — 3, fosse ptérygo-maxillaire. — 4, conduit orbitaire interne antérieur. — 4', conduit orbitaire interne postérieur. — 5, 5, cellules ethmoïdales. — 7, canal nasal. — 8, section de l'os malaire. — 9, trou grand rond. — 10, sinus sphénoïdal. — 11, gouttière sous-orbitaire. — 12, fente sphéno-maxillaire.

d. La *paroi interne* est, comme nous l'avons déjà dit, à peu près parallèle au plan médian. Quatre os contribuent à la former. Ce sont, en allant d'arrière en avant : la face externe du corps du sphénoïde, l'os planum de l'ethmoïde, l'unguis, l'apophyse montante du maxillaire supérieur. Nous voyons tout d'abord sur cette face les trois sutures verticales qui réunissent entre eux ces quatre os. Nous rencontrons ensuite la *gouttière lacrymo-nasale*, placée tout à fait à la partie antérieure, immédiatement en arrière de l'apophyse montante du maxillaire supérieur. Cette gouttière n'est pas verticale, mais légèrement oblique de haut

en bas, de dedans en dehors et d'avant en arrière. Elle s'étend, en haut, jusqu'à l'apophyse orbitaire interne où elle se termine insensiblement. En bas, elle se continue avec le *canal nasal*, que nous décrirons à propos des fosses nasales. Au point de vue de sa constitution anatomique, la gouttière lacrymo-nasale est formée à la fois par l'apophyse montante du maxillaire et par l'os unguis. Elle est nettement limitée, à sa partie antérieure et à sa partie postérieure, par deux crêtes très saillantes, sur lesquelles viennent s'insérer les deux tendons (*tendon direct* et *tendon réfléchi*) du muscle orbiculaire des paupières.

4° **Bords ou angles.** — Ils sont au nombre de quatre que nous désignerons, d'après leur situation, sous les noms de bords *supéro-externe*, *supéro-interne*, *inféro-externe*, *inféro-interne :*

a. Le bord *supéro-externe* se confond en avant avec la fossette lacrymale. Plus loin, il nous présente la suture fronto-sphénoïdale et la terminaison ou *queue* de la fente sphénoïdale, dont la partie interne élargie ou *tête* constitue, comme nous l'avons déjà vu, le sommet de l'orbite.

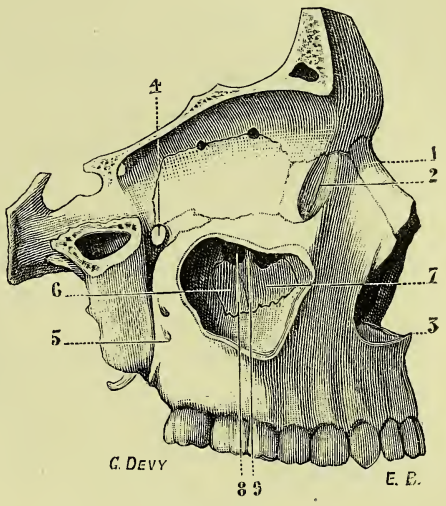

Fig. 152.

Face, vue latérale montrant le sinus maxillaire et la face interne de l'orbite.

1, os propre du nez. — 2, gouttière lacrymo-nasale. — 3, épine nasale antérieure. — 4, trou sphéno-palatin. — 5, trous dentaires postérieurs. — 6, portion du palatin, rétrécissant l'orifice d'entrée du sinus maxillaire. — 7, apophyse auriculaire du cornet inférieur recouverte à l'état frais par la muqueuse du sinus. — 8, partie postérieure de l'entrée du sinus, également recouverte par la muqueuse. — 9, apophyse unciforme de l'ethmoïde.

b. Le bord *supéro-interne* nous présente successivement, en allant d'avant en arrière, les diverses sutures de l'os frontal avec l'apophyse montante du maxillaire supérieur, avec l'unguis et avec l'os planum de l'ethmoïde. Sur cette dernière suture, *suture fronto-ethmoïdale*, nous rencontrons les deux orifices orbitaires des conduits ethmoïdaux, qui communiquent d'autre part avec les gouttières olfactives (voy. *Étage antérieur de la base du crâne*) et qui donnent passage : le postérieur à l'artère ethmoïdale postérieure, l'antérieur à l'artère ethmoïdale antérieure ainsi qu'au filet ethmoïdal du nerf nasal. Enfin, un orifice arrondi, le *trou optique* termine ce bord en arrière : nous savons déjà qu'il est traversé par le nerf optique et l'artère ophthalmique.

c. Le bord *inféro-interne* répond à un angle fortement obtus. Il est même presque effacé sur certains sujets, et, dans ce cas, l'orbite représente une pyramide plutôt triangulaire que quadrangulaire. Ce bord commence en avant au niveau de l'orifice du canal nasal et suit à partir de ce point : 1° la suture de l'unguis avec le maxillaire supérieur ; 2° la suture de l'os

planum de l'ethmoïde toujours avec le maxillaire supérieur; 3° la suture du corps du sphénoïde avec l'apophyse orbitaire du palatin.

d. Le bord *inféro-externe*, constitué en avant par la face supérieure concave de l'apophyse orbitaire de l'os malaire, se confond en arrière avec la fente *sphéno-maxillaire*, dont la partie la plus reculée se perd, comme on le sait, dans la fosse ptérygo-maxillaire. Cette fente, très apparente sur le squelette, est fermée à l'état frais par le périoste, lequel passe sans s'interrompre de la paroi externe de l'orbite sur sa paroi inférieure.

L'orbite, on le voit, est loin d'être une cavité close. Abstraction faite de la large ouverture qui constitue sa base, elle communique avec les régions voisines par des orifices fort nombreux, qui livrent passage à des vaisseaux et à des nerfs. Nous résumons ces relations de la cavité orbitaire avec les régions du voisinage dans le tableau synoptique suivant :

COMMUNICATIONS AVEC	ORIFICES	ORGANES QUI LES TRAVERSENT
a. Le crane.	1° *Trou optique*	N. optique. A. ophthalmique.
	2° *Fente sphénoïdale*	N. nasal, frontal et lacrymal. N. mot. oc. commun. N. mot. oc. externe. N. pathétique. Veine ophthalmique.
	3° *Conduit ethmoïdal antér*r.	Art. ethmoïdale antérieure. N. nasal interne.
	4° *Conduit ethmoïdal post*r.	A. ethmoïdale postérieure. N. ethmoïdal de Luschka.
b. Les fosses nasales	5° *Canal nasal*.	Canal lacrymal.
c. L'extérieur	6° *Echancrure sus-orbitaire*.	N. frontal externe. Art. sus-orbitaire.
	7° *Trou sous-orbitaire* . . .	N. maxillaire supérieur. Vaisseaux sous-orbitaires.
	8° *Conduit malaire*	N. temporo-malaire.
	9° *Fente sphéno-maxillaire* .	Rameau orbitaire. Anastomose veineuse.

Indice orbitaire. — On désigne en anthropologie sous le nom d'*indice orbitaire* le rapport centésimal du diamètre vertical de la base de l'orbite à son diamètre transversal.

$$Indice = \frac{\text{Diamètre vertical} \times 100}{\text{Diamètre transverse.}}$$

Chez l'homme, les deux diamètres de l'orbite sont à peu près égaux à la naissance; mais, à mesure que l'enfant grandit, le diamètre transversal l'emporte sur l'autre, de telle sorte que, chez l'adulte, l'indice orbitaire est toujours au-dessous de 100. Broca, qui a fait de l'indice orbitaire une étude spéciale (*Recherches sur l'indice orbitaire*, in Revue d'Anthropologie, 1875, p. 577), admet de grands indices (*groupe mégasème*, de σῆμα, indice), 89 et au-dessus; de petits indices (*groupe microsène*), 83 et au-dessous; des indices moyens ou intermédiaires (*groupe mésocène*), entre 83 et 89.

Sont mégasèmes : les Polynésiens d'Havaï, 95,40; les Chinois, 93,8; les Mexicains anciens, 93,1; les Mexicains modernes, 90,8; etc. — Sont mésosèmes : les Kabyles, 88,9; les Corses, 88,6; les Savoyards, 88,5; les Auvergnats, 86,5; les Hottentots, 83,8, et parmi les races préhistoriques, les Gaulois de la Marne, 87,5, et les peuplades qui ont élevé les dolmens de la Lozère, 83,4. — Sont microsèmes : les Cafres, 81; les Néo-Calédo-

niens, 80,5; les Tasmaniens, 79,3; les Guanches de Ténériffe, 77, etc. — Exceptionnellement, on a observé 60,9 chez un Tasmanien, 100 chez un Néo-Calédonien, 104 chez une négresse du Sahara et 107 chez un Chinois (Topinard). Chez les anthropoïdes, l'indice orbitaire dépasse toujours 100; Broca a trouvé 118 chez un orang.

Il est à remarquer que, pour une même race, l'orbite de la femme présente un diamètre vertical moins court que celui de l'homme, et par suite un indice plus élevé.

Indice céphalo-orbitaire. — A la région de l'orbite se rattache encore, entre autres données anthropométriques, la *capacité* de l'orbite, étudiée tout particulièrement par Mantegazza (*Dei caratteri gerarchia del cranio umano*, Florence, 1875). La somme des capacités des deux orbites, comparée à la capacité du crâne, fournit l'*indice céphalo-orbitaire*. Cet indice, étudié par Mantegazza sur 200 crânes de toute provenance, a fourni à l'anthropologiste italien les résultats suivants : la moyenne est de 27,2 et les écarts extrêmes atteignent 22,7 d'une part et 36,5 de l'autre. La capacité de chacune des orbites est à peu près la huitième partie de la capacité du crâne.

§ II. — Fosses nasales

Creusées au centre de la face, les fosses nasales sont au nombre de deux, placées symétriquement de chaque côté de la ligne médiane et séparées l'une de l'autre par une simple cloison verticale. Leur cavité donne passage à l'air de la respiration et, sur leurs parois, vient s'étaler la muqueuse pituitaire portant elle-même, disséminés dans sa trame, les appareils terminaux de l'olfaction.

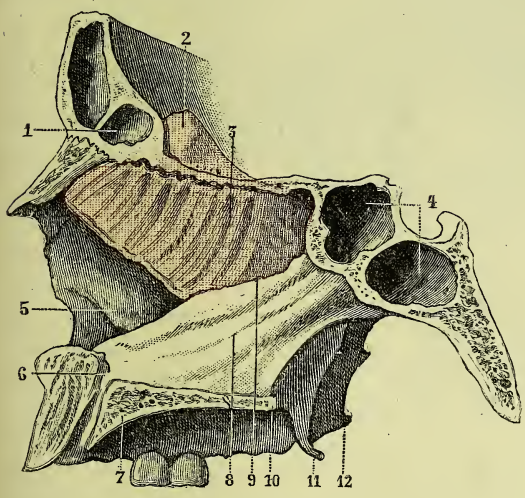

Fig. 153.
Fosses nasales, paroi interne.

1, sinus frontal. — 2, apophyse crista galli. — 3, lame perpendiculaire de l'ethmoïde. — 4, sinus sphénoïdal. — 5, cornet inférieur de la fosse nasale droite. — 6, conduit palatin inférieur. — 7, apophyse palatine du maxillaire supérieur. — 8, vomer. — 9, son articulation avec la lame perpendiculaire de l'ethmoïde. — 10, épine nasale postérieure. — 11 et 12, aile interne et aile externe de l'apophyse ptérygoïde.

Chacune des fosses nasales ressemble à un long couloir, fortement aplati dans le sens transversal et un peu plus large en bas qu'en haut. Nous pouvons, en conséquence, lui considérer quatre *parois* et deux *ouvertures*.

1° **Paroi inférieure ou plancher.** — La paroi inférieure est un peu inclinée d'avant en arrière. Plane dans le sens antéro-postérieur, légèrement concave dans le sens transversal, elle est constituée en avant par l'apophyse palatine du maxillaire supérieur, en arrière, par la portion horizontale du palatin. Une suture transversale indique la réunion de ces deux pièces osseuses. Nous trouvons, en outre, sur la partie antérieure de cette paroi, le conduit palatin antérieur qui, se portant en dedans à la rencontre de celui du côté opposé, se réunit à lui de manière à constituer un canal unique. Il résulte de cette réu-

nion que les deux conduits palatins antérieurs ont deux orifices en haut et un seul en bas, ressemblant, suivant les cas, soit à un V, soit à un Y.

2° **Paroi supérieure ou voûte.** — Elle représente une gouttière étroite et fortement courbe dont la concavité regarde en bas. En allant d'avant en arrière, nous rencontrons, comme parties constituantes de cette gouttière : 1° la face postérieure des os propres du nez ; 2° les parties latérales de l'épine nasale antérieure du frontal ; 3° la face inférieure de la lame criblée de l'ethmoïde ; 4° la face antérieure du corps du sphénoïde ; 5° la face inférieure du corps du sphénoïde, recouverte à ce niveau par les ailes du vomer d'une part et, d'autre part, par l'apophyse sphénoïdale du palatin. Constatons, avant de quitter cette paroi, le *conduit ptérygo-palatin*, que forme en grande partie cette dernière apophyse et qui, s'ouvrant en arrière, à la partie la plus élevée de la fosse nasale, nous conduit en avant, après un trajet légèrement courbe, dans la fosse ptérygo-maxillaire.

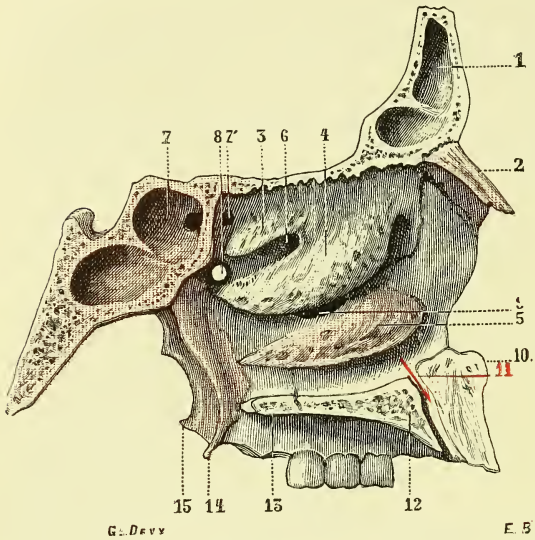

Fig. 154.

Fosses nasales, paroi externe.

1, sinus frontal. — 2, os propre du nez. — 3, cornet supérieur. — 4, cornet moyen. — 5, cornet inférieur. — 6, orifice des cellules ethmoïdales postérieures. — 7, sinus sphénoïdal, avec 7', son orifice dans les fosses nasales. — 8, trou sphéno-palatin. — 9, orifice du sinus maxillaire. — 10, épine nasale antérieure. — 11, conduit palatin antérieur. — 12, apophyse palatine du maxillaire supérieur. — 13, portion horizontale du palatin. — 14, aile interne de l'apophyse ptérygoïde. — 15, aile externe de cette apophyse.

3° **Paroi interne.** — Elle est formée en haut par la lame verticale de l'ethmoïde, en bas par le vomer. La réunion de ces deux os ménage en avant un angle rentrant à large ouverture qui est comblé, à l'état frais, par un cartilage, *le cartilage de la cloison*, lequel prend ainsi une large part à la formation de la cloison des fosses nasales. Cette cloison suit le plan médian ou se déjette plus ou moins soit à gauche soit à droite : dans le premier cas, elle est régulièrement plane ; dans le second, elle est concave ou convexe, suivant la fosse nasale où on la considère.

4° **Paroi externe.** — La paroi externe, étendue, comme la précédente, de la voûte au plancher, est inclinée de haut en bas et de dedans en dehors. Six os contribuent à la former : le maxillaire supérieur, l'unguis, l'ethmoïde, le sphénoïde, la portion verticale du palatin et le cornet inférieur. Fort irrégulière, elle est comme parsemée de dépressions et d'orifices qui mettent en communication les fosses nasales avec les différents sinus que nous avons déjà décrits sur un grand nombre d'os de la face et du crâne.

Tout d'abord, de cette paroi externe se détachent trois lames osseuses plus ou moins contournées chez l'homme : ce sont les *cornets*, que l'on distingue en *supérieur*, *moyen* et *inférieur*. Chacun d'eux présente une face interne ou convexe, une face externe ou concave, un bord supérieur ou adhérent par lequel il se fixe à la paroi, un bord inférieur ou libre qui flotte dans la cavité de la fosse nasale. Des trois cornets, les deux premiers font corps avec l'ethmoïde, dont ils ne sont qu'une dépendance; le troisième est un os isolable et complètement indépendant. Le cornet supérieur, plus petit que les deux autres, n'occupe que la partie la plus reculée de la fosse nasale; en

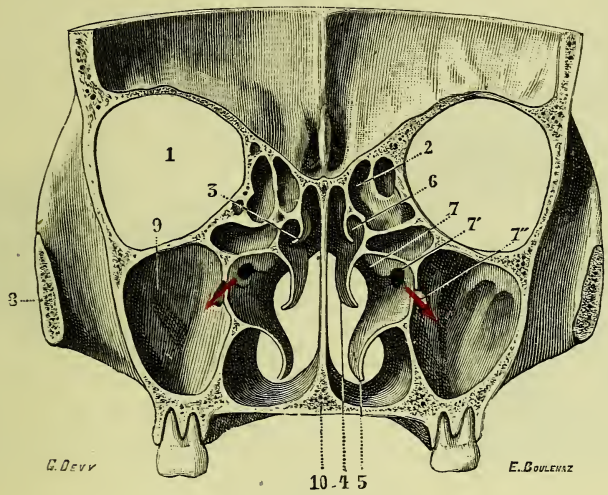

Fig. 155.

Coupe verticale et transversale de l'orbite et des fosses nasales.

1, orbite. — 2, cellules ethmoïdales. — 3, cornet supérieur. — 4, cornet moyen. — 5, cornet inférieur. — 6, méat supérieur. — 7, méat moyen, en communication en 7' avec l'infundibulum et en 7'' avec le sinus maxillaire. — 8, coupe de l'arcade zygomatique. — 9, sinus maxillaire. — 10, union du vomer avec les deux apophyses palatines du maxillaire supérieur.

avant de lui se trouve une surface quadrilatère parsemée de nombreux sillons nerveux et vasculaires. Nous avons déjà fait remarquer, à propos de l'ethmoïde, qu'il existait parfois au-dessus du cornet supérieur, un petit cornet surnuméraire, connu sous le nom de quatrième cornet ou de cornet de Santorini.

En s'avançant dans la fosse nasale, chacun des cornets distrait en dehors de lui une portion de cette cavité, que l'on désigne sous le nom de *méat*. De même qu'il y a trois cornets, il y a trois méats, lesquels portent le même nom que les cornets en dehors desquels ils sont placés : *méat supérieur*, *méat moyen*, *méat inférieur*, chacun d'eux étant compris entre le cornet correspondant et la paroi externe de la fosse nasale.

Les orifices des divers sinus qui viennent s'ouvrir dans les fosses nasales se répartissent comme suit : 1° à la partie la plus reculée du méat supérieur, dans le voisinage de la voûte, nous trouvons l'orifice du sinus sphénoïdal; 2° dans le méat supérieur, l'orifice des cellules ethmoïdales postérieures;

3° dans le méat moyen, l'orifice du sinus maxillaire, considérablement rétréci par tous les os qui l'entourent, comme nous l'avons déjà vu à propos du maxillaire supérieur (voy. *Maxillaire supérieur*); et, en avant de lui, l'orifice de l'infundibulum de l'ethmoïde (voy. cet os), où viennent aboutir les cellules ethmoïdales antérieures et le sinus frontal.

Enfin *un orifice* et *un canal*, situés également sur la paroi externe, mettent en communication la fosse nasale avec deux cavités voisines. Ce sont : 1° le *trou sphéno-palatin*, que l'on trouve un peu en arrière du méat supérieur et qui aboutit, d'autre part, à la fosse ptérygo-maxillaire; 2° le

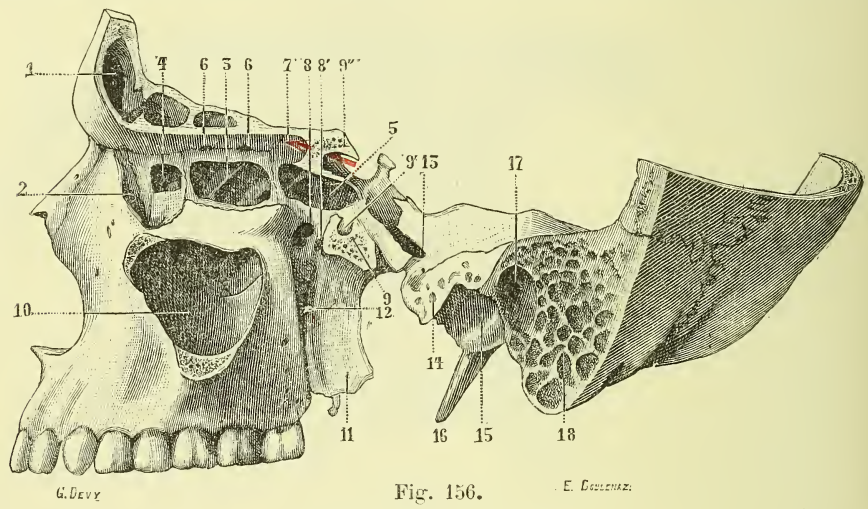

Fig. 156.

Coupe des sinus de la tête.

1, sinus frontal. — 2, canal lacrymal. — 3, cellules ethmoïdales (l'os planum a été enlevé sur une grande partie de son étendue). — 4, infundibulum, vu à travers une fenêtre pratiquée dans l'unguis. — 5, sinus sphénoïdal. — 6, trous orbitaires internes. — 7, trou optique. — 8, trou sphéno palatin. — 8', canal vidien (orifice antérieur). — 9, coupe oblique en bas et en dehors des grandes ailes du sphénoïde, pratiquée au niveau du trou grand rond 9'. — 9'', coupe des petites ailes, pratiquée en dehors du trou optique. — 10, sinus maxillaire. — 11, apophyse ptérygoïde. — 12, orifice supérieur du conduit palatin postérieur. — 13, une partie du canal carotidien. — 14, coupe verticale du rocher, faite obliquement. — 15, cavité glénoïde du temporal. — 16, apophyse styloïde. — 17, conduit auditif externe. — 18, cavités mastoïdiennes.

canal nasal, qui occupe le méat inférieur et qui fait communiquer la méat inférieur avec la cavité orbitaire.

Canal nasal. — Le canal nasal fait suite, en haut, à la gouttière lacrymonasale qui occupe, comme on le sait (p. 201), la partie antérieure de la paroi interne de l'orbite. De là, il se porte en bas, en arrière et en dedans, en décrivant dans son ensemble une légère courbe dont la convexité regarde en avant, en bas et un peu en dehors. Il mesure, en moyenne, de 10 à 12 millimètres de longueur. Sa largeur est légèrement variable, suivant les points que l'on considère : dans son tiers supérieur, elle est de 4 millimètres; plus bas, le canal s'évase graduellement à la manière d'un entonnoir et vient s'ouvrir par sa partie la plus large à la partie supérieure et antérieure du méat inférieur. Au point de vue de son mode de constitution, le canal nasal est formé en dehors par la gouttière nasale du maxillaire supérieur, en dedans par l'unguis et le cornet inférieur qui complètent cette gouttièr

Nous aurons l'occasion de revenir sur ce canal à propos des voies lacrymales (voy. t. III, p. 262).

5° **Ouverture antérieure.**— Sur le squelette et en l'absence du cartilage de la cloison les deux fosses nasales aboutissent à une ouverture qui leur est commune. Cette ouverture, circonscrite par les deux maxillaires et les deux os propres du nez, est généralement comparée à un cœur de carte à jouer dont la base est dirigée en bas. L'*épine nasale antérieure* constitue l'échancrure médiane de la base du cœur; l'angle rentrant, formé en haut par le bord inférieur des os propres du nez, en constitue le sommet.

C'est à tort qu'Alix et Pruner-Bey, reprenant une idée déjà émise par Carus, ont voulu faire de l'épine nasale antérieure une disposition anatomique caractéristique de l'espèce humaine. Dans un intéressant mémoire publié en 1869 (*Bull. de la Soc. d'Anthropologie*, p. 13), Hamy a démontré en effet que l'épine nasale peut faire défaut, chez nous, sur quelques sujets de races inférfeures et que, d'autre part, elle existe à l'état de vestige chez plusieurs anthropoïdes et jusque chez les pithéciens et les cébiens.

6° **Ouverture postérieure.**— Elle est quadrilatère et se trouve formée de chaque côté : en haut, par le corps du sphénoïde doublé de l'aile du vomer; en bas, par le bord postérieur concave de la portion horizontale du palatin; en dehors, par l'aile interne l'apophyse ptérygoïde; en dedans, par le bord postérieur du vomer. Le plan de cette ouverture est légèrement oblique de haut en bas et d'arrière en avant, direction justement opposée à celle de l'ouverture antérieure.

Indice nasal. — On désigne sous le nom d'*indice nasal* le rapport centésimal du diamètre transversal maximum de l'ouverture antérieure des fosses nasales au diamètre vertical de cette même ouverture, mesuré de l'épine nasale antérieure à la suture naso-frontale.

$$Indice = \frac{\text{Diamètre transverse} \times 100}{\text{Diamètre vertical.}}$$

Cet indice, très variable suivant les sujets et suivant les races, oscille de 49,1 (*Esquimaux*) à 60,2 (*Boschimans*). Etabli par Broca en 1872 (*Bull. Soc. d'Anthr.*, p. 25), l'indice nasal est accepté aujourd'hui par la plupart des crâniologistes comme un caractère anatomique de première importance pour la classification des races humaines. — A ce sujet, on divise les races comme les individus en trois catégories : races à petits indices ou *leptorhiniens* (nez mince et étroit); races à grands indices ou *platyrhiniens* (nez large et plat); races à indices moyens ou *mésorhiniens*, tenant le milieu entre les deux groupes précédents. Voici, du reste, la nomenclature de Broca.

1° Sont *leptorhiniens*, les individus dont l'indice = 47,9 et au-dessous.
2° — *mésorhiniens*, — — = 48 à 52,9.
3° — *platyrhiniens*, — — = 53 et au-dessus.

Or, il résulte des nombreuses observations qui ont été faites jusqu'ici sur ce sujet, que : 1° tous les Européens (dans les moyennes, bien entendu) sont leptorhiniens; 2° tous les groupes des races jaunes, à l'exception des Esquimaux, sont mésorhiniens; 3° tous les nègres, à l'exception des Néo-Calédoniens, sont plus platyrhiniens.

Voyez, au sujet des fosses nasales, Seydel, Morphol. Jahrbuch, XVII, 1; Hochstetter, Verhandl. d. Anatom. Gesellsch., 1891; Zuckerkandl, Anat. Anzeiger, 1892.

§ III. — Fosse ptérygoïde

Située à la face postérieure de l'apophyse ptérygoïde, cette région est creusée presque en totalité dans ce prolongement du sphénoïde. Elle est encore

formée en bas, cependant, par une petite surface triangulaire appartenant à l'apophyse pyramidale du palatin, laquelle vient s'interposer entre l'aile interne et l'aile externe de l'apophyse ptérygoïde, comblant ainsi tout l'espace circonscrit par l'écartement de ces deux ailes.

La fosse ptérygoïde est allongée dans le sens vertical ; sa hauteur est à peu près le double de sa largeur. Tout à fait à sa partie supérieure et contre l'aile interne de l'apophyse ptérygoïde, elle nous présente une petite dépression secondaire également allongée de haut en bas : c'est la *fossette naviculaire* ou *scaphoïde*.

La fosse ptérygoïde donne insertion au muscle ptérygoïdien interne ; dans la fossette naviculaire vient prendre naissance le muscle péristaphylin externe.

§ IV. — Fosse zygomatique

On désigne sous ce nom l'espace large et mal circonscrit, qui est situé au-dessous de l'arcade zygomatique entre l'apophyse ptérygoïde et la branche du maxillaire inférieur. La fosse zygomatique est totalement dépourvue de paroi postérieure et de paroi inférieure. Sa paroi supérieure même se trouve réduite à cette surface quadrilatère comprise entre la base de l'apophyse ptérygoïde et la crête temporale du sphénoïde. En dehors de cette surface, elle communique largement avec la fosse temporale.

Les trois autres parois de la fosse zygomatique existent réellement. C'est ainsi que cette cavité est fermée : 1° *en dehors*, par la face interne de l'os malaire et la face interne de la branche du maxillaire inférieur ; 2° *en avant*, par la face postérieure de l'apophyse pyramidale du maxillaire supérieur ; 3° *en dedans*, par la face externe de l'apophyse ptérygoïde, en avant de laquelle se trouve une fente qui nous conduit dans la fosse ptérygo-maxillaire. Constatons encore que la fosse zygomatique est mise en communication avec l'orbite par la fente sphéno-maxillaire.

§ V. — Fosse ptérygo-maxillaire

La tubérosité du maxillaire supérieur et la face antérieure de l'apophyse ptégygoïde, intimement unis en bas, s'écartent l'une de l'autre en se portant en haut, interceptant ainsi un espace angulaire que ferme en dedans la portion verticale du palatin : c'est cet espace qu'on désigne sous le nom de *fosse ptérygo-maxillaire*.

Ainsi entendue, la fosse ptérygo-maxillaire peut être comparée à une pyramide quadrangulaire et nous offre à considérer un *sommet*, une *base* et quatre *parois*.

Le *sommet*, dirigé en bas, est formé par la rencontre de l'apophyse ptérygoïde et de la tubérosité du maxillaire (*angle ptérygo-maxillaire*). La *base*,

située en haut, est constituée par la grande aile du sphénoïde, au moment où elle va se souder au corps de l'os.

La *paroi antérieure* n'est autre que la tubérosité du maxillaire supérieur. La *paroi postérieure* est constituée par la face antérieure de l'apophyse ptéry-

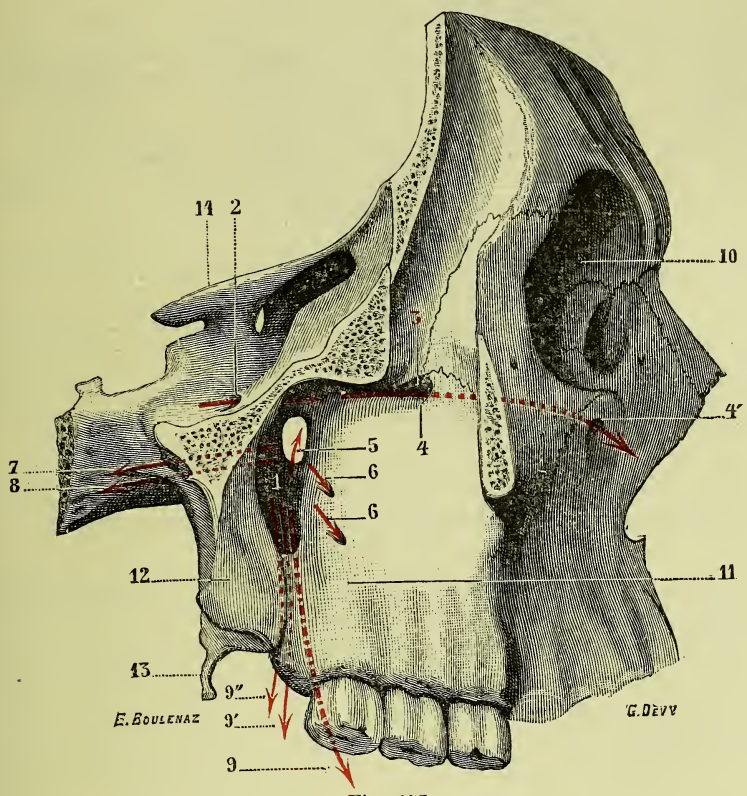

Fig. 157.

Fosse ptérygo-maxillaire (côté droit) avec tous les canaux qui y aboutissent.

1, fosse ptérygo-maxillaire. — 2, trou grand rond. — 3, fente sphéno-maxillaire. — 4, conduit sous-orbitaire, avec 4', son orifice antérieur ou trou sous-orbitaire. — 5, trou sphéno-palatin, s'ouvrant d'autre part dans les fosses nasales. — 6, 6', conduits dentaires postérieurs. — 7, canal vidien. — 8, conduit ptérygo-palatin. — 9, conduit palatin postérieur; — 9', 9'', conduits palatins accessoires. — 10, orbite. — 11, tubérosité du maxillaire — 12, face externe de l'apophyse ptérygoïde. — 13, crochet de l'aile interne de cette même apophyse. — 14, petites ailes du sphénoïde.

goïde. La *paroi interne* est formée par la face externe de la portion verticale du palatin qui sépare la fosse ptérygo-maxillaire de la fosse nasale correspondante. La *paroi externe* enfin fait défaut; elle est remplacée par une ouverture ou fente, plus large en haut qu'en bas, qui met en communication la fosse zygomatique avec la fosse ptérygo-maxillaire, et fait pour ainsi dire de celle-ci un simple diverticulum de celle-là.

La fosse ptérygo-maxillaire sert de réceptacle au *ganglion sphéno-palatin* ou *ganglion de Meckel*. Tous les autres organes, vaisseaux ou nerfs, qui s'y

trouvent (et ils sont fort nombreux) proviennent d'ailleurs; ou bien ils naissent dans la fosse et en sortent immédiatement pour aller se distribuer à une autre région. C'est dire que la fosse ptérygo-maxillaire présente une série de *trous*, *canaux* et *fentes* qui la mettent en relation avec les régions voisines

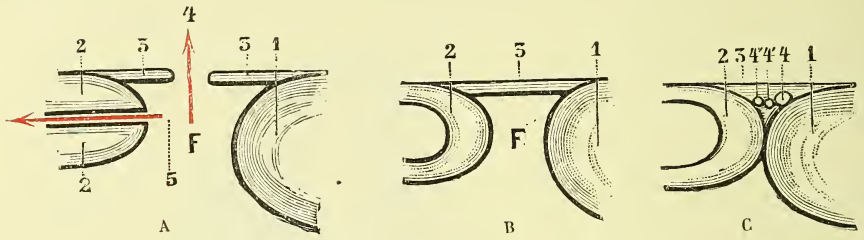

Fig. 158.

Trois schémas, montrant la coupe transversale de la fosse ptérygo-maxillaire pratiquée à différentes hauteurs.

A. — *Coupe pratiquée à la hauteur du canal vidien :* F, fosse ptérygo-maxillaire. — 1, maxillaire supérieur. — 2, 2, apophyse ptérygoïde. — 3, 3, palatin. — 4, trou sphéno-palatin. — 5, canal vidien.
B. — *Coupe pratiquée à la partie moyenne de la fosse :* F, fosse ptérygo-maxillaire. — 1, maxillaire. — 2, apophyse ptérygoïde. — 3, palatin.
C. — *Coupe pratiquée au-dessous de la fosse, à travers les conduits palatins :* 1, maxillaire. — 2, apophyse ptérygoïde. — 3, palatin. — 4, conduit palatin postérieur. — 4', 4", conduits palatins accessoires.

et dont la connaissance nous sera indispensable plus tard quand nous ferons l'étude du nerf maxillaire supérieur et de l'artère maxillaire interne.

Ce sont :

1° Le *trou grand rond*, situé à la base de la fosse et s'ouvrant d'autre part dans le crâne; il laisse passer le nerf maxillaire supérieur;

2° La *fente sphéno-maxillaire*, située à la rencontre de la base et de la paroi antérieure; elle fait communiquer la fosse ptérygo-maxillaire avec l'orbite et donne passage au nerf maxillaire supérieur et à son rameau orbitaire;

3° Le *trou sphéno-palatin*, situé sur la partie la plus élevée de la paroi interne; il est constitué, comme nous l'avons déjà dit, par l'échancure palatine, sur laquelle vient comme s'asseoir le corps du sphénoïde, en la transformant en trou (fig. 159,1). Le trou sphéno-palatin établit une large communication entre la fosse ptérygo-maxillaire et les fosses nasales et laisse passer le nerf sphéno-palatin et l'artère sphéno-palatine;

4° Le *conduit ptérygo-palatin* qui, partant de la partie supérieure et postérieure de la fosse ptérygo-maxillaire, vient aboutir à la partie la plus reculée de la voûte des fosses nasales; il donne passage au nerf ptérygo-palatin et à l'artère ptérygo-palatine;

5° Le *canal vidien*, creusé dans la base de l'apophyse ptérygoïde; il se porte directement d'avant en arrière et laisse passer le nerf vidien et l'artère vidienne;

6° Le *canal palatin postérieur*, prenant naissance dans l'angle inférieur de la fosse ptérygo-maxillaire, se dirigeant verticalement en bas et venant s'ouvrir aux angles postérieurs de la voûte palatine; il est formé à la fois par le maxillaire et le palatin et donne passage au nerf palatin antérieur;

7° Les *canaux palatins accessoires*, généralement au nombre de deux,

parallèles au précédent, en arrière duquel ils sont situés ; ils laissent passer, l'un le nerf palatin moyen, l'autre le nerf palatin postérieur (fig. 160,7) ;

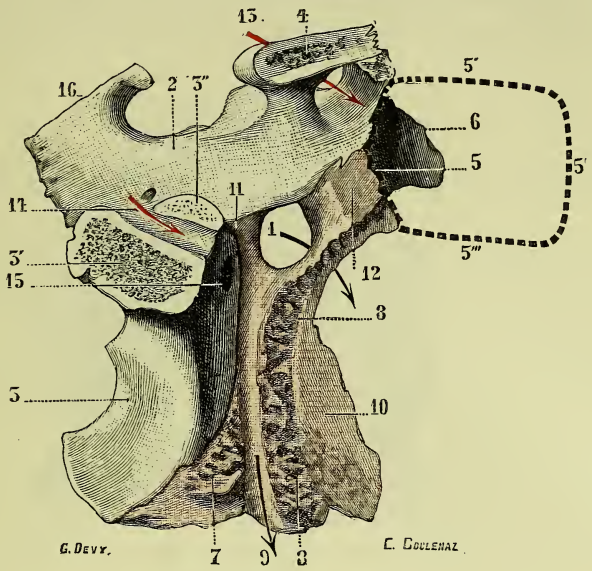

Fig. 159.

La fosse ptérygo-maxillaire, vue après l'ablation du maxillaire et l'ouverture du trou grand rond.

1, trou sphéno-palatin. — 2, corps du sphénoïde. — 3, apophyse ptérygoïde. — 3', 3'', section de la grande aile du sphénoïde au niveau du trou grand rond. — 4, section de la petite aile. — 5, 5', 5'', 5''', ligne ponctuée indiquant le pourtour de l'os planum de l'ethmoïde. — 6, bec du sphénoïde. — 7, 8, rugosités pour le maxillaire supérieur. — 9, gouttière contribuant à former le conduit palatin postérieur. — 10, portion s'appliquant contre l'orifice du sinus maxillaire. — 11, apophyse sphénoïdale. — 12, apophyse orbitaire. — 13, trou optique. — 14, trou grand rond. — 15, conduit vidien. — 16, lame quadrilatère du sphénoïde.

8° Les *trous dentaires postérieurs*, creusés en avant de la tubérosité du maxillaire et donnant passage aux nerfs dentaires postérieurs et aux artères dentaires postérieures.

§ VI. — Voute palatine

La voûte palatine a la forme d'un fer à cheval et se trouve constituée de chaque côté : 1° par l'apophyse palatine du maxillaire supérieur ; 2° par la portion de la face interne de cet os, située au-dessous de cette apophyse ; 3° par la portion horizontale du palatin ; 4° par la face inférieure de l'apophyse pyramidale du même os. Elle est circonscrite, en avant et sur les côtés, par le rebord alvéolaire du maxillaire supérieur ; en arrière, par une ligne irrégulière qui appartient tout entière au palatin et qui, partant du bord postérieur du maxillaire, aboutit sur la ligne médiane à l'épine nasale postérieure.

La voûte palatine nous présente tout d'abord une *suture en croix*, constituée par la réunion, sur la ligne médiane et sur les côtés, des deux apophyses palatines du maxillaire supérieur avec les deux lames horizontales du palatin.

Sur l'extrémité antérieure de la branche médiane de cette croix, nous retrouvons l'orifice unique des deux *conduits palatins antérieurs;* sur l'extrémité latérale de la branche transversale, les *conduits palatins postérieurs*, accompagnés d'un ou de deux *conduits palatins accessoires*. Nous avons déjà

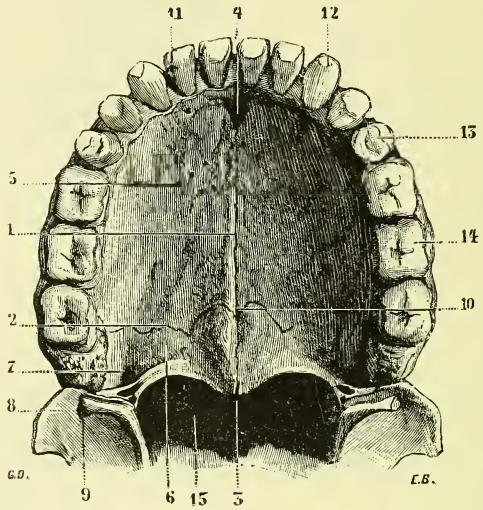

Fig. 160.

Voûte palatine.

1, suture des apophyses palatines des maxillaires supérieurs. — 2, suture de ces mêmes apophyses palatines avec les portions horizontales des palatins. — 3, épine nasale postérieure. — 4, conduit palatin antérieur. — 5, apophyse palatine du maxillaire supérieur. — 6, portion horizontale du palatin. — 7, conduit palatin postérieur et ses accessoires. — 8, aile externe et 9, aile interne de l'apophyse ptérygoïde. — 10, point de rencontre de cinq os, les deux maxillaires, les deux palatins et le vomer. — 11, deuxième incisive. — 12, canine. — 13, deuxième prémolaire. — 14, deuxième molaire. — 15, orifice postérieur des fosses nasales.

vu plus haut (voy. *Maxillaire supérieur*) qu'il n'était pas rare de rencontrer de chaque côté du conduit palatin antérieur des sutures surnuméraires, indices de la soudure des os incisifs ou intermaxillaires.

Du reste, la surface de la voûte palatine est fortement rugueuse et présente de nombreux sillons pour les passages des vaisseaux et des nerfs. La région de la voûte qui répond à la suture médiane se soulève parfois en une saillie antéro-postérieure, qui constitue le *bourrelet de la voûte palatine* (*Gaumenwulst* des anatomistes allemands). Cette saillie osseuse, qui a été bien étudiée dans ces derniers temps par Kopernicki, par Tarenetzki et par Stieda, s'observerait plus particulièrement sur les crânes des Péruviens et d'Ainos. En France, elle serait surtout fréquente chez les Auvergnats.

Variétés. — La forme de la voûte palatine, déterminée par celle de l'arcade alvéolaire, se présente sous quatre aspects : elle est *hyperbolique*, quand les deux branches de l'arcade sont divergentes dans tout leur parcours; *parabolique*, lorsque, divergentes encore, elles le sont un peu moins et finiraient par revenir sur elles-mêmes et se rencontrer si on les prolongeait à l'infini; en *upsilon* (U), lorsqu'elles sont parallèles l'une à l'autre; *elliptique* enfin, quand elles convergent l'une vers l'autre. « Les deux premières formes, plus nobles, sont communes dans les races blanches; la troisième et la quatrième sont rares et s'observent spécialement dans les races noires; la forme en upsilon est celle des singes anthropoïdes, la forme elliptique se voit chez le sajou et le macaque. » (Topinard, l'*Anthropologie*, p. 266).

Le rapport centésimal du diamètre transverse de la voûte palatine au diamètre antéro-postérieur constitue l'*indice palatin* (Broca), très variable suivant les espèces et, chez l'homme, suivant les races.

ARTICLE VI

LE CRANE AU POINT DE VUE ANTHROPOLOGIQUE

Si le crâne humain (et par ce mot de crâne il faut entendre ici la tête osseuse tout entière) a été étudié de tout temps à un point de vue purement descriptif, comme nous venons de le faire, ce n'est qu'à une époque relativement récente que les anthropologistes ont étudié les crânes comparativement entre eux, non seulement dans la classe des Primates, mais dans toute la série, et se sont efforcés de dégager de ces recherches comparatives des caractères propres et différentiels en rapport avec l'espèce, la race, le sexe, l'âge, etc., etc.

Les premières tentatives faites dans cette voie remontent à Daubenton (1744), Blumenbach (1775), Camper (1791), Prichard (1807). Ces recherches de crâniologie comparative ont été reprises et continuées en France par Geoffroy Saint-Hilaire, Cuvier, Foville, Parchappe, Serres, etc. En 1861, Broca leur donna une impulsion toute particulière et avec lui, on peut le dire, est née une science nouvelle, la *crâniométrie*.

A une science nouvelle, il faut des méthodes nouvelles et des mots nouveaux. C'est encore Broca qui comble cette double lacune : il a créé une terminologie aussi simple qu'expressive et doté la crâniologie de méthodes d'étude d'une précision inconnue jusqu'alors.

La terminologie de Broca et ses méthodes anthropométriques tendent à s'introduire peu à peu dans le domaine de l'anatomie descriptive. Elles s'y introduiront de plus en plus et nous le souhaitons. Aussi avons-nous cru devoir rappeler ici, d'une façon très sommaire, les principales données de la crâniométrie. Les élèves et les médecins devront désormais se familiariser avec ces nouveaux termes scientifiques, sous peine de ne rien comprendre aux nombreux mémoires d'anthropologie qui se publient aujourd'hui et où ces termes sont répétés à chaque instant.

§ I. — Points craniométriques

Les *points crâniométriques*, appelés encore *points singuliers*, se divisent naturellement en deux groupes : ceux qui sont situés sur la ligne médiane et sont impairs ; ceux qui sont latéraux et pairs.

A. **Points médians et impairs**. — Ce sont, en allant d'avant en arrière :

1° Le *point mentonnier*, le point le plus inférieur et le plus antérieur du menton osseux ;
2° Le *point alvéolaire*, le point le plus antérieur et le plus déclive du bord alvéolaire supérieur ;
3° Le *point spinal* ou *sous-nasal*, occupant le centre virtuel de l'épine nasale antérieure ;
4° Le *nasion* ou *point nasal*, situé à la racine du nez, sur la suture naso-frontale ;

5° La *glabelle*, renflement situé entre les deux crêtes sourcilières, remplacé quelquefois par un méplat et exceptionnellement par une légère dépression;

6° L'*ophryon* (de ὀφρύς, sourcil), situé sur le milieu du diamètre frontal inférieur ou diamètre frontal minimum (voy. plus loin);

7° Le *bregma*, point de rencontre des sutures coronale, sagittale et métopique;

8° L'*obélion* (de ὀβελὸς, trait, en latin, *sagitta*), à la hauteur des deux trous pariétaux, ou d'un seul si e second manque;

9° Le *lambda*, point de rencontre de la suture sagittale avec la suture lambdoïde;

10° L'*inion* (de ἰνίον, nuque), la base de la protubérance occipitale externe;

11° L'*opisthion* (de ὄπισθε, en arrière), le bord postérieur du trou occipital;

12° Le *basion* (de βάσις, base), le bord antérieur de ce même trou occipital.

B. **Points latéraux et pairs.** — Ce sont, en allant dans le même sens :

1° Le *gonion* (de γωνια, angle), côté externe de l'angle du maxillaire inférieur;

2° Le *point glénoïdien*, situé au centre de la cavité glénoïde du temporal;

3° Le *point jugulaire*, situé à la face inférieure du crâne, sur la suture mastoïdo-occipitale, au bord postérieur du sommet de l'apophyse transverse de l'occipital;

4° Le *point malaire*, répondant au point culminant de la face externe de l'os malaire;

5° Le *dacryon* (de δάκρυ, larme), le point où la suture verticale lacrymo-maxillaire rencontre, en formant un T, la suture naso-frontale, vers l'angle interne de l'orbite;

6° Le *stéphanion* (de στεφάνη, couronne, coronal), le point où la suture coronale croise la crête temporale;

7° Le *ptérion* (de πτερὸν, aile), la région de la fosse temporale où se rencontrent les quatre os suivants : le frontal, le temporal, le pariétal et le sphénoïde;

8° L'*astérion* (de ἀστήρ, étoile), le point où se rencontrent l'occipital, le pariétal et la portion mastoïdienne du temporal.

§ II. — Diamètres craniens

Les diamètres crâniens se divisent en *longitudinaux* ou *antéro-postérieurs*, *transversaux* et *verticaux*.

A. **Diamètres longitudinaux.** — Ils sont au nombre de deux seulement :

1° Le *D. antéro-postérieur iniaque* ou *D. iniaque*, du point le plus saillant de la glabelle à l'inion;

2° Le *D. antéro-postérieur maximum*, du point le plus saillant de la glabelle au point le plus reculé de l'écaille occipitale.

B. **Diamètres transversaux.** — Ils sont au nombre de six, savoir :

3° Le *D. transversal maximum*, la plus grande ligne horizontale et transversale que l'on puisse mener d'un côté à l'autre de la boîte crânienne;

4° Le *D. bi-auriculaire*, d'un conduit auditif à l'autre;

5° Le *D. temporal*, la plus grande largeur mesurée sur la ligne bi-auriculaire;

6° Le *D. stéphanique*, d'un stéphanion à l'autre;

7° Le *D. frontal minimum*, distance minimum des deux crêtes temporales du frontal;

8° Le *D. astérique*, d'un astérion à l'autre, largeur maxima de l'occipital.

C. **Diamètre vertical.** — Il n'y en a qu'un seul, c'est :

9° Le *D. basilo-bregmatique*, allant du basion au bregma.

§ III. — Courbes craniennes

Les courbes crâniennes se mesurent à l'aide d'un simple ruban métrique. On les divise en *médianes*, *transversales* et *horizontales*.

A. **Courbes médianes :**

1° *C. sous-cérébrale*, de la racine du nez à l'ophryon;

2° *C. frontale totale*, de la racine du nez au bregma;

3° *C. pariétale ou sagittale*, du bregma au lambda;
4° *C. occipitale totale*, du lambda à l'opisthion;
5° *C. occipito-frontale*, de la racine du nez à l'opisthion; cette dernière courbe est le total des quatre précédentes;

B. **Courbes transversales :**

6° *C. sus-auriculaire*, d'un point auriculaire à l'autre en passant par le bregma;
7° *C. transversale totale*, la même, prolongée transversalement sous la base du crâne, pour revenir à son point de départ.

C. **Courbes horizontales :**

8° *C. horizontale totale*, c'est la circonférence maxima du crâne, prise dans un plan qui passe en avant immédiatement au-dessus des bosses sourcilières, et en arrière sur le point le plus reculé de l'occipital;
9° *C. pré-auriculaire*, la portion de la précédente qui est située en avant de la ligne bi-auriculaire;
10° *C. post-auriculaire*, la portion de la courbe horizontale totale qui est placée en arrière de la ligne bi-auriculaire. — Les courbes pré-auriculaire et post-auriculaire totalisées donnent la courbe horizontale totale.

§ IV. — Mensuration de la face

Toutes les mesures que l'on prend sur la face sont des lignes droites. Ces lignes sont situées dans le plan horizontal ou dans le plan vertical; de là, deux ordres de mesures : les unes en *largeur*, les autres en *hauteur*.

A. **Largeurs** (*en ligne horizontale*) :

1° *Bi-orbitaire externe*, d'une apophyse orbitaire externe à l'autre, les deux pointes du compas glissière étant placées sur les bords externes de ces apophyses;
2° *Bi-orbitaire interne*, la même, le compas glissière étant placé sur les bords internes des apophyses orbitaires;
3° *Bi-malaire*, d'un point malaire à l'autre;
4° *Bi-zygomatique*, le plus grand écartement des arcades zygomatiques, mesuré sur leur face externe.

B. **Hauteurs** (*en ligne verticale*) :

5° *Totale de la face*, de l'ophryon (milieu du diamètre frontal mininum) au point alvéolaire (sur la ligne médiane);
6° *Spino-alvéolaire*, de l'épine nasale au point alvéolaire.

On prend encore sur la face des mensurations partielles correspondant à l'orbite, aux fosses nasales, à la voûte palatine. Ces mensurations, qui donnent naissance à autant d'indices, ont été déjà indiquées en partie dans l'article précédent.

§ V. — Mensuration de la capacité du crane

La mensuration de la capacité du crâne par l'emploi des grains de plomb, qui est généralement adopté aujourd'hui, est bien certainement une des opérations les plus délicates de l'anthropométrie. Nous n'en voulons pour preuve que les écarts, souvent si considérables, qui existent entre les résultats obtenus pour un même crâne par deux observateurs différents. C'est ici surtout qu'il importe d'avoir une méthode *uniforme* et *uniformément* appliquée. Aussi ne saurions-nous trop recommander aux anthropologistes de suivre scrupuleu-

sement, point par point, la méthode à laquelle s'est arrêté Broca après de longues et patientes recherches. Cette méthode, ils la trouveront exposée avec tous les détails désirables à la page 100 des *Instructions crâniologiques;* nous nous contenterons de la résumer ici en peu de mots.

Le matériel instrumental dont se sert Broca comprend : 1° deux litres environ de plomb de chasse n° 8; 2° un entonnoir en fer-blanc destiné à verser le plomb dans la cavité crânienne et dont le goulot est exactement large de 2 centimètres; 3° un fuseau en bois dur et terminé en pointe mousse, servant à bourrer le plomb au fur et à mesure qu'il tombe dans le crâne; 4° un litre en étain poinçonné; 5° une éprouvette en verre graduée de 5 en 5 centimètres cubes, d'une contenance d'un demi-litre et de 30 à 40 centimètres de hauteur; 6° un vase cylindrique en fer-blanc pourvu d'une anse et d'une contenance de deux litres.

L'opération elle-même se divise en deux temps : le *jaugeage* et le *cubage*. Le jaugeage consiste à remplir par le trou occipital, de plomb n° 8, la cavité du crâne dont on veut déterminer la capacité; le cubage, à retirer ce plomb et à le cuber, c'est-à-dire à représenter son volume par des chiffres. La première de ces opérations s'exécute avec l'entonnoir et le fuseau; pour la seconde, on emploie le double-litre, le litre et l'éprouvette gradués. L'une et l'autre, on ne saurait trop le répéter, demandent l'emploi d'une technique toute spéciale, qu'il faudra suivre religieusement si on veut obtenir des résultats sérieux. L'oubli d'un tout petit détail, insignifiant en apparence, peut se traduire dans les chiffres par un écart de 20, 30, 50 centimètres cubes.

Pour les crânes fragiles qui seraient susceptibles de se briser par le tassement du plomb, Broca conseille de remplacer ce dernier par la graine de moutarde.

Voici maintenant quelques-uns des résultats obtenus par Broca, relativement à la capacité crânienne :

	HOMMES	FEMMES	DIFFÉRENCES
Parisiens contemporains	1559	1347	222
— du XIIe siècle	1531	1320	211
Auvergnats	1598	1445	153
Savoyards	1538	1417	121
Basques français et espagnols	1564	1355	209
Hollandais	1540	1390	140
Chinois et Mongols	1518	1383	135
Nègres d'Afrique	1437	1251	186
Néo-Calédoniens	1460	1330	130
Epoque des dolmens (Lozère)	1606	1507	99
— (Grottes de la Marne)	1534	1407	127

Au point de vue de leur volume, les crânes se divisent en cinq groupes, savoir :

Crânes macrocéphales	1950 et au-dessus.
— gros	de 1950 à 1650
— moyens ou ordinaires	de 1660 à 1450
— petits	de 1450 à 1150
— microcéphales	1150 et au-dessous

Tout récemment, Manouvrier (*De la quantité dans l'encéphale*, Paris, 1885), comparant successivement sur un grand nombre de sujets la capacité crâ-

nienne et le poids de l'encéphale, est arrivé à déterminer le rapport moyen qui existe entre ces deux quantités; d'où il résulte qu'on peut par une opération arithmétique des plus simples passer de l'une à l'autre. C'est ainsi que, pour évaluer le poids de l'encéphale d'après la capacité crânienne, il suffit de multiplier cette capacité par 0,87. De même pour obtenir la capacité crânienne, connaissant le poids de l'encéphale, on multiplie ce poids par 1,15. Mais les résultats n'ont une précision certaine que si la capacité crânienne a été mesurée d'après le procédé de Broca correctement suivi. Le rapport de la capacité crânienne au poids de l'encéphale trouve en médecine de nombreuses applications : il peut servir notamment à évaluer la perte de poids encéphalique qui se produit sous l'influence de la vieillesse et des maladies.

§ VI. — Angles craniométriques

Les principaux angles crâniométriques sont : l'*angle occipital*, l'*angle facial*, l'*angle sphénoïdal*, l'*angle pariétal* et les *angles auriculo-crâniens*.

1° **Angle occipital.** — Introduit dans la science par Daubenton, l'angle occipital (A O D) a son sommet sur l'opisthion et est formé par deux plans

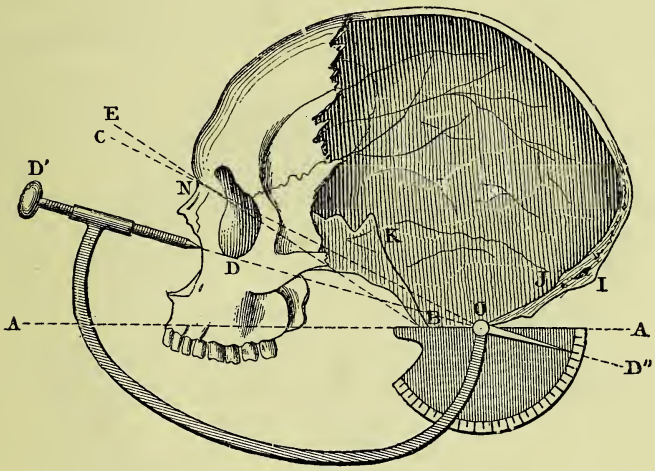

Fig. 161.
Angle occipital.

O, opisthion, caché par le centre du cadran du goniomètre. — B, basion. — D, bord inférieur de l'orbite ou point déterminant antérieur de la ligne de Daubenton. — N, point nasal. — D' D O D'', ligne de Daubenton. — — A B O A', plan du trou occipital prolongé dans les deux sens. — A O D, angle occipital de Daubenton. — A O C, angle occipital de Broca. — A B E, angle basilaire de Broca. — K, gouttière basilaire. — I, inion ou protubérance occipitale externe. — J, protubérance occipitale interne.

dont le premier n'est autre que le plan du trou occipital et dont le second aboutit au rebord inférieur de l'orbite. L'angle de Daubenton étant quelquefois négatif chez l'homme, Broca lui a substitué un nouvel angle occipital (A O C) dont le sommet se trouve également à l'opisthion, et dont le plan supérieur, au lieu de passer par la base de l'orbite, passe beaucoup plus haut, par la racine du nez. Enfin Broca a admis un troisième angle occipital, dit

angle basilaire (A B R) dont le sommet est situé sur le basion et dont les deux plans sont encore le plan du trou occipital en bas, le plan basio-nasal en haut. Les divers angles occipitaux se mesurent à l'aide du *goniomètre occipital* de Broca (fig. 161).

Voici maintenant quelques résultats :

	ANGLE OCCIPITAL DE DAUBENTON	ANGLE OCCIPITAL DE BROCA	ANGLE BASILAIRE DE BROCA
Hommes. . . .	de — 1°,5 à + 9°,3	10°,3 à 20°,1	14°,3 à 26°,3
Chimpanzés. . .	26,2	35,5	45,5
Orangs	31,2	45,2	55,2
Gorilles	32,5	44,6	53,2
Gibbons	31,5	40,6	51,5
Pithéciens . . .	de 19,6 à 23,8	33,3 à 35,3	45,6 à 49

Comme on le voit, l'angle occipital qui indique l'inclinaison du trou occipital et répond assez exactement à l'attitude du sujet, atteint son minimum chez l'homme; il augmente graduellement dans l'ordre des primates, au fur et à mesure qu'on descend vers les espèces inférieures.

2° **Angle facial.** — L'angle facial créé par Camper (*Dissert. sur les différences réelles que présentent les traits du visage chez les hommes de différents pays et de différents âges*, 1786) est destiné à nous renseigner sur le développement relatif de la face et du crâne antérieur. Il présente trois variétés bien différentes l'une de l'autre comme on va le voir : l'*angle de Jacquart*, l'*angle de Cuvier*, l'*angle de Cloquet*.

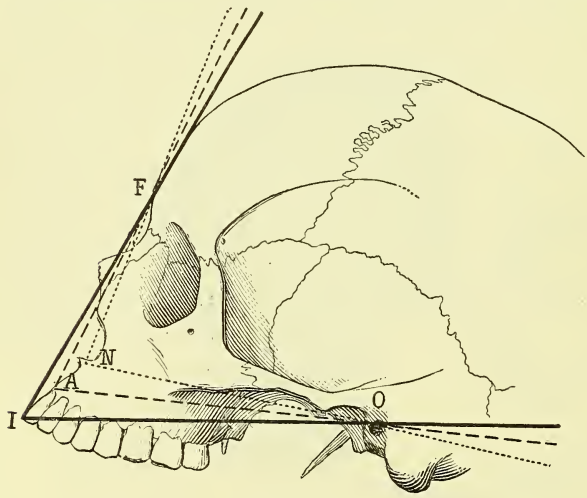

Fig. 162.
Angle facial et ses trois variétés.

F, glabelle. — O, conduit auditif externe. — N, base de l'épine nasale antérieure. — A, bord alvéolaire. — I, bord tranchant des incisives. — Angle FNO, angle de Jacquart. — Angle FAO, angle de Cloquet. — Angle FIO, angle de Cuvier.

L'*angle de Jacquart* (FNO) est formé par l'intersection de deux droites qui se rencontrent à la base de l'épine nasale antérieure et qui passent, l'une (la *ligne faciale*) par la partie la plus saillante de la ligne médiane du front, l'autre (la ligne *auriculo-spinale*) par le milieu de la ligne biauriculaire.

L'*angle facial de Cuvier* (FIO) et l'*angle facial de Cloquet* (FAO) sont formés encore par deux lignes, une ligne faciale et une ligne auriculaire, se rencontrant non plus à la base de l'épine nasale antérieure, comme dans l'angle précédent, mais un peu au-dessous : sur le bord alvéolaire pour l'angle de Cloquet, sur le bord tranchant des incisives pour l'angle de Cuvier.

L'angle facial se mesure à l'aide d'instruments dits *goniomètres*. Le goniomètre le plus simple et le plus employé aujourd'hui est le *goniomètre médian de Broca*. Il résulte de la constitution même des trois variétés de l'angle facial que l'angle de Jacquart est plus grand que les deux autres, l'angle de Cloquet plus grand que celui de Cuvier, pour les mêmes sujets, bien entendu. Voici, du reste, quelques chiffres indiquant pour les principales races l'ouverture moyenne de l'angle facial, mesuré successivement par les trois méthodes précitées :

	ANGLE FACIAL DE CUVIER	ANGLE FACIAL DE CLOQUET	ANGLE FACIAL DE JACQUART
Européens.	54°	62°	76°5
Races jaunes	53	59,4	72
Néo-Calédoniens. . . .	50	58,9	71,8
Nègres d'Afrique. . . .	48	58	70,3

Ces divers angles faciaux expriment assez bien les grandes variations du prognathisme dans des espèces très différenciées sous ce rapport. Mais ils n'expriment que fort mal les variations, même les plus fortes, du prognathisme humain. Comme l'a fait observer, en effet, M. Manouvrier, ces angles varient suivant trois points différents du crâne ou de la face qui, tous les trois, peuvent subir des déplacements indépendants du prognathisme.

3° **Angle sphénoïdal.** — L'angle sphénoïdal, imaginé et utilisé par Welcker,

Fig. 163.

Angle sphénoïdal de Welcker.

N, nasion. — B, basion. — S, milieu de la gouttière optique ou éphippion. — NB, ligne naso-basilaire. NS et BS, les deux lignes qui déterminent l'angle sphénoïdal.

a son sommet sur le milieu de la gouttière optique et est formé par deux lignes aboutissant, l'une au nasion, l'autre au basion. Ces deux lignes

répondent assez exactement aux limites qui séparent la face du crâne antérieur; il s'ensuit que l'angle sphénoïdal de Welcker indique, d'une façon bien plus nette que ne saurait le faire l'angle facial, le développement respectif de ces deux portions de la tête osseuse. Il mesure en moyenne (Topinard) :

Chez les	Parisiens.	133°,1
—	Nègres d'Afrique . . .	137, 4
—	Néo-Calédoniens . . .	130, 4
—	Chinois	126

4° **Angles auriculo-crâniens.** — Les *angles auriculo-crâniens* ou *auriculaires* sont situés comme les précédents dans le plan médian vertical et antéro-postérieur. Ils ont pour sommet commun le milieu de la ligne bi-auriculaire et

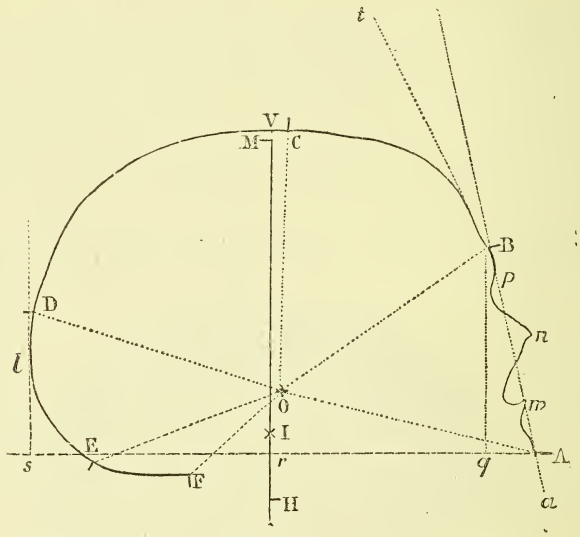

Fig. 164.
Angles auriculo-crâniens.

O, point auriculaire ou milieu de la ligne bi-auriculaire. — OA, rayon alvéolaire. — OB, rayon nasal. OC, rayon bregmatique. — OD, rayon lambdatique. — OE, rayon iniaque. — OF, rayon opisthiaque.

pour limites une série de lignes ou de rayons qui partent de ce sommet comme d'un centre et viennent aboutir : la première, au point alvéolaire (*rayon alvéolaire*); la seconde, au nasion (*rayon nasal*); la troisième, au bregma (*rayon bregmatique*); la quatrième, au lambda (*rayon lambdatique*); la cinquième, à l'inion (*rayon iniaque*); la sixième, à l'opisthion (*rayon opisthiaque*).

Ces divers rayons interceptent entre eux cinq angles, savoir :

L'angle	*facial*	entre les rayons	alvéolaire et nasal;
—	*frontal*.	—	nasal et bregmatique;
—	*pariétal*	—	bregmatique et lambdatique;
—	*sus-iniaque* ou *sus-cérébelleux*.	—	lambdatique et iniaque;
—	*sous-iniaque* ou *cérébelleux* .	—	iniaque et opisthiaque.

La réunion de ces deux derniers angles constitue l'angle *occipital total*

Les rapports de grandeur qui existent entre ces différents angles sont établis par les chiffres suivants :

	PARISIENS	NÈGRES
Angle facial	51°,5	46°,2
— frontal	56°,4	54°,1
— pariétal	60°,9	66°,2
— occipital ou total . .	71°,2	72°,2

5° **Angle pariétal de de Quatrefages.** — De chaque côté du crâne existent deux lignes, passant à la fois par les extrémités du diamètre transverse maximum de la face ou bi-zygomatique et par les extrémités du diamètre frontal maximum. Ces deux lignes, prolongées en haut, se rencontrent d'ordinaire au-dessus de la tête : l'angle qu'elles interceptent constitue l'*angle pariétal* de de Quatrefages. Mais ces deux lignes ne se rencontrent pas toujours ; et alors, ou bien elles sont parallèles ou bien elles sont divergentes : dans le premier cas, on dit que l'angle pariétal est égal à 0 ; dans le second, qu'il est négatif.

Sur les crânes qui ont un angle pariétal positif, les arcades zygomatiques sont visibles quand on regarde le crâne d'en haut par la méthode de la *norma verticalis* de Blumenbach, d'où le nom d'arcades *phénozyges*, qui leur est donné dans ce cas. Sur les crânes, au contraire, que caractérise un angle pariétal négatif, ces mêmes arcades sont invisibles ou *cryptozyges*.

L'angle pariétal, tel que nous venons de le définir, se mesure à l'aide du *goniomètre pariétal* de de Quatrefages ; il oscille, dans les races humaines, de 2° 5 (Auvergnats), à 20° 3 (Néo-Calédoniens).

§ VII. — Forme du crane, indice cranien

Le crâne, avons-nous dit plus haut, a la forme d'un ovoïde dont le diamètre antéro-postérieur l'emporte toujours sur le diamètre transversal. Mais il s'en faut de beaucoup que tous les crânes se ressemblent à ce point de vue. Le degré plus ou moins considérable d'allongement antéro-postérieur de la boîte crânienne nous est indiqué par une nouvelle mesure anthropométrique, l'*indice crânien*.

L'*indice crânien* (*indice céphalique* sur le vivant) peut être défini : le rapport centésimal du diamètre transversal maximum au diamètre antéro-postérieur maximum : Indice $= \frac{\text{D. trans.} \times 100}{\text{D. ant.-post.}}$. Dire qu'un crâne a un indice de 78, signifie que le diamètre antéro-postérieur de ce crâne étant 100, son diamètre transverse est 78.

Les variations fort étendues de l'indice crânien ont permis de classer les crânes et par suite les individus et les races en cinq groupes, savoir :

Dolichocéphales	Indice = 75 et au-dessous
Sous-dolichocéphales. . . .	— = 75,01 à 77,77
Mésaticéphales.	— = 77,78 à 80
Sous-brachycéphales	— = 80,01 à 83,33
Brachycéphales	— = 83,34 et au-dessus.

Pour donner quelques exemples et pour les prendre dans les races blanches,

nous rappellerons que les Anglo-Scandinaves, les Francs, les Sardes sont dolichocéphales; les Celtes (Auvergnats, Savoyards), les Ligures et les Lapons sont brachycéphales.

Nous arrêtons ici ces notions sommaires sur la crâniométrie. Dans un ouvrage destiné avant tout à l'anatomie descriptive, nous avons dû nous contenter de définir simplement certains termes qui, tout en étant de création récente, deviennent de plus en plus usuels dans le langage scientifique. Nous renvoyons le lecteur, pour l'étude plus complète de ces termes et de leur valeur anthropologique, aux mémoires originaux et aux traités suivants : Broca, *Instructions crâniologique* et *crâniométrique*, Paris, 1875; Topinard, *L'anthropologie*, Paris, 1877, et *Eléments d'anthropologie générale*, Paris, 1885; Manouvrier, *Sur le développement quantitatif comparé de l'encéphale et de diverses parties du squelette;* Hovelacque et Hervé, *Précis d'Anthropologie*, Paris, 1887.

ARTICLE VII

OS HYOÏDE ET APPAREIL HYOÏDIEN

L'os hyoïde est un os impair, médian, symétrique, transversalement étendu à la partie antérieure du cou, au-dessus du sternum auquel il est rattaché par ses muscles abaisseurs, au-dessous de la langue dont il constitue pour ainsi dire le squelette. Convexe en avant, concave en arrière, il affecte la forme d'un U majuscule, d'où le nom qui lui a été donné (*os en forme d'*υ upsilon, et εἶδος forme).

Il est essentiellement constitué de cinq parties : une partie médiane appelée *corps* et quatre prolongements latéraux, deux de chaque côté, connus sous le nom de *cornes*. On les distingue en grandes cornes ou cornes thyroïdiennes et en petites cornes ou cornes styloïdiennes. Chez l'enfant et même chez l'adulte, les grandes et les petites cornes sont des pièces indépendantes, articulées seulement avec la pièce médiane; mais avec les progrès de l'âge, elles perdent peu à peu leur mobilité et finissent même par se souder entièrement avec elle. Il en résulte la formation d'un os unique, l'os hyoïde, présentant un *corps*, deux *grandes cornes* et deux *petites cornes*.

1° **Corps**. — Le corps représente un segment d'ellipsoïde dont le grand axe est dirigé transversalement de droite à gauche. On lui considère deux *faces*, deux *bords* et deux extrémités.

a. Des deux *faces*, la *postérieure* est fortement excavée ; elle répond à la membrane thyro-hyoïdienne, dont la sépare une bourse séreuse. La *face antérieure* est au contraire fortement convexe : une crête transversale la divise en deux parties, une partie supérieure qui regarde en haut et que quelques auteurs ont pris à tort pour le bord supérieur de l'os, une partie inférieure qui regarde en avant. Chacune de ces parties se trouve subdivisée à son

tour en deux petites facettes latérales par une crête médiane plus marquée en haut qu'en bas. Les quatre facettes qui résultent de la rencontre de ces deux crêtes donnent insertion à des muscles que nous étudierons plus tard.

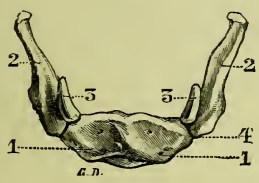

Fig. 165.

Os hyoïde, face antérieure.

1, 1, corps de l'os hyoïde. — 2, 2, grandes cornes. — 3, 3, petites cornes. — 4, articulation de la grande corne avec le corps de l'os.

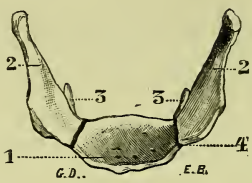

Fig. 166.

Os hyoïde, face postérieure.

1, corps de l'os. — 2, 2, grandes cornes. — 3, 3, petites cornes. — 4, articulation de la grande corne avec le corps.

b. Des deux *bords* de l'os hyoïde, le *bord supérieur*, fort mince, donne attache à une lame fibreuse, membrane hyo-glossienne qui se perd, d'autre part, dans la masse musculaire de la langue. Le *bord inférieur*, également fort mince, répond aux muscles thyro-hyoïdiens qui s'y insèrent.

c. Les deux *extrémités*, dirigées en dehors, servent de base d'implantation aux grandes et aux petites cornes.

2° **Grandes cornes ou cornes thyroïdiennes**. — Elles se dirigent horizontalement en dehors et en arrière, en décrivant une courbe à concavité postérieure et interne. Aplaties de haut en bas, elles nous présentent comme régions : une *face supérieure*, sur laquelle viennent s'insérer : le muscle hyoglosse en dedans, le constricteur moyen du pharynx en dehors ; une *face inférieure*, qui donne attache à la membrane thyro-hyoïdienne ; un *bord interne*, concave ; un *bord externe*, convexe ; une *extrémité interne* ou *base*, articulée ou soudée avec le corps de l'os ; une *extrémité externe* enfin ou *sommet*, renflée ou arrondie, pour l'insertion du ligament thyro-hyoïdien latéral.

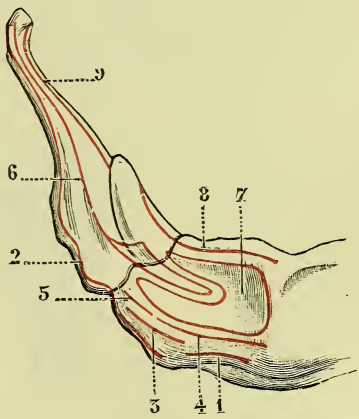

Fig. 167.

Os hyoïde (face antérieure), avec les insertions musculaires.

1, sterno-hyoïdien. — 2, thyro-hyoïdien. — 3, omo-hyoïdien. — 4, mylo-hyoïdien. — 5, stylo-hyoïdien. — 6, hyo-glosse. — 7, génio-hyoïdien. — 8, membrane hypo-glossienne. — 9, constricteur moyen du pharynx.

3° **Petites cornes ou cornes styloïdiennes**. — Les petites cornes, situées en dedans des précédentes, surmontent le bord supérieur de l'os. A la fois allongées et arrondies, elles ressemblent assez bien à deux grains d'orge, dirigés obliquement de bas en haut, de dedans en dehors et d'avant en arrière. On leur considère : une *base*, implantée sur le corps de l'os au niveau du point où le corps se

continue avec les grandes cornes ; un *sommet*, sur lequel vient se perdre le ligament stylo-hyoïdien.

Conformation intérieure et développement. — L'os hyoïde est presque exclusivement composé de tissu compact. Ce n'est que dans les parties les plus épaisses du corps et des grandes cornes que l'on rencontre des traces de tissu spongieux.

L'os hyoïde se développe à la fois aux dépens des deuxièmes et des troisièmes arcs branchiaux. Six points d'ossification contribuent à le former, savoir : deux pour le corps, qui se montrent vers la fin de la vie intra-utérine et qui se soudent de bonne heure sur la ligne médiane pour former un centre unique ; deux points pour les grandes cornes, qui se montrent vers la même époque ; deux points pour les petites cornes, qui apparaissent beaucoup plus tard, vers la fin de l'adolescence.

Appareil hyoïdien. — L'os hyoïde est le seul os qui ne soit pas rattaché au reste du squelette. Cet isolement n'est qu'apparent et dénote, chez l'homme, un appareil profon-

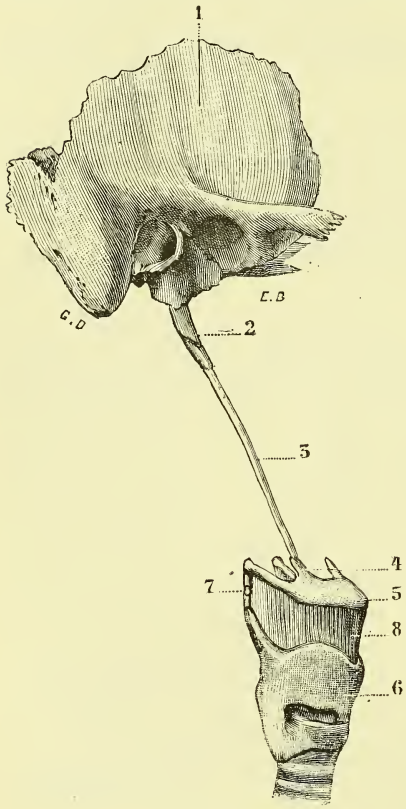

Fig. 168.

Appareil hyoïdien de l'homme, dans les conditions ordinaires.

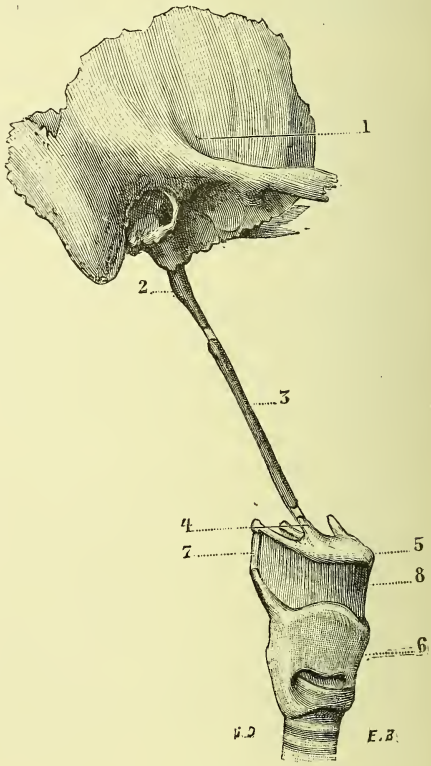

Fig. 169.

Appareil hyoïdien de l'homme, avec ossification du ligament stylo-hyoïdien.

1, temporal. — 2, apophyse styloïde des traités classiques résultant de la soudure de deux pièces primitivement distinctes, le *stylo-hyal* en haut, le *cérato-hyal* en bas. — 3, ligament stylo-hyoïdien. — 4, petite corne de l'os hyoïde (*apo-hyal*). — 5, corps de l'os hyoïde (*basi-hyal*). — 6, cartilage thyroïde. — 7, ligament thyro-hyoïdien. — 8, membrane thyro-hyoïdienne.

dément dégradé. Chez la plupart des mammifères, la pièce osseuse qui représente notre os hyoïde est reliée à la base du crâne par une double chaîne d'osselets, articulés ou soudés entre eux. Il en résulte la formation d'un appareil en forme de fer à cheval, dont les deux extrémités s'articulent avec les temporaux et dont les parties moyennes flottent librement au milieu des parties molles du cou. C'est l'*appareil hyoïdien* de E. Geoffroy Saint-Hilaire (voy. *Philosophie anatomique des os antérieurs de la poitrine ou de l'hyoïde*,

1818, p. 140). Il se compose de sept pièces osseuses, savoir : une pièce impaire et médiane, pourvue ou non de cornes thyroïdiennes, le *basi-hyal;* six pièces latérales, trois de chaque côté, articulées en série linéaire et constituant ce qu'on appelle quelquefois les *chaînes hyoïdiennes;* ce sont, en allant de bas en haut, du basi-hyal vers le crâne ; l'*apo-hyal*, le *cérato-hyal*, le *stylo-hyal*. Ces différentes parties constituantes de l'appareil hyoïdien se voient très nettement sur le squelette du cheval.

Cet appareil existe aussi chez l'homme, mais considérablement atrophié. Dans les premiers mois de la vie intra-utérine (voir Rambaud et Renault, pl. II, fig. 9), l'os hyoïde est relié au crâne par un cordon cartilagineux non interrompu. Ce n'est que plus tard qu'on le voit se fragmenter et donner naissance à trois petits os qui sont, en allant de bas en haut, l'*apo-hyal*, le *cérato-hyal* et le *stylo-hyal*. L'apo-hyal n'est autre que la petite corne de l'os hyoïde; le stylo-hyal est l'apophyse styloïde; quant au cérato-hyal, c'est une petite pièce osseuse, un peu allongée de haut en bas, située au-dessus du stylo-hyal, réunie d'une part à ce dernier par un petit cylindre cartilagineux, reliée d'autre part à l'apo-hyal par un cordon cartilagineux beaucoup plus long. Par suite de modifications nouvelles, ce dernier cordon se transforme en un ligament (lig. stylo-hyoïdien); le stylo-hyal se soude au temporal; le cérato-hyal s'unit au stylo-hyal et on a ainsi la disposition de l'adulte, la disposition classique.

Nous voyons, d'après ce court exposé, que l'apophyse styloïde, que l'on décrit toujours avec le temporal, n'appartient pas au crâne, mais à l'appareil hyoïdien et qu'elle résulte de la fusion de deux pièces primitives, le stylo-hyal et le cérato-hyal.

Il n'est pas extrêmement rare de voir le ligament stylo-hyoïdien s'ossifier chez le vieillard et diminuer ainsi la distance qui sépare l'appareil de l'homme de celui des mammifères. Cette ossification, qui n'est le plus souvent que *partielle*, peut aussi être *totale :* l'apophyse styloïde descend, dans ce cas, jusqu'à la petite corne, rendant l'homologie plus complète.

Des faits de cette nature ont été rapportés par Serres (cité par Geoffroy Saint-Hilaire, *Philos. Anat.*, 1818), par Huschke (*Splanchnologie*, p. 537), par Rambaud et Renault (*Développement des os*, p. 179), etc., etc. J'en ai observé plusieurs cas moi-même. Une pièce très démonstrative à ce sujet a été déposée par M. Folet, au musée anatomique de la Faculté de Lille. Nous trouvons de nouveaux faits d'ossification de l'appareil hyoïdien chez l'homme dans des communications faites à la *Société de biologie* par Retterer (1886) et à la *Société anatomique* par Poirier et Meunier (1887 et 1888).

Voyez encore, au sujet de l'appareil hyoïdien, Ch. Debierre, *Bull. de la Soc. Zool. de France*, 1885 ; Nicolas, *Revue biologique du Nord de la France*, t. I, 1888-1889, p. 321-345 ; Peter, *Beiträge Zur Normalen und patholog. Anatomie des Zungenbeines*, Thèse de Bâle, 1888.

CHAPITRE VI

DES MEMBRES

Les *membres* ou *extrémités* sont de longs appendices annexés au tronc et destinés à l'accomplissement de tous les grands mouvements, plus spécialement à la locomotion et à la préhension.

Au nombre de quatre et symétriquement disposés de chaque côté de la ligne médiane, ils se distinguent en *membres supérieurs* ou *thoraciques* et *membres inférieurs* ou *pelviens*.

Considérés dans leur ensemble et dans la série des vertébrés, les membres, jouissant de fonctions similaires, sont constitués d'après un type fondamental, qui est absolument le même pour les membres supérieurs et les membres inférieurs. Les uns et les autres se composent essentiellement, comme nous le verrons en détail dans la description qui va suivre, d'une série de segments ou leviers articulés entre eux et très mobiles. Chez l'homme qui, seul de tous les mammifères, a conquis la station bipède, les membres supérieurs et les membres inférieurs présentent de notables différences, commandées par la différence même du rôle qui leur est dévolu dans la mécanique animale : les premiers présidant à la fonction de préhension, les seconds n'étant plus que de simples organes locomoteurs. Toutefois, ces différences ne sont pas tellement profondes qu'on ne puisse, même par un examen sommaire, retrouver le type fondamental qui a présidé à leur constitution.

Nous étudierons successivement les *membres supérieurs* et les *membres inférieurs*. Nous les comparerons ensuite l'un à l'autre, et à ce sujet nous chercherons à établir, autant que faire se pourra, les *homologies* de leurs différents segments.

ARTICLE I

MEMBRE SUPÉRIEUR OU THORACIQUE

Le *membre supérieur* ou *membre thoracique* est constitué par quatre segments qui sont, en allant de la racine du membre à son extrémité libre : 1° l'*épaule;* 2° le *bras;* 3° l'*avant-bras;* 4° la *main*.

§ I. — Os de l'épaule

L'*épaule*, que l'on désigne encore sous le nom de *ceinture scapulaire*, rattache au thorax le membre supérieur. Deux os la constituent chez l'homme : la *clavicule* en avant, le *scapulum* ou *omoplate* en arrière.

A. — Clavicule (fig. 170 et 172).

La *clavicule* est un os long, pair et par conséquent non symétrique, transversalement étendu, à la manière d'un arc-boutant, entre la poignée du ster-

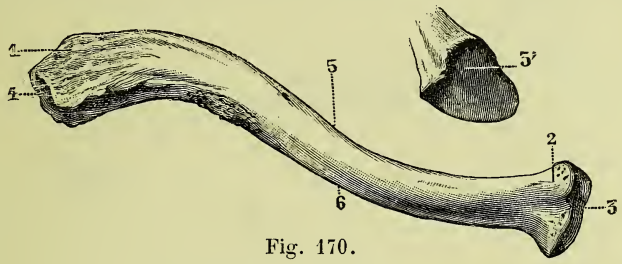

Fig. 170.
Clavicule droite, face supérieure.

1, extrémité externe. — 2, extrémité interne. — 3, facette articulaire pour le sternum. — 3', la même, vue de face. — 4, facette articulaire pour l'acromion. — 5, bord postérieur. — 6, bord antérieur.

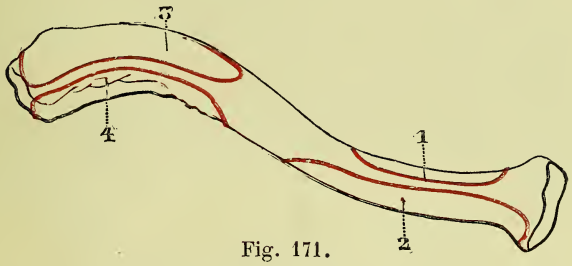

Fig. 171.
La même, avec insertions musculaires.

1, sterno-cléïdo-mastoïdien. — 2, grand pectoral — 3, trapèze. — 4, deltoïde.

num et l'omoplate. Contournée à la manière d'un S italique, elle présente deux courbures : une courbure interne à concavité dirigée en arrière, une courbure externe à concavité dirigée en avant. De plus, elle est aplatie de haut en bas, et présente par conséquent à l'étude deux *faces*, deux *bords* et deux *extrémités*.

1° **Faces.** — La *face supérieure*, lisse et légèrement convexe, répond à la peau et au muscle peaucier, dont elle est séparée par quelques branches sensitives du plexus cervical superficiel, les nerfs sus-claviculaires.

La *face inférieure* est également convexe, mais plus accidentée. En allant de dedans en dehors, on y rencontre : 1° tout près de l'extrémité interne, une surface rugueuse pour l'insertion du ligament costo-claviculaire ; 2° une gout-

tière longitudinale de plusieurs centimètres de longueur, quelquefois cependant peu marquée, pour l'insertion du muscle sous-clavier ; 3° en dehors de cette gouttière, une nouvelle surface rugueuse, destinée à l'insertion des deux ligaments coraco-claviculaires, le ligament conoïde et le ligament trapézoïde. C'est encore sur cette face qu'on rencontre le plus souvent le trou nourricier de l'os.

2° **Bords.** — Ils sont sinueux et présentent les deux courbures dont nous avons indiqué plus haut la direction.

Le *bord antérieur* est mousse et plus ou moins arrondi. Sur ses deux tiers internes vient s'insérer le muscle grand pectoral. Son tiers externe, généralement plus inégal, souvent même fortement rugueux, donne attache au muscle deltoïde.

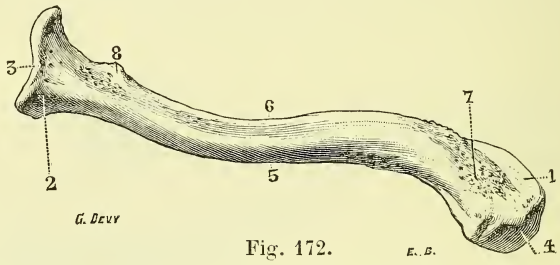

Fig. 172.
Clavicule droite, face inférieure.

1, 2, 3, 4, 5, 6, comme dans la figure 170. — 7, empreinte rugueuse pour les ligaments coraco-claviculaires. — 8, autre empreinte rugueuse pour le ligament costo-claviculaire.

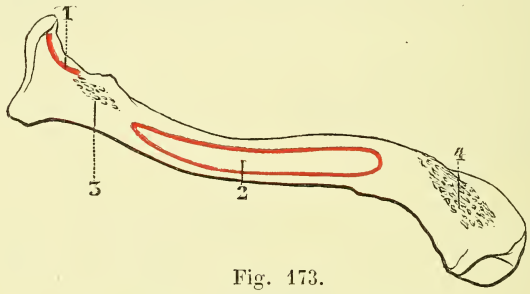

Fig. 173.
La même, avec insertions musculaires.

1, sterno-cléido-hyoïdien. — 2, sous-clavier. — 3, ligament costo-claviculaire. — 4, ligaments coraco-claviculaires.

Le *bord postérieur*, plus mince, donne insertion : en dedans, au faisceau externe du muscle sterno-cléido-mastoïdien ; en dehors, au muscle trapèze. Sa portion moyenne est libre et ne présente avec les muscles omo-hyoïdien et scalènes que de simples rapports de voisinage.

3° **Extrémités.** — L'*extrémité interne*, remarquable par son développement, se termine du côté du sternum par une facette articulaire, dont le contour, très variable suivant les sujets, peut présenter la forme d'un carré, d'un triangle, d'un ovale. Cette facette reste déprimée à son centre et très inégale jusqu'à vingt ou vingt-deux ans ; elle s'aplanit plus tard, en même

temps qu'elle prend un aspect plus uni (Sappey). Elle s'articule avec la facette sternale, ci-dessus décrite, à l'aide d'un cartilage interarticulaire.

L'*extrémité externe*, fortement aplatie de haut en bas, s'élargit dans le sens antéro-postérieur ; elle se termine par une petite facette ovalaire à grand axe antero-postérieur qui s'articule avec l'acromion.

Conformation intérieure. — La clavicule présente comme tous les os longs un canal médullaire, mais ce canal occupe à peine le tiers moyen de l'os. Les deux extrémités sont constituées par du tissu spongieux.

Développement. — La clavicule se développe aux dépens d'un seul point d'ossification, qui apparaît vers la fin de la quatrième semaine dans la portion centrale du cartilage et rayonne rapidement vers les extrémités. Voici, d'après Rambaud et Renault, la longueur de la clavicule aux différents âges : *vie intra-utérine*, à deux mois = 1 centim., à trois mois = 16 millim., à quatre mois = 26 millim., à six mois = 33 millim., à neuf mois = 4 centim.; *vie extra-utérine*, à six mois = 45 millim., à dix-huit mois = 63 millimètres.

Ce n'est qu'à vingt ou vingt-deux ans qu'au point primitif s'ajoute un point complémentaire : il est situé sur le centre de la facette sternale et affecte la forme d'une plaque plus ou moins circulaire, qui se soude à l'os quinze mois plus tard en modifiant, comme nous l'avons fait remarquer plus haut, l'aspect de la facette articulaire.

Variétés. — La clavicule est plus volumineuse, plus massive et plus flexueuse chez l'homme que chez la femme. — Elle est particulièrement développée chez les sujets qui, se livrant aux travaux manuels pénibles, possèdent des muscles pectoraux et deltoïdes très développés. — Pour la même raison, la clavicule droite l'emporte en volume sur la clavicule gauche ; le développement plus considérable de la clavicule gauche indiquerait que le sujet est gaucher. — D'après Krause, on trouve quelquefois (4 p. 100) sur le bord antérieur de cet os, à la réunion du tiers moyen avec le tiers externe, un véritable tubercule osseux destiné à l'insertion du deltoïde. — Il existe parfois sur la face inférieure de la clavicule, au niveau des ligaments conoïde et trapézoïde, une facette articulaire qui répond à une facette similaire placée sur la base de l'apophyse coracoïde. Dans ce cas, la clavicule et l'apophyse coracoïde sont unies l'une à l'autre par une véritable *articulation coraco-claviculaire*. J'ai observé jusqu'ici trois faits de ce genre : le premier sur un microcéphale, le second sur un nègre, le troisième sur une femme d'une quarantaine d'années.

D'après Pasteau (*Recherches sur les proportions de la clavicule dans les sexes et dans les races*, Thèse de Paris, 1879), le *rapport de la longueur de la clavicule à celle de l'humérus* évaluée à 100, serait en moyenne de 44,32 chez l'homme, et de 45,04 chez la femme, dans les races blanches. — Les mêmes rapports chez les Nègres s'élèvent plus haut, 44,67 et 46,38.

B. — Omoplate

L'*omoplate* ou *scapulum* est un os pair, aplati et fort mince, appliqué contre la partie postérieure et supérieure du thorax. Il affecte une forme triangulaire et présente, en conséquence, deux faces (*postérieure*, *antérieure*), trois bords (*supérieur*, *interne*, *externe*) et trois angles (*supérieur*, *inférieur*, *antérieur*).

1° **Face postérieure.** — Nous y constatons tout d'abord (fig. 174), à la réunion de son quart supérieur avec ses trois quarts inférieurs, une forte saillie qui se détache presque à angle droit de la surface de l'omoplate pour se porter obliquement en arrière, en haut et en dehors ; c'est l'*épine de l'omoplate*. Elle occupe toute la largeur de l'os et, tandis qu'elle se confond en dedans avec le bord interne du scapulum, elle se prolonge en dehors en une forte apophyse, connue sous le nom d'*acromion*.

Aplatie de haut en bas et de forme triangulaire, l'épine de l'omoplate nous présente : deux *faces*, l'une *supérieure*, l'autre *inférieure*, destinées à des insertions musculaires ; un *bord antérieur* qui fait corps avec l'os ; un *bord externe*, concave et mousse, qui regarde l'articulation scapulo-humérale ; un *bord postérieur*, enfin, large et rugueux, donnant insertion, sur sa lèvre supérieure au muscle trapèze, sur sa lèvre inférieure au muscle deltoïde.

Quant à l'*acromion*, il nous offre à considérer : une *face supérieure*, criblée de trous vasculaires, qui est directement en rapport avec la peau ; une *face inférieure*, concave, en rapport, avec l'articulation de l'épaule; un *bord*

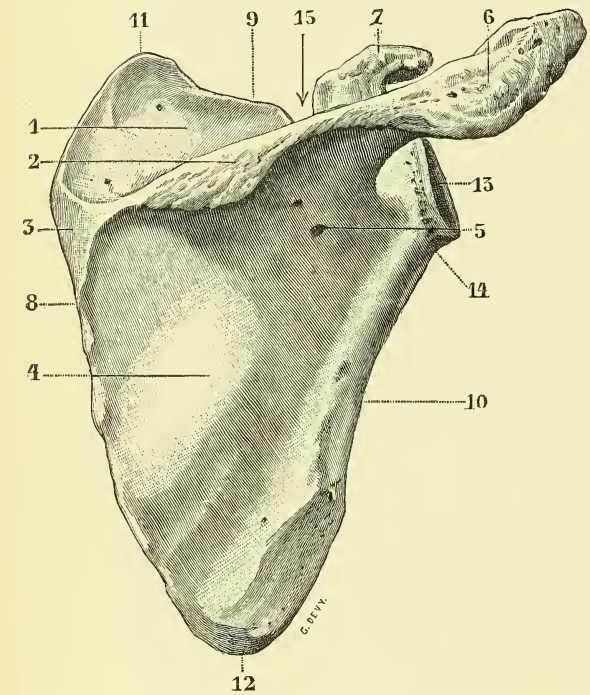

Fig. 174.

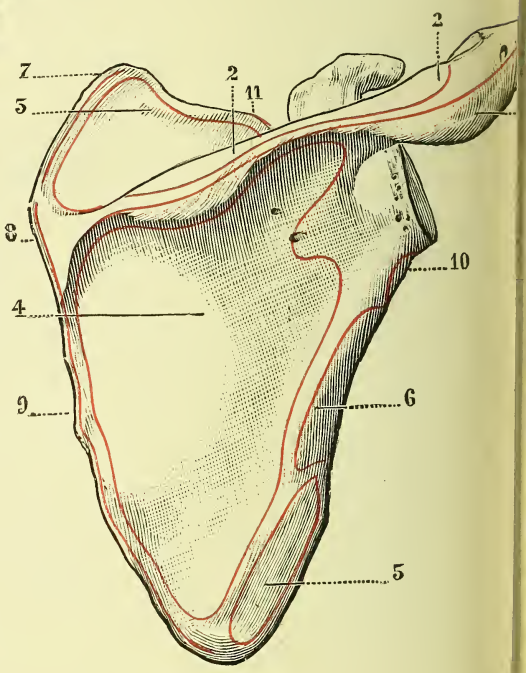

Fig. 175.

Fig. 174. — Omoplate, face postérieure.

1, fosse sus-épineuse. — 2, épine de l'omoplate. — 3, petite surface sur laquelle glisse l'aponévrose d'insertion du trapèze. — 4, fosse sous-épineuse. — 5, trou nourricier. — 6, acromion. — 7, apophyse coracoïde. — 8. bord interne. — 9, bord supérieur. — 10, bord externe ou axillaire. — 11, angle supérieur. — 12, angle inférieur. — 13, cavité glénoïde. — 14, col de l'omoplate. — 15, échancrure coracoïdienne.

Fig. 175. — La même, avec insertions musculaires.

1, deltoïde. — 2, 2, trapèze. — 3, sus-épineux. — 4, sous-épineux. — 5, grand rond. — 6, petit rond. — 7, angulaire. — 8, petit rhomboïde. — 9, grand rhomboïde. — 10, longue portion du triceps. — 11, omo-hyoïdien.

externe, épais et rugueux, sur lequel viennent s'insérer les faisceaux moyens du deltoïde ; un *bord interne*, plus mince, où s'étale une petite facette ovalaire, destinée à la clavicule ; une *extrémité externe*, enfin, sur laquelle vient s'attacher le ligament acromio-coracoïdien.

L'épine que nous venons de décrire, divise la face postérieure de l'omoplate en deux parties très inégales : 1° une partie plus petite qui est au-dessus et qui, avec la face supérieure de l'épine, constitue la *fosse sus-épineuse*,

destinée au muscle sus-épineux ; 2° une partie plus grande qui est au-dessous, et qui, avec la face inférieure de cette même épine, constitue la *fosse sous-épineuse*, comblée à l'état frais par le muscle sous-épineux. Cette fosse sous-épineuse est limitée du côté du bord externe ou axillaire par une crête longitudinale, au delà de laquelle s'étale une surface rugueuse également longitudinale où viennent s'insérer, en haut le petit rond, en bas le grand rond. Une crête oblique, généralement très marquée, indique nettement la limite des surfaces d'insertions de ces deux muscles.

Les deux fosses sus- et sous-épineuses communiquent largement entre elles,

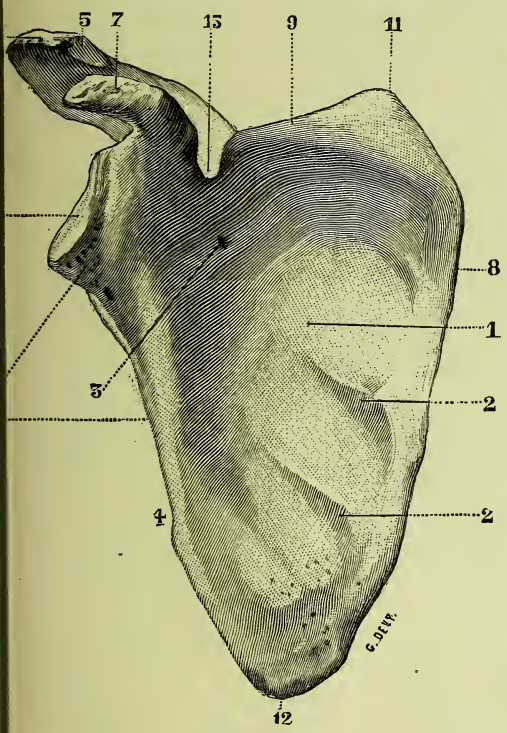

Fig. 176.

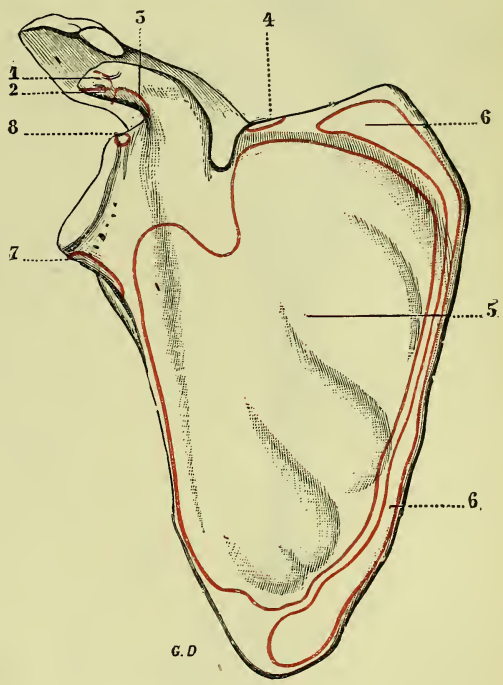

Fig. 177.

Fig. 176. — Omoplate, face antérieure.

1, fosse sous-scapulaire. — 2, 2, crêtes d'insertions du sous-scapulaire. — 3, trou nourricier. — 4, bord externe. — 5, facette articulaire pour la clavicule. — 6, acromion. — 7, apophyse caracoïde. — 8, bord interne. — 9, bord supérieur. — 10, bord externe. — 11, angle supérieur. — 12, angle inférieur. — 13, cavité glénoïde. — 14, col de l'omoplate. — 15, échancrure coracoïdienne.

Fig. 177. — La même, avec insertions musculaires.

1, courte portion du biceps. — 2, coraco-brachial. — 3, petit pectoral. — 4, omo-hyoïdien. — 5, sous-scapulaire. — 6, 6, grand dentelé. — 7, longue portion du triceps. — 8, longue portion du biceps.

à leur partie externe, grâce à une gouttière verticale, creusée entre le bord externe de l'épine et le rebord postérieur de la cavité glénoïde.

2° **Face antérieure.** — La face antérieure est profondément excavée, d'où le nom de *fosse sous-scapulaire*, sous laquelle on la désigne le plus souvent. Elle répond au muscle sous-scapulaire et présente deux ou trois crêtes obliquement ascendantes pour l'insertion de ce muscle. Le long du bord interne,

elle nous offre encore deux surfaces triangulaires l'une en haut, l'autre en bas, destinées à l'insertion de quelques faisceaux du muscle grand dentelé. Du côté du bord externe, la face antérieure du scapulum se trouve limitée, comme la face postérieure, par une crête longitudinale, généralement arrondie et mousse et, au delà de cette crête, par une gouttière qui affecte la même direction et la même étendue. Cette gouttière, qu'on rattache à tort au bord externe du scapulum, donne insertion aux faisceaux externes ou axillaires du muscle sous-scapulaire.

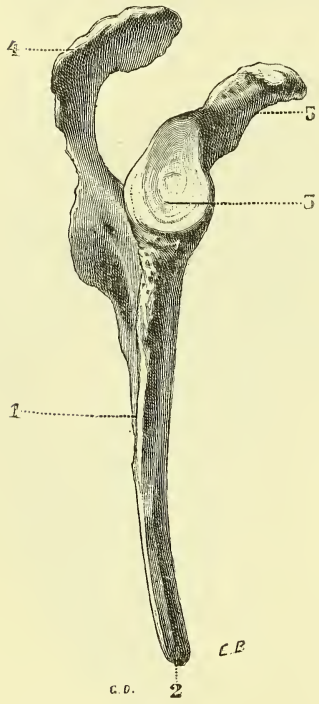

Fig. 178.

Omoplate, vue par son bord externe ou axillaire.

1, bord axillaire. — 2, angle inférieur. — 3, cavité glénoïde. — 4, acromion. — 5, apophyse coracoïde.

3° **Bords.** — Le *bord interne* ou *spinal*, sensiblement rectiligne dans ses trois quarts inférieurs, s'incurve un peu en dehors, à partir du point où il rencontre l'épine. Il est donc constitué par deux portions, faisant l'une avec l'autre un angle plus ou moins obtus. Sur sa lèvre postérieure viennent s'attacher le sus-épineux et le sous-épineux. Sur sa lèvre antérieure s'insère le grand dentelé. Son interstice donne insertion en haut au muscle angulaire et, dans le reste de son étendue, au muscle rhomboïde.

Le *bord supérieur* ou *cervical* est mince et tranchant ; il se termine en dehors par une petite échancrure, l'*échancrure coracoïdienne*, qu'un ligament convertit en trou et dans laquelle passe le nerf sous-scapulaire. Le muscle omo-hyoïdien prend naissance sur ce bord, immédiatement en arrière de cette échancrure.

Le *bord externe* ou *axillaire*, que l'on décrit ordinairement comme étant fort épais, se trouve au contraire fort mince, si on lui enlève, pour la rattacher à la région de la fosse sous-scapulaire, la gouttière longitudinale que nous avons signalée plus haut. Ce bord se termine en haut par une petite facette triangulaire rugueuse, la *facette sous-glénoïdienne*, où vient s'insérer la longue portion du triceps brachial.

4° **Angles.** — L'*angle supérieur*, formé par la rencontre du bord spinal avec le bord cervical, est tantôt droit, tantôt aigu ; sa forme et son développement dépendent du volume du muscle angulaire, qui vient y prendre ses insertions d'origine.

L'*angle inférieur*, formé par la rencontre du bord spinal avec le bord axillaire, est arrondi et donne insertion au sous-scapulaire, au grand rond, aux faisceaux inférieurs du grand dentelé, quelquefois même à un faisceau surnuméraire du grand dorsal.

L'*angle antérieur*, tronqué, nous présente tout d'abord une large surface articulaire, la *cavité glénoïde*, ayant la forme d'un ovale à grand diamètre

vertical et à grosse extrémité dirigée en bas. Cette cavité, faiblement excavée, est entourée à l'état frais par un bourrelet fibro-cartilagineux qui en augmente la profondeur. Elle est rattachée au corps de l'omoplate par une portion osseuse plus ou moins rétrécie, à laquelle on donne le nom de *col de l'omoplate*.

De l'espace compris entre l'extrémité supérieure de la cavité glénoïde et l'échancrure coracoïdienne se détache une forte apophyse, que les anciens anatomistes ont comparé à un bec de corbeau et appelé, pour cette raison, *apophyse coracoïde* (κόραξ corbeau et εἶδος forme). Cette apophyse se dirige d'abord en haut et en avant; puis, changeant brusquement de direction, elle se porte presque horizontalement en dehors. On lui considère : une *base*, très large, faisant corps avec l'os; un *sommet*, mousse et arrondi, où vient s'insérer le tendon commun à la courte portion du biceps et au caraco-brachial ; une *face supérieure*, portant sur sa partie la plus reculée une série de rugosités pour les attaches des ligaments coraco-claviculaires ; une *face inférieure*, regardant l'articulation et criblée de petits trous vasculaires ; un *bord externe*, donnant insertion au ligament acromion-coracoïdien ; un *bord interne*, enfin, où viennent se fixer le tendon du petit pectoral et, quelquefois, une forte expansion du muscle sous-clavier.

Conformation antérieure. — L'omoplate est presque exclusivement formée par du tissu compact. On trouve cependant du tissu spongieux, mais en quantité fort variable, dans l'angle antérieur, l'épine, le bord axillaire, et dans les deux apophyses coracoïde et acromiale.

Développement. — Cet os se développe : 1° par *un point d'ossification primitif*, qui apparaît vers la fin du deuxième mois de la grossesse et aux dépens duquel se forment le corps de l'os et la plus grande partie de l'épine ; 2° par *six* ou *sept points secondaires*, pour l'apophyse coracoïde, la cavité glénoïde, l'acromion, le bord spinal et l'angle inférieur. Ces derniers points osseux, dont on pourra lire l'évolution dans l'ouvrage de Rambaud et Renault (p. 192), apparaissent successivement dans les vingt premières années qui suivent la naissance. C'est seulement de vingt-cinq à vingt-huit ans que s'effectue la soudure des points épiphysaires qui constituent l'angle inférieur et le bord interne.

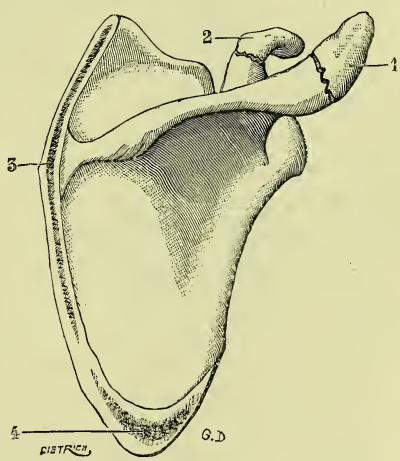

Fig. 179.
Omoplate, développement.
1. acromion. — 2, apophyse coracoïde. — 3, point épiphysaire pour le bord spinal. — 4, point épiphysaire pou l'angle inférieur.

Variétés. — Le point épiphysaire de l'acromion reste quelquefois séparé de l'épine chez l'adulte (*os acromial*), soit par une lame cartilagineuse, soit par une véritable articulation, comme l'ont constaté depuis déjà longtemps Wagner, Soemmering, Cruveilhier, Rüge, etc. (voy. à ce sujet Gruber, *Arch. für Anat. und Physiol.*, 1863; Poirier, *Bull. Soc. anat.*, 1887). — La portion la plus mince de la fosse sous-épineuse peut manquer, et il existe alors entre les deux faces de l'omoplate un orifice de communication fermé ou non par une lame cartilagineuse. — Au-dessous de la cavité glénoïde, on rencontre, pour l'insertion de la longue portion du triceps, un véritable tubercule appelé *sous-glénoïdien;* de même, on a constaté au-dessus un *tubercule sus-glénoïdien* pour la longue portion du biceps. — La partie inférieure du bord

axillaire peut se prolonger en dehors en une apophyse plus ou moins considérable destinée à donner insertion au grand rond (*épine du grand rond*). — Le ligament coracoïdien peut s'ossifier et convertir alors en un trou, le *trou coracoïdien*, ce qui n'est, sur la plupart des sujets, qu'une simple échancrure. — On observe parfois sur la face supérieure de l'apophyse coracoïde, au voisinage de sa base, une petite facette articulaire pour la clavicule (voy. cet os). — Le rapport centésimal de la largeur de l'omoplate à la hauteur constitue l'*indice de largeur* de cet os, étudié avec soin par M. Livon (*De l'omoplate et de ses indices de largeur dans les races humaines*, Th. Paris, 1879). Il résulte des recherches de cet anatomiste que les races blanches ont l'omoplate plus longue; les nègres, au contraire, l'auraient plus large. De plus, celle du côté droit l'emporterait sur celle du côté gauche chez l'Européen; le contraire aurait lieu chez les nègres et chez la femme.

§ II. — Os du bras ou humérus (fig. 180 et 181).

Le squelette du bras est constitué par un seul os, l'*humérus*.

Dirigé obliquement de haut en bas et un peu de dehors en dedans, l'humérus est un os long, pair et non symétrique, présentant à l'étude un *corps* et deux *extrémités*.

1° **Corps**. — Le corps est à peu près rectiligne, mais il paraît tordu sur son axe, d'où la présence d'une gouttière, dite *gouttière de torsion*, très marquée en arrière et en dehors. Irrégulièrement cylindrique à sa partie supérieure, il affecte dans sa moitié inférieure la forme d'un prisme triangulaire. On lui considère pour cette raison trois faces et trois bords :

a. La *face externe* présente au-dessus de sa portion moyenne une double crête rugueuse en forme de V à sommet inférieur; c'est l'*empreinte deltoïdienne*, laquelle donne insertion sur sa lèvre supérieure au muscle deltoïde et, sur sa lèvre inférieure, au muscle brachial antérieur. Au-dessous de cette empreinte, encore appelée en raison de sa forme le *V deltoïdien*, la face externe devient lisse et est recouverte, à l'état frais, par les faisceaux externes du brachial antérieur.

b. La *face interne* présente généralement le canal nourricier de l'os, qui en occupe la partie moyenne. Au-dessus de lui, on rencontre une surface rugueuse, plus ou moins marquée suivant les sujets, destinée à l'insertion inférieure du muscle coraco-brachial.

c. La *face postérieure* se trouve divisée en deux parties par la gouttière de torsion, dirigée obliquement de bas en haut et de dedans en dehors. Sur la partie située au-dessus de la gouttière vient s'attacher la partie moyenne du triceps ou muscle vaste externe; sur la partie située au-dessous s'insère la petite portion du même muscle ou vaste interne. Entre les deux vastes, dans la gouttière de torsion par conséquent, cheminent l'artère humérale profonde, ses deux veines satellites et le nerf radial.

d. Des trois bords de l'humérus, le *bord antérieur* ou *ligne âpre*, rugueux en haut, devient mousse et arrondi dans sa partie inférieure. Il se bifurque, en bas pour englober la cavité coronoïde entre ses deux branches terminales. Le *bord interne* et le *bord externe* sont d'autant plus marqués qu'on se rapproche davantage de l'extrémité inférieure de l'os. Ils donnent l'un et l'autre insertion aux deux cloisons aponévrotiques qui séparent les muscles anté-

rieurs du bras des muscles postérieurs. Il est à remarquer que le bord externe se trouve interrompu à sa partie moyenne par la gouttière de torsion, qui de la face postérieure gagne la face externe.

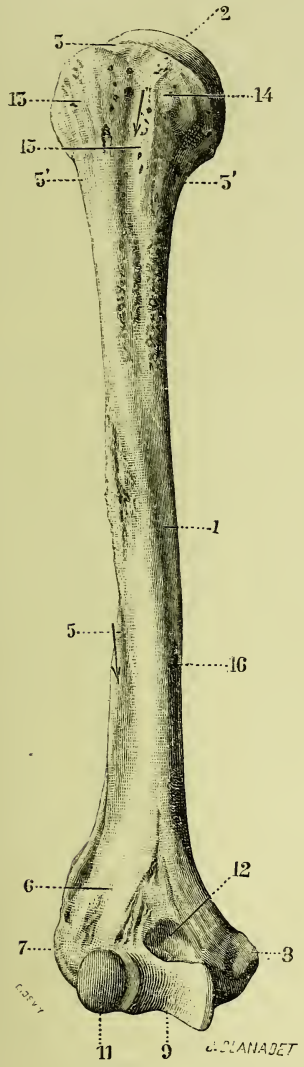

Fig. 180.
Humérus, vue antérieure.

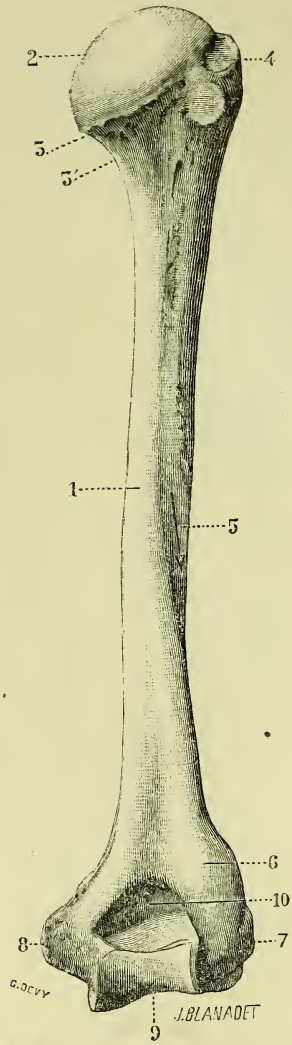

Fig. 181.
Humérus, vue postérieure.

1, corps. — 2, tête. — 3, col anatomique. — 3', 3', col chirurgical. — 4, trochiter. — 5, gouttière de torsion. — 6, extrémité inférieure. — 7, épicondyle. — 8, épitrochlée. — 9, trochlée pour le cubitus. — 10, cavité olécrânienne. — 11, condyle ou petite tête pour le radius. — 12, cavité coronoïde. — 13, trochiter. — 14, trochin. — 15, gouttière bicipitale.

2° **Extrémité supérieure.** — L'humérus se termine en haut par une surface articulaire, la *tête de l'humérus*, représentant à peu près le tiers d'une sphère. La portion rugueuse et plus ou moins rétrécie qui en limite le pourtour a reçu le nom de *col anatomique*. En dehors du col anatomique, se

dressent deux saillies toujours très développées, mais d'un volume inégal. — La plus petite, située en avant, porte le nom de *trochin* et donne insertion au muscle sous-scapulaire. — La plus volumineuse, située en dehors, s'appelle

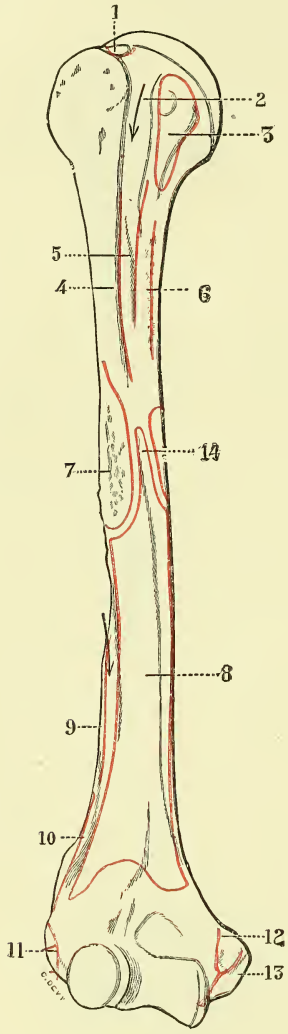

Fig. 182.

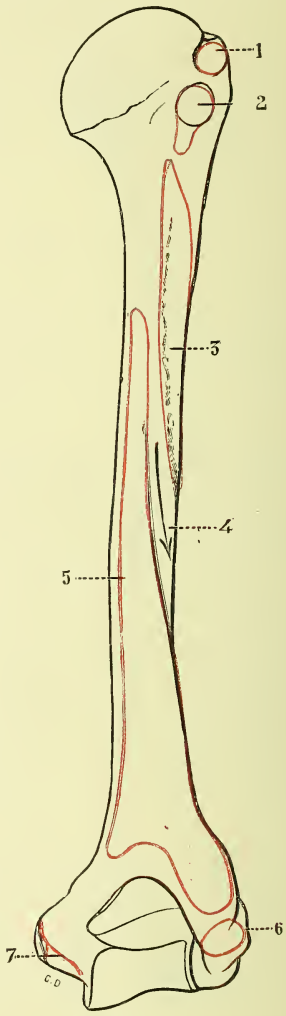

Fig. 183.

Fig. 182. — Humérus, vue antérieure avec les insertions musculaires.

1, sus-épineux. — 2, gouttière bicipitale. — 3, sous-scapulaire. — 4, grand pectoral. — 5, grand dorsal. 6, grand rond. — 7, deltoïde. — 8, brachial antérieur. — 9, long supinateur. — 10, premier radial externe. — 11, muscle épicondylien. — 12, rond pronateur. — 13, muscles épitrochléens. — 14, coraco-brachial.

Fig. 183. — Humérus, vue postérieure avec les insertions musculaires.

1, sous-épineux. — 2, petit rond. — 3, vaste externe. — 4, gouttière de torsion. — 5, vaste interne. — 6, muscles épicondyliens. — 7, muscles épitrochléens.

trochiter. Elle présente sur sa partie postéro-supérieure trois facettes nettement distinctes : une facette supérieure, destinée au tendon du sus-épineux; une facette moyenne, sur laquelle s'insère le sous-épineux; une facette inférieure, où vient s'attacher le petit rond (fig. 184, 2, 3, et 4).

Entre le trochin et le trochiter se trouve une gouttière verticale, destinée à loger le tendon de la longue portion du biceps et appelée, pour cette raison, *coulisse bicipitale*. Cette gouttière se prolonge, dans une étendue de 6 à 8 centimètres, sur la face interne de l'humérus et se trouve nettement limitée par deux bords ou lèvres destinées à des insertions musculaires : la *lèvre postérieure* descend du trochin (*crête sous-trochinienne* de quelques auteurs) et donne attache au grand dorsal et au grand rond ; la *lèvre antérieure* descend du trochiter (*crête sous-trochitérienne*) et donne insertion au tendon quadrilatère du grand pectoral.

On désigne sous le nom de *col chirurgical*, par opposition au col anatomique, la portion de l'humérus qui unit le corps de l'os à son extrémité supérieure. Il est placé immédiatement au-dessous du trochin et du trochiter.

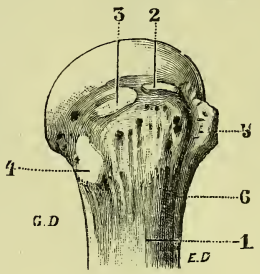

Fig. 184.
Extrémité supérieure de l'humérus, vue externe.

1, col chirurgical. — 2, facette d'insertion du sus-épineux. — 3, facette du sous-épineux. — 4, facette du petit rond. — 5, trochin. — 6, coulisse bicipitale.

3° **Extrémité inférieure.** — L'extrémité inférieure de l'humérus s'élargit dans le sens transversal et s'amincit au contraire dans le sens antéro-postérieur.

Comme sur l'extrémité précédente, nous trouvons ici une surface articulaire, destinée à s'unir avec les os de l'avant-bras. Cette surface articulaire se compose de deux portions incomplètement distinctes : 1° une portion externe en rapport avec le radius, affectant la forme d'une saillie sphérique légèrement aplatie dans le sens transversal, c'est le *condyle* ou *petite tête* de l'humérus ; 2° une *portion interne* en rapport avec le cubitus, présentant la forme d'une poulie, c'est la *trochlée humérale*. La gorge de cette poulie, dirigée d'avant en arrière, est plus rapprochée du bord externe que du bord interne ; en outre, le bord interne descend un peu plus bas que l'autre.

La surface articulaire que nous venons de décrire est surmontée, de chaque côté de l'extrémité inférieure de l'humérus, de deux saillies ou apophyses. Au-dessus du condyle, se trouve l'*épicondyle* ou *condyle externe*, auquel aboutit le bord externe du corps de l'os et sur lequel viennent s'insérer sept muscles de l'avant-bras, appelés muscles épicondyliens. Au-dessus de la trochlée se dresse l'*épitrochlée* ou *condyle interne*, où vient se terminer le bord interne de l'humérus et sur lequel prennent naissance les cinq muscles superficiels de la région antérieure de l'avant-bras, dits muscles épitrochléens.

De plus, la trochlée est limitée en arrière et en haut par une dépression profonde, la *fossette olécrânienne*, où vient se loger dans les mouvements d'extension de l'avant-bras l'extrémité libre de l'olécrâne. En avant, se trouve une dépression analogue, mais plus petite, la *fossette coronoïdienne*, destinée à recevoir l'apophyse coronoïde du cubitus dans les mouvements de flexion.

On rencontre enfin, dans la plupart des cas, au-dessus du condyle et sur sa face antérieure, une toute petite dépression où vient se placer, dans la flexion, le pourtour de la cupule du radius : on peut appeler cette dépression la *fossette sus-condylienne* ou *fossette radiale* de l'humérus.

Conformation intérieure. — L'humérus est formé par du tissu spongieux à ses deux extrémités, par du tissu compact dans le reste de son étendue. Son canal médullaire, remarquable par ses dimensions longitudinales, se trouve un peu plus haut qu'en bas.

Développement. — L'humérus se développe par huit points d'ossification : un primitif et sept secondaires (fig. 185).

a. Le point primitif apparaît, vers le quarante-cinquième jour de la vie intra-utérine, à la partie moyenne de la diaphyse et rayonne de là successivement vers les deux extrémités qu'il atteint généralement au moment de la naissance.

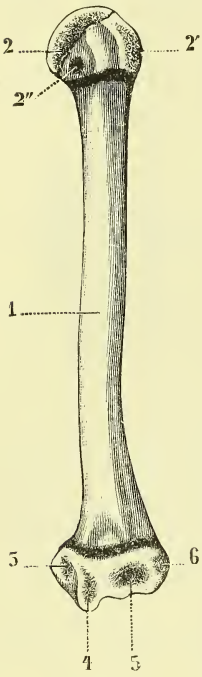

Fig. 185.
Développement de l'humérus.

1, corps de l'os. — 2, centre d'ossification de la tête. — 2', point d'ossification du trochiter. — 2'', point d'ossification du trochin. — 3, point d'ossification de l'épitrochlée. — 4, point d'ossification de la trochlée. — 5, point d'ossification du condyle. — 6, point d'ossification de l'épicondyle.

b. Des sept points secondaires, trois sont destinés à l'extrémité supérieure, quatre à l'extrémité inférieure. Le premier point d'ossification de l'extrémité supérieure se montre au niveau de la tête articulaire, du deuxième au quatrième mois après la naissance. Les deux autres points, destinés au trochin et au trochiter, ne font leur apparition que dans la deuxième ou la troisième année.

Sur l'épiphyse inférieure, un premier point se montre pour le condyle, vers le commencement de la troisième année. Deux ans plus tard, apparaît le point de l'épitrochlée, puis enfin, vers l'âge de douze ans, les deux derniers points réservés à la trochlée et à l'épicondyle.

L'épiphyse inférieure se soude à la diaphyse de seize à vingt ans; ce n'est que quelques années plus tard, vers vingt-cinq ou vingt-six ans, que l'épiphyse supérieure, la première ossifiée pourtant, a terminé son évolution et se réunit au corps de l'os.

Variétés. — La situation du trou nourricier de l'os est fort variable : Cruveilhier l'a vu sur la face externe et même sur la face postérieure. — Très variables aussi sont les deux lèvres de la coulisse bicipitale, l'antérieure principalement. Son développement se trouve en rapport avec le volume du grand pectoral et du deltoïde qui viennent s'y attacher ; dans deux cas, j'ai rencontré sur cette lèvre antérieure une véritable apophyse destinée à l'insertion des deux muscles précités.

Torsion de l'humérus. — Signalée par la plupart des anatomistes, depuis Bertin et Winslow jusqu'aux classiques actuels, la torsion de l'humérus a été surtout étudiée en France par Ch. Martins, qui a fait de ce caractère une donnée de la plus haute importance au point de vue de la comparaison des membres thoraciques et des membres pelviens. La torsion humérale est mesurée par l'angle obtus que forme un premier plan ou plan inférieur passant par l'axe de l'articulation du coude avec un deuxième plan ou plan supérieur, suivant la direction de la tête de l'humérus vers la cavité glénoïde. (Voir, pour la technique, l'important mémoire de Broca, *La torsion de l'humérus et le tropomètre*, in *Revue d'Anthr.*, 1881, p. 193.) Cet angle, toujours inférieur à deux angles droits, atteint en moyenne 168° chez l'homme.

Lorsqu'il publia son premier mémoire sur ce sujet (*Nouvelle comparaison des membres pelviens et thoraciques*, in Mém. Acad. de Montpellier, 1857, p. 471), Ch. Martins considéra la torsion de l'humérus comme « *virtuelle*, c'est-à-dire ne s'étant jamais opérée, quoique la forme de l'os et la disposition des parties molles fussent telles qu'elles eussent été si cette torsion s'était mécaniquement accomplie ». Des recherches ultérieures de Gegenbaur (*Ueber das Drehung der Humérus*, in Ienaische Zeitchrift f. Med. und Naturw, 1868, t. IV, p. 50) sont venues démontrer que cette torsion est vraiment *effective*. Après avoir établi le degré de torsion (168°) chez l'adulte, Gegenbaur, mesurant à l'aide de l'appareil à projection de Lucæ des humérus appartenant à des fœtus, a constaté qu'il n'était plus que de 146° sur de jeunes enfants de trois mois à neuf mois et qu'il se réduisait à 121° sur les fœtus âgés de douze à seize semaines. Il en résulte donc que, du quatrième mois de la vie intra-utérine jusqu'à l'âge adulte, l'humérus se tord *réellement* de 47° environ.

Dans ces dernières années, Broca a examiné, à l'aide d'un instrument spécial qu'il a inventé, le *tropomètre*, plus de 800 humérus appartenant soit à l'homme, soit aux diverses

espèces animales. Ces recherches, entièrement confirmatives des faits précédemment énoncés par Martins et Gegenbaur, ont en outre mis en lumière les faits suivants :

1° La torsion de l'humérus atteint son maximum dans l'espèce humaine ;

2° Les nègres sont intermédiaires sous ce rapport, comme sous beaucoup d'autres, entre les races humaines supérieures et les singes anthropoïdes ;

3° Il existe une transition insensible entre l'angle de torsion des grands anthropoïdes et celui de l'homme. La transition est insensible également des singes inférieurs aux mammifères carnassiers ;

4° L'angle de torsion est moins grand chez les Européens des époques préhistoriques que chez les Européens modernes ; mais il est encore plus grand chez nos races préhistoriques de la France que chez les races inférieures actuelles ;

5° Après les races d'Europe, ce sont les races américaines (Péruviens et Californiens), qui paraissent avoir l'humérus le plus tordu. Parmi les races inférieures, ce sont les Négritos et les noirs de l'Hindoustan qui présentent l'angle de torsion le plus élevé, les Mélanésiens et les Australiens qui présentent l'angle le plus faible ;

6° L'humérus gauche est généralement moins tordu que l'humérus du côté droit ;

7° La torsion de l'humérus, enfin, est en moyenne plus prononcée chez la femme que chez l'homme.

Perforation olécrânienne. — La fosse olécrânienne et la fosse coronoïde sont séparées l'une de l'autre par une lame osseuse mince et transparente, qui disparaît quelquefois à son centre, établissant ainsi une libre communication entre les deux fosses en question. Une pareille disposition, connue en anthropologie anatomique sous le nom de *perforation olécrânienne*, est relativement rare sur les humérus de notre époque : Broca et Bataillard l'ont observée avec une proportion de 4,12 p. 100 sur des Parisiens du moyen âge, Hamy et Sauvage avec une proportion de 4,66 p. 100 sur les Parisiens provenant du cimetière des Innocents. — Cette proportion est beaucoup plus élevée pour les races néolithiques, où nous la voyons atteindre 10 p. 100 (Prunières) dans les dolmens de la Lozère, 26 p. 100 (Broca) dans la caverne de l'Homme mort ; 31 p. 100 (Wymann) dans les mounds des Etats-Unis.

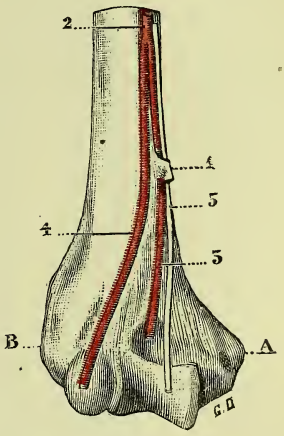

Fig. 186.

Apophyse sus-épitrochléenne de l'humérus gauche.

A, épitrochlée. — B, épicondyle. — 1, apophyse sus-épitrochléenne. — 2, artère humérale, avec bifurcation prématurée. — 3, cubitale. — 4, radiale. — 5, nerf médian.

Apophyse sus-épitrochléenne. — On donne le nom d'apophyse sus-épitrochléenne (*processus supracondyloideus internus* des anatomistes anglais et allemands) à une petite saillie osseuse qui se développe anormalement, environ une fois sur quatre-vingts sujets, sur la partie inférieure de la face interne de l'humérus. Elle est exactement située à égale distance du bord interne et du bord antérieur de cet os, à 60 millimètres environ au-dessus du point le plus saillant de l'épitrochlée, à 63 millimètres au-dessus de la partie la plus inférieure de la poulie humérale. Longue de 6 à 18 millimètres, elle revêt la forme d'une petite pyramide triangulaire, aplatie d'avant en arrière, dont la base fait corps avec l'os et dont le sommet se dirige obliquement en bas, en avant et en dedans. Sur le sujet revêtu de ses parties molles, on voit partir du sommet de cette apophyse une bandelette fibreuse, la *bandelette sus-épitrochléenne*, qui vient se fixer d'autre part sur le bord supérieur de l'épitrochlée en se confondant plus ou moins, à ce niveau, avec la cloison intermusculaire interne. Il en résulte la formation d'une espèce d'anneau, moitié osseux, moitié fibreux, auquel nous donnons le nom d'*orifice* ou *anneau sus-épitrochléen*. Cet orifice est l'homologue rudimentaire chez l'homme d'un canal osseux, le *canal huméral*, qui existe constamment et sur le même point chez plusieurs marsupiaux, chez quelques rongeurs, chez un grand nombre de carnassiers, notamment chez les félins (chat, lion). Comme chez ces derniers, il livre passage au nerf médian et presque toujours aussi (92 fois sur 100) à une artère, qui est tantôt l'humérale, tantôt la cubitale.

Voyez au sujet de cette anomalie L. Testut, l'*apophyse sus-épitrochléenne chez l'homme, vingt-deux observations nouvelles*, avec 2 pl. en chromo-lith., in *Journal intern. d'Anatomie et de Physiologie*, 1889.

§ III. — Os de l'avant-bras

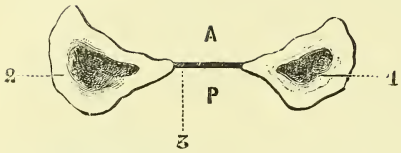

Fig. 187.
Coupe transversale des deux os de l'avant-bras.

A, face antérieure. — P, face postérieure. — 1, cubitus. — 2, radius. — 3, ligament interosseux.

L'avant-bras est constitué, chez l'homme, par deux os disposés parallèlement entre eux dans le sens de la longueur du membre : l'un en dedans, le *cubitus*, l'autre en dehors, le *radius*. Ces deux os, réunis à leurs deux extrémités par des articulations mobiles, sont séparés, à leur partie moyenne, par un espace elliptique, connu sous le nom d'*espace interosseux*.

A. — Cubitus (fig. 188 et 189).

Situé à la partie interne de l'avant-bras, le cubitus est un os long, pair et non symétrique, légèrement incliné de haut en bas et de dedans en dehors, formant par conséquent avec l'humérus un angle obtus ouvert en dehors. Sa direction n'est pas entièrement rectiligne. En bas, on le voit se porter en arrière et en dehors et se rapprocher ainsi du radius. En haut, le corps de l'os se recourbe en avant, et, comme l'épiphyse supérieure continue la direction de la portion ainsi recourbée, il en résulte la formation, à ce niveau, d'un angle ouvert en avant.

Nous considérons au cubitus un *corps* et deux *extrémités*, l'une supérieure, l'autre inférieure.

1° **Corps.** — Son volume, assez considérable en haut, décroît progressivement au fur et à mesure qu'on se rapproche du carpe. Il est prismatique triangulaire et présente, en conséquence, trois *faces* (*antérieure*, *postérieure*, *interne*) et trois *bords* (*antérieur*, *postérieur*, *externe*).

La *face antérieure* est fortement excavée en gouttière dans ses trois quarts supérieurs, où vient s'insérer le muscle fléchisseur profond des doigts. Son quart inférieur, aplati ou même légèrement convexe, donne insertion au carré pronateur. On voit sur cette face le trou nourricier de l'os, qui se dirige en haut vers le coude.

La *face postérieure* nous présente en haut, tout d'abord, une surface triangulaire rugueuse pour l'insertion inférieure du muscle anconé. Au-dessous de la surface de l'anconé, cette face est divisée en deux parties par une crête longitudinale : une partie interne, légèrement excavée, destinée au muscle cubital postérieur ; une partie externe, fortement rugueuse, sur laquelle viennent s'attacher, en haut, quelques faisceaux du court supinateur et, plus bas, les quatre muscles de la région profonde de l'avant-bras : le long abducteur du pouce, les court extenseur et long extenseur du pouce, l'extenseur propre de l'index.

La *face interne*, recouverte en haut par le fléchisseur profond des doigts

qui prend sur elle de larges insertions, devient très superficielle dans sa moitié inférieure qui n'est recouverte que par l'aponévrose et la peau.

Le *bord antérieur*, très marqué dans toute son étendue, donne insertion, en haut au muscle fléchisseur profond des doigts, en bas au muscle carré pronateur.

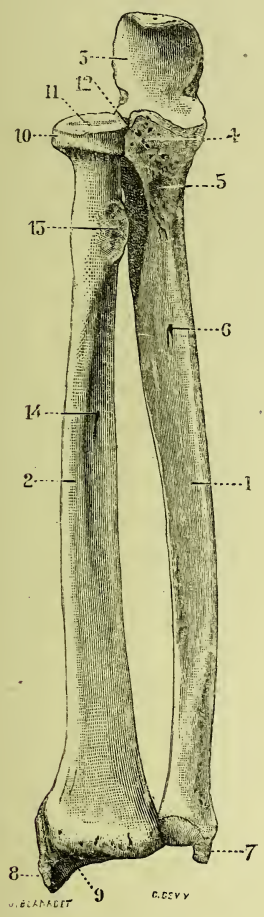

Fig. 188.

Les deux os de l'avant-bras, vue antérieure.

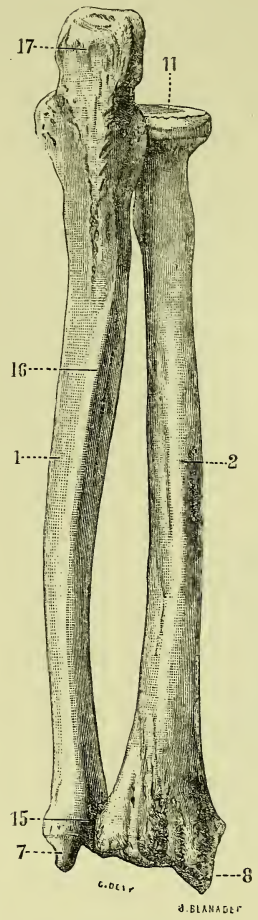

Fig. 189.

Les deux os de l'avant-bras, vue postérieure.

1, cubitus. — 2, radius. — 3, grande cavité sigmoïde du cubitus. — 4, apophyse coronoïde. — 5, rugosité pour l'insertion du brachial antérieur. — 6, trou nourricier du cubitus. — 7, son apophyse styloïde. — 8, apophyse styloïde du radius. — 9, sa facette articulaire pour le carpe. — 10, extrémité supérieure du radius, sa facette latérale pour la petite cavité sigmoïde du cubitus. — 11, sa cupule pour le condyle de l'humérus. — 12, articulation radio-cubitale supérieure. — 13, tubérosité bicipitale. — 14, trou nourricier du radius. — 15, tête du cubitus. — 16, bord postérieur du cubitus. — 17, olécrâne.

Le *bord postérieur* naît en haut par deux branches divergentes qui descendent de l'olécrâne; il se termine en bas, vers le quart inférieur de la diaphyse, d'une façon à peu près insensible.

Le *bord interne*, mousse en bas, dans le voisinage de l'articulation radio-cubitale inférieure, devient mince et tranchant dans tout le reste de son éten-

due; il donne attache au ligament interosseux. Tout à fait en haut, ce bord se bifurque pour se diriger à la fois vers les deux extrémités de la petite cavité sigmoïde. Ses deux branches de bifurcation circonscrivent ainsi un

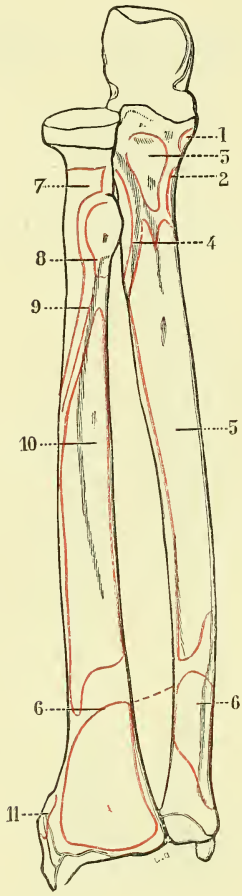

Fig. 190.

Les deux os de l'avant-bras, vue antérieure, avec les insertions musculaires.

1, fléchisseur superficiel des doigts, — 2, rond pronateur. — 3, brachial antérieur. — 4, insertion cubitale du court supinateur. — 5, fléchisseur profond des doigts. — 6, carré pronateur. — 7, insertions radiales du court supinateur. — 8, biceps. — 9, fléchisseur superficiel des doigts. — 10, long fléchisseur du pouce. — 11, long supinateur.

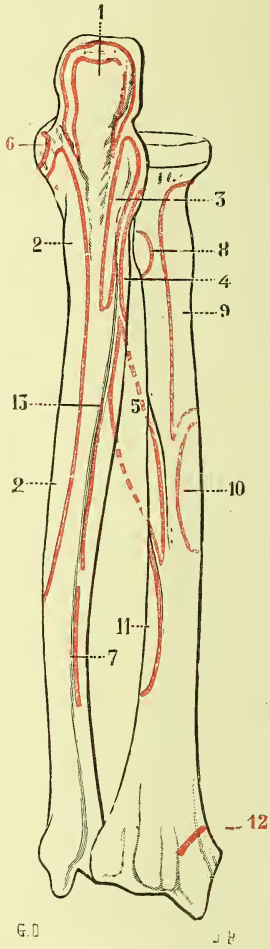

Fig. 191.

Les deux os de l'avant-bras, face postérieure, avec les insertions musculaires.

1, triceps. — 2, fléchisseur profond des doigts. — 3, anconé. — 4, court supinateur (insertions cubitales). — 5, long abducteur du pouce. — 6, fléchisseur superficiel des doigts. — 7, extenseur de l'index. — 8, biceps. — 9, court supinateur (insertions radiales). — 10, rond pronateur. — 11, court extenseur du pouce. — 12, long supinateur. — 13, long extenseur du pouce.

petit *espace triangulaire*, excavé et rugueux, où viennent s'insérer les faisceaux inférieurs du muscle court supinateur.

2° **Extrémité supérieure.** — Vue par sa face antérieure, l'extrémité supérieure du cubitus nous présente, au premier abord, une large cavité articu-

laire en forme de crochet ou de demi-lune, connue sous le nom de *grande cavité sigmoïde* du cubitus.

Au point de vue de sa configuration, la grande cavité sigmoïde destinée à s'articuler avec la trochlée humérale, se trouve divisée en deux parties, une partie externe et une partie interne, par une saillie longitudinale et mousse qui correspond exactement à la gorge de la trochlée. Au point de vue de sa constitution, elle est formée par deux apophyses volumineuses : l'une en arrière et à direction verticale, l'*olécrâne;* l'autre en avant et à direction antéro-postérieure, l'*apophyse coronoïde*. Une ligne transversale, généralement très visible, indique sur la cavité sigmoïde les limites respectives de ces deux apophyses.

L'*olécrâne* (de ὠλένη coude et κρανίον tête) paraît être l'épanouissement du bord postérieur du cubitus, dont il continue la direction. Il affecte la forme d'un prisme à base quadrangulaire et nous présente, en conséquence, comme régions : une *base* très large, qui fait corps avec l'os; un *sommet* plus ou moins recourbé en forme de bec, le *bec de l'olécrâne*, qui vient se loger, dans les mouvements d'extension de l'avant-bras sur le bras, dans la cavité olécrânienne de l'humérus; une *face antérieure*, articulaire, faisant partie de la grande cavité sigmoïde; une *face postérieure*, tantôt plane, tantôt convexe, hérissée en bas de rugosités pour l'insertion du muscle triceps; une *face interne* (bord interne de quelques auteurs), où vient s'insérer un faisceau du ligament latéral interne de l'articulation du coude; une *face externe* (bord externe de quelques auteurs), où viennent s'attacher les faisceaux supérieurs de l'anconé. Les parties latérales de l'olécrâne donnent également insertion à quelques faisceaux des muscles vaste interne et vaste externe.

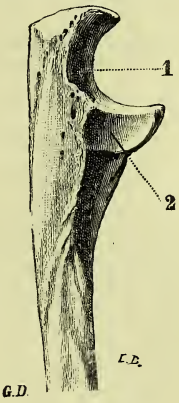

Fig. 192.
Extrémité supérieure du cubitus, vue externe.
1, grande cavité sigmoïde, comprise entre l'olécrâne et l'apophyse coronoïde. — 2, petite cavité sigmoïde, située au-dessous et en dehors de la grande.

L'*apophyse coronoïde* (de κορώνη corneille, et εἶδος forme) se dirige directement en avant. On lui considère : une large *base*, qui se confond avec le corps de l'os; un sommet plus ou moins aigu, le *bec de l'apophyse coronoïde*, qui dans les mouvements de flexion vient se loger dans la cavité coronoïde de l'humérus; une *face supérieure*, articulaire, faisant partie de la grande cavité sigmoïde; une *face inférieure*, rugueuse, où vient s'attacher le muscle brachial antérieur; un *bord interne*, donnant insertion au faisceau antérieur du ligament latéral interne de l'articulation du coude et, quelquefois, à un faisceau du rond pronateur; un *bord externe*, enfin, où viennent se fixer l'extrémité antérieure du ligament annulaire et le faisceau antérieur du ligament latéral externe de l'articulation du coude. Sur la base de l'apophyse coronoïde, au niveau du point où la face antérieure de cette apophyse se confond avec le bord antérieur du corps de l'os, il existe souvent un tubercule rugueux, le *tubercule sous-coronoïdien*, destiné à l'insertion de la corde ligamenteuse de Weibrecht (voy. *Articulations de l'avant-bras*).

Enfin, sur le côté externe de l'extrémité supérieure (fig. 192), entre l'apo-

pohyse coronoïde et l'olécrâne, s'étale une petite facette articulaire, en forme de demi-lune, allongée dans le sens antéro-postérieur : c'est la *petite cavité sigmoïde du cubitus*. La petite cavité sigmoïde, qui se continue, du reste, avec la grande cavité sigmoïde, est destinée à loger le pourtour de la cupule du radius. Au-dessous d'elle, nous retrouvons la surface rugueuse, déjà décrite pour l'insertion du court supinateur.

3° **Extrémité inférieure.** — Le cubitus se termine en bas par un petit renflement, plus ou moins sphérique, qui porte le nom de *tête du cubitus*. La tête du cubitus est articulaire à sa partie externe où elle répond à la cavité sigmoïde du radius, articulaire aussi à sa partie inférieure, laquelle répond au pyramidal sur le squelette, mais s'en trouve séparée, à l'état frais, par un fibro-cartilage interarticulaire.

En dedans et un peu en arrière de la tête, existe une apophyse cylindrique à direction verticale, connue sous le nom d'*apophyse styloïde* du cubitus. C'est sur le sommet de l'apophyse styloïde que vient se fixer le ligament latéral interne de l'articulation du poignet. Sa base est séparée, en dehors, de la tête du cubitus par une petite *facette* rugueuse, où vient s'insérer le sommet du ligament interarticulaire ci-dessus mentionné. En arrière, l'apophyse styloïde du cubitus se trouve encore séparée de la tête par une *gouttière* longitudinale destinée au passage du tendon du muscle cubital postérieur.

Conformation intérieure. — Le corps de l'os est formé par du tissu compact, les deux extrémités par du tissu spongieux. D'après M. Sappey, le canal médullaire du cubitus s'élève en haut, jusqu'à la base de l'apophyse coronoïde, mais ne s'étend pas, inférieurement, au delà du tiers moyen.

Développement. — Le cubitus se développe par quatre points d'ossification, un primitif et trois complémentaires :

a. Le point primitif apparaît dans la diaphyse au commencement de la vie intra-utérine. Dès le troisième mois, il est déjà devenu un petit cylindre osseux, qui s'étend rapidement vers les deux extrémités de l'os. C'est aux dépens de ce point que se forme, indépendamment du corps de l'os, une bonne partie de ses deux extrémités : l'apophyse coronoïde, les deux tiers inférieurs de l'olécrâne et la moitié supérieure de la tête cubitale. Il est facile de se rendre un compte exact de son développement sur de jeunes enfants de un à six ans, alors que les épiphyses n'ont pas encore été entamées par l'ossification.

b. C'est vers la neuvième ou la dixième année, qu'apparaît le point osseux de l'épiphyse inférieure; il affecte bientôt la forme d'une plaque osseuse, aux dépens de laquelle se forment l'apophyse styloïde et le revêtement inférieur de la tête. Quant au point osseux de l'olécrane, il n'apparaît que de quatorze à dix-huit ans; M. Sappey décrit un point spécial pour le bec.

Dès qu'elles sont envahies par l'ossification, les épiphyses se développent rapidement.

L'épiphyse supérieure se soude au corps de l'os de seize à vingt ans. La soudure de l'épiphyse inférieure n'a lieu que quelques années plus tard, de vingt et un à vingt-cinq ans.

Variétés. — Dans un cas observé par Rosenmuller, l'olécrâne était entièrement séparé du cubitus, constituant ainsi à la face postérieure de l'articulation du coude comme une véritable petite rotule. — Blandin (*Bull. Soc. anat.*, 1827, p. 188) a observé un cubitus qui ne remontait pas jusqu'à l'articulation du coude. — Deville (*ibid.*, 1849, p. 163) a constaté, sur le cadavre d'un vieillard, l'absence d'une grande partie de la diaphyse du cubitus droit.

B. — Radius (fig. 188 et 189).

Le radius est un os long, pair et non symétrique, situé en dehors du cubitus, à la partie externe de l'avant-bras. Tandis que le cubitus, très volumineux en haut, décroît progressivement de son extrémité supérieure à son extrémité inférieure, le radius présente, au contraire, son maximum de développement au niveau de son extrémité inférieure.

Nous lui considérons, comme à tous les os longs, un *corps* et deux *extrémités*, l'une supérieure, l'autre inférieure.

1° **Corps.** — Le corps du radius présente une double courbure : une courbure antérieure, à concavité dirigée en avant, généralement peu marquée ; une courbure interne, à concavité tournée vers le cubitus, bien plus accentuée que la précédente. Comme le cubitus, le radius affecte une forme prismatique triangulaire. On peut, en conséquence, lui considérer trois faces (*antérieure*, *postérieure*, *externe*) et trois bords (*antérieur*, *postérieur*, *interne*).

La *face antérieure* plane, un peu concave à sa partie moyenne, étroite supérieurement, s'élargit beaucoup en bas. On y remarque le *conduit nourricier de l'os*, situé un peu au-dessous de celui du cubitus, mais se dirigeant en haut comme ce dernier. Cette face donne attache, dans ses deux tiers supérieurs, au muscle long fléchisseur du pouce et, dans son tiers inférieur, au carré pronateur.

La *face postérieure* est arrondie dans son tiers supérieur, que recouvre le court supinateur, plane dans le reste de son étendue, où s'insèrent les muscles long abducteur et extenseur du pouce.

La *face externe*, convexe et arrondie, empiète un peu supérieurement sur la partie antérieure de l'os ; c'est en ce point que s'attache le court supinateur. Sa partie moyenne nous présente une surface rugueuse, destinée à l'insertion du rond pronateur. Sa partie inférieure, lisse, répond aux tendons des muscles radiaux externes.

Le *bord antérieur* part de la tubérosité bicipitale, et forme d'abord une crête osseuse assez saillante, oblique de haut en bas et de dedans en dehors. Mais cette crête s'efface au voisinage du conduit nourricier et se confond alors insensiblement avec la face externe de l'os. On voit donc que le bord antérieur est en réalité limité à ce que l'on pourrait appeler la *racine inférieure* de la tubérosité bicipitale.

Le *bord postérieur* est mousse et établit une démarcation tout à fait idéale entre la face postérieure et la face externe.

Le *bord interne* ne commence qu'à un ou deux travers de doigt au-dessous de la tubérosité bicipitale. Il est mince, tranchant, le plus souvent concave comme le corps de l'os ; il donne attache au ligament interosseux. Il se bifurque dans son cinquième inférieur, de manière à limiter, sur la partie correspondante de l'os, une sorte de petite facette triangulaire à sommet supé-

rieur : cette facette est encroûtée de cartilage au voisinage de sa base, où elle fait partie de l'articulation radio-cubitale inférieure.

2° **Extrémité supérieure.** — Elle nous présente, tout d'abord, une partie arrondie, la *tête du radius*, évasée en haut en une *cupule* ou *cavité glénoïde*, qui répond à la convexité du condyle de l'humérus. Le cartilage qui l'encroûte à l'état frais se continue, au-dessous d'elle, sur tout son pourtour. Cette bordure en forme de chapiteau offre une hauteur un peu moindre en dehors qu'en dedans, où elle atteint environ 7 millimètres ; elle fait partie de l'articulation radio-cubitale supérieure. Sa région la plus haute est habituellement celle qui est en rapport avec la petite cavité sigmoïde du cubitus. Assez fréquemment cette région se différencie en une véritable facette.

La tête du radius est supportée par une portion rétrécie, mesurant de 10 à 12 millimètres de hauteur : c'est le *col* du radius. Son axe est un peu oblique de haut en bas et de dehors en dedans, formant ainsi avec le corps de l'os un angle obtus ouvert en dehors.

Immédiatement au-dessous du col, à la partie interne, se dresse une éminence ovoïde à laquelle s'attache le muscle biceps, d'où le nom qui lui a été donné de *tubérosité bicipitale*. Il n'est pas rare d'observer à son niveau une dépression rugueuse, qui siège parfois à son centre, parfois en avant d'elle, ou même au-dessous. La tubérosité bicipitale est rugueuse dans sa moitié postérieure, où elle donne attache au tendon du biceps, lisse dans sa moitié antérieure, sur laquelle glisse le tendon précité à l'aide d'une petite synoviale. Comme nous l'avons fait remarquer plus haut, la tubérosité bicipitale donne naissance inférieurement à la crête saillante, oblique en bas et en dehors (*racine inférieure*), qui constitue le bord antérieur du radius ; supérieurement, une seconde racine (*racine supérieure*) s'en détache et se porte en haut et en dehors, vers la tête de l'os. Suivant la remarque d'Humphry, ces deux racines fortifient le radius dans les deux directions que prennent les forces qui résultent de la décomposition de celle que développe le biceps, dans les grands efforts de supination.

3° **Extrémité inférieure.** — Elle constitue la partie la plus volumineuse de l'os ; elle est plus large qu'épaisse. En ce point, le radius forme à peu près une pyramide triangulaire dans laquelle les faces antérieure et postérieure sont les plus larges et dont l'arête externe (face externe de quelques auteurs) est fortement émoussée.

La *base* ou *face inférieure* de cette pyramide est articulaire et présente à cet effet un revêtement de cartilage. Une ligne mousse antéro-postérieure la divise en deux facettes : une facette externe, triangulaire, articulée avec le scaphoïde ; une facette interne, quadrilatère, répondant au semi-lunaire. Sur le côté externe de cette surface articulaire, se détache une apophyse puissante, à direction verticale, appelée *apophyse styloïde* du radius. Elle est placée directement sous la peau, et descend un peu plus bas que l'*apophyse styloïde* du cubitus, particularité anatomique fort importante pour le diagnostic des fractures de l'extrémité inférieure de l'avant-bras. Sur le sommet de

l'apophyse styloïde du radius vient s'attacher le ligament latéral externe de l'articulation du poignet; sur sa base s'insère le tendon du long supinateur.

La *face antérieure* de l'extrémité inférieure du radius, plane dans le sens transversal, concave au contraire dans le sens vertical, répond au muscle carré pronateur.

La *face interne* présente en bas une petite surface articulaire concave : c'est la *cavité sigmoïde* du radius, destinée à s'articuler avec la tête du cubitus.

La *face postérieure*, fortement convexe, nous présente une série de gouttières destinées au passage de nombreux tendons. Leur profondeur est considérablement accrue, à l'état frais, par la présence de parties fibreuses qui les transforment en de véritables canaux. A l'état sec, on ne les voit bien nettement que sur les os de sujets adultes et vigoureux. Ce sont, en procédant de dehors en dedans (fig. 194) :

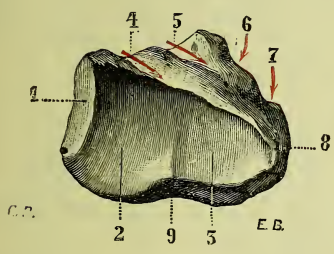

Fig. 193.

Extrémité inférieure du radius, vue inférieure.

1, petite cavité sigmoïde pour la tête du cubitus. — 2, facette quadrilatère s'articulant avec le semi-lunaire.—3, facette triangulaire s'articulant avec le scaphoïde. — 4, gouttière pour l'extenseur propre de l'index et l'extenseur commun des doigts. — 5, gouttière pour le long extenseur du pouce. — 6, gouttière pour le deuxième radial externe — 7. gouttière pour le premier radial externe. — 8, apophyse styloïde, — 9, face antérieure de cette extrémité.

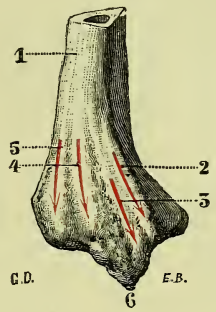

Fig. 194.

Extrémité inférieure du radius, vue postérieure.

1, corps de l'os. — 2, gouttière pour le long abducteur du pouce. — 3, gouttière pour le court extenseur du pouce. — 4, gouttière pour le premier radial externe. — 5, gouttière pour le deuxième radial externe. — 6, apophyse styloïde.

a. Une gouttière oblique en bas et en dedans, creusée en partie sur la face externe de l'apophyse styloïde. Elle loge le long abducteur du pouce et le court extenseur du pouce ; on y voit parfois une légère division longitudinale qui détermine la formation de deux gouttières secondaires.

b. Une gouttière large, située immédiatement en dedans et en arrière de la précédente; c'est la *gouttière des radiaux*. Elle reçoit en effet les tendons du premier radial externe et du deuxième radial externe. Deux crêtes saillantes la circonscrivent d'une façon très nette; de plus, elle est le plus souvent subdivisée en deux gouttières plus petites par une petite crête ou saillie médiane.

c. Une troisième gouttière, toute petite, mais très distincte, légèrement oblique en bas et en dehors, logeant le tendon du muscle long extenseur du pouce.

d. Une quatrième gouttière, enfin, qui, sur les os grêles, se confond avec la précédente. Elle reçoit les tendons de l'extenseur propre de l'index et ceux de l'extenseur commun des doigts,

Conformation intérieure. — La diaphyse du radius, formée de tissu compact, est creusée d'un canal médullaire, qui est très étroit surtout vers sa partie moyenne ; ce canal se prolonge en haut jusqu'au col. Les épiphyses sont constituées par du tissu spongieux.

Développement. — Le développement du radius rappelle beaucoup celui du cubitus. Comme ce dernier, le radius se développe : *a*, par un point d'ossification *primitif*, qui apparaît vers le quatrième jour de la vie intra-utérine et envahit rapidement tout le corps et une partie des extrémités; *b*, par trois points *secondaires*, l'un pour l'extrémité supérieure, le second pour l'extrémité inférieure, le troisième pour la tubérosité bicipitale.

L'épiphyse inférieure commence à s'ossifier pendant la cinquième année, l'épiphyse supérieure vers la sixième. La soudure de ces deux épiphyses s'effectue d'avant en arrière, la première de vingt à vingt-cinq ans, la seconde quelques années plus tôt, de seize à vingt ans.

Quant au troisième point secondaire, destiné à la tubérosité bicipitale, il apparaît de quatorze à dix-huit ans sous la forme d'une lamelle épiphysaire, qui se soude presque immédiatement après son apparition avec la tubérosité.

Variétés. — L'absence du radius, partielle ou totale, a été constatée dans certains cas de malformations congénitales où le pouce faisait également défaut (voy. à ce sujet Ch. Davaine, *De l'absence congénitale du radius chez l'homme*, in Bull. Soc. de Biologie, 1850, t. II, p. 39; Larcher, *Note sur un cas d'absence congénitale du radius*, Etudes physiol. et méd. sur quelques lois de l'organisme, Paris, 1868, p. 221-223).

§ IV. — Os de la main

La main, quatrième et dernier segment du membre thoracique, est constituée par vingt-sept os divisés en trois groupes distincts.

Tout d'abord, nous trouvons au-dessous de l'avant-bras une double rangée transversale d'os courts, constituant le *carpe*. Plus bas, s'échappent comme autant de rayons divergents, cinq colonnettes osseuses formant par leur ensemble le *métacarpe*. A ces cinq colonnes, enfin, s'ajoutent les cinq *doigts*, comprenant chacun trois pièces osseuses ou phalanges, à l'exception du doigt externe qui n'en possède que deux.

Nous étudierons séparément : 1° le *carpe ;* 2° le *métacarpe ;* 3° les *doigts*.

A. — Carpe (fig. 195, 196 et 197).

Le *carpe* est constitué par huit petits os disposés en deux rangées transversales, une *rangée supérieure* ou *antibrachiale*, une *rangée inférieure* ou *métacarpienne*. La première comprend quatre os qui sont, en allant de dehors en dedans, le *scaphoïde*, le *semi-lunaire*, le *pyramidal* et le *pisiforme*. La seconde comprend quatre os également, qui sont, en suivant la même direction, le *trapèze*, le *trapézoïde*, le *grand os* et l'*os crochu*.

Les os du carpe sont tous irrégulièrement cuboïdes, et présentent par conséquent six faces. De ces six faces, deux, l'antérieure et la postérieure, sont rugueuses et répondent aux parties molles de la région palmaire et de la région dorsale ; on les désigne quelquefois sous les noms de *face palmaire* et de *face dorsale*. Les quatre autres, *supérieure* ou *antibrachiale*, *inférieure* ou *métacarpienne*, *externe* ou *radiale*, *interne* ou *cubitale*, sont lisses et

encroûtées de cartilage à l'état frais, pour s'articuler avec les os voisins. Il y a exception, pourtant, dans les os extrêmes de chaque série qui possèdent, on le conçoit sans peine, une facette articulaire en moins.

Cette description sommaire est comme le *schéma* de chacun des os du

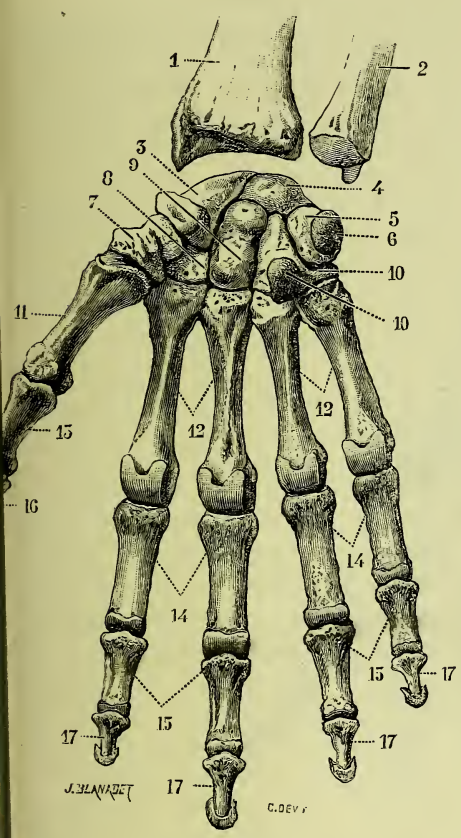

Fig. 195.

Les os de la main, face palmaire.

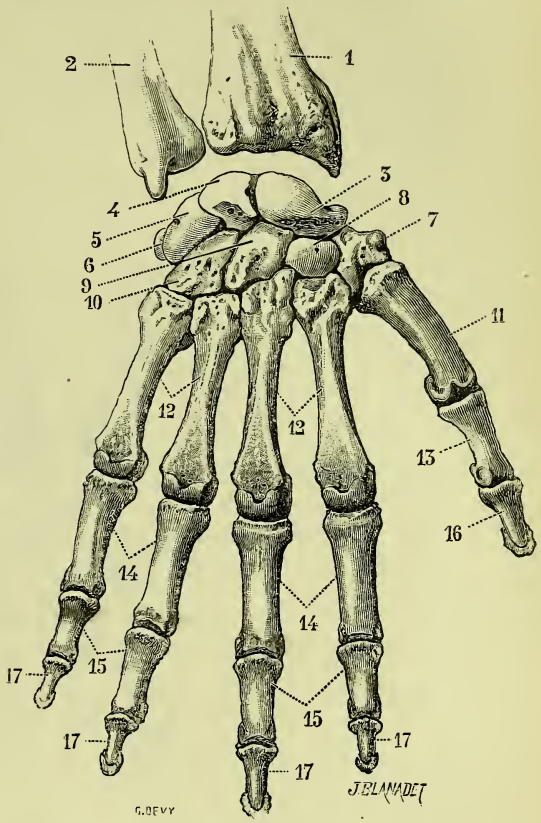

Fig. 196.

Les os de la main, face dorsale.

1, radius. — 2, cubitus. — 3, scaphoïde. — 4, semi-lunaire — 5, pyramidal. — 6, pisiforme. — 7, trapèze. — 8, trapézoïde. — 9, grand os. — 10, os crochu. — 11, premier métacarpien. — 12, 12, les autres métacarpiens. — 13, première phalange du pouce. — 14, 14, premières phalanges des autres doigts. — 15, 15, deuxièmes phalanges. — 16, deuxième phalange du pouce. — 17, troisièmes phalanges des quatre derniers doigts.

carpe. Mais les pièces osseuses qui constituent cette région sont loin de se ressembler, et nous devons maintenant indiquer, pour chacune d'elles, les particularités anatomiques qui la caractérisent.

1° **Scaphoïde.** — C'est l'os le plus volumineux de la première rangée. En raison de sa forme allongée et de la concavité qu'il présente en bas et en dedans, les anciens anatomistes l'ont comparé à une nacelle (σκάφη barque et εἶδος forme), d'où le nom sous lequel on le désigne.

Il nous présente trois surfaces articulaires : 1° une *surface supéro-externe*, fortement convexe pour le radius; 2° une *surface inférieure*, convexe égale-

ment, pour les deux premiers os de la deuxième rangée, le trapèze et le trapézoïde ; 3° une *surface interne*, subdivisée en deux facettes par une petite crête mousse et semi-circulaire ; la facette qui est en haut est plane et s'articule avec le semi-lunaire ; la facette qui est au-dessous est fortement excavée et correspond à la partie externe de la tête du grand os.

La *face postérieure* ou *dorsale* du scaphoïde nous présente une gouttière rugueuse, qui se dirige obliquement en bas et en dehors. De sa *face antérieure* ou *palmaire* se détache en dehors un gros tubercule, le *tubercule du scaphoïde*, sur lequel vient s'insérer le ligament latéral externe de l'articulation du poignet.

2° **Semi-lunaire.** — Ainsi appelé parce qu'il a la forme d'un croissant à concavité dirigée en bas, le semi-lunaire nous présente quatre facettes articulaires

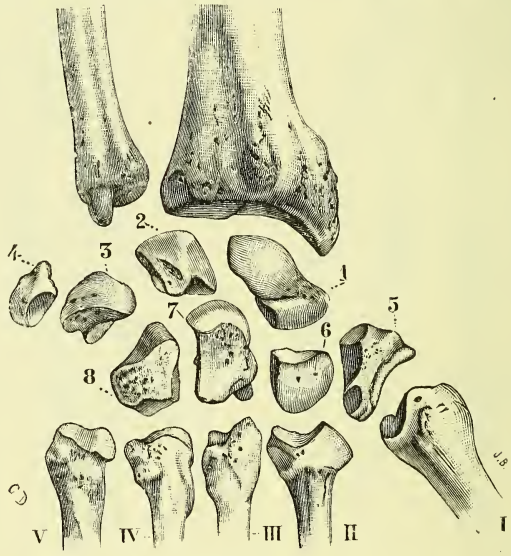

Fig. 197.

Les os du carpe, légèrement écartés, vus par leur face postérieure.

1, scaphoïde. — 2, semi-lunaire. — 3, pyramidal. — 4, pisiforme. — 5, trapèze. — 6, trapézoïde. 7, grand os. — 8, os crochu. — I, II, III, IV, V, les cinq métacarpiens.

pour les os voisins : 1° une facette supérieure, convexe, pour le radius ; 2° une facette inférieure, concave d'avant en arrière (facette semi-lunaire), pour la tête du grand os et l'extrémité supérieure de l'os crochu ; 3° une facette externe, plane et toute petite, pour le scaphoïde ; 4° une facette interne plane également, mais beaucoup plus grande, pour le pyramidal.

Des deux faces non articulaires du semi-lunaire, l'antérieure est convexe, la postérieure est plane. L'une et l'autre sont rugueuses.

3° **Pyramidal.** — Il affecte la forme d'une pyramide dont la base se dirigerait en haut et en dehors. Comme le précédent, cet os présente quatre surfaces ou facettes articulaires ; 1° une facette supérieure, convexe et irrégulière, répondant non pas au cubitus, mais au ligament triangulaire de

l'articulation radio-cubitale inférieure ; 2° une facette inférieure, concave, pour l'os crochu ; 3° une facette externe plane pour le semi-lunaire ; 4° une facette antéro-interne, circulaire, pour le pisiforme ; cette dernière est tantôt plane, tantôt légèrement convexe.

Les deux faces non articulaires du pyramidal sont fort irrégulières et présentent de nombreux trous vasculaires.

4° **Pisiforme.** — Le pisiforme, ainsi nommé parce qu'on l'a comparé en raison de sa forme sphérique à un pois, est le plus petit des os du carpe. Il s'articule avec le pyramidal à l'aide d'une facette irrégulièrement circulaire, la seule du reste qu'il possède ; cette facette est située sur le côté postéro-externe de l'os.

Sur le reste de sa surface, on ne trouve que des aspérités, destinées à donner attache à quelques faisceaux ligamenteux de l'articulation du poignet, au muscle adducteur du petit doigt et, avant tout, au tendon du cubital antérieur. Le tendon du cubital antérieur s'insère plus particulièrement sur la partie antérieure de l'os et c'est à tort, comme l'a fait observer M. Leboucq (*Archives de biologie* de Van Beneden, t. V, 1884), qu'on considère le pisiforme comme un os sésamoïde développé dans l'épaisseur de ce tendon.

5° **Trapèze.** — Le trapèze, situé entre le scaphoïde et le premier métacarpien, ne présente, comme os extrême de la rangée, que trois surfaces articulaires : 1° une surface supérieure, triangulaire et légèrement concave, pour le scaphoïde ; 2° une surface inférieure, concave dans le sens transversal, convexe au contraire dans le sens antéro-postérieur (configuration *en selle*), pour l'extrémité supérieure du premier métacarpien ; 3° une surface interne, concave en haut pour le trapézoïde, plane en bas pour la partie externe du deuxième métacarpien ; une petite crête mousse transversale indique la limite de ces deux facettes secondaires.

La partie postérieure et la partie externe du trapèze sont rugueuses pour des insertions ligamenteuses. Sur sa face antérieure nous rencontrons une gouttière profonde, destinée au passage du tendon du grand palmaire ; cette gouttière est limitée en dehors par une forte apophyse linéaire, qui se dirige obliquement en bas et en dedans, et que l'on peut appeler le *tubercule du trapèze*.

6° **Trapézoïde.** — Le trapézoïde se trouve symétriquement enclavé entre quatre os : le scaphoïde en haut, le deuxième métacarpien en bas, le trapèze en dehors, le grand os en dedans. Articulé avec chacun d'eux, il présente : 1° pour le premier, une facette supérieure, triangulaire et légèrement concave ; 2° pour le second, une facette inférieure, convexe transversalement et fortement allongée d'avant en arrière ; 3° pour le trapèze, une facette externe convexe ; 4° pour le grand os, enfin, une facette interne irrégulièrement plane.

Quant aux deux faces non articulaires du trapézoïde, elles sont l'une et l'autre rugueuses et fort inégales en étendue, la face dorsale l'emportant de beaucoup sur la face palmaire.

7° **Grand os.** — Le grand os est le plus volumineux des os du carpe, celui qui en occupe le centre, et autour duquel viennent se grouper tous les autres.

Considéré par l'une de ses faces palmaires ou dorsale, le grand os nous apparaît comme constitué par trois portions : une portion supérieure arrondie, la *tête;* une portion très volumineuse, le *corps;* une portion moyenne plus ou moins rétrécie, le *col.*

Il s'articule sur tout son pourtour avec les os voisins. C'est ainsi que nous voyons : 1° sur sa face supérieure, une facette convexe et semi-sphérique pour la concavité du semi-lunaire ; 2° sur sa face externe, une première facette convexe, située en haut pour la concavité du scaphoïde, une deuxième facette plane et plus petite, située en bas pour le trapézoïde ; 3° sur sa face interne, une large facette, à laquelle s'en ajoute souvent une plus petite, pour l'articulation de cette face avec l'os crochu ; 4° sur sa face inférieure, enfin, trois facettes contiguës, mais séparées néanmoins par des crêtes généralement très visibles, pour les deuxième, troisième et quatrième métacarpiens ; la facette destinée à ce dernier métacarpien est toute petite et reléguée à la partie postérieure de l'os.

La face antérieure et la face postérieure du grand os nous présentent en haut, la gouttière transversale indiquant le col et, au-dessous de cette gouttière, une surface rugueuse, où l'on voit de nombreux trous vasculaires.

Nous rencontrons enfin, à la partie postérieure et externe du grand os, une apophyse, l'*apophyse du grand os*, qui se porte obliquement vers le quatrième métacarpien et s'articule avec lui.

8° **Os crochu.** — L'os crochu ou unciforme est ainsi appelé parce qu'il présente à sa face antérieure une longue apophyse, l'*apophyse unciforme*, qui se recourbe en crochet, de façon à décrire une courbe à concavité dirigée en dehors et un peu en haut. La face postérieure de l'os crochu est fort large, rugueuse et percée de trous. Sur sa face inférieure, on voit une double facette concave pour les deux derniers métacarpiens. Son extrémité supérieure affecte la forme d'un bord mousse, dirigé d'avant en arrière, sur lequel vient se reposer le semi-lunaire. De chaque côté de ce bord, et gagnant les faces latérales de l'os crochu, s'étalent deux facettes obliques, l'une interne pour le pyramidal, l'autre externe pour le grand os.

Considéré dans son ensemble, le massif osseux du carpe forme une région rectangulaire, dont le diamètre transversal l'emporte de beaucoup sur le diamètre vertical. — Sa *face postérieure* ou *dorsale* est convexe et se trouve recouverte, à l'état frais, par les muscles extenseurs de la main. — Sa *face antérieure* ou *palmaire*, au contraire, nous présente une gouttière longitudinale et profonde, la *gouttière du carpe*, que circonscrivent de chaque côté deux saillies déjà connues : en dehors, c'est le tubercule du scaphoïde en haut et, en bas, le tubercule ou apophyse du trapèze ; en dedans, c'est d'abord le pisiforme qui, comme nous l'avons fait remarquer plus haut, s'articule avec la partie antérieure plutôt qu'avec le côté interne du pyramidal, et, au-dessous du pisiforme, l'apophyse unciforme de l'os crochu. Cette gouttière, dont le semi-lunaire et le grand os constituent la portion moyenne et indiquent la direction, livre passage aux tendons des muscles fléchisseurs des doigts, ainsi qu'au nerf médian.

Configuration intérieure. — Comme les os courts, chacun des os du carpe

est constitué par une masse centrale de tissu spongieux, englobée par une lame fort mince de tissu compact.

Développement. — Il résulte des recherches de la plupart des embryologistes, que les os du carpe se développent par huit points d'ossification, un pour chacun d'eux. Rambaud et Renault admettent deux points d'ossification distincts pour l'os crochu, un pour le corps de l'os, un pour son apophyse unciforme.

L'ordre dans lequel s'effectue l'apparition des points osseux dans les os du carpe est le suivant : en premier lieu, dans le grand os et l'os crochu, de la première à la troisième année qui suit la naissance; puis, quelques mois plus tard, dans le scaphoïde, le semi-lunaire et le pyramidal ; enfin, dans le trapèze et le trapézoïde (quatrième à cinquième année) et dans le pisiforme (dixième à seizième année).

Variétés. — Soemmering (*Ostéologie*, Trad. Jourdan, 1843, p. 439) a vu, sur les deux mains d'un nègre, les os du carpe réduits à sept, par suite de la soudure du semi-lunaire avec le pyramidal. — Par contre, on a vu quelques os du carpe, le trapézoïde et le grand os notamment, se dédoubler et augmenter ainsi le nombre des os du carpe. — Gruber (*Bull. de l'Acad. imp. de Saint-Pétersbourg*, 1870, p. 435) a observé, sur le carpe d'un sujet, jusqu'à onze pièces osseuses. Mais, parmi les os surnuméraires qui peuvent apparaître dans cette région, le plus intéressant est l'*os central.*

Os central du carpe. — On désigne aujourd'hui sous ce nom un petit os surnuméraire et fort rare que l'on rencontre parfois chez l'homme à la région dorsale du carpe, dans un espace triangulaire où se réunissent, à l'état normal, le scaphoïde, le trapézoïde et le grand os. Certains anatomistes l'ont signalé ou même décrit sous le nom d'*os intermédiaire;* il convient de rejeter cette dernière dénomination, comme désignant, en anatomie comparée, une pièce osseuse du carpe toute différente. Des observations d'os central ont été rapportées, le plus souvent avec beaucoup de détails, par W. Gruber (*Arch. für Anatomie und Physiologie*, 1869, p. 331, et tout récemment, *Beobactungen aus der menschl. u. vergl. Anatomie*, IV, *ueber das os central carpi*, 1883), par Friedlowsky (*Sitzungsb. der Wiener Akademie*, 1870, Bd. 61, p. 584), par Vincent (broch. Alger, 1881), par Turner (*Some variations in the bones of the human carpus*, in Journ. of Anat. and Phys., 1883, p. 246) et par Leboucq, qui vient de publier sur ce sujet un très intéressant mémoire (*Recherches sur la morphologie du carpe chez les Mammifères*, in Arch. de biologie de van Beneden, t. V, 1884).

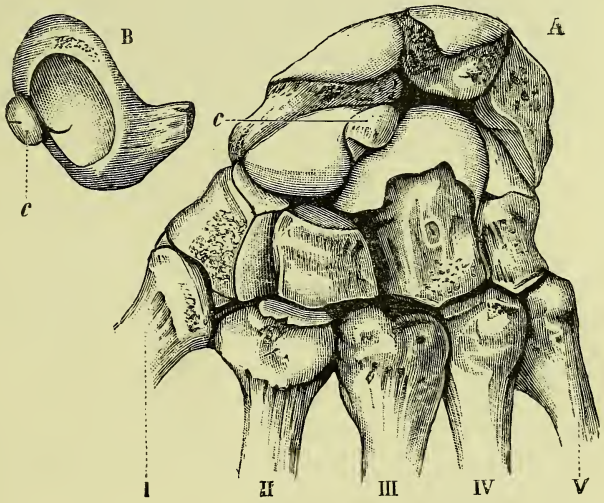

Fig. 193.

Persistance de l'os central (d'après Leboucq).

A, squelette du carpe et du métacarpe de la main gauche vu par sa face dorsale. — *c*, os central du carpe. — B, scaphoïde de la main gauche vu du côté cubital. — *c*, os central du carpe.

Si l'os central du carpe ne se reproduit chez l'homme qu'à titre d'anomalie, il existe normalement chez un grand nombre de mammifères, voisins ou éloignés de l'homme, notamment dans plusieurs espèces simiennes. Du reste, il existe constamment aussi chez l'homme à une certaine époque de son développement (*première partie du deuxième mois*), comme l'ont surabondamment démontré les recherches embryologiques de Henke et Reyher (*Studien üb. die Entwick. d. Extremitäten*, etc., Wiener. Akad. Sitzb., Bd. LXX, 1884) et de H. Leboucq (*loc. cit.*).

Contrairement à l'opinion de Rosenberg (*Ueber die Entwick. der Wirbelsaule, und das centrale carpi des Menschen*, Morph. Jarhr. I, 1876), qui avait avancé que l'os central disparaissait par atrophie, H. Leboucq, confirmant en cela les conclusions de Henke et

Reyher, a démontré que cette pièce embryonnaire se soude au scaphoïde. Cette soudure, qui commence vers la fin du deuxième mois, marche progressivement de la région palmaire vers la région dorsale, et du bord radial vers le bord cubital. La fusion est généralement effectuée vers la fin du troisième mois. Mais on peut encore dans les stades ultérieurs reconnaître, à l'aide du microscope, sur des coupes transversales de la région, une traînée conjonctive s'étendant entre la substance cartilagineuse du scaphoïde et du central.

La soudure du central avec le scaphoïde modifie forcément, et cela d'une façon bien souvent permanente, la morphologie de ce dernier os. Lorsqu'on examine une série de scaphoïdes d'adultes, on remarque sur la plupart d'entre eux (70 p. 100), au niveau du bord postérieur, une échancrure plus ou moins profonde, connue sous le nom d'angle dorsal : il en résulte que l'os paraît étranglé en son milieu (*forme en biscuit* de Gruber). Sur certains autres (30 p. 100), l'angle est entièrement effacé ; le bord dorsal est rectiligne et le scaphoïde prend un aspect plus massif (*forme parallélogrammique* de Gruber). Or, l'effacement, le comblement de l'échancrure dorsale a été produit, dans les derniers cas, par la soudure au scaphoïde du nodule osseux constituant le central. Quelques scaphoïdes présentent même, aux lieu et place de l'échancrure ordinaire, un vrai tubercule, donnant ainsi à l'observateur une idée très nette du fait en question.

L'examen comparatif d'une série de scaphoïdes d'enfants nouveau-nés avec une série des mêmes os chez l'adulte, a conduit Leboucq à cette conclusion bien intéressante, mais prévue d'avance, à savoir que les scaphoïdes parallélogrammiques sont relativement bien plus fréquents chez le nouveau-né. En effet, tandis que sur 164 scaphoïdes d'adulte, il n'en a trouvé que 22 appartenant franchement à la forme parallélogrammique, 18 scaphoïdes de nouveau-nés lui en ont fourni 14 parfaitement typiques. Il en résulte donc que le central du carpe, bien que faisant corps avec le scaphoïde, est d'autant plus visible qu'on se rapproche davantage de la vie fœtale, ou, en d'autres termes, qu'il continue à s'atrophier même après la naissance.

Signification anatomique du pisiforme. — Nous avons dit plus haut que c'était à tort qu'on considérait le pisiforme comme un os sésamoïde, développé dans l'épaisseur du tendon du muscle cubital antérieur. Utilisant les données fournies par l'Anatomie comparée, Gegenbaur l'a élevé en dignité, et a démontré que le pisiforme est l'homologue d'un rayon fortement réduit de la nageoire primitive. Les recherches embryologiques de Leboucq (*loc. cit.*) l'ont conduit aux mêmes conclusions.

B. — Métacarpe (fig. 195 et 196).

Le métacarpe constitue le squelette de la région palmaire ou paume de la main. Il est formé par cinq os appelés *métacarpiens*, qui se séparent de la deuxième rangée du carpe et vont en divergeant servir de base à chacun des cinq doigts.

On désigne les métacarpiens sous les noms de 1er, 2e, 3e, etc., en allant de dehors en dedans. Chacun d'eux est séparé de son voisin, à sa partie moyenne par un espace elliptique, connu sous le nom d'*espace interosseux* ou *intermétacarpien*.

Les cinq métacarpiens sont conformés d'après le même type et se prêtent à une description générale. Mais chacun d'eux présente quelques caractères particuliers qui permettent aux anatomistes de le reconnaître au milieu de tous les autres.

Nous décrirons séparément ces *caractères généraux* et ces *caractères différentiels*.

1° Caractères généraux des métacarpiens. — Les métacarpiens sont des os longs, présentant, comme tous les os longs, un corps et deux extrémités.

a. *Corps.* — Le corps est légèrement recourbé dans le sens de sa longueur de façon à offrir une concavité dirigée en avant. De plus, il est prismatique

et triangulaire avec trois faces et trois bords qui, comme situation et comme nom, rappellent les faces et les bords de l'humérus.

La *face supérieure*, convexe et lisse, est plus large en bas qu'en haut et répond aux tendons des extenseurs des doigts. Sur quelques métacarpiens, cette face dorsale, très large en bas, décroît progressivement en se rapprochant de l'extrémité supérieure et se termine en arête. Les deux *faces latérales* répondent aux muscles interosseux et sont plus larges en haut qu'en bas.

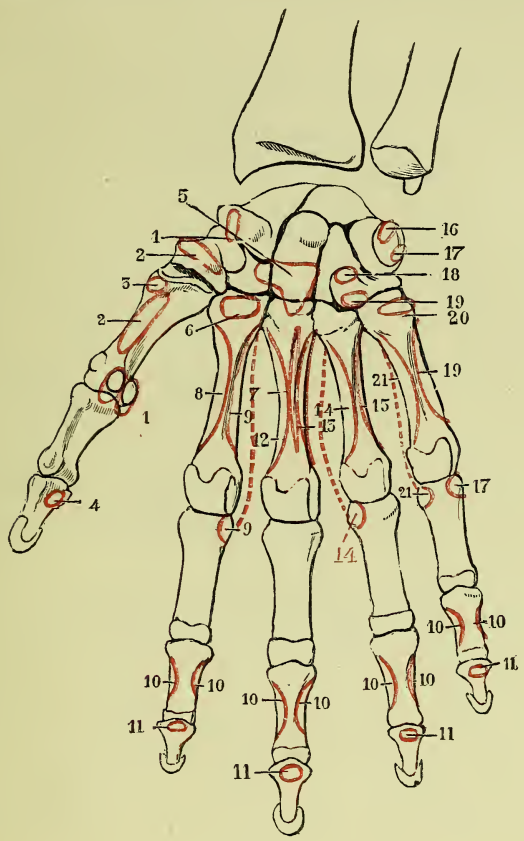

Fig. 199.

Os de la main, face palmaire, avec les insertions musculaires.

1, court abducteur du pouce. — 2, opposant du pouce. — 3, long abducteur du pouce. — 4, long fléchisseur du pouce. — 5, court fléchisseur du pouce. — 6, grand palmaire. — 7, adducteur du pouce. — 8, premier interosseux dorsal. — 9, premier interosseux palmaire. — 10, fléchisseur superficiel. — 11, fléchisseur profond. — 12, deuxième interosseux dorsal. — 13, troisième interosseux dorsal. — 14, troisième interosseux palmaire. — 15, quatrième interosseux dorsal. — 16, cubital antérieur. — 17, adducteur et court fléchisseur du petit doigt. — 18, court fléchisseur du petit doigt. — 19, opposant du petit doigt. — 20, cubital postérieur. — 21, quatrième interosseux palmaire.

Les trois *bords* (un *antérieur* et deux *latéraux*) sont peu marqués, ce qui justifie jusqu'à un certain point la description de quelques anatomistes qui considèrent le corps des métacarpiens comme étant cylindrique.

b. *Extrémité supérieure ou carpienne.* — Elle nous présente cinq facettes, *trois articulaires* et *deux non articulaires :*

Des trois facettes articulaires, l'une est *supérieure* et correspond à la deuxième rangée du carpe ; les deux autres sont *latérales* (*interne* et *externe*) et correspondent aux métacarpiens voisins. Ces deux dernières sont allongées d'avant en arrière, plus étroites à leur partie moyenne qu'à leurs extrémités, et souvent même subdivisées en deux facettes secondaires. Au-dessous d'elles, se trouvent des rugosités pour des insertions ligamenteuses.

Quant aux deux facettes non articulaires, elles sont rugueuses et répondent

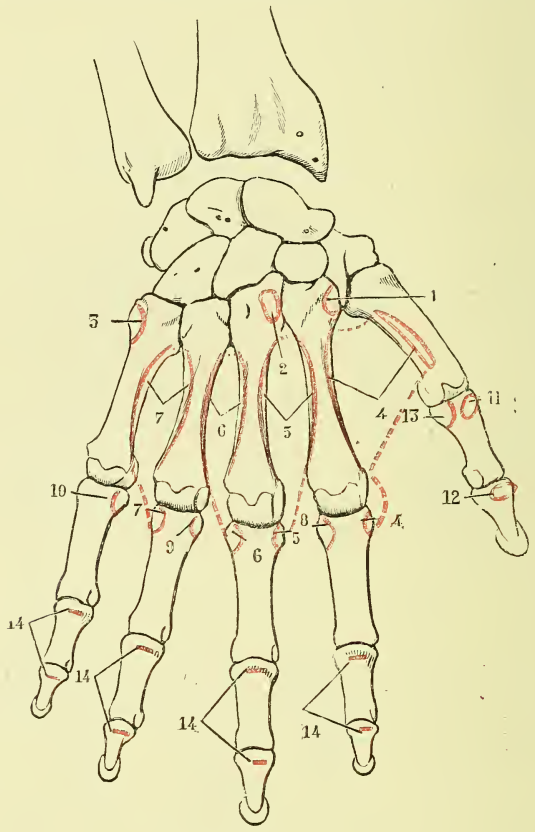

Fig. 200.

Os de la main, face dorsale, avec les insertions musculaires.

1, premier radial externe. — 2, deuxième radial externe. — 3, cubital postérieur. — 4, 5, 6, 7, premier, deuxième, troisième, quatrième interosseux dorsal. — 8, 9, 10, premier, deuxième, troisième interosseux palmaire. — 11, court extenseur du pouce. — 12, long extenseur du pouce. — 13, adducteur du pouce. — 14, extenseur commun des doigts.

l'une à la région palmaire, l'autre à la région dorsale. La facette dorsale l'emporte toujours en dimensions sur la facette palmaire.

c. *Extrémité inférieure ou digitale.* — Elle se présente à nous sous la forme d'une tête articulaire, aplatie dans le sens traversal et s'étendant beaucoup plus loin en avant qu'en arrière. Elle s'articule avec la première phalange des doigts. Sur les côtés de cette tête existe une dépression rugueuse que limite en arrière un fort tubercule; dépression et tubercule donnent insertion au ligament latéral de l'articulation métacarpo-phalangienne.

2° **Caractères différentiels des métacarpiens.** — On pourrait au besoin classer numériquement les métacarpiens d'un même sujet en se basant exclusivement sur leur longueur : le deuxième métacarpien est le plus grand, le premier est le plus petit et entre les deux viennent se placer par ordre de longueur décroissante le troisième, le quatrième et le cinquième. Mais une telle façon de procéder serait manifestement insuffisante, si l'on avait sous les yeux plusieurs séries de métacarpiens appartenant à des sujets de taille et d'âges différents. C'est aux caractères purement morphologiques qu'il faut s'adresser en pareil cas :

a. Le *premier métacarpien* se distingue facilement des autres par l'absence de ses deux facettes articulaires latérales et par la conformation particulière de sa facette carpienne qui est concave dans un sens et convexe dans l'autre (*conformation en selle*). De plus, son corps est aplati dans le sens dorso-palmaire, revêtant ainsi plus ou moins l'aspect d'une phalange.

b. Le *deuxième métacarpien*, ne s'articulant pas avec le premier, manque en dehors de la facette latérale que nous avons décrite au métacarpien type. Sa face supérieure présente trois facettes pour les trois premiers os de la deuxième rangée du carpe. En outre, il possède en haut, en arrière et en dedans une longue apophyse, l'*apophyse styloïde*, qui se dirige vers le grand os et sur laquelle vient s'insérer le premier radial externe.

c. Le *troisième métacarpien* possède bien, comme le précédent une apophyse styloïde pour l'insertion du deuxième radial externe ; mais cette apophyse se dirige en sens contraire de la précédente. Et puis, le troisième métacarpien présente les deux facettes articulaires latérales, tandis que le second n'en possède qu'une.

d. Le *quatrième métacarpien* présente, à son extrémité supérieure, les trois facettes articulaires typiques comme le troisième. Mais il s'en sépare par l'absence d'apophyse styloïde, aucun muscle ne venant s'insérer sur son extrémité carpienne.

e. Le *cinquième métacarpien* se reconnaîtra aisément à l'absence d'une facette articulaire latérale, l'interne. Il se reconnaîtra aussi à la présence, sur le côté interne et postérieur de son extrémité supérieure, d'une apophyse styloïde destinée au tendon du muscle cubital postérieur.

Comme on le voit, les caractères différentiels qui permettent de reconnaître chacun des os du métacarpe appartiennent tous à la morphologie de l'extrémité supérieure de ces os. Nous les résumons comme suit :

TABLEAU

INDIQUANT LES CARACTÈRES DIFFÉRENTIELS DES CINQ MÉTACARPIENS

1° *Pas de facette articulaire latérale*		1er métacarpien.
2° *Une seule facette articulaire latérale*	*a.* Située en dedans, avec 3 facettes supérieurement	2e métacarpien.
	b. Située en dehors, avec une seule facette supérieurement	5e métacarpien.
Deux facettes articulaires latérales.	*a.* Avec apophyse styloïde	3e métacarpien.
	b. Sans apophyse styloïde	4e métacarpien.

Conformation intérieure. — Comme tous les os longs, les métacarpiens sont constitués par du tissu compact pour le corps et par du tissu spongieux pour les extrémités. Le corps est creusé d'un canal médullaire très variable en dimensions pour chacun d'eux. D'après M. Sappey, son diamètre diminue et sa longueur augmente du premier au cinquième.

Développement. — Chacun des métacarpiens se développe par deux points d'ossification : un *point primitif* qui apparaît au commencement du troisième mois et aux dépens duquel se formeront le corps et l'extrémité supérieure; un *point complémentaire* destiné à l'extrémité inférieure, qui ne fait son apparition que vers le milieu de la troisième année. D'abord simple granule, puis plaque osseuse, il revêt en dernier lieu une forme demi-sphérique et finalement se soude avec le corps de dix-huit à vingt ans.

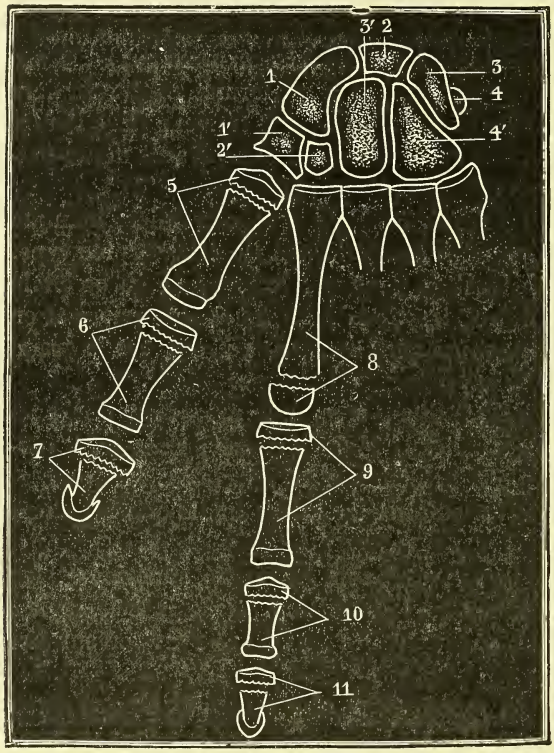

Fig. 201.

Développement des os de la main.

1, scaphoïde. — 2, semi-lunaire. — 3, pyramidal. — 4. pisiforme. — 1', trapèze. — 2', trapézoïde. — 3', grand os. — 4', os crochu. — 5, le premier métatarsien avec son épiphyse supérieure — 6, 7, la première et la deuxième phalange du pouce avec leur épiphyse supérieure. — 8, le deuxième métatarsien avec son épiphyse inférieure. — 9, 10, 11, première, deuxième et troisième phalanges avec leur épiphyse supérieure.

Le *premier métacarpien* ou *métacarpien du pouce* se développe lui aussi par deux points d'ossification, un point primitif et un point complémentaire. Mais par une exception remarquable, ce point complémentaire, au lieu de se montrer sur l'extrémité digitale comme cela a lieu pour les quatre autres, apparaît et évolue dans l'extrémité opposée, l'extrémité carpienne. — Le métacarpien du pouce présente ainsi une analogie complète avec les phalanges et l'on comprend sans peine l'opinion des nombreux anatomistes qui, à la suite de Galien, ont fait de cet os une première phalange : pour eux, le pouce possède trois phalanges, comme les autres doigts, mais il se trouve dépourvu de métacarpien (voy. à ce sujet Retterer, *Développement du squelette des extrémités*, Journ. de l'Anat., 1884).

Variétés. — L'apophyse styloïde du troisième métacarpien se développe parfois à l'état de pièce indépendante. Mais cette anomalie est fort rare : Gruber ne l'a observée que 19 fois sur 2589 mains, soit environ 0,7 p. 100. Lebouco (*Ann. de la Soc. Médicale de Gand*, 1877), qui a retrouvé 4 fois cette disposition sur 45 fœtus longs de 20 à 90 mill. qu'il a examinés à cet effet, conclut de ses recherches qu'elle n'est que la persistance d'un état embryonnaire.

C. — Doigts

Les doigts, organes essentiels de la préhension et du tact, sont des appendices très mobiles, articulés avec les métacarpiens dont ils continuent la

direction. En nombre égal à celui des pièces du métacarpe, ils sont désignés par les termes numériques de 1er, 2e, 3e, 4e et 5e doigts, en allant de dehors en dedans, ou bien, en procédant dans le même ordre, sous les noms de *pouce*, *indicateur*, *médius*, *annulaire* et *auriculaire*.

Chacun d'eux est constitué par trois colonnettes successivement décroissantes qu'on appelle *phalanges*. On les distingue en 1re, 2e et 3e phalanges, en allant de l'extrémité métacarpienne vers l'extrémité libre. On les appelle encore en France, depuis Chaussier, *phalange*, *phalangine* et *phalangette*.

Faisant exception aux quatre autres doigts, le pouce n'a que deux phalanges; la seconde ou phalangine lui fait défaut.

1° **Première phalange.** — Malgré ses faibles dimensions, la première phalange appartient à la classe des os longs et présente par conséquent un *corps* et deux *extrémités*, l'une supérieure, l'autre inférieure.

a. Le *corps* est légèrement recourbé en avant, de façon à offrir comme les métacarpiens une concavité dirigée en avant. Il affecte la forme d'un demi-cylindre avec une face antérieure plane, une face postérieure convexe et deux bords latéraux, généralement bien saillants; c'est sur ces bords que vient s'attacher la gaine fibreuse destinée aux tendons des muscles fléchisseurs des doigts.

b. L'*extrémité supérieure*, articulée avec la tête arrondie du métacarpien correspondant, nous présente à cet effet une *cavité glénoïde*, un peu plus large dans le sens transversal que dans le sens antéro-postérieur. Sur les côtés de cette cavité articulaire, existent deux saillies en forme de tubercules pour l'insertion des ligaments latéraux.

c. L'*extrémité inférieure* est une vraie poulie ou trochlée avec une gorge antéro-postérieure vers laquelle s'inclinent deux facettes latérales. Comme pour la tête des métacarpiens, cette surface articulaire s'étend un peu plus loin du côté de la région palmaire que du côté de la région dorsale. En dehors et en dedans de la trochlée, sur les faces latérales de cette extrémité inférieure, on remarque deux dépressions circulaires pour des insertions ligamenteuses.

2° **Deuxième phalange.** — La deuxième phalange nous présente, comme la première, un *corps* et deux *extrémités*.

a. Le *corps* est absolument conformé comme celui de la première phalange bien qu'il soit considérablement plus court.

b. L'*extrémité supérieure*, répondant à une trochlée, présente en son milieu une crête mousse antéro-postérieure pour la gorge de la trochlée et, de chaque côté, deux petites cavités glénoïdes se moulant exactement sur les parties latérales de cette même trochlée. Encore ici nous voyons, sur les côtés de la surface articulaire, deux tubercules destinés à l'insertion des ligaments latéraux de l'articulation.

c. L'*extrémité inférieure* est exactement conformée comme l'extrémité inférieure de la première phalange : c'est une poulie, portant sur les côtés

deux petites dépressions circulaires et rugueuses pour l'insertion des ligaments latéraux.

3° **Troisième phalange ou phalange unguéale.** — Nous devons lui considérer encore, malgré sa petitesse, un *corps* et deux *extrémités.*

a. Le *corps*, beaucoup plus large en haut qu'en bas, ne présente pas la courbure caractéristique des autres phalanges; il est rectiligne.

b. L'*extrémité supérieure* de la troisième phalange ressemble exactement à l'extrémité similaire de la seconde.

c. Quant à son *extrémité inférieure* ou *extrémité libre*, elle revêt la forme d'un fer à cheval, lisse en arrière où il répond à l'ongle, rugueux en avant et sur son pourtour où il sert de soutien à la pulpe du doigt.

Il résulte de la description qui précède qu'il est toujours facile de déterminer une phalange à l'aspect seul de ses extrémités. Les caractères différentiels de chacune d'elles sont réunies dans le tableau suivant :

TABLEAU

INDIQUANT LES CARACTÈRES DIFFÉRENTIELS DES TROIS ORDRES DE PHALANGES

1° *Deux extrémités articulaires*	*a.* L'une, l'inférieure, en trochlée; l'autre, la supérieure, en cavité glénoïde pour s'articuler avec une tête.	1re phalange.
	b. L'une, l'inférieure, en trochlée, l'autre la supérieure, en double cavité glénoïde pour s'articuler avec une trochlée.	2e phalange.
2° *Une seule extrémité articulaire*		3e phalange.

Conformation intérieure. — Le corps est constitué par du tissu compact et les extrémités par du tissu spongieux. Le canal médullaire existe encore, mais il est considérablement réduit.

Développement. — Comme le premier métacarpien du pouce, les phalanges se développent chacune par deux points d'ossification : un *point primitif* pour le corps et l'extrémité inférieure; un *point complémentaire* (primitivement double, Serres) pour l'extrémité supérieure.

Le point primitif se montre vers la fin du deuxième mois; quant au point épiphysaire, il ne fait guère son apparition avant la troisième année; il se soude avec le corps de dix-huit à vingt ans. Cette soudure s'effectue d'abord sur la phalangette, puis sur la phalangine, et en dernier lieu sur la première phalange, qui arrive ainsi plus tardivement que les autres à son complet développement.

ARTICLE II

MEMBRE INFÉRIEUR OU PELVIEN

Le *membre inférieur* ou *pelvien*, conformé sur le même type que le membre supérieur, est constitué de même par quatre segments qui sont, en allant de la racine du membre à son extrémité libre : 1° la *hanche;* 2° la *cuisse;* 3° la *jambe;* 4° le *pied.*

§ I. — Os de la hanche. Bassin

La *hanche* ou *ceinture pelvienne* est constituée par un seul os que l'on désigne sous le nom d'*os coxal.*

Les deux os coxaux, réunis en avant par la symphyse pubienne, sont séparés en arrière par le sacrum, avec lequel ils s'articulent. Ces trois pièces, les deux os coxaux et le sacrum, circonscrivent ainsi une vaste enceinte osseuse, le *bassin*, région anatomique importante avant tout au point de vue de l'accouchement et à laquelle nous consacrerons un paragraphe à part.

A. — Os coxal (fig. 202 et 203).

L'*os coxal* est primitivement constitué par trois pièces distinctes : l'*ilion* en haut et en dehors, le *pubis* en avant, l'*ischion* en bas. Ces trois pièces, secondaires, dont on peut voir les limites respectives sur la figure 208 (p. 270) viennent se réunir au centre de cette vaste cavité articulaire, la *cavité cotyloïde*, qui est creusée sur la face externe de l'os et qui est destinée au fémur. Certains anatomistes décrivent encore à part l'ilion, le pubis et l'ischion. Nous rejetons une pareille méthode qui nous paraît compliquer inutilement la description anatomique. Nous comprendrons dans notre description l'os coxal tout entier, estimant pour notre part que l'ilion, le pubis et l'ischion ne sont que des centres d'ossification distincts d'une seule et même pièce osseuse.

L'os coxal est un os plat, fort irrégulier en apparence, à contour quadrilatère, profondément échancré et conséquemment rétréci à sa partie moyenne. On lui considère deux faces, quatre bords et quatre angles.

Faces. — Des deux faces de l'os coxal, l'une est externe, l'autre interne :

1° *Face externe.* — Nous reconnaissons tout d'abord, à sa partie moyenne la *cavité cotyloïde*. Au-dessus d'elle, s'étale une vaste surface appelée *fosse iliaque externe*. Au-dessous, s'ouvre un large orifice connu sous le nom de *trou obturateur* ou *trou sous-pubien*.

a. La *cavité cotyloïde*, destinée à recevoir la tête du fémur, présente à cet effet la forme d'un sphéroïde creux, limité du côté de la face externe de l'os par un rebord circulaire plus ou moins aminci qui porte le nom de *sourcil cotyloïdien*. Ce sourcil cotyloïdien, à la formation duquel participent à la fois l'ilion, le pubis et l'ischion, est nécessairement traversé par les trois lignes de soudure que forment entre elles ces trois pièces osseuses. Les trois points où ces lignes de soudure rencontrent le sourcil cotyloïdien sont marqués par des dépressions ou échancrures et chacune d'elles tire son nom des deux os voisins. C'est ainsi que nous avons : en avant, l'*échancrure ilio-pubienne*, formée par le pubis et l'ilion ; en arrière et en bas, l'échancrure *ilio-ischiatique*, située entre l'ilion et l'ischion; en bas et en avant, l'échancrure *ischio-*

pubienne, située entre l'ischion et le pubis. De ces trois échancrures, les deux premières sont souvent peu visibles. L'échancrure ischio-pubienne, au contraire, est large et profonde sur tous les sujets; elle est, à l'état frais, convertie en trou par un ligament et livre passage aux vaisseaux nourriciers de la tête fémorale.

La surface intérieure de la cavité cotyloïde se trouve divisée en deux por-

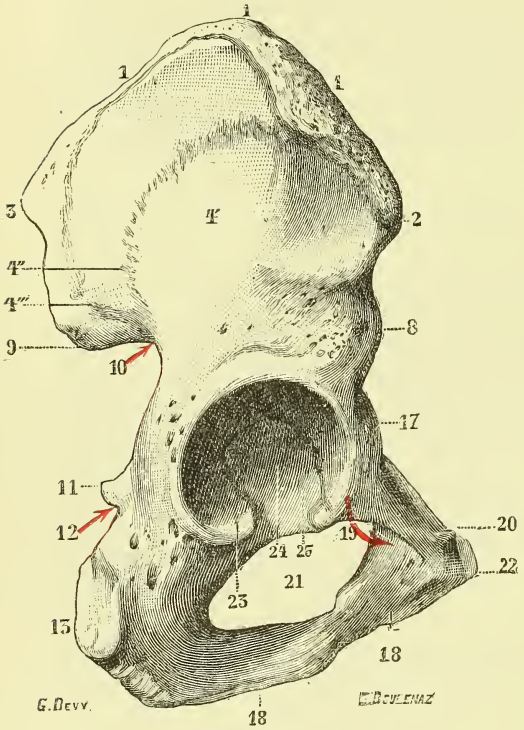

Fig. 202.

Os coxal, face externe.

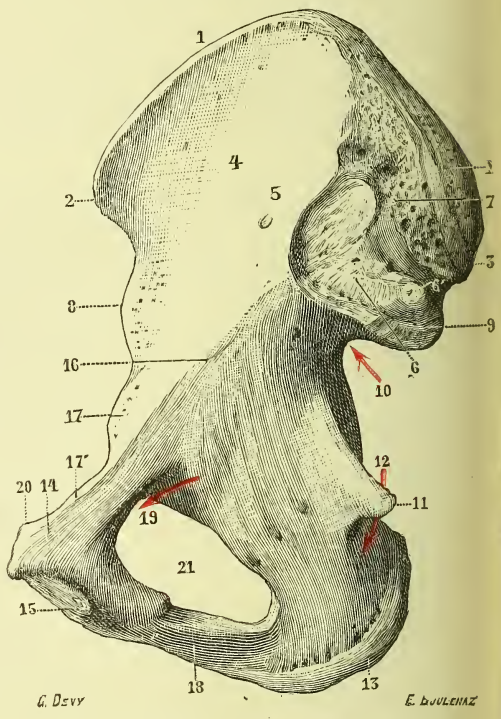

Fig. 203.

Os coxal, face interne.

1, 1, 1, bord supérieur ou crête iliaque. — 2, épine iliaque antéro-supérieure. — 3, épine iliaque postéro-supérieure. — 4, fosse iliaque interne. — 4', fosse iliaque externe, avec 4'', sa ligne demi-circulaire antérieure; 4''', sa ligne demi-circulaire postérieure. — 5, trou nourricier. — 6, facette auriculaire pour l'articulation sacro-iliaque. — 7, tubérosité iliaque. — 8, épine iliaque antéro-inférieure. — 9, épine iliaque postéro-inférieure. — 10, grande échancrure sciatique. — 11, épine sciatique. — 12, petite échancrure sciatique. — 13, ischion. — 14, pubis avec 15, sa facette articulaire pour le pubis du côté opposé. — 16, ligne innominée. — 17, éminence ilio-pectinée. — 17', crête pectinéale. — 18, branche ischio-pubienne. — 19, gouttière sous-pubienne. — 20, épine du pubis. — 21, trou obturateur. — 22, angle du pubis. — 23, cavité cotyloïde, avec 24, son arrière-fond et 25, son échancrure ischio-pubienne.

tions bien distinctes : une première portion, lisse et articulaire; une deuxième portion, rugueuse et ne participant qu'indirectement à l'articulation. — La portion non articulaire, que l'on désigne sous le nom d'*arrière-fond de la cavité cotyloïde*, revêt la forme d'un carré de 35 millimètres de côté environ; l'un de ses bords répond à l'échancrure ischio-pubienne ci-dessus décrite. — La portion articulaire entoure la précédente à la manière d'un croissant, dont les deux extrémités ou *cornes* viennent aboutir à l'échancrure ischio-pubienne. Ces deux cornes sont très inégales en développement : la corne supérieure

s'atténue progressivement et se termine en mourant sur la partie la plus élevée de l'échancrure. La corne inférieure, au contraire, se termine du côté de cette échancrure par une forte saillie, au-dessous de laquelle existe une véritable gouttière.

b. La *fosse iliaque externe*, destinée à l'insertion supérieure des muscles fessiers, ne mérite vraiment ce nom qu'à sa partie moyenne. Nous trouvons, en effet, en la parcourant d'avant en arrière, tout d'abord une large surface à peu près plane, puis une surface excavée, et enfin une nouvelle surface plane.

La fosse iliaque externe est parcourue par deux lignes rugueuses, appelées *lignes demi-circulaires*. La première située en avant, *ligne demi-circulaire antérieure*, commence au niveau de la grande échancrure sciatique; de là, elle se porte en haut et en avant, et vient se terminer vers l'angle antéro-supérieur de l'os coxal. La seconde, située en arrière, *ligne demi-circulaire postérieure*, se détache également de la grande échancrure sciatique à un ou deux centimètres en arrière de la précédente; elle suit de là un trajet presque vertical et se termine sur le bord supérieur de l'os. Ces deux lignes demi-circulaires divisent ainsi la fosse iliaque externe en trois zones distinctes : une *zone postérieure*, sur laquelle s'insère le grand fessier; une *zone moyenne*, répondant au moyen fessier; une *zone antérieure*, enfin, destinée au petit fessier.

La fosse iliaque externe est séparée, en avant, du sourcil cotyloïdien par une dépression rugueuse plus ou moins creusée en gouttière, la *gouttière sus-cotyloïdienne*, pour l'insertion du tendon réfléchi du muscle droit antérieur de la cuisse. Elle présente en outre, pour le passage des vaisseaux nourriciers de l'os, un ou deux trous, très variables du reste par leur situation et leurs dimensions.

c. Le *trou obturateur* ou *sous-pubien* est ovalaire chez l'homme, triangulaire chez la femme. Il répond en arrière à la grande échancrure ischio-pubienne. Dans le reste de son pourtour, il est constitué, en allant de haut en bas : par la *branche horizontale* du pubis, par le *corps* du pubis, par la *branche descendante* du pubis, par la *branche ascendante* de l'ischion, par le *corps* de l'ischion. Le trou obturateur est fermé, à l'état frais, par une membrane fibreuse, appelée *membrane obturatrice;* membrane obturatrice et pourtour du trou obturateur donnent insertion : en dedans, au muscle obturateur interne ; en dehors, au muscle obturateur externe.

Le bord supérieur du trou obturateur est parcouru par une gouttière oblique, déterminée par l'écartement des deux lèvres de ce bord : c'est la *gouttière obturatrice* ou *sous-pubienne*, occupée à l'état frais par le nerf et les vaisseaux obturateurs.

2° *Face interne.* — Nous apercevons tout d'abord sur cette face interne une ligne obliquement dirigée de haut en bas et d'arrière en avant : c'est la *ligne innominée*, arrondie et mousse à sa partie moyenne, mais généralement saillante à ses deux extrémités. Elle divise la fosse iliaque interne en deux parties, l'une supérieure, l'autre inférieure :

a. Au-dessus de la ligne innominée, se trouve la *fosse iliaque interne*,

surface lisse et profondément excavée, où prend naissance le muscle iliaque.

b. Au-dessous de la ligne innominée, nous rencontrons successivement en allant de haut en bas : 1° une première surface rugueuse et irrégulièrement quadrilatère, destinée à l'implantation des ligaments puissants qui unissent l'os coxal au sacrum ; on la désigne sous le nom de *tubérosité iliaque;* 2° une deuxième surface, articulaire celle-là, que l'on a comparée à une oreille et qui est appelée pour cette raison *facette auriculaire* de l'os coxal ; elle est

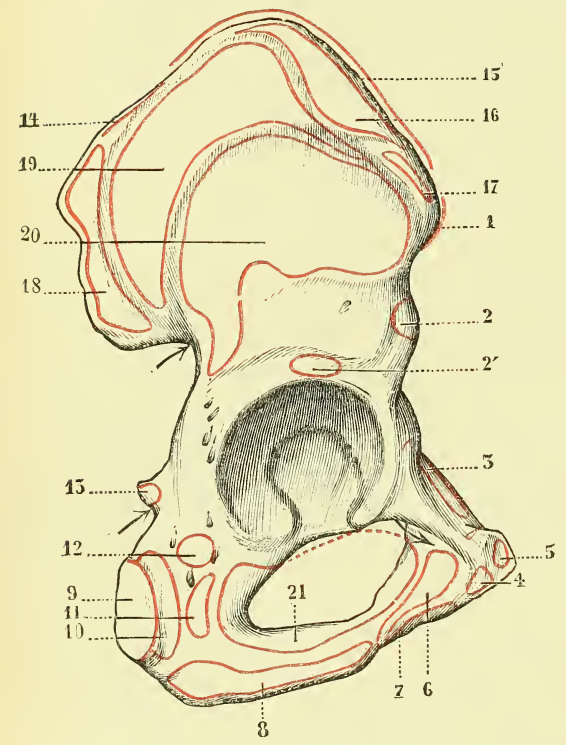

Fig. 204.

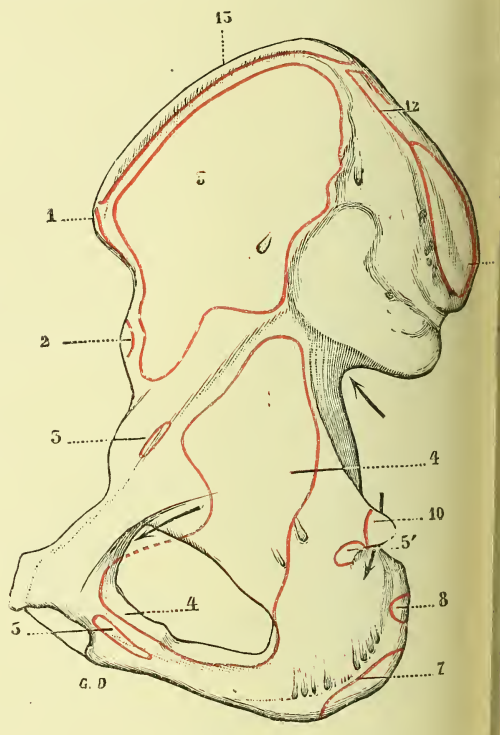

Fig. 205.

Fig. 204. — Face externe de l'os coxal, avec insertions musculaires.

1, couturier. — 2, droit antérieur de la cuisse, avec 2' son tendon réfléchi. — 3, pectiné. — 4, moyen adducteur. — 5, droit antérieur de l'abdomen et pyramidal. — 6, petit adducteur. — 7, droit interne. — 8, grand adducteur. — 9, demi-tendineux et biceps. — 10, demi-membraneux. — 11, carré crural. — 12, jumeau inférieur. — 13, jumeau supérieur. — 14, grand dorsal. — 15, petit oblique. — 16, grand oblique. — 17, tenseur du fascia lata. — 18, grand fessier. — 19, moyen fessier. — 20, petit fessier.— 21, obturateur externe.

Fig. 205. — Face interne de l'os coxal, avec insertions musculaires.

1, couturier. — 2, droit antérieur de la cuisse. — 3, petit psoas. — 4, 4, obturateur interne. — 5, 5', releveur de l'anus. — 7, ischio-caverneux. — 8. transverse du périnée. — 9, iliaque. — 10, ischio-coccygien. — 11, masse sacro-lombaire. — 12, carré des lombes. — 13, transverse de l'abdomen.

encroûtée par place de cartilage et s'applique exactement contre une facette similaire, que nous avons déjà observée sur les côtés du sacrum (voy. *Sacrum*) ; 3° une troisième surface, plane et quadrilatère, répondant à la cavité cotyloïde et donnant insertion au muscle releveur de l'anus ; 4° enfin, le trou obturateur et les divers éléments osseux, déjà connus, qui en constituent le pourtour.

Bords. — Les bords de l'os coxal, au nombre de quatre, se distinguent en antérieur, postérieur, supérieur et inférieur.

1° *Bord antérieur.* — Ce bord se dirige d'abord en bas ; puis, changeant brusquement de direction, il se porte en avant et en dedans. Sa portion verticale forme ainsi avec sa portion horizontale un angle obtus à large ouverture mesurant 140° environ.

Suivi de haut en bas, le bord antérieur de l'os coxal, fort accidenté et très

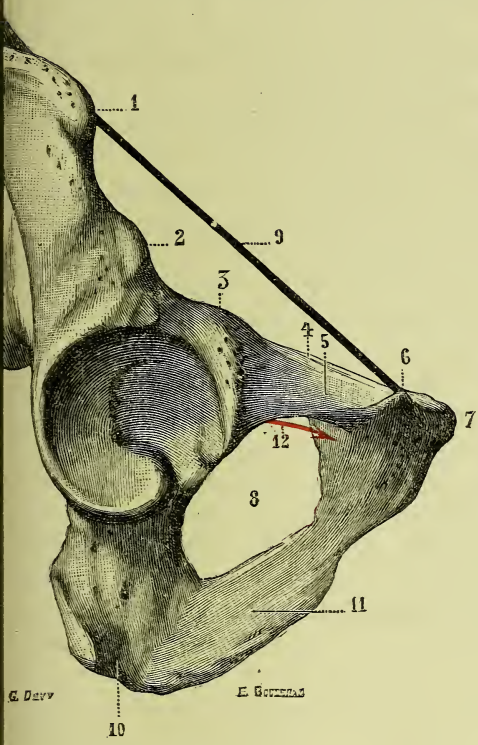

Fig. 206.

Os coxal, bord antérieur.

1, épine iliaque antéro-supérieure. — 2, épine iliaque antéro-inférieure. — 3, éminence ilio-pectinée. — 4, crête pectinéale. — 5, surface pectinéale. — 6, épine du pubis. — 7, angle du pubis. — 8, trou obturateur. — 9, arcade fémorale. — 10, ischion. — 11, branche ischio-pubienne. — 12, gouttière sous-pubienne ou obturatrice.

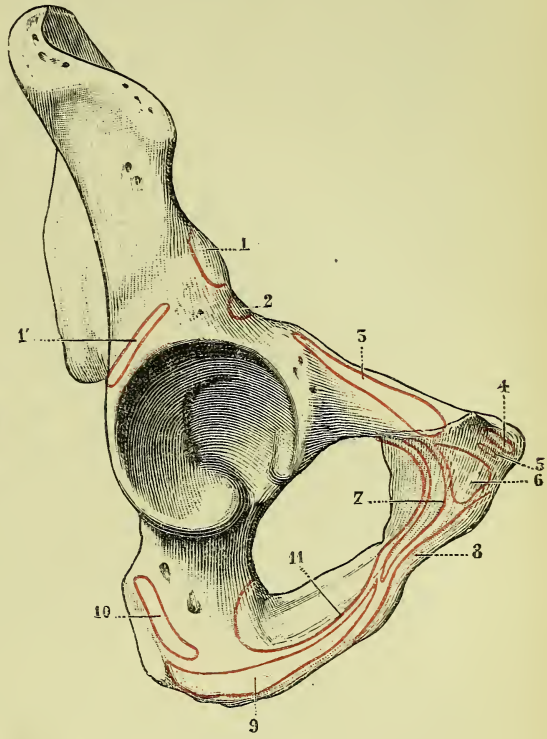

Fig. 207.

Le même, avec insertions musculaires.

1, droit antérieur de la cuisse, avec 1', son tendon réfléchi. — 2, portion extra-pelvienne de l'iliaque. — 3, pectiné. — 4, droit antérieur de l'abdomen. — 5, pyramidal. — 6, moyen adducteur. — 7, court adducteur. — 8, droit interne. — 9, grand adducteur. — 10, carré crural. — 11, obturateur externe.

important, nous présente : 1° une saillie mamelonnée, *épine iliaque antérieure et supérieure*, donnant insertion à l'arcade fémorale, ainsi qu'aux deux muscles couturier et tenseur du fascia lata ; 2° une échancrure sans nom, à travers laquelle s'échappe le nerf fémoro-cutané ; 3° une deuxième saillie mamelonnée, l'*épine iliaque antérieure et inférieure*, à laquelle vient s'attacher le muscle droit antérieur ; 4° une nouvelle échancrure ou gouttière, dans laquelle glisse le muscle psoas-iliaque ; 5° une large saillie, arrondie et lisse, l'*éminence ilio-pectinée*, où vient s'insérer la bandelette de même nom ;

6° une surface triangulaire et lisse, répondant au muscle pectiné et appelée, pour cette raison, *surface pectinéale ;* cette surface est limitée en arrière par une crête presque tranchante, la *crête pectinéale*, qui n'est que la continuation de la ligne innominée que nous avons décrite sur la face interne ; 7° un petit tubercule arrondi, l'*épine du pubis*, situé exactement au sommet du triangle pectinéal ; 8° une petite surface rugueuse, d'un à deux centimètres d'étendue, sur laquelle viennent s'insérer les deux muscles pyramidal et grand droit de l'abdomen ; cette dernière surface nous amène à l'angle antérieur de l'os coxal ou *angle du pubis.*

2° *Bord postérieur.* — Le bord postérieur présente une direction sensiblement verticale. Il est tout aussi accidenté que le précédent.

En le parcourant de haut en bas, nous rencontrons successivement : 1° une première saillie arrondie et mousse ; l'*épine iliaque postérieure et supérieure*, destinée à des insertions ligamenteuses et musculaires ; 2° une petite échancrure, sans importance et sans nom ; 3° une deuxième saillie, l'*épine iliaque postérieure et inférieure*, où s'insèrent des ligaments et des muscles ; 4° une échancrure large et profonde, la *grande échancrure sciatique*, traversée à l'état frais par toute une série d'organes (muscle pyramidal, vaisseaux et nerfs fessiers supérieurs, grand et petit nerf sciatique, vaisseaux ischiatiques, vaisseaux et nerf honteux internes) qui sortent du bassin pour se répandre ensuite, soit dans la cuisse, soit dans le périnée, soit dans la région fessière ; 5° une forte saillie, aplatie transversalement, l'*épine sciatique*, donnant insertion par son sommet au petit ligament sacro-sciatique, par sa face externe au muscle jumeau supérieur, par sa face interne aux faisceaux les plus reculés du releveur de l'anus ; 6° au-dessous de l'épine sciatique, une nouvelle échancrure, plus petite que la précédente, la *petite échancrure sciatique*, traversée par le muscle obturateur interne, ainsi que par les vaisseaux et le nerf honteux internes ; ces derniers organes, déjà sortis du bassin à travers la grande échancrure sciatique, croisent l'épine sciatique, la contournent et rentrent de nouveau dans le bassin par la petite échancrure sciatique ; 7° au-dessous de cette échancrure, on trouve le *corps de l'ischion*, sur lequel nous reviendrons dans un instant.

3° *Bord supérieur.* — Ce bord, que l'on appelle encore *crête iliaque*, se contourne en *S* italique, de façon à être concave en dehors dans sa moitié postérieure, concave en dedans dans sa moitié antérieure. Son tiers antérieur et son tiers postérieur sont fort épais ; son tiers moyen est relativement fort mince. Le bord supérieur présente généralement son maximum d'épaisseur à cinq ou six centimètres en arrière de l'épine iliaque antéro-supérieure. Il existe le plus souvent en ce point une saillie, très variable suivant les sujets, qui se projette en dehors vers la fosse iliaque externe et qu'on appelle le *tubercule du moyen fessier*. Sur la crête iliaque s'insèrent une foule de muscles dont les principaux sont les muscles larges de l'abdomen : le grand oblique, le petit oblique et le transverse. Le premier de ces muscles s'attache à la lèvre externe de la crête, le second à l'interstice, le troisième à la lèvre interne.

4° *Bord inférieur.* — Il s'étend de l'angle du pubis au corps de l'ischion

et se trouve constitué par la branche ascendante de l'ischion et la branche descendante du pubis. Il se porte d'abord en bas et en arrière, en conservant toujours ses rapports avec le plan médian; puis, changeant brusquement de direction, il se déjette en dehors en s'écartant de plus en plus de la ligne médiane. Il se trouve ainsi divisé par sa direction même en deux portions, l'une supérieure, l'autre inférieure. Sa première portion nous présente une facette ovalaire, la *facette pubienne*, dont le grand axe est parallèle au bord lui-même et qui s'articule avec une facette similaire de l'os coxal du côté opposé, pour constituer la symphyse pubienne. Au-dessous de cette facette articulaire, le bord inférieur devient rugueux et donne insertion à l'aponévrose périnéale moyenne, aux corps caverneux de la verge, ainsi qu'à deux muscles de la cuisse, le droit interne et le grand adducteur.

Angles. — Des quatre angles de l'os coxal, l'*angle antéro-supérieur* est constitué par l'épine iliaque antérieure et supérieure; l'*angle postéro-supérieur* par l'épine iliaque postérieure et supérieure; l'*angle antérieur* ou *interne* par l'angle du pubis; l'*angle inférieur* par le corps de l'ischion, masse volumineuse que l'on désigne le plus souvent sous le nom de *tubérosité ischiatique*. Tous ces angles nous sont déjà connus; le dernier seul nous arrêtera un instant.

La tubérosité ischiatique représente la partie la plus épaisse de l'os coxal; c'est sur elle que repose le corps dans la station assise. Sur sa partie interne prennent naissance les muscles ischio-coccygien, ischio-caverneux et transverse du périnée. Sur sa partie externe s'attache le muscle grand adducteur. Sa partie postérieure enfin, convexe, très large et très inégale, donne insertion au jumeau supérieur, au carré crural et, un peu plus bas, aux trois muscles de la région postérieure de la cuisse, le demi-tendineux, le demi-membraneux et le biceps.

Conformation intérieure. — L'os coxal appartient à la classe des os plats. Comme tel, il est constitué par deux lames de tissu compact, interceptant entre elles une couche très variable de tissu spongieux. Ce tissu spongieux est surtout abondant au niveau de la crête iliaque, du pubis et de l'ischion. Il fait défaut dans la zone la plus amincie des fosses iliaques.

Développement. — L'os de la hanche se développe par trois points d'ossification principaux pour l'*ilion*, le *pubis* et l'*ischion*. De ces trois points, le point iliaque apparaît le premier vers le quarante-cinquième jour de la vie intra-utérine; vient ensuite le point ischiatique, vers la fin du troisième mois, et enfin, vers la fin du quatrième, le point destiné au pubis. Ces trois centres d'ossification de l'os coxal, se développant rapidement, envahissent la cavité cotyloïde, où ils ne sont plus séparés à la naissance que par trois branches cartilagineuses rappelant assez bien dans leur ensemble la forme d'un Y (*cartilage en Y*).

Les points complémentaires sont variables en nombre et en importance. Nous citerons comme étant à peu près constants : un point pour l'épine iliaque antérieure et inférieure, un point pour la crête iliaque, un point pour la tubérosité de l'ischion, un point pour l'épine du pubis, trois points pour la cavité cotyloïde. De ces derniers points, il en est un qui persiste encore à la douzième année, sous la forme d'une plaque osseuse, située entre l'ilion et le pubis, au niveau de la partie antéro-supérieure de la cavité cotyloïde et du sourcil cotyloïdien. C'est l'*os cotyloïdien*, découvert par Albinus et regardé à tort par Serres comme l'homologue de l'os marsupial des mammifères didelphiens. Nous admettons, avec

la plupart des anatomistes, que cet os marsupial est représenté chez l'homme par l'épine du pubis. — Voyez au sujet de l'*os cotyloïdien* (*os acetabuli*), W. Leche, in Journal international d'Anat. et d'Hist., t. I, 1884; W. Krause, *ibid.*, t. II, 1885.

Le pubis et l'ischion se réunissent ensemble de dix à douze ans ; l'ischion se soude à l'ilion de douze à treize ans; le pubis et l'ilion enfin s'unissent ensemble de quinze à seize ans. Quant aux points complémentaires, ils sont tous réunis aux divers centres primitifs de quinze à vingt ans, à l'exception de la crête iliaque qui ne perd absolument son indépendance que de vingt-quatre à vingt-cinq ans.

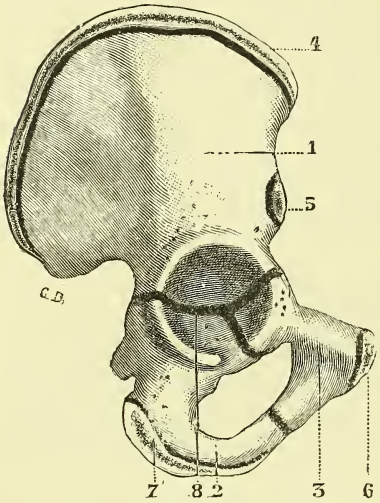

Fig. 208.

Os coxal, développement.

1, ilion. — 2, ischion. — 3, pubis. — 4, point épiphysaire pour la crête iliaque. — 5, point épiphysaire pour l'épine iliaque antéro-inférieure. — 6, point épiphysaire pour l'épine du pubis. — 7, point épiphysaire pour l'ischion. — 8, soudure des trois pièces primitives de l'os coxal (*cartilage en Y*).

Variétés. — M. Verneau a signalé (*Le bassin dans les sexes et dans les races*, Th. Paris, 1875, p. 43), au-devant de la symphyse sacro-iliaque, l'existence de prolongements apophysaires, constituant entre le sacrum et l'os coxal autant de petites articulations distinctes. On trouve parfois même une véritable jetée osseuse, soudée d'une part au sacrum, de l'autre à l'os coxal, résultant probablement (Verneau) de l'ossification des ligaments sacro-iliaques antérieurs.—En dedans de l'épine iliaque antérieure et supérieure et partant de la lèvre interne du bord supérieur existe parfois (Verneau) une petite saillie spécialement réservée à l'insertion de l'arcade fémorale. — Au-dessus de la cavité cotyloïde, on trouve parfois, à la place d'une gouttière rugueuse, une véritable saillie, *tubercule sus-cotyloïdien*, pour l'insertion du tendon réfléchi du muscle droit antérieur de la cuisse. — Au-dessous de cette même cavité, il existe souvent une large gouttière, *gouttière sous-cotyloïdienne*, pour le passage de l'obturateur externe : l'existence de cette gouttière est à peu près constante, sa profondeur exagérée, seule, constitue une anomalie. — W. Krause (*Handbuch d. menschl. Anatomie*, t. III) signale l'existence possible, en arrière de l'éminence iliopectinée, d'un petit tubercule spécial, destiné à l'insertion du petit psoas ; nous pouvons l'appeler le *tubercule du petit psoas*. — L'épine sciatique, au lieu de se terminer en pointe, peut être tronquée et présenter alors trois faces, supérieure, inférieure, postérieure; cette disposition nous paraît fréquente. — Dans la fosse iliaque externe, il existe parfois une troisième ligne courbe, placée tout à fait en avant et en bas, et se détachant du voisinage de l'épine iliaque antérieure et inférieure pour venir se terminer sur le pourtour du sourcil cotyloïdien, *ligne spino-cotyloïdienne*. — La branche descendante du pubis peut ne pas se souder avec la branche ascendante de l'ischion (Hyrtl). — Par contre, la soudure de ces deux branches peut se traduire à l'extérieur par une série plus ou moins irrégulière de rugosités qui constituent la crête *pénienne* ou *clitoridienne*. — Hyrtl (*Lehrb. d. Anat. d. Menschen*) a vu une languette osseuse se détacher de la portion antérieure de la cavité cotyloïde et se porter vers le trou obturateur. — Le même anatomiste parle d'un bassin déposé au musée de Prague et dont le sourcil cotyloïdien ne présentait aucune échancrure.

Sillon préauriculaire de l'os coxal. — Le bord inférieur de la facette auriculaire de l'os coxal est longé par un sillon qui se dirige parallèlement à ce bord et se termine en arrière au-dessous de l'épine iliaque postérieure et inférieure. Le professeur Zaaijer (*Arch. néerl. des Sc. exactes*, Harlem, 1866), qui le premier a appelé l'attention sur ce sillon, lui a donné le nom de *sillon préauriculaire* et le considère comme servant à l'insertion des ligaments sacro-iliaques antérieurs. Sur 40 iliaques européens qu'il a examinés à ce sujet, il n'a rencontré ce sillon que 10 fois, tandis qu'il ne faisait défaut que sur 3 des 26 bassins javanais qu'il a eu l'occasion d'étudier. Verneau, reprenant, en 1875 (*loc. cit.*), l'étude du sillon préauriculaire, l'a rencontré dans toutes les races : il présentait même des dimensions considérables sur des sujets péruviens et indiens. Pour lui, ce sillon correspondrait au trajet de l'artère hypogastrique et ne serait pas dû exclusivement, comme le pense Zaaijer, à des insertions ligamenteuses.

B. — Du bassin en général

On désigne sous le nom de bassin (*pelvis*) cette vaste cavité, particulièrement intéressante pour l'accoucheur, que circonscrivent les os coxaux et les deux dernières pièces de la colonne vertébrale, le sacrum et le coccyx. Tous ces os ont été déjà étudiés séparément, ce qui nous permettra d'être sobre de détails dans la description qui va suivre de la cavité qu'ils contribuent à former.

Considéré au point de vue de sa situation dans le squelette, le bassin constitue la partie la plus inférieure du tronc et répond approximativement, chez un adulte de taille ordinaire, à la partie moyenne du corps. Il est, toutefois, un peu plus élevé chez l'homme que chez la femme. Il supporte en arrière les trois premiers segments de la colonne vertébrale et repose lui-même sur les deux fémurs dont la tête, comme on le sait, vient s'articuler avec les cavités cotyloïdes.

Nous examinerons successivement, dans l'étude du bassin : 1° sa conformation générale ; 2° son inclinaison et la direction de ses différents axes ; 3° ses deux indices ; 4° les différences qu'il présente suivant les sexes ; 5° son développement.

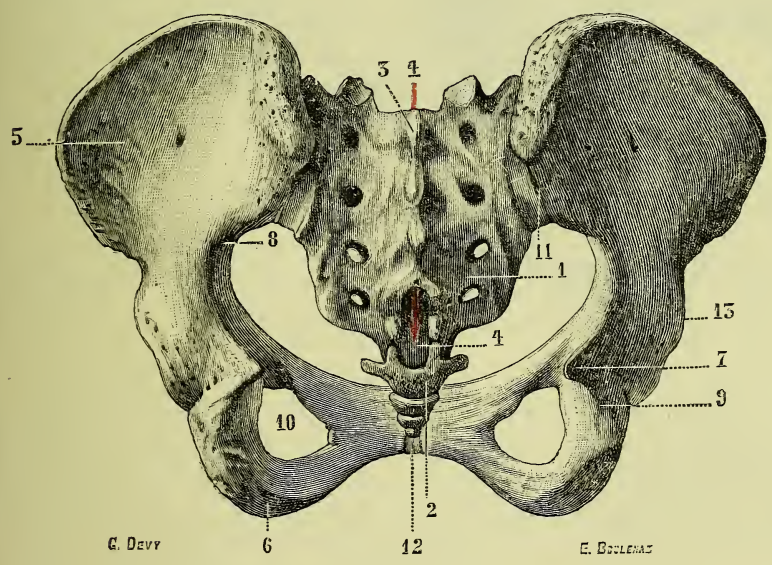

Fig. 209.
Bassin, face postérieure.

1, sacrum. — 2, coccyx. — 3, crête sacrée. — 4, canal sacré. — 5, fosse iliaque externe. — 6, ischion. — 7, épine sciatique. — 8, grande échancrure sciatique. — 9, petite échancrure sciatique. — 10, trou obturateur. — 11, symphyse sacro-iliaque. — 12, symphyse pubienne.

Conformation générale. — Envisagé dans son ensemble, le bassin a la forme d'un cône tronqué dont la base, largement échancrée à sa partie anté-

rieure, est située en haut, et dont le sommet se dirige en bas. Il présente à l'étude, comme le thorax déjà décrit : une *surface extérieure*, une *surface intérieure* et deux *ouvertures* ou *circonférences*, l'une supérieure, l'autre inférieure.

1° *Surface extérieure.* — La surface extérieure se divise en quatre régions que l'on distingue en antérieure, postérieure et latérales :

a. La *région antérieure* nous présente tout d'abord la symphyse pubienne qui occupe la ligne médiane et dont la hauteur varie, suivant les sujets, de 35 à 50 millimètres ; puis, de chaque côté de la ligne médiane, le corps du pubis avec ses deux branches horizontale et descendante, la branche ascendante de l'ischion et le trou obturateur ou ischio-pubien, que nous avons décrit plus haut (page 265).

b. La *région postérieure*, fortement convexe, est constituée en grande partie par la face postérieure du sacrum dont les nombreux détails nous sont déjà connus (p. 62). En dehors du sacrum, nous trouvons la symphyse sacro-iliaque et le bord postérieur de l'os coxal, sur lequel nous remarquons successivement, en allant de haut en bas : les deux épines iliaques postérieures, la grande échancrure sciatique, l'épine sciatique, la petite échancrure sciatique et enfin l'ischion, saillie massive et fortement rugueuse à laquelle viennent s'attacher des muscles nombreux et puissants. Entre le sacrum et le bord postérieur de l'os coxal, existe une profonde échancrure, plus large en bas qu'en haut, et que comblent en partie, sur le cadavre, les deux ligaments sacro-sciatiques (voy. Articulations).

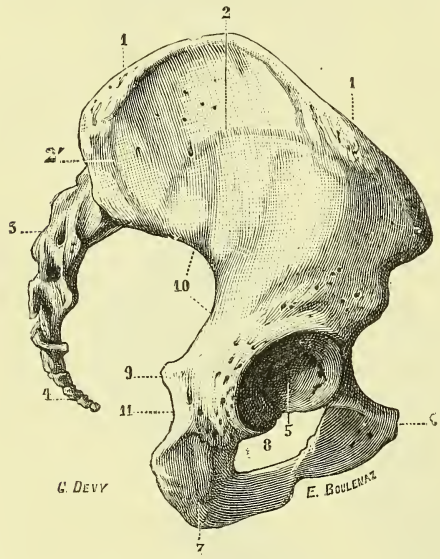

Fig. 210.
Bassin, face latérale.

1, 1, crête iliaque. — 2, fosse iliaque externe et ligne demi-circulaire antérieure. — 2', ligne demi-circulaire postérieure. — 3, sacrum. — 4, coccyx. — 5, cavité cotyloïde. — 6, angle du pubis. — 7, tubérosité de l'ischion. — 8, trou obturateur. — 9, épine sciatique. — 10, grande échancrure sciatique. — 11, petite échancrure sciatique.

c. Les *régions latérales*, comprises entre les deux régions précédentes, s'inclinent fortement en bas : en bas et en arrière pour leur moitié supérieure, en bas et en avant pour leur moitié inférieure. Nous y rencontrons, en allant de haut en bas : la fosse iliaque externe, avec ses deux lignes demi-circulaires ; la cavité cotyloïde, avec son sourcil cotyloïdien et son échancrure ischio-pubienne ; et, enfin, la tubérosité de l'ischion.

2° *Surface intérieure.* — Ce qui frappe tout d'abord, en jetant les yeux sur la cavité du bassin, c'est la présence d'une ligne ou plutôt même d'un étranglement circulaire qui, partant de la base du sacrum, aboutit à la symphyse

du pubis. Cet étranglement, appelé *détroit supérieur du bassin*, divise cette cavité en deux cavités secondaires : l'une plus grande et située au-dessus du détroit, c'est le *grand bassin ;* l'autre plus petite et située au-dessous, c'est le *petit bassin*.

a. Le *détroit supérieur*, très irrégulièrement circulaire, a été comparé tour à tour à un ovale, à une ellipse, à un cœur de carte à jouer, à un triangle curviligne dont les angles seraient fortement arrondis. Aucune de ces comparaisons, il faut bien le reconnaître, ne nous donne une idée parfaitement exacte de sa configuration. Quoi qu'il en soit de sa forme, le détroit supérieur est formé : en arrière, par l'angle sacro-vertébral (*promontoire*

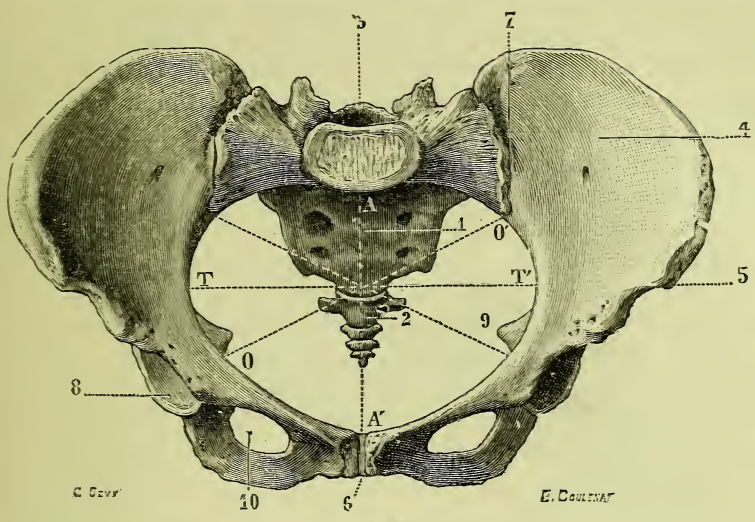

Fig. 211.

Bassin, vue antéro-supérieure.

1, sacrum. — 2, coccyx. — 3, canal sacré. — 4, fosse iliaque interne. — 5, épine iliaque antéro-supérieure. — 6, symphyse pubienne. — 7, symphyse sacro-iliaque. — 8, cavité cotyloïde. — 9, épine sciatique. — 10, trou obturateur.

Les lignes en pointillé indiquent les axes du détroit supérieur. — A, A', diamètre antéro-postérieur. — T, T', diamètre transverse. — O, O', diamètre oblique.

des accoucheurs) et par le bord antérieur des ailerons du sacrum ; en avant, par l'épine du pubis et le bord supérieur de la symphyse ; sur les côtés, par la ligne innominée de l'os coxal et par la crête pectinéale qui lui fait suite.

On considère au détroit supérieur trois diamètres, savoir : 1° un *diamètre antéro-postérieur* ou *sacro-pubien* qui s'étend de la partie supérieure de la symphyse pubienne à l'angle sacro-vertébral et qui mesure 11 centimètres ; c'est le diamètre *promonto-sus-pubien* des accoucheurs. Il est à remarquer que la symphyse du pubis étant convexe en arrière, il existe sur sa face postérieure un point qui se trouve plus rapproché du promontoire que son bord supérieur. Le nouveau diamètre antéro-postérieur qui tombe sur ce point constitue le diamètre *promonto-pubien minimum*. Il représente la plus petite distance qui sépare la symphyse du promontoire : il est de 10 centimètres et demi ; 2° un *diamètre transverse*, qui mesure la plus grande

largeur transversale du détroit ; ce diamètre atteint 13 centimètres et demi et rencontre perpendiculairement le précédent à l'union de ses deux tiers antérieurs avec son tiers postérieur ; 3° deux *diamètres obliques*, qui s'étend de la symphyse sacro-iliaque d'un côté à l'éminence ilio-pectinée du côté opposé ; il mesure 12 centimètres.

b. Le *grand bassin* est essentiellement formé par les fosses iliaques internes de l'os coxal et par les ailerons du sacrum. Il présente deux échancrures, l'une antérieure, l'autre postérieure : l'*échancrure antérieure*, remarquable par ses dimensions, est fermée sur le cadavre et sur le vivant par la partie inférieure de la paroi abdominale ; l'*échancrure postérieure*, beaucoup plus petite, reçoit la colonne lombaire qui la comble en grande partie.

c. Le *petit bassin*, encore appelé *excavation pelvienne*, nous présente quatre parois, antérieure, postérieure et latérales. — La *paroi antérieure*, inclinée en bas et en arrière, ne mesure que 4 ou 5 centimètres de hauteur. Elle est formée, sur la ligne médiane, par la symphyse pubienne ; latéralement, par le corps du pubis, par la branche horizontale de cet os, et enfin par une portion du trou obturateur, que ferment à l'état frais la membrane obturatrice et les muscles obturateurs interne et externe. — La *paroi postérieure*, beaucoup plus étendue, mesure de 12 à 15 centimètres, suivant les sujets ; elle est constituée par la colonne sacro-coccygienne et affecte la forme d'une voûte triangulaire, dont la concavité regarde en bas et en avant. — Les *parois latérales*, enfin, répondent à des surfaces planes et quadrilatères, qui sont situées en dedans de la cavité cotyloïde. Ces deux surfaces, dont la hauteur varie de 9 à 10 centimètres, s'inclinent obliquement de haut en bas et un peu de dehors en dedans. Il résulte d'une pareille obliquité que l'excavation pelvienne est un peu moins large à sa partie inférieure qu'à sa partie supérieure.

Quant à ses limites supérieures et inférieures, le petit bassin se trouve limité, en haut, par le détroit supérieur qui le sépare du grand bassin et que nous avons déjà décrit. Il est limité, en bas, par la circonférence inférieure du grand bassin, qui prend pour la circonstance le nom de détroit inférieur et que nous décrirons dans un instant.

3° *Circonférence supérieure* ou *base*. — En raison de l'inclinaison que présente le bassin sur le plan horizontal, cette circonférence regarde obliquement en haut et en avant. Elle est formée, en arrière, par l'articulation sacro-vertébrale et par le bord postérieur des ailerons du sacrum ; sur les côtés, par la crête iliaque, plus ou moins contournée en *S* italique ; en avant, par le bord antérieur de l'os coxal, sur lequel nous reconnaissons successivement, en allant de dehors en dedans : l'épine iliaque antéro-supérieure, une échancrure sans nom, l'épine iliaque antéro-inférieure, l'éminence ilio-pectinée, la surface pectinéale, l'épine du pubis, la symphyse pubienne.

Les différents diamètres transversaux de la circonférence supérieure du bassin, mesurés sur une femme adulte bien constituée, nous donnent les chiffres suivants :

a. La distance rectiligne, qui existe entre l'épine iliaque antéro-supérieure d'un côté et l'épine homologue du côté opposé, est de 25 à 26 centimètres ;

b. Celle qui sépare l'une de l'autre les deux épines iliaques antéro-inférieures est de 23 à 24 centimètres ;

c. Le diamètre transversal maximum, mesuré d'une crête iliaque à l'autre, est de 27 à 28 centimètres.

4° *Circonférence inférieure* ou *détroit inférieur*. — La circonférence inférieure du bassin, plus connue sous le nom de *détroit inférieur*, *détroit périnéal*, *petit détroit*, est constituée : en avant, par la partie la plus inférieure de la symphyse pubienne ; en arrière, par le sommet du coccyx ; sur les côtés, par les ischions, reliés à la symphyse par les branches ischio-pubiennes et au coccyx par le grand ligament sacro-sciatique. Le détroit inférieur se distingue donc du détroit supérieur, en ce que son pourtour, au lieu d'être osseux dans toute son étendue, se trouve constitué dans sa portion postéro-latérale par un simple ligament.

Sur le vivant ou sur le cadavre, le détroit inférieur est fermé par plusieurs plans de parties molles, dont l'ensemble constitue l'importante région du *périnée*.

On distingue au détroit inférieur trois diamètres dont les noms et l'orien-

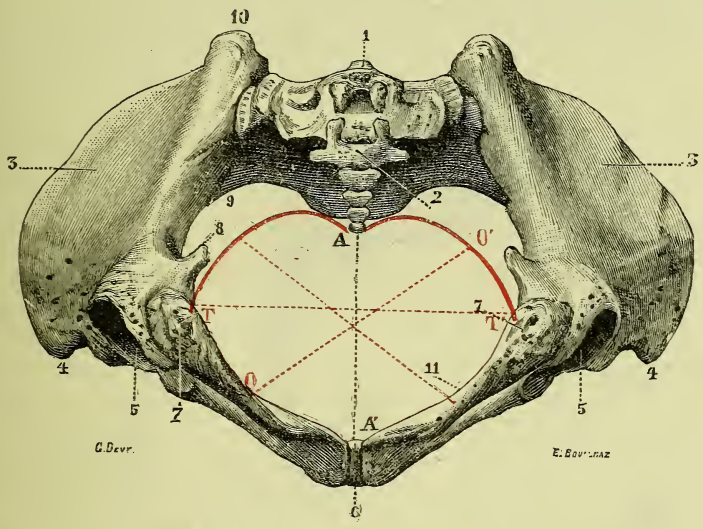

Fig. 212.

Bassin, vu par le détroit inférieur.

1, sacrum. — 2, coccyx. — 3, 3, fosses iliaques externes. — 4, 4, épines iliaques antéro-supérieures. — 5, 5, cavités cotyloïdes. — 6, symphyse pubienne. — 7, tubérosités de l'ischion. — 8, épines sciatiques. — 9, grande échancrure sciatique et 10, tubérosité iliaque, — 11, branches ischio-pubiennes.
Les lignes en pointillé représentent les diamètres du détroit inférieur : A, A', diamètre antéro-postérieur ou coccy-pubien. — T, T', diamètre transverse ou bi-ischiatique. — O, O', diamètre oblique.

tation rappellent exactement ceux du détroit supérieur. C'est ainsi que nous avons :

a. Un *diamètre antéro-postérieur* ou *coccy-sous-pubien*, qui s'étend de la pointe du coccyx à la partie la plus inférieure de la symphyse pubienne ;

b. Un *diamètre transversal* ou *bi-ischiatique*, qui va de la face interne de

l'une des tubérosités ischiatiques à la face interne de la tubérosité ischiatique du côté opposé ;

c. Deux *diamètres obliques*, qui s'étendent du milieu d'un ligament sacro-sciatique au milieu de la branche ischio-pubienne du côté opposé.

Ces trois diamètres sont sensiblement égaux : chacun d'eux mesure 11 centimètres. Il est à remarquer, toutefois, que si le diamètre bi-ischiatique est entièrement fixe, en raison de la fixité des saillies osseuses qui lui servent de limites, il n'en est pas de même des deux autres : le diamètre antéro-postérieur et les diamètres obliques, en effet, sont susceptibles d'un léger accroissement, le premier grâce à la mobilité du coccyx, les seconds par le fait du refoulement possible des ligaments sacro-sciatiques.

Inclinaison et axes du bassin. — Jusqu'ici nous n'avons considéré le bassin que comme un organe isolé; il nous reste à indiquer quelle est exactement la position qu'il occupe par rapport au squelette.

Cette position nous est nettement indiquée par la direction de deux plans qui passent l'un par le détroit supérieur, l'autre par le détroit inférieur. Le premier (*plan du détroit supérieur*), incliné de haut en bas et d'arrière en avant, forme avec la ligne horizontale un angle qui est en moyenne de 55 à 60°. Le second (*plan du détroit inférieur*) présente une obliquité de même sens, quoique beaucoup moins prononcée : l'angle qu'il forme avec l'horizontale mesure seulement 10 ou 11 degrés. Ces deux plans, prolongés en avant, se rencontrent au-devant du pubis sous un angle de 45 à 50 degrés.

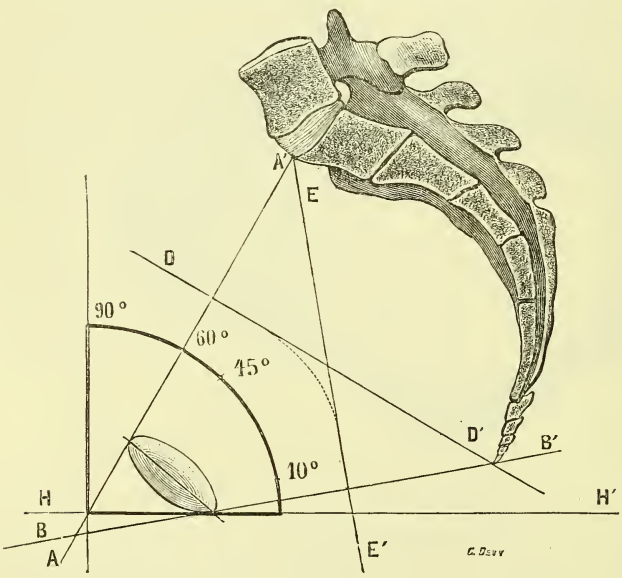

Fig. 213.
Axes et inclinaison du bassin.

A, A', plan du détroit supérieur. — B, B', plan du détroit inférieur. — D, D', axe du détroit supérieur. — E, E', axe du détroit inférieur. — H, H', plan horizontal avec lequel le plan du détroit supérieur (A, A'), forme un angle de 55 à 60°.

Le bassin est donc fortement incliné sur la colonne vertébrale. On peut exprimer cette inclinaison d'une autre façon et dire : l'angle sacro-vertébral est situé à 7 centimètres environ au-dessus de la partie la plus élevée de la symphyse pubienne; de même, la pointe du coccyx est située à 1 ou 2 centimètres au-dessus d'un plan horizontal, passant par la partie la plus inférieure de cette même symphyse.

Si par le milieu des deux plans précités nous abaissons deux perpendiculaires, nous aurons ce qu'on est convenu d'appeler les *axes* des détroits supérieur et inférieur. L'expérience démontre que l'*axe du détroit supérieur* est fortement oblique de haut en bas et d'avant en arrière, que l'*axe du détroit inférieur* ne présente, au contraire, qu'une faible obliquité et se rapproche beaucoup de la verticale. Le premier, prolongé en haut, rencontrerait la paroi abdominale dans le voisinage de l'ombilic ; continué en bas, il atteindrait le coccyx à sa partie moyenne. Le second, prolongé de même dans les deux sens, tomberait en haut sur la première vertèbre sacrée, un peu au-dessous du promontoire, et traverserait en bas les parties molles du périnée, à quelques millimètres en avant de l'anus.

On désigne, enfin, sous le nom d'*axe de l'excavation*, une ligne fictive qui traverse le petit bassin, en gardant la ligne médiane et en restant toujours à égale distance des parois de la cavité. Cette ligne passe nécessairement par le centre des deux détroits. On a proposé, pour déterminer cet axe, divers procédés mécaniques qu'il serait trop long d'exposer ici. Je me contenterai d'indiquer que l'axe du petit bassin est une ligne courbe, fortement courbe, comme le disait Pajot, dont la concavité embrasse le pubis et dont la convexité, dirigée en arrière, est sensiblement parallèle à la courbure du sacrum. Cette ligne représente le chemin que suit le fœtus pour descendre sur le plancher périnéal et se dégager des parties maternelles.

Différences sexuelles. — Le bassin est constitué d'après le même type fondamental dans les deux sexes. Le bassin de la femme présente cependant, en raison de la fonction spéciale qui lui dévolue dans la grossesse et dans la parturition, des caractères propres qui permettront dans la plupart des cas à un œil exercé de reconnaître, dans un groupe de bassins, ceux qui appartiennent à la femme et ceux qui appartiennent à l'homme.

Nous pouvons, à l'exemple de Sappey, rattacher ces caractères différentiels aux quatre chefs suivants : 1° à l'épaisseur des parois du bassin; 2° à ses dimensions; 3° à son inclinaison; 4° à sa configuration.

1° *Au point de vue de l'épaisseur*, le bassin de l'homme l'emporte généralement et de beaucoup sur celui de la femme. Autant le bassin de l'homme est fortement constitué, massif et solide, autant celui de la femme est faible, délicat et d'apparence fragile. Chez celui-ci, les saillies rugueuses, destinées aux insertions musculaires, sont fortement développées; chez celle-là, elles sont bien moins marquées, quelquefois à peine visibles ou même absentes.

2° *Au point de vue des dimensions*, on peut résumer les caractères distinctifs du bassin dans l'un et l'autre sexes par les deux formules suivantes : chez l'homme, les dimensions verticales l'emportent sur les dimensions transversales; chez la femme, au contraire, les dimensions transversales prédominent sur les dimensions verticales. Les chiffres cités plus haut démontrent nettement la vérité de ces propositions.

3° *Au point de vue de l'inclinaison*, le bassin de la femme est plus incliné que celui de l'homme ; il résulte, en effet, des expériences de Sappey que

l'angle que forme le plan du détroit supérieur sur la ligne horizontale est de 58 degrés chez la femme, de 54 degrés seulement chez l'homme. Les recher-

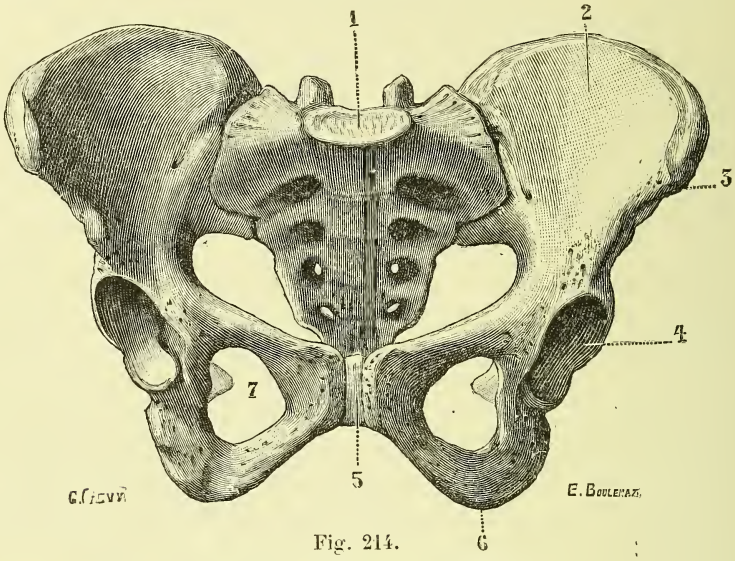

Fig. 214.
Bassin de femme, vu de face.

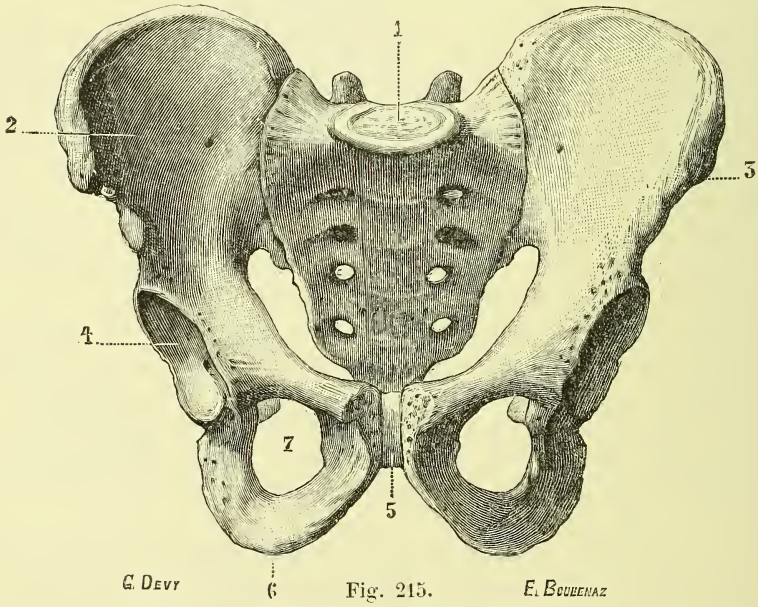

Fig. 215.
Bassin d'homme, vu de face.

1, sacrum. — 2, fosse iliaque interne. — 3, épine iliaque antéro-supérieure. — 4, cavité cotyloïde. 5, symphyse pubienne. — 6, ischion. — 7, trou obturateur.

ches ultérieures de Mayer, de Prochownick et de Charpy confirment pleinement les résultats obtenus par Sappey.

4° *Au point de vue de la configuration*, le bassin de l'homme et celui de

la femme présentent de notables différences que nous résumons dans le tableau suivant :

POINTS ANATOMIQUES	CHEZ LA FEMME	CHEZ L'HOMME
Fosses iliaques externes.	Plus larges, plus évasées, plus déjetées en dehors.	Moins larges, plus excavées, plus verticales.
Crêtes iliaques.	Moins sinueuses.	Plus contournées en *S*.
Angle sacro-vertébral.	Plus prononcé et plus saillant en avant.	Moins prononcé et moins saillant.
Courbure du sacrum.	Plus profonde et plus régulière.	Moins prononcée et plus irrégulière.
Petit bassin.	Plus considérable, dans le sens de la largeur principalement.	Moins considérable.
Paroi antérieure du petit bassin.	Plus étendue transversalement.	Plus étendue verticalement.
Arcade du pubis.	Plus large.	Plus étroite.
Trou obturateur.	Forme plutôt triangulaire (?)	Forme plutôt ovalaire (?)
Cavités cotyloïdes.	Séparées l'une de l'autre par une distance plus considérable, d'où l'obliquité plus grande des fémurs.	Plus rapprochées l'une de l'autre, d'où l'obliquité moins prononcée des fémurs.

Au sujet de l'inclinaison du bassin qui est ordinairement plus prononcée chez la femme que chez l'homme, il est à croire que la grossesse n'a pas été sans influence pour la production et la fixation chez elle de ce caractère morphologique. Prochownick a démontré, en effet, par des mensurations prises sur le vivant, que la grossesse augmente l'inclinaison pelvienne de 8 à 10 degrés. Ce n'est là bien certainement qu'une variation temporaire et lorsque, après l'accouchement, le globe utérin sera revenu à ses dimensions premières, le bassin se redressera et tendra à reprendre à son tour la position qu'il occupait avant la grossesse. Mais il ne la reprendra pas exactement, et s'arrêtera un peu au-dessous. Chaque grossesse, comme le dit fort judicieusement Charpy, dont je partage l'opinion à cet égard, « chaque grossesse laisse sa trace et, si petite soit-elle, accumulée dans les générations, elle a fini par faire partie du plan de l'organisme féminin ».

Développement général du bassin. — Des trois grandes cavités osseuses que nous présente le squelette, le bassin est sans conteste celle dont l'évolution est la plus tardive. Il participe tout naturellement à l'infériorité de développement des membres inférieurs, dont les deux os coxaux ne sont que les premiers segments. C'est apparemment pour une raison de même ordre que la portion supérieure ou abdominale du bassin se développe plus tôt que la portion inférieure ou cotyloïdienne, cette dernière étant plus directement en rapport avec les membres.

Chez le fœtus et chez l'enfant naissant, les dimensions du bassin sont

encore si réduites que les viscères qu'il contiendra plus tard ne peuvent s'y loger et se tassent dans la cavité abdominale, dont ils refoulent les parois dans tous les sens.

C'est un fait généralement admis que, dans les sept ou huit premières années qui suivent la naissance, le bassin ne présente encore dans sa configuration aucun des caractères sexuels que nous avons énumérés plus haut. Il est même à remarquer que le diamètre antéro-postérieur du détroit supérieur l'emporte sur le diamètre transversal jusqu'à l'âge de huit ans. Ce n'est, en effet, que dans la neuvième année que ce diamètre transverse, prenant brusquement de l'extension, atteint d'abord et puis dépasse le diamètre antéro-postérieur, comme le démontrent les chiffres suivants, que j'emprunte à Burns et qui nous fixent nettement sur la marche de l'accroissement du bassin de neuf à dix-huit ans :

AGES	DIAMÈTRE ANTÉRO-POSTÉRIEUR	DIAMÈTRE TRANSVERSE
9 ans	7 cent.	7 cent.
10 »	8	8,5
13 »	8	9,5
14 »	9,5	10
18 »	9,75	11,5

A l'âge de la puberté, lorsque les organes génitaux, jusque-là rudimentaires, se développent pour atteindre en quelques années leur état parfait, le bassin suit un développement parallèle et s'adapte merveilleusement à son nouveau rôle qui est de loger ces organes et de les protéger. Il s'accroît et se transforme graduellement et revêt, lui aussi, en quelques années, sa configuration définitive.

Indices du bassin. — Le bassin, comme le thorax et le crâne, se prête à des mensurations nombreuses, qui ont pour but et pour résultat de représenter par des chiffres, facilement comparables entre eux, leurs différentes modalités anatomiques. De toutes ces mensurations, que Garson a porté à 14 et Verneau à 53, nous n'en retiendrons ici que deux : l'*indice général* et l'*indice antéro-postérieur du détroit supérieur*.

1° L'*indice général* peut être défini : le rapport centésimal de la largeur maximum du bassin (l), prise au niveau des crêtes iliaques, à sa hauteur maximum (h) mesurée de l'ischion au point culminant de la crête iliaque.

$$\text{Indice} = \frac{l \times 100}{h}$$

Voici maintenant quelques chiffres que j'emprunte à Topinard :

	HOMMES.	FEMMES.
Européens.	126,6	136,9
Nègres d'Afrique.	121,3	134,2
Nègres d'Océanie	122,7	129

Il résulte de l'inspection de ce tableau : 1° que le bassin s'élargit en passant des races nègres aux races européennes ; 2° que, dans n'importe quelle race, le bassin de la femme est plus large que celui de l'homme.

2° Le deuxième indice, *indice antéro-postérieur du détroit supérieur*, est encore le rapport centésimal du diamètre sacro-pubien ($d.$-$s.$-$p.$) à la largeur maximum (l) de la circonférence supérieure du bassin.

$$\text{Indice} = \frac{D.\text{-}s.\text{-}p. \times 100}{l}$$

Le tableau suivant nous fait connaître quelques-uns de ces indices chez les Européens, les nègres d'Afrique et les Néo-Calédoniens :

	HOMMES.	FEMMES.
Européens.	80	79
Nègres d'Afrique.	89	81
Néo-Calédoniens.	91	89

De ce tableau découlent les deux formules suivantes : 1° le diamètre antéro-postérieur

ou coccy-pubien est, relativement aux dimensions transversales du bassin, plus petit chez la femme que chez l'homme ; 2° il est, en outre, plus développé chez les races nègres que chez les Européens, toujours comparativement au diamètre transverse. Ces conclusions confirment pleinement celles du tableau précédent.

§ II. — Os de la cuisse ou fémur (fig. 216, 218 et 220).

Le fémur est un os long, pair et non symétrique, constituant à lui seul le squelette du deuxième segment du membre pelvien. Il se comporte en cela comme l'humérus, avec lequel il présente, dans les détails comme dans l'ensemble, des analogies faciles à établir.

Le fémur est oblique de haut en bas et de dehors en dedans, de telle sorte que les deux os, très voisins à leur extrémité inférieure, se trouvent séparés en haut par toute la distance qui sépare l'une de l'autre les deux cavités cotyloïdes. Le corps de l'os est recourbé sur lui-même, affectant ainsi la forme d'un arc dont la cavité serait tournée en arrière. Le fémur présente, en outre, sur son axe vertical une légère torsion, qui fait que le plan transversal de son extrémité supérieure n'est pas entièrement parallèle au plan transversal de son extrémité inférieure, mais forme avec ce dernier un angle aigu ouvert en dedans.

Comme tous les os longs, le fémur nous présente un *corps* et deux *extrémités*, l'une *supérieure*, l'autre *inférieure*.

1° **Corps.** — Le corps du fémur est prismatique et triangulaire, et présente, en conséquence, trois faces (*antérieure*, *interne* et *externe*) et trois bords (*interne*, *externe* et *postérieur*).

La *face antérieure*, lisse et convexe plutôt que plane, est recouverte par le quadriceps. La *face externe* et la *face interne* répondent également aux portions latérales du quadriceps. Elles sont l'une et l'autre convexes et lisses ; assez larges dans leurs deux tiers supérieurs, elles s'effilent et se terminent en pointe à leur extrémité inférieure, par suite de la bifurcation du bord postérieur et de la formation du triangle poplité.

Des trois bords du fémur, l'*interne* et l'*externe* sont à peine marqués, de telle sorte que les faces, ci-dessus décrites, manquent latéralement de limites bien nettes.

Il n'en est pas de même en arrière où le *bord postérieur*, épais, saillant et rugueux, sépare nettement la face externe de la face interne. Ce bord porte le nom de *ligne âpre* du fémur. Sa lèvre externe donne attache au vaste externe ; sa lèvre interne donne insertion au vaste interne ; sur son interstice s'insèrent successivement de haut en bas les trois muscles adducteurs de la cuisse et la courte portion du muscle biceps.

Simple à sa partie moyenne, la ligne âpre se divise à ses deux extrémités en branches multiples :

a. En bas, c'est une simple *bifurcation*. Les deux branches qui en résultent, suivant un trajet fortement divergent, aboutissent l'une et l'autre aux deux saillies ou *condyles* de l'extrémité inférieure de l'os. Elles interceptent ainsi dans leur écartement une large surface triangulaire à sa base infé-

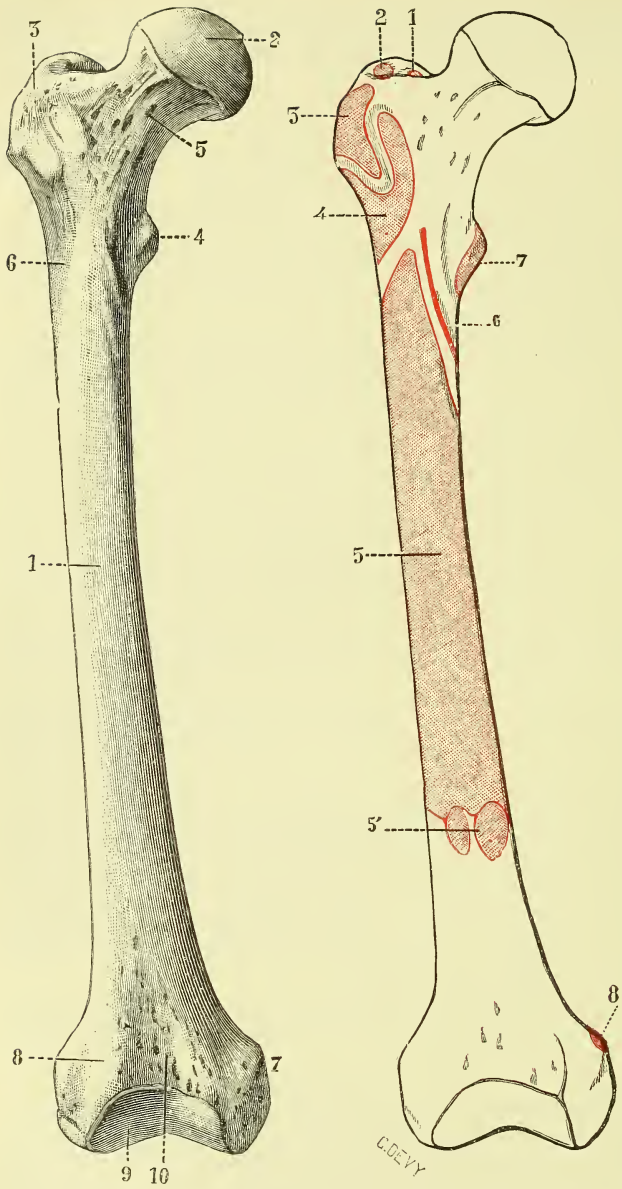

Fig. 216. — Fémur, face antérieure.

1, corps. — 2, tête. — 3, grand trochanter. — 4, petit trochanter. — 5, col anatomique. — 6, col chirurgical. — 7, condyle interne. — 8, condyle externe. — 9, poulie. — 10, creux sus-trochléal.

Fig. 217. — Le même, avec insertions musculaires.

1, obturateur interne. — 2, pyramidal. — 3, petit fessier. — 4, vaste externe. — 5, sous-crural (tenseur de la synoviale du genou). — 6, vaste interne. — 7, psoas-iliaque. — 8, grand adducteur.

rieure, connue sous le nom d'*espace poplité*. Des deux branches de bifurcation de la ligne âpre, l'externe est toujours plus marquée que l'interne; cette dernière est généralement interrompue, à sa partie moyenne, par le passage de l'artère fémorale devenant artère poplitée.

b. En haut, la ligne âpre se divise en trois branches (*trifurcation*) également divergentes : la branche externe, qui est toujours la plus marquée, se dirige en haut vers le grand trochanter et donne insertion au grand fessier (*branche fessière* ou *crête du grand fessier*); la branche moyenne, située en dedans de la précédente, se dirige vers le petit trochanter et donne attache au muscle pectiné (*branche pectinéale* ou *crête du pectiné*); la branche interne, obliquant plus en dedans encore, vient aboutir à la partie la plus inférieure du col ; sur elle vient s'insérer en partie le vaste interne du triceps (*branche tricipitale* ou *crête du vaste interne*).

C'est sur la ligne âpre et en un point voisin de sa division supérieure que l'on trouve le trou nourricier du fémur; il se dirige obliquement de bas en haut vers l'extrémité supérieure de l'os.

2° **Extrémité supérieure.** — Cette extrémité nous présente, comme l'extrémité similaire de l'humérus, une *tête* articulaire, un *col anatomique*, un *col chirurgical* et, entre les deux cols, deux tubérosités appelées *grand trochanter* et *petit trochanter* :

a. La *tête* du fémur, régulièrement arrondie, représente environ les deux tiers d'une sphère. Elle regarde en haut, en dedans et un peu en arrière. Sa surface libre, encroûtée de cartilage articulaire, se trouve circonscrite en dehors par deux ou trois lignes courbes appartenant à des circonférences différentes. Un peu au-dessous et en arrière de son centre, cette tête est creusée d'une dépression rugueuse destinée à l'insertion du ligament rond de l'articulation coxo-fémorale.

b. Le *col anatomique*, ou tout simplement le *col* du fémur, supporte la tête et la réunit aux trochanters. Tandis que sur l'humérus il est fort peu développé et pour ainsi dire purement théorique, il présente sur le fémur un développement considérable. Il a la forme d'un cylindre fortement aplati d'avant en arrière. Son grand axe, représentant sa longueur, se dirige



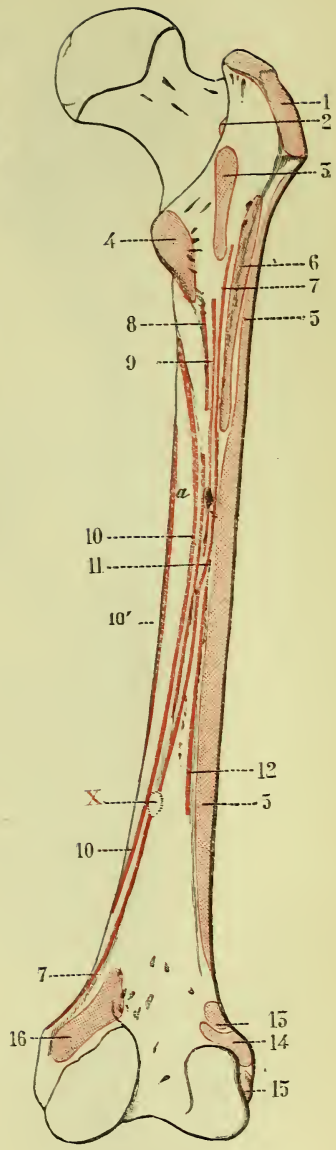

Fig. 218. — Fémur, face postérieure.

1, corps. — 2, bord postérieur ou ligne âpre. — 3, 3', ses branches de bifurcation inférieures. — 4, sa branche de trifurcation supérieure externe. — 4', sa branche de trifurcation moyenne. — 4'', sa branche de trifurcation interne. — 5, trou nourricier. — 6, tête du fémur, avec 6' la fossette d'insertion du ligament rond. — 7, grand trochanter. — 8, petit trochanter. — 9, col anatomique. — 10, condyle interne. — 11, condyle externe. — 12, échancrure intercondylienne.

Fig. 219. — Le même, avec insertions musculaires.

1, moyen fessier. — 2, obturateur externe. — 3, carré crural. — 4, psoas iliaque. — 5, 5, vaste externe. — 6, grand fessier. — 7, grand adducteur. — 8, pectiné. — 9, petit adducteur. — 10, 10, vaste interne, 10', crural. — 11, moyen adducteur. — 12, courte portion du biceps. — 13, plantaire grêle. — 14, jumeau externe. — 15, poplité. — 16, jumeau interne. — *a*, zone de la face interne du fémur libre d'insertions musculaires. — X, anneau du grand adducteur.

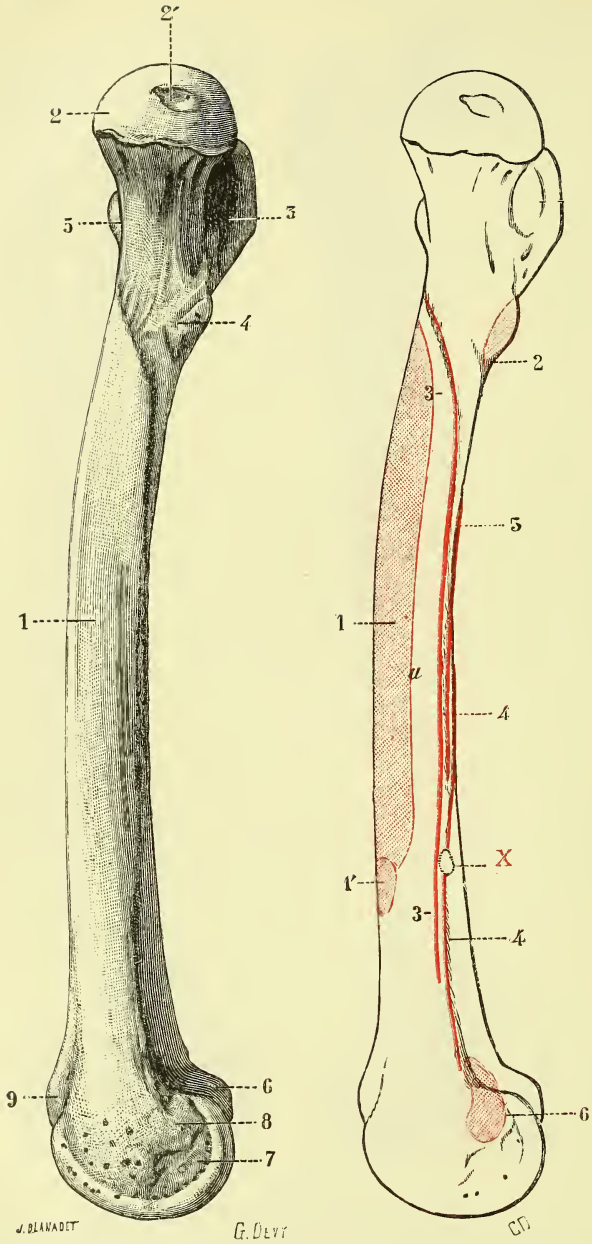

Fig. 220. — Fémur, face interne pour montrer sa courbure antéro-postérieure.

1, corps. — 2, tête, avec 2' fossette d'insertion du ligament rond. — 3, grand trochanter. — 4, petit trochanter. — 5, col anatomique. — 6, condyle externe. — 7, condyle interne, avec 8, tubercule du grand adducteur. — 9, creux sus-trochléal.

Fig. 221. — Le même, avec insertions musculaires.

1, crural. — 1', sous-crural (tenseur de la synoviale du genou). — 2, psoas-iliaque. — 3, vaste interne. — 4, grand adducteur (sa partie inférieure). — 5, moyen adducteur. — 6, jumeau interne de la jambe. — *a*, zone comprise entre le vaste interne et le bord interne du crural et ne donnant attache à aucun muscle. — X, anneau du grand adducteur.

obliquement en bas et en dehors et mesure de 35 à 40 mill. de longueur. Son axe vertical, représentant sa hauteur, est légèrement oblique en bas et en arrière, d'où il résulte que la face antérieure du col regarde un peu en bas et sa face postérieure un peu en haut.

On considère au col deux faces (*antérieure* et *postérieure*), deux bords (*supérieur* et *inférieur*) et deux extrémités (*interne* et *externe*).

Des deux faces, l'*antérieure* est plane et criblée de trous vasculaires. La *postérieure* est concave dans le sens transversal, convexe dans le sens vertical.

Des deux bords, le *supérieur* est très court et presque horizontal ; l'*inférieur*, beaucoup plus long, se dirige obliquement en bas et en dehors, atteignant la diaphyse sur un angle fort variable. L'un et l'autre sont convexes d'avant en arrière, concaves au contraire dans le sens de leur direction.

L'*extrémité interne* s'élargit pour supporter la tête ; son pourtour est criblé de gros orifices vasculaires, très nombreux surtout à la partie supérieure. L'*extrémité externe*, beaucoup plus volumineuse, se confond

avec la masse des trochanters. Son pourtour est limité : en haut, par le bord supérieur du grand trochanter; en avant, par une ligne rugueuse qui, partant de ce même bord supérieur du grand trochanter, se dirige obliquement en bas et en dedans et vient rejoindre la branche interne ou tricipitale de la ligne âpre ; en arrière, par une crête saillante qui réunit les deux trochanters et sur laquelle vient s'insérer le muscle carré crural. En bas, le col n'a que des limites fictives, il se confond, en effet, sans ligne de démarcation aucune, avec la face interne du corps de l'os.

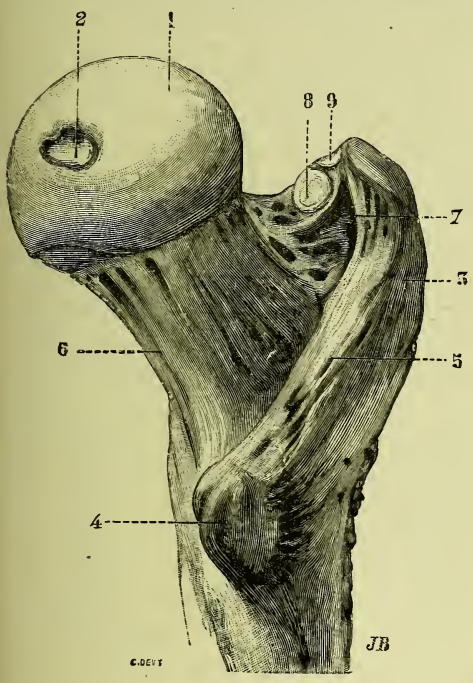

Fig. 222.

Extrémité supérieure du fémur, vue postéro-interne.

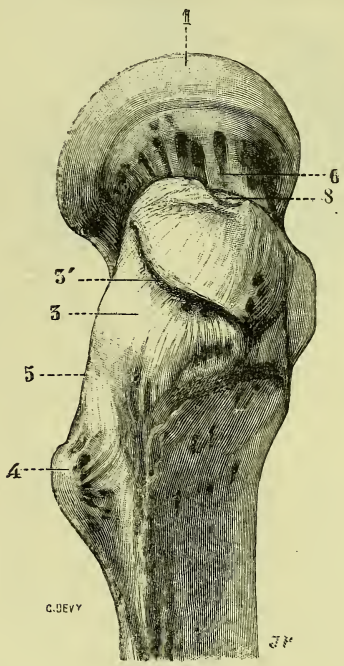

Fig. 223.

Extrémité supérieure du fémur, vue externe.

1, tête. — 2, fossette d'insertion du ligament rond. — 3, grand trochanter, avec 3', crête d'insertion du moyen fessier. — 4, petit trochanter. — 5, crête intertrochantérienne. — 6, col anatomique. — 7, cavité digitale. — 8, fossette d'insertion de l'obturateur interne. — 9, fossette d'insertion du pyramidal.

c. Le *grand trochanter* est une éminence quadrilatère située en dehors du col, dans la direction du corps de l'os. On lui considère deux faces (*externe* et *interne*) et quatre bords (*supérieur*, *inférieur*, *postérieur* et *antérieur*).

La *face externe* (fig. 223), convexe, est traversée en diagonale par une ligne rugueuse qui se dirige obliquement en bas et en avant; cette ligne donne insertion au moyen fessier : nous l'appellerons *crête du moyen fessier*. Au-dessus d'elle, existe une petite surface plane, qu'occupe à l'état frais une bourse séreuse, destinée à favoriser le glissement du tendon du moyen fessier. Au-dessous d'elle, s'étale une autre surface beaucoup plus grande, répondant à la bourse séreuse du grand fessier.

La *face interne* du grand trochanter (fig. 222) se confond presque en totalité

avec l'extrémité externe du col. Elle s'en dégage cependant à sa partie postérieure et présente là une dépression profonde, connue sous le nom de *cavité digitale* du grand trochanter et destinée à l'insertion de l'obturateur externe, de l'obturateur interne et des deux jumeaux. Le premier de ces muscles s'insère dans le fond de la cavité digitale, les trois autres un peu au-dessus de cette cavité (fig. 224).

Le *bord supérieur* du grand trochanter présente, à sa partie moyenne, une facette arrondie et rugueuse pour l'insertion du pyramidal; à sa partie antérieure, une nouvelle facette pour l'insertion du petit fessier, qui prolonge sa

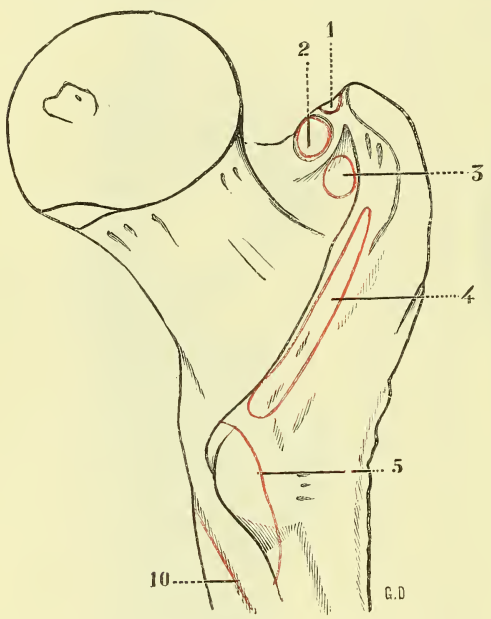

Fig. 224.

Extrémité supérieure du fémur (vue postéro-interne), avec les insertions musculaires.

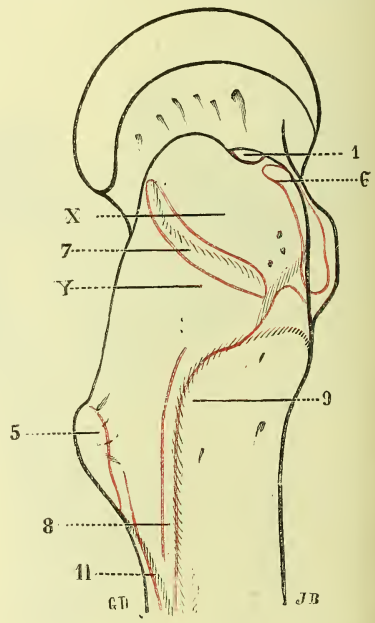

Fig. 225.

Extrémité supérieure du fémur (vue par sa face externe), avec les insertions musculaires.

1, pyramidal. — 2, obturateur interne. — 3, obturateur externe. — 4, carré crural. — 5, psoas-iliaque. — 6, petit fessier. — 7, moyen fessier. — 8, grand fessier. — 9, vaste externe. — 10, vaste interne. — 11, pectiné. — X, Y, bourses séreuses.

ligne d'attache sur le *bord antérieur*. — Le *bord postérieur*, nettement marqué, limite en arrière la cavité digitale; il donne insertion au muscle carré crural (*crête du carré crural*). — Quant au *bord inférieur*, il est marqué par une crête transversale et rugueuse, sur laquelle viennent se fixer quelques-uns des faisceaux du vaste externe (*crête du vaste externe*).

d. Le *petit trochanter* est un gros tubercule ou mamelon situé à la partie postérieure et inférieure du col; il donne insertion au muscle psoas-iliaque. De la base du petit trochanter partent, en forme de rayons, trois lignes divergentes déjà connues que l'on peut considérer comme ses racines. Ce sont : en haut et en dedans, le bord inférieur du col; en haut et en arrière, le bord postérieur prolongé du grand trochanter ou crête du carré crural (*ligne inter-*

trochantérienne de certains auteurs); en bas, la branche de division moyenne de la ligne âpre ou crête fémorale du pectiné.

e. On désigne ici comme pour l'humérus, sous le nom de *col chirurgical*, la portion du fémur qui unit le corps de l'os à son extrémité supérieure. Il est situé immédiatement au-dessous des trochanters.

3° **Extrémité inférieure.** — L'extrémité inférieure du fémur, remarquable par son volume, affecte une forme irrégulièrement cubique. Vue de face, elle nous présente tout d'abord une surface articulaire en forme de poulie, la *trochlée fémorale :* elle est formée par deux facettes latérales qui s'inclinent l'une vers l'autre et aboutissent à un sillon antéro-postérieur ou gorge de la poulie. De ces deux facettes, l'externe est beaucoup plus large que l'interne. A la partie moyenne de l'os, les deux facettes, jusque-là contiguës, se séparent et la gorge de la poulie, cessant d'exister, est remplacée par une large échancrure. Cette large échancrure divise ainsi l'extrémité inférieure du fémur en deux portions appelées *condyles;* elle porte elle-même, pour cette raison, le nom d'*échancrure* ou de *fossette intercondylienne*.

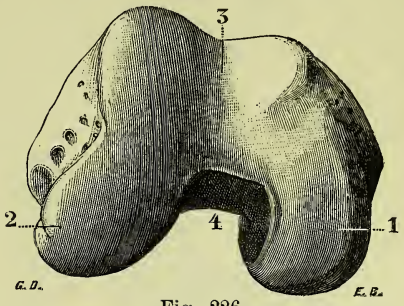

Fig. 226.
Condyles du fémur, vus par leur face inférieure.

1, condyle interne. — 2, condyle externe. — 3, poulie fémorale. — 4, échancrure intercondylienne.

Les deux condyles se distinguent en interne et externe. Le condyle interne est moins épais que le condyle externe, mais il se déjette beaucoup plus en dedans que le condyle externe ne se déjette en dehors; ce dernier s'écarte à peine, en effet, de la direction du corps de l'os. De plus, le condyle externe descend moins bas que l'interne, de telle sorte que si l'on fait reposer les deux condyles sur un même plan horizontal, le fémur prend de lui-même une direction oblique en haut et en dehors. C'est ce qui a lieu, du reste, sur le squelette monté, où les deux condyles reposent sur l'extrémité supérieure du tibia, laquelle présente une direction à peu près horizontale.

On considère à chaque condyle six faces : une *face supérieure*, qui fait corps avec l'os; une *face inférieure*, une *face antérieure*, une *face postérieure*, ces trois dernières articulaires et disposées en demi-cercle, pour rouler sur les plateaux du tibia; une face *médiane* (par rapport à l'axe du fémur) qui fait partie de l'espace intercondylien et donne insertion aux ligaments croisés; une *face latérale*, enfin, qui est relativement superficielle et que l'on sent très nettement au-dessous des téguments.

Cette dernière face, la face latérale, varie pour chacun des condyles. — Sur le condyle interne, nous constatons tout d'abord, à la partie moyenne de cette face latérale, une grosse saillie mal délimitée, la *tubérosité interne*, qui donne attache au ligament latéral interne de l'articulation du genou; au-dessus et un peu en arrière de cette tubérosité, existe un tubercule, le *tubercule du grand adducteur*, situé à la terminaison de la branche de bifurcation

interne de la ligne âpre et donnant insertion au faisceau inférieur du grand adducteur; en arrière et au-dessous de ce tubercule se trouve une petite excavation pour l'insertion du muscle jumeau interne. — La *face latérale* du condyle externe nous présente, de même, en un point qui est plus rapproché de son extrémité postérieure que de son extrémité antérieure, une forte saillie, la *tubérosité externe*, pour l'insertion du ligament latéral externe de l'articulation du genou. Immédiatement en arrière de cette tubérosité, sont creusées deux excavations bien distinctes et superposées : la supérieure donne insertion aux muscles jumeau externe et plantaire grêle; l'inférieure, beaucoup plus grande, revêt le plus souvent la forme d'une gouttière profonde, oblique en bas et en avant; elle donne attache au muscle poplité.

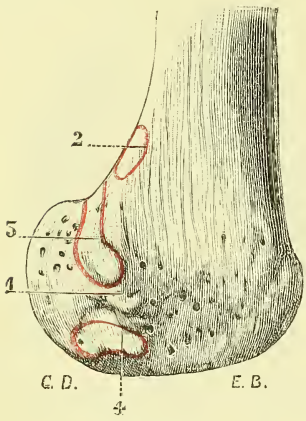

Fig. 227.
Condyle externe du fémur, vu en dehors.

1, tubérosité externe pour le ligament latérale externe. — 2, plantaire grêle. — 3, jumeau externe. — 4, poplité.

L'extrémité inférieure du fémur nous présente encore les deux régions suivantes : 1° en avant, la trochlée est surmontée d'une surface légèrement excavée, c'est le *creux sus-trochléal*, dans lequel vient se loger la rotule, dans les mouvements d'extension de la jambe sur la cuisse; 2° en arrière, au-dessus de l'échancrure intercondylienne, s'étale la portion la plus large de l'espace poplité, formée, comme nous l'avons déjà dit plus haut, par l'écartement des deux branches de bifurcation de la ligne âpre.

Le creux sus-trochéal, la portion inférieure du triangle poplité, l'échancrure intercondylienne et les faces latérales des condyles sont criblés d'orifices vasculaires, dont quelques-uns présentent des dimensions considérables.

Conformation intérieure. — Le fémur présente la structure générale de tous les os longs : son corps, exclusivement constitué par du tissu compact, est creusé à sa partie centrale d'un canal médullaire, qui s'étend du quart inférieur de l'os au petit trochanter. Ses extrémités ou épiphyses sont formées par des masses de tissu spongieux qu'entoure une coque plus ou moins épaisse de tissu compact.

Cette couche enveloppante de tissu compact présente, au niveau du bord inférieur du col, une épaisseur considérable qui tranche nettement sur les faibles dimensions que possède cette couche dans les régions voisines. Il y a là une lame osseuse très résistante, *éperon fémoral* de Merkel, qui se continue avec le tissu compact du corps de l'os et augmente considérablement la solidité de l'extrémité supérieure.

Du reste, dans l'épiphyse fémorale comme dans toutes les autres épiphyses, la direction des travées osseuses n'est pas livrée au hasard, mais toujours admirablement réglée pour lutter contre les pressions ou les tractions extérieures. Cela ressort des récents travaux de Meyer (*Die Architectur des spongiosa*, in *Arch. Anatomie und Physiologie*, 1867, p. 615) et de Julius

Wolff (*Ueber die inner. Architectur der Knochen*, etc., ibid., 1873, p. 389) auxquels nous renvoyons le lecteur pour de plus amples détails. Nous reproduisons ici (fig. 228), sous forme de schéma, la disposition que présentent les travées osseuses dans l'épiphyse supérieure du fémur.

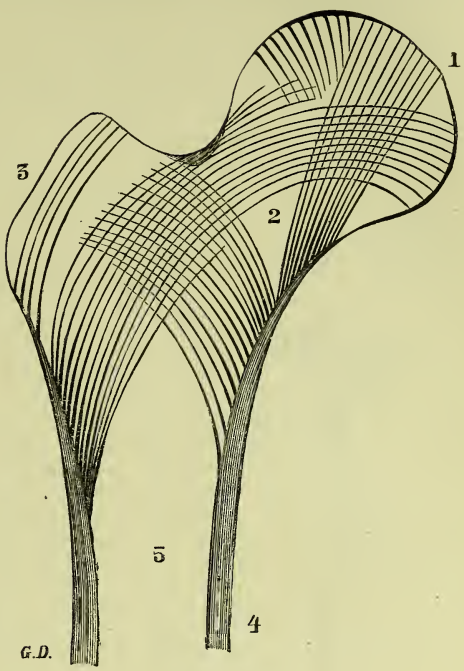

Fig. 228.

Figure schématique montrant l'architecture de l'extrémité supérieure du fémur (Meyer).

1, tête du fémur. — 2, col. — 3, grand trochanter. — 4, diaphyse. — 5, canal médullaire.

Le tissu spongieux des épiphyses fémorales devient, à partir de cinquante ans, le siège d'une résorption lente, mais toujours progressive, qui agrandit d'abord les cellules en amincissant et faisant disparaître leurs parois et aboutit finalement au creusement d'une cavité centrale qui se remplit de moelle osseuse. C'est surtout sur l'épiphyse supérieure qu'on peut suivre nettement cette disparition progressive du tissu spongieux, entraînant comme conséquence l'agrandissement du canal médullaire. On a observé des fémurs de vieillards dont le col, entièrement envahi par le canal de l'épiphyse, n'était plus constitué que par un cylindre fort mince de tissu compact, incapable de résister à un choc tant soit peu violent ou même à une forte contraction musculaire. Cette raréfaction du tissu osseux nous explique nettement la fréquence relativement considérable des fractures du col chez les vieillards.

Développement. — Le fémur se développe par cinq points d'ossification : un primitif pour le corps et quatre complémentaires pour les extrémités.

a. Le *point primitif* apparaît au centre de la diaphyse, dans le commencement du deuxième mois de la vie fœtale. Il s'étend rapidement dans les deux sens et remonte, en haut, jusqu'à la tête fémorale. Il forme donc une bonne partie de l'extrémité supérieure, le col notamment est une de ses dépendances.

b. Des quatre *points complémentaires*, trois appartiennent à l'extrémité supérieure, l'un pour la tête, les deux autres pour le grand et le petit trochanters. Le quatrième point est destiné à l'épiphyse inférieure.

Le point d'ossification de l'épiphyse inférieure ou *point intercondylien* apparaît au centre du cartilage quinze jours avant la naissance, fait important pour la médecine légale. Quant à l'apparition des points complémentaires de l'extrémité supérieure, elle a lieu : au commencement de la deuxième année pour la tête, à trois ans pour le grand trochanter, à huit ans pour le petit trochanter.

La soudure des différents points d'ossification du fémur s'effectue comme suit : le petit et le grand trochanter se soudent à la diaphyse de seize à dix-huit ans, la tête fémorale l'année suivante. Quant à l'extrémité inférieure, elle commence à se souder à la diaphyse vers l'âge de dix-huit ans; cette soudure marche d'arrière en avant et n'est complète d'ordinaire qu'à vingt ou vingt-deux ans, quelquefois plus tard.

Variétés. — On voit quelquefois (0,4 p. 100 Krause) l'empreinte rugueuse à laquelle s'attache le jumeau interne se développer outre mesure et se transformer en une véritable

apophyse, l'*apophyse sus-condylienne interne*, qui peut atteindre jusqu'à 2 cent. de longueur. Du côté opposé, on peut rencontrer une apophyse analogue, l'*apophyse sus-condylienne externe*, qui pourrait bien être l'homologue de l'apophyse sus-épitrochléenne de l'humérus. — Terrillon (*Soc. anat. de Paris*, 1878) a signalé sur l'extrémité inférieure du fémur, chez les vieillards, des rainures transversales qu'il considère comme le résultat de la pression des cartilages semi-lunaires, pendant les mouvements de flexion et d'extension de la jambe sur la cuisse. — La fossette du ligament rond que nous avons décrite sur la tête fémorale peut faire défaut (Meckel); c'est là une disposition particulière à l'orang. — La ligne âpre peut s'atténuer considérablement et même s'effacer complètement (squelette de la Vénus hottentote); l'absence de la ligne âpre est particulière aux singes. — Par contre, la ligne âpre peut s'exagérer dans ses dimensions, devenir à la fois plus saillante et plus large, caractérisant alors ce qu'on est convenu d'appeler les *fémurs à colonne*. — On désigne sous le nom d'*indice de section du fémur* le rapport centésimal du diamètre antéro-postérieur du corps à son diamètre transversal. Ce rapport est de 104 en moyenne sur des sujets français; on a observé 114 chez des nègres, 120 chez les nubiens; il n'est que de 77 chez le gorille (Broca). On conçoit combien cet indice de section doit se ressentir du développement de la ligne âpre.

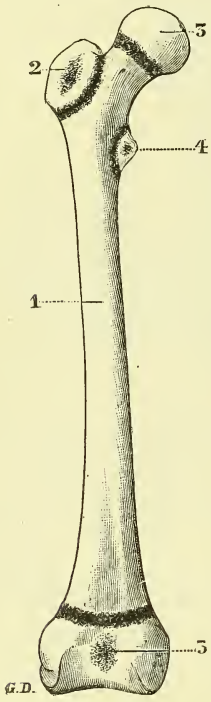

Fig. 229.
Ossification du fémur.
1, corps du fémur.— 2, grand trochanter. — 3, tête du fémur. — 4, petit trochanter. — 5, point osseux intercondylien.

Nous avons vu, plus haut, que le fémur était tordu sur son axe; l'étude de cette torsion, simplement ébauchée par Broca, n'a fourni encore aucun résultat bien précis. La torsion du fémur est en moyenne de 17° chez les sujets français, de 20° chez les nègres; mais elle est sujette à des variations individuelles considérables, témoins les chiffres de Broca qui indiquent un maximum de 38° et un minimum de 2°.

On désigne chez l'homme, sous le nom de *troisième trochanter*, une saillie plus ou moins volumineuse, homologue du troisième trochanter des mammifères, qui se développe parfois le long de la branche de bifurcation que la ligne âpre envoie au grand trochanter. Cette saillie présente du reste, au point de vue de sa forme et de ses dimensions, les variations les plus étendues ; elle donne insertion au grand fessier. Sa fréquence est, environ, de 30 p. 100 pour les races actuelles, de 38 p. 100 pour les populations de l'âge de la pierre polie. — (Voyez à ce sujet Waldeyer, *Arch. für Anthrop.*, 1880; Houzé, *Bull. Soc. d'Anthrop., Bruxelles*, 1884 ; von Torok, *Anatom. Anzeiger*, 1886, p. 169.)

Houzé (*loc. cit.*) a décrit, sous le nom de *fosse hypotrochantérienne*, une cavité creusée dans le sens de l'axe diaphysaire du fémur et située à la partie supérieure, postérieure et externe de la diaphyse. Le fond de cette cavité, tantôt lisse, tantôt rugueux, sert également à l'insertion du grand fessier. Assez rare dans les races actuelles, la fosse hypotrochantérienne est beaucoup plus fréquente chez les populations néolithiques et devient un caractère constant de tous les fémurs de l'âge du renne en Belgique (Houzé).

L'*angle* que forme le col du fémur avec le corps de l'os, minutieusement étudié par Rodet (*Thèse de Paris*, 1844), et par Charpy (*Bull. de la Soc. d'Anthropologie de Lyon*, 1884), est en moyenne de 130° (Rodet), de 127° (Charpy). On admet généralement que cet angle est plus petit chez la femme que chez l'homme, plus petit aussi chez le vieillard que chez l'adulte. Les mensurations de Charpy sont en opposition formelle avec cette double assertion : il résulte de ses mensurations que la femme a le même angle que l'homme, le vieillard le même angle que l'adulte. Par contre, les différences individuelles sont énormes : Rodet a vu l'angle en question descendre à 121° et s'élever à 144° ; Charpy, à son tour, a observé 115° et 140°. Il peut donc exister, en dehors de toute influence pathologique, un écart de 23° et même de 25°. Notons, enfin, que l'enfant paraît avoir un angle plus grand de 2° que celui de l'adulte.

M. Manouvrier (*Congrès internat. d'Anthropol. préhistorique*, Paris, 1889) a décrit, sous le nom de *platymérie*, une modification morphologique du fémur qu'il a constatée sur un très grand nombre de squelettes humains préhistoriques et, à un degré beaucoup moindre, sur quelques français modernes. Cette modification consiste en un aplatissement antéro-postérieur de toute la partie du fémur comprise entre les trochanters et le point de bifurcation de la ligne âpre. Au lieu de présenter la forme classique, cette portion de

la diaphyse fémorale n'a plus que deux faces, l'une antérieure, l'autre postérieure, et deux bords, l'un externe et l'autre interne, presque tranchants dans les cas extrêmes. M. Manouvrier a démontré qu'il n'existe aucune analogie véritable entre cet aplatissement sous-trochantérien chez l'homme et l'aplatissement fémoral des anthropoïdes. Il considère la platymérie humaine comme étant en rapport avec un agrandissement de la partie supérieure du muscle crural, agrandissement qui est sous l'influence d'un exercice intense des membres inférieurs d'où résulte également la forte saillie de la ligne âpre et aussi la platycnémie (p. 298).

§ III. — Os de la jambe

La jambe ou troisième segment du membre inférieur est essentiellement constituée par deux os, disposés parallèlement entre eux dans le sens de la longueur du membre : l'un situé en dedans et très volumineux, le *tibia;* l'autre situé en dehors et beaucoup plus grêle, le *péroné.*

Ces deux os, réunis à leurs deux extrémités par des articulations à peu près immobiles, sont séparés à leur partie moyenne par un espace elliptique, appelé *espace interosseux.*

Il est d'usage de rattacher au squelette de la jambe une troisième pièce osseuse, la *rotule* qui est située à la face antérieure de l'articulation du genou.

Nous décrirons donc séparément : 1° la *rotule;* 2° le *tibia;* 3° le *péroné.*

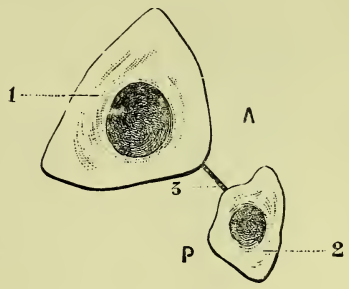

Fig. 230.

Coupe transversale des os de la jambe.

1, tibia. — 2, péroné. — 3, ligament interosseux. — A, face antérieure de la jambe. — P, face postérieure.

A. — Rotule (fig. 231 et 232).

Os pair et non symétrique, la rotule, que l'on considère généralement

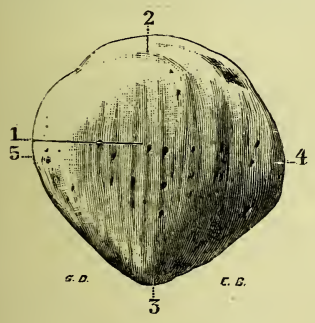

Fig. 231.

Rotule droite, face antérieure.

1, face antérieure. — 2, bord supérieur ou base. — 3, sommet. — 4, bord interne. — 5, bord externe.

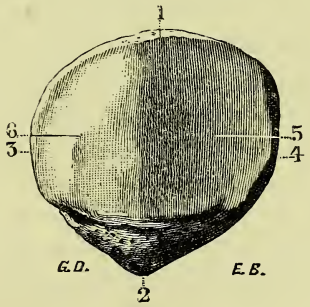

Fig. 232.

Rotule droite, face postérieure.

1, base. — 2, sommet. — 3, bord interne. — 4, bord externe. — 5, facette externe plus grande que 6, facette interne.

comme un sésamoïde développé dans l'épaisseur du tendon du quadriceps, affecte la forme d'un triangle à base supérieure et à sommet inférieur. On lui

décrit deux *faces* (l'une *antérieure*, l'autre *postérieure*), une *base*, un *sommet* et deux *bords*.

1° **Face antérieure.**—La face antérieure est convexe de haut en bas, convexe également dans le sens transversal. Elle présente à sa partie moyenne une série de stries verticales et parallèles qui donnent à l'os un aspect fibroïde. Nous y constatons, en outre, un nombre variable d'orifices ovalaires, allongés dans le sens vertical : ils donnent passage à des vaisseaux.

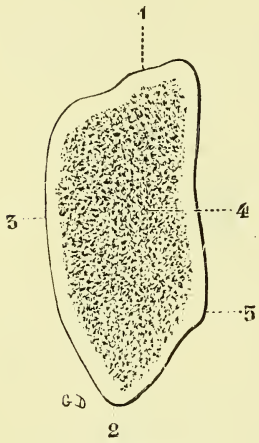

Fig. 233.

Rotule, coupe verticale et antéro-postérieure.

1, bord supérieur ou base. — 2, bord inférieur ou sommet. — 3, face antérieure. — 4, face postérieure. — 5, ligne séparative des portions articulaire et non articulaire.

A l'état frais, cette face est recouverte par des trousseaux fibreux, dépendant à la fois du tendon du quadriceps, du ligament rotulien et de l'aponévrose fémorale. Une bourse séreuse, dite *bourse prérotulienne*, la sépare de la peau.

2° **Face postérieure.** — Une ligne transversale, correspondant à peu près à la réunion des trois quarts supérieurs avec le quart inférieur, divise cette face en deux parties : une partie inférieure, rugueuse, donnant insertion au ligament rotulien ; une partie supérieure lisse, répondant aux condyles du fémur. Destinée à s'articuler avec la poulie fémorale, cette dernière présente, à cet effet, une crête verticale et mousse se moulant exactement sur la gorge de la poulie et, de chaque côté de cette crête, deux facettes creuses, répondant aux facettes articulaires des condyles.

De ces deux facettes, l'interne est moins étendue que l'externe. De plus, elle se termine en dedans par une petite excavation généralement très distincte : c'est l'empreinte laissée sur ce point de la surface articulaire par le rebord antérieur du condyle interne, lequel roule dans cette dépression en gouttière toutes les fois que la jambe se meut sur la cuisse.

3° **Base.** — La base de la rotule revêt la forme d'une petite surface triangulaire à sommet postérieur, légèrement inclinée de haut en bas et d'arrière en avant, comme le montre la figure 233. Elle donne attache, dans la plus grande partie de son étendue, au tendon du quadriceps crural.

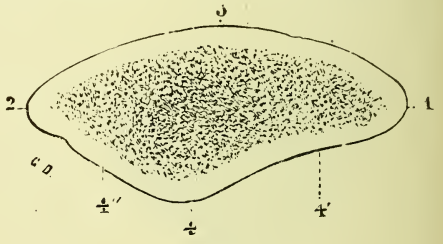

Fig. 234.

Rotule, coupe transversale pratiquée à sa partie moyenne.

1, bord externe. — 2, bord interne. — 3, face antérieure. — 4, face postérieure, divisée en deux facettes : 4' pour le condyle externe et 4'' pour le condyle interne.

4° **Sommet.** — Le sommet, dirigé en bas, est plus ou moins recourbé en arrière sur quelques sujets. Comme la partie correspondante de la face postérieure de l'os, il donne insertion au ligament rotulien.

5° **Bords.** — Les bords se distinguent en interne et externe. En se séparant de la base, ils se portent d'abord en dehors (par rapport à l'axe de la rotule), restent quelque temps verticaux, puis convergent vers le sommet. Ils décrivent ainsi, de la base au sommet de l'os, une espèce de demi-circonférence et donnent insertion aux faisceaux inférieurs des muscles vastes, ainsi qu'aux ligaments latéraux de la rotule.

Conformation intérieure.— La rotule appartient à la classe des os courts : comme eux, elle est constituée par une masse centrale de tissu spongieux, enveloppée de toutes parts par une lame de tissu compact.

Développement. — La rotule, le plus volumineux des os sésamoïdes, est représentée par un simple noyau cartilagineux jusqu'à l'âge de deux ans. A cette époque, quelquefois plus tôt (1 an), quelquefois plus tard (3 ans), on voit apparaître dans son épaisseur un point osseux qui s'étend dans toutes les directions, mais plus rapidement vers la face profonde que vers la face superficielle.

Lorsque la rotule est complètement développée, elle divise le tendon du quadriceps crural en deux parties : une partie supérieure, qui est le tendon proprement dit du muscle ; une partie inférieure qui prend le nom de *ligament rotulien* (voy. Arthrologie).

B. — Tibia (fig. 235, 237 et 241).

Situé à la partie interne de la jambe, le tibia est un os long, pair et non symétrique, se dirigeant verticalement en bas et constituant par conséquent, avec le fémur qui est oblique, un angle obtus ouvert en dehors. Le tibia n'est pas exactement rectiligne, mais présente deux courbures de sens contraire : l'une, correspondant à la moitié supérieure de l'os, est concave en dehors ; l'autre, répondant à sa moitié inférieure, est concave en dedans. Il résulte de cette double incurvation que le tibia ressemble, en ce qui concerne sa direction, à un *S* italique. De plus, il est, comme le fémur, légèrement tordu sur son axe.

Comme tous les os longs, le tibia se divise en trois portions : un *corps* et deux *extrémités*, que l'on distingue en supérieure et inférieure.

1° **Corps.**— Le corps, prismatique et triangulaire, nous présente trois faces (*interne*, *externe* et *postérieure*) et trois bords (*antérieur*, *interne* et *externe*).

La *face interne*, à peu près plane à ses deux extrémités, convexe à sa partie moyenne, répond aux téguments. En haut, elle donne attache aux expansions tendineuses des muscles demi-tendineux, couturier et droit interne, dont l'ensemble constitue la *patte d'oie*.

La *face externe* est creusée en gouttière dans ses deux tiers supérieurs pour donner insertion au muscle jambier antérieur. En bas, elle est convexe et contourne l'os de dehors en dedans pour devenir antérieure, suivant en cela la direction des tendons qui glissent sur elle.

La *face postérieure* nous présente tout d'abord, en haut, une crête fortement rugueuse, la *ligne oblique du tibia*, se dirigeant obliquement de haut en bas et de dehors en dedans. Sur son interstice s'attache le muscle soléaire ; sa lèvre supérieure donne insertion au muscle poplité, sa lèvre inférieure aux muscles jambier postérieur et fléchisseur commun des orteils.— La ligne oblique du tibia divise la face postérieure de l'os en deux parties fort inégales.

L'une, située au-dessus, affecte la forme d'un triangle et répond au muscle poplité. L'autre, située au-dessous, se trouve subdivisée en deux portions.

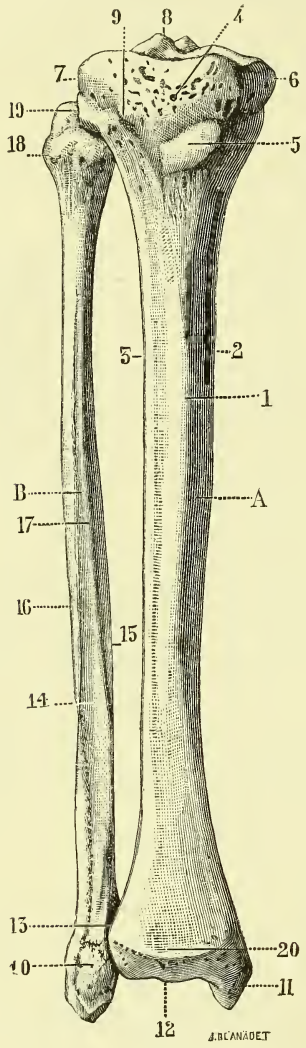

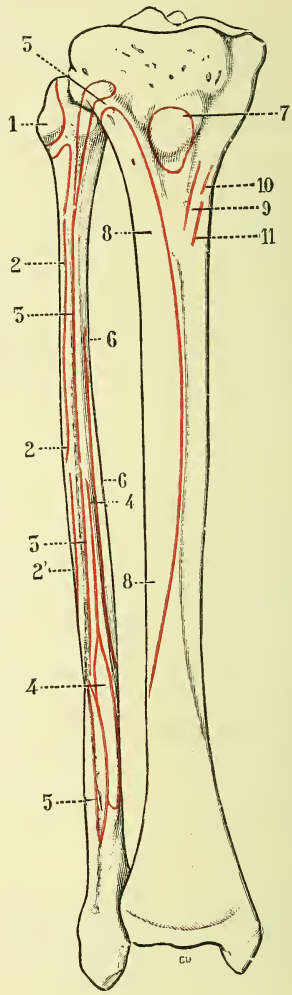

Fig. 235.

Les deux os de la jambe, vue antérieure.

A, **Tibia**. — 1, bord antérieur ou crête du tibia. — 2, bord interne. — 3, bord externe. — 4, extrémité supérieure, avec 5, tubérosité antérieure. — 6, tubérosité interne. — 7, tubérosité externe. — 8, épine du tibia. — 9, tubercule du jambier antérieur. — 20, extrémité inférieure (malléole externe). — 11, malléole interne. — 12, facette articulaire pour l'astragale. — 13, facette articulaire péronéale inférieure.

B, **Péroné**. — 14, face interne. — 15, bord interne. — 16, bord externe. — 17, crête pour le ligament interosseux. — 18, extrémité supérieure avec 19, apophyse styloïde. — 10, extrémité inférieure.

Fig. 236.

Les mêmes, avec les insertions musculaires.

1, biceps. — 2, 2, long péronier latéral. — 2', court péronier. — 3, 3, long extenseur des orteils — — 4, long extenseur du gros orteil. — 5, péronier antérieur. — 6, 6, long fléchisseur du gros orteil. — 7, tendon rotulien. — 8, jambier antérieur. — 9, couturier. — 10, droit interne. — 11, demi-tendineux.

par une crête verticale : en dedans de cette crête s'insère le fléchisseur commun des orteils, en dehors s'attache le jambier postérieur. — C'est sur

la face postérieure du tibia, un peu au-dessous de la ligne oblique, que se trouve le *trou nourricier* de l'os, remarquable par ses grandes dimensions et par sa direction oblique en bas et en avant.

Le *bord antérieur*, suivant les différentes incurvations de l'os, est contourné en *S* italique. Mousse et arrondi à ses deux extrémités, il est tranchant à sa partie moyenne, d'où le nom de *crête du tibia*, sous lequel on le désigne généralement. En bas, par suite du changement de direction de la face externe, il se porte obliquement en dedans et vient mourir sur la malléole interne.

Le *bord interne*, très peu marqué en haut, devient très saillant dans sa moitié inférieure. Il donne attache à l'aponévrose jambière et à quelques faisceaux du fléchisseur commun des orteils.

Le *bord externe*, situé en regard du péroné, donne insertion à l'aponévrose interosseuse. Il se bifurque en bas et circonscrit, entre ses deux branches de bifurcation, un espace triangulaire rugueux pour l'insertion des forts ligaments qui unissent, à ce niveau, le tibia au péroné. Une petite facette lisse et articulaire, que nous retrouverons en décrivant l'extrémité inférieure, termine en bas cet espace triangulaire.

2° **Extrémité supérieure.** — L'extrémité supérieure est très volumineuse, quadrangulaire, allongée dans le sens transversal. Destinée à s'articuler avec les condyles fémoraux, elle présente, à cet effet, deux surfaces articulaires horizontales, légèrement excavées à leur centre et connues sous le nom de *cavités glénoïdes* du tibia.

On les distingue en externe et interne : la *cavité glénoïde interne* est un peu plus longue que la *cavité glénoïde externe;* mais, en revanche, celle-ci est un peu plus large. Entre les deux cavités s'élève une forte saillie, l'*épine du tibia*, plus rapprochée du plan postérieur de l'os que du plan antérieur. Cette épine se résout en haut en deux tubercules plus ou moins saillants, sur lesquels vient s'implanter le ligament postérieur du fibro-cartilage semi-lunaire externe. En avant comme en arrière de l'épine, s'étalent deux surfaces triangulaires, rugueuses et fort irrégulières : elles séparent l'une de

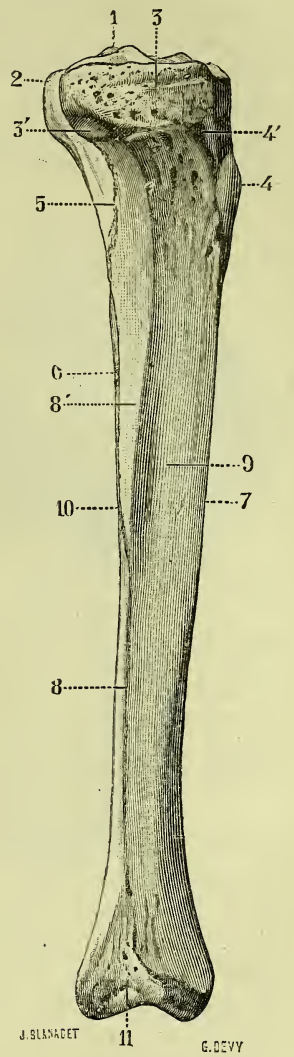

Fig. 237.

Tibia, vu par sa face externe.

1, épine. — 2, tubérosité interne. — 3, tubérosité externe, avec 3' facette articulaire supérieure pour le péroné. — 4, tubérosité antérieure. — 4', tubercule du jambier antérieur. — 5, ligne oblique. — 6, trou nourricier. — 7, bord antérieur. — 8, bord externe. — 8', surface d'insertion pour le jambier postérieur. — 9, face externe. — 10, face postérieure. — 11, facette articulaire inférieure pour le péroné.

l'autre les parties correspondantes des deux cavités glénoïdes et donnent insertion à des ligaments.

Les deux cavités glénoïdes que nous venons de décrire sont supportées par deux masses volumineuses qu'on est convenu d'appeler les *tubérosités du tibia*. On les distingue en *tubérosité interne* et *tubérosité externe;* mais elles sont entièrement confondues à la partie moyenne de l'os et les limites respectives qu'on leur assigne parfois, soit en avant, soit en arrière, sont purement fantaisistes.— La *tubérosité interne* nous présente, en haut et en

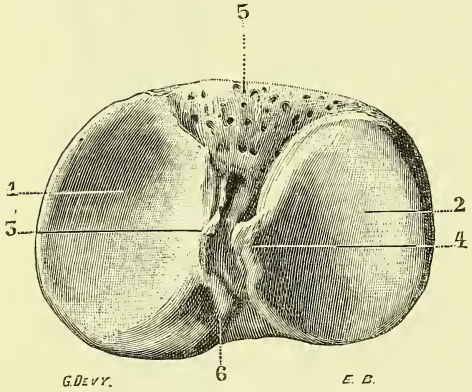

Fig. 238.

Extrémité supérieure du tibia, vue par sa face supérieure.

1, cavité glénoïde interne. — 2, cavité glénoïde externe. — 3, tubercule interne de l'épine du tibia. — 4, tubercule externe. — 5, surface rugueuse, située en avant de l'épine (surface prespinale). — 6, surface rugueuse, située en arrière de l'épine (surface rétro-spinale).

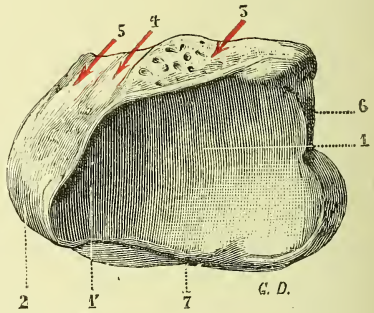

Fig. 239.

Extrémité inférieure du tibia, vue par sa face inférieure.

1, surface articulaire pour la poulie astragalienne avec 1', facette pour la face interne de l'astragale. — 2, malléole externe. — 3, gouttière du fléchisseur propre du gros orteil. — 4, gouttière du fléchisseur commun des orteils. — 5, gouttière du jambier postérieur.

arrière, une gouttière horizontale, qui la contourne en suivant le rebord glénoïdien et dans laquelle vient se loger et s'insérer l'un des tendons du demi-membraneux ; elle est réduite sur quelques sujets à une simple dépression.— La *tubérosité externe* est moins étendue que la précédente dans le sens antéro-postérieur. Elle nous présente, en arrière et en dehors, une petite facette plane et arrondie qui s'articule avec l'extrémité supérieure du péroné.

Le pourtour de l'extrémité supérieure du tibia est criblé de trous vasculaires, dont quelques-uns atteignent des dimensions remarquables. Sur la partie antérieure de cette extrémité, au point où se termine la crête ou bord antérieur du corps de l'os, existe une forte saillie ovalaire : c'est le *tubercule antérieur* du tibia (*tubérosité antérieure* de quelques auteurs), sur la partie inférieure duquel vient s'attacher le ligament rotulien. Du côté externe du tubercule antérieur part une crête rugueuse, laquelle se dirige obliquement en haut et en dehors et aboutit à une saillie, plus ou moins développée suivant les sujets, que l'on désigne sous le nom de *tubercule du jambier antérieur*. C'est, en effet, sur ce tubercule que viennent s'insérer le jambier antérieur et le tenseur du fascia lata. Il est généralement situé à égale distance du tubercule antérieur du tibia et de la facette articulaire destinée au péroné.

3° **Extrémité inférieure.** — Elle est beaucoup moins développée que l'extrémité supérieure; mais, comme cette dernière, elle affecte une forme cuboïdale et nous offre à considérer six faces.

La *face supérieure* se confond avec le corps de l'os.

La *face inférieure* s'articule avec la poulie de l'astragale. Elle nous présente à cet effet une large surface lisse que divise en deux portions latérales une crête antéro-postérieure, extrêmement mousse, correspondant à la gorge de la poulie. Cette surface, concave d'avant en arrière, est un peu plus large en dehors qu'en dedans.

La *face antérieure*, convexe et lisse, fait suite à la face externe du corps de l'os et répond aux tendons des extenseurs des orteils.

La *face postérieure*, également convexe, nous présente en dehors une gouttière oblique, souvent peu marquée, pour le passage du tendon du fléchisseur propre du gros orteil.

La *face externe* est creusée d'une excavation ou gouttière verticale, destinée à recevoir l'extrémité inférieure du péroné. Cette excavation est limitée, tant en avant qu'en arrière, par deux tubercules saillants, sur lesquels viennent se fixer les ligaments de l'articulation tibio-péronière inférieure.

La *face interne*, enfin, se prolonge en bas en une apophyse volumineuse, appelée *malléole interne*. La face interne de cette apophyse, convexe et lisse, répond à la peau. Sa face externe, plane et encroûtée de cartilage à l'état frais, continue la surface articulaire de l'extrémité inférieure et s'articule avec la face interne de l'astragale. Son bord, antérieur, rugueux, donne attache à des ligaments. Son bord postérieur nous présente une gouttière oblique en bas et en dedans, souvent double, pour le passage des tendons du jambier postérieur et du fléchisseur commun des orteils. La base de la malléole interne se confond avec l'extrémité inférieure de l'os. Quant à son sommet, il est divisé en deux portions par une échancrure profonde, où prend naissance le ligament latéral interne de l'articulation du cou-de-pied.

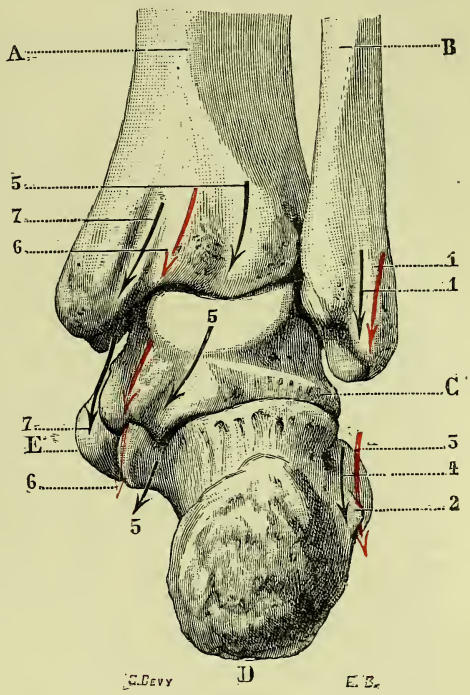

Fig. 240.

Gouttières postérieures de l'extrémité inférieure du membre inférieur.

A, tibia. — B, péroné. — C, astragale. — D, calcanéum. — E, scaphoïde. — 1, 1, gouttière des péroniers latéraux. — 2, tubercule externe du calcanéum avec : 3, gouttière du court péronier latéral située au-dessus et 4, gouttière du long péronier placée au-dessous. — 5, 5, 5, gouttière du fléchisseur propre du gros orteil. — 6, 6, gouttière du fléchisseur commun des orteils. — 7, 7, gouttière du jambier postérieur.

Conformation intérieure. — Le corps de l'os, constitué par du tissu compact, est creusé à son centre d'un large canal médullaire, plus étroit à sa partie moyenne qu'à ses extrémités. Les épiphyses du tibia sont formées de tissu spongieux, entouré sur certains points d'une simple pellicule de tissu compact.

Développement. — Le tibia se développe par quatre points d'ossification : un primitif pour le corps; trois complémentaires, un pour chacune des extrémités, le troisième pour la tubérosité antérieure.

a. Le *point primitif* se montre dans la diaphyse du 35e au 40e jour de la vie fœtale. Il s'allonge très rapidement et produit, à lui tout seul, au moins les onze douzièmes de l'os (Sappey).

b. Parmi les *points complémentaires*, celui de l'épiphyse supérieure ou fémorale apparaît le premier, au moment de la naissance; il produit, au-dessus de la diaphyse, une lamelle horizontale fort mince, de 1 centimètre à 1 centimètre et demi d'épaisseur. — Le point de l'épiphyse inférieure ou tarsienne apparaît vers le milieu de la deuxième année; il forme, de même, une lame horizontale de 1 centimètre d'épaisseur environ, à laquelle se rattache la malléole tibiale. — Quant au point destiné à la tubérosité antérieure, il se montre entre la douzième et la quatorzième année. — Quelques mois plus tard, il se soude par son bord supérieur à l'épiphyse supérieure du tibia et figure alors (Sappey) une sorte de médaillon suspendu à la partie antérieure de cette épiphyse.

L'épiphyse inférieure se soude au corps de l'os de seize à dix-huit ans; l'épiphyse supérieure de dix-huit à vingt ans ou même plus tard, à vingt-deux et même vingt-quatre ans.

Variétés, platycnémie et rétroversion. — Le tibia, sectionné transversalement à la hauteur du trou nourricier, nous présente comme surface de coupe un véritable triangle à base postérieure et à peu près plane. Sur quelques sujets, au contraire, la partie postérieure se bombe en arrière, en même temps que le diamètre transversal diminue, de telle sorte que, aux lieu et place de triangle, nous avons comme surface de coupe, une espèce d'ovale très allongé dans le sens antéro-postérieur. Il en résulte que le tibia, au lieu d'être prismatique et triangulaire, se trouve fortement aplati dans le sens transversal, d'où les noms de *tibia aplati*, *de tibia platycnémique* (de πλατύς large, et κνήμη jambe), *tibia en lame de sabre*, qu'on donne en anthropologie à cet os ainsi modifié dans sa forme. Ce caractère, assez rare dans les races actuelles, est propre aux populations de l'époque de la pierre polie, comme le démontrent les chiffres ci-dessous que j'emprunte au travail de Kuhff (*Revue d'Anthropologie*, 1881, p. 255). Si nous appelons *indice de platycnémie*, le rapport centésimal qui existe entre le diamètre transversal et le diamètre antéro-postérieur du tibia (Indice $= \frac{\text{Diam. transv.} \times 100}{\text{Diam. ant.-post.}}$), nous voyons cet indice mesurer de 70 à 80 chez les Parisiens modernes, 64 sur les squelettes néolithiques de la caverne de l'Homme-mort et des grottes de la Marne, 63 sur les squelettes de Cro-Magnon, 48 seulement sur un tibia des mounds des Etats-Unis.

M. Manouvrier (*Mém. sur la platycnémie*, Soc. d'Anthropol., Paris, 1888) a montré que la platycnémie, beaucoup plus fréquente dans l'espèce humaine qu'on ne le pensait, est plus accentuée chez certains hommes que chez n'importe quel singe, et qu'elle est en rapport avec un agrandissement parfois très considérable de la surface d'insertion tibiale du muscle tibial postérieur. Cet auteur est parti de là pour expliquer le mécanisme de l'aplatissement du tibia et pour établir que ce caractère ne doit plus être considéré, chez l'homme, comme une survivance simienne.

Les anthropoïdes exerçaient dans l'acte de grimper la fonction *directe* du muscle tibial postérieur (action sur le pied). L'homme, devenu bipède et marcheur, n'utilise que peu cette fonction directe, mais la fonction *inverse* du même muscle (maintien de la jambe dans l'immobilité pendant qu'elle sert de point d'appui au fémur) a dû s'exercer beaucoup chez nos ancêtres chasseurs, surtout dans les pays accidentés, de telle sorte que la platycnémie simienne s'est conservée et même accrue sous l'influence de la suractivité d'un muscle aussi bien humain que simien. La platycnémie a diminué ensuite et a même disparu dans certaines populations humaines soumises à des conditions d'existence beaucoup moins rudes que celles des hommes de l'âge de la pierre.

Collignon et Fraipont ont constaté sur des squelettes humains préhistoriques une sorte de renversement de la tête en arrière et une inclinaison des plateaux articulaires dans le même sens. J'ai constaté moi-même, sur l'homme quaternaire de Chancelade (*Bull. Soc. d'Anthropologie de Lyon*, 1890) une pareille disposition, laquelle est commune à la plupart des singes anthropoïdes. A ce sujet, Fraipont a émis l'hypothèse que l'homme quaternaire ne possédait pas encore complètement l'attitude verticale dans la station

debout. Contrairement à cette opinion, Manouvrier (*Mém. de la Soc. d'Anthropologie*, Paris, 1890) a établi que la rétroversion de la tête du tibia est très fréquente et très prononcée chez beaucoup de peuples anciens ou modernes, sauvages ou civilisés. Il pense que ce caractère dénote simplement, chez l'homme quaternaire, une faible cambrure lombaire ainsi qu'une façon de marcher, encore très répandue et imposée d'ailleurs dans certaines conditions assez communes, qu'il appelle la *marche en flexion* (c'est-à-dire le membre inférieur étant un peu fléchi). Comme la platycnémie, la platymérie et la forte saillie de la ligne âpre du fémur, la rétroversion de la tête du tibia tendrait à se produire surtout chez les peuples chasseurs et dans les pays accidentés.

C. — Péroné (fig. 235, 241 et 243).

Le péroné est situé en dehors du tibia; moins élevé que ce dernier du côté du genou, il le déborde en bas au niveau de l'articulation du cou-de-pied. C'est un os long et relativement fort grêle, si on le compare au fémur ou au tibia.

On considère au péroné, de même qu'à tous les os longs, un *corps* et deux *extrémités*, l'une supérieure, l'autre inférieure.

1° **Corps**. — Le corps du péroné suit un trajet rectiligne et vertical, différant en cela de l'os interne de la jambe, qui décrit, comme nous l'avons déjà vu, une double courbure. Il est prismatique et triangulaire et nous présente par conséquent trois faces et trois bords. Ces faces et ces bords sont exactement orientés comme ceux du tibia et portent le même nom (fig. 230).

a. La *face externe*, arrondie en haut, nous présente à sa partie moyenne une excavation longitudinale pour l'insertion des deux muscles péroniers latéraux, qui la recouvrent entièrement. Le cinquième inférieur de cette face répond au contraire aux téguments et affecte la forme d'une surface triangulaire, dont la base, dirigée en bas, se perd sur la malléole et dont le sommet s'effile et se perd sur le bord antérieur de l'os. Cette surface, que certains auteurs rattachent à tort, selon moi, à la face interne du péroné, est bien une dépendance de la face externe ; elle en est séparée seulement par une gouttière oblique en bas, en dehors et en arrière, déterminée sur cette région de l'os par le passage des tendons des péroniers latéraux.

b. La *face interne* nous montre, dans le voisinage du bord antérieur et parallèlement à lui, une crête longitudinale, la *crête interosseuse*, sur laquelle vient s'insérer le ligament interosseux. Cette crête divise la face interne en deux portions : une portion antérieure qui donne attache aux muscles extenseurs des orteils ; une portion postérieure, beaucoup plus large et généralement excavée en gouttière, sur laquelle vient s'insérer le jambier postérieur.

c. La *face postérieure*, rugueuse et convexe, donne insertion, en haut, au muscle soléaire et, dans sa partie moyenne, au muscle fléchisseur propre du gros orteil. Elle regarde directement en arrière dans ses trois quarts supérieurs. Dans son quart inférieur, elle change de direction et tend à devenir interne, par suite de la formation de la gouttière des péroniers. C'est, en général, sur cette face qu'on trouve le trou nourricier de l'os, dirigé, comme celui du tibia, obliquement en bas et en avant.

d. Le *bord antérieur*, mince et tranchant (*crête du péroné*), se bifurque

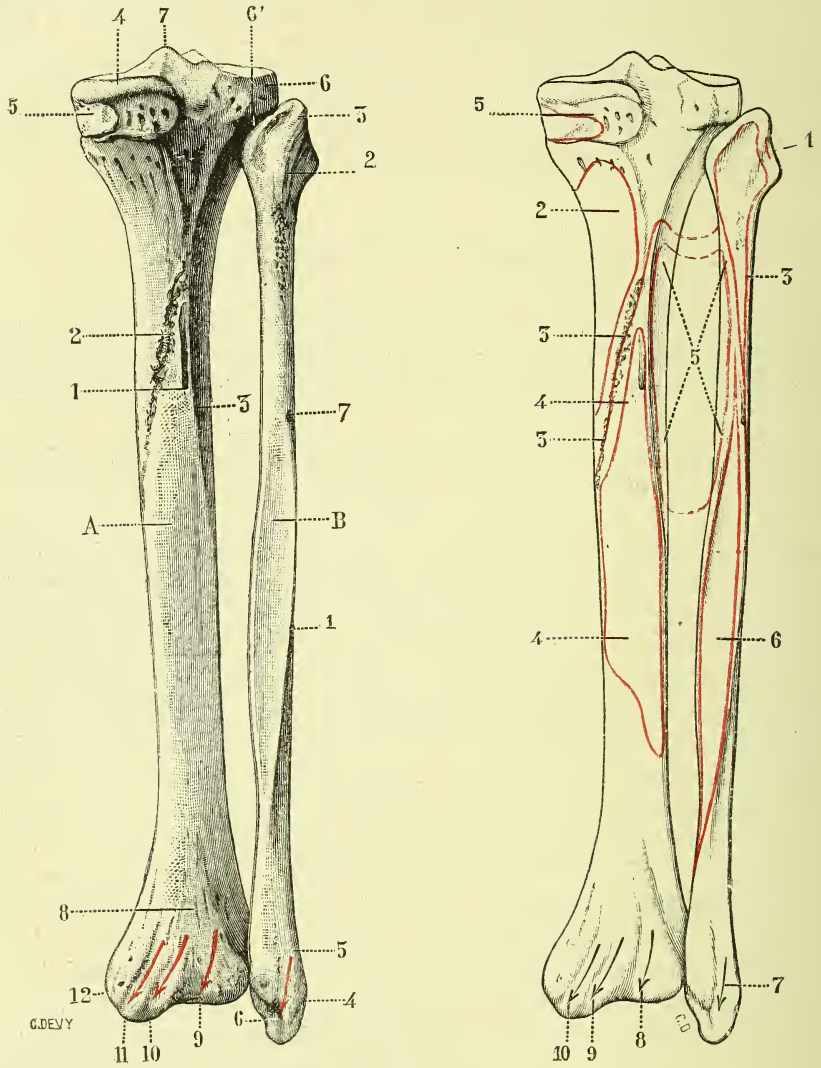

Fig. 241.

Les deux os de la jambe, vue postérieure.

A, **Tibia.** — 1, trou nourricier. — 2, ligne oblique. — 3, crête verticale pour l'insertion du jambier postérieur. — 4, extrémité supérieure. — 5, tubérosité interne. — 6, tubérosité externe. — 6', facette péronéale supérieure. — 7, épine. — 8, extrémité inférieure, avec 9, gouttière pour le fléchisseur propre du gros orteil. — 10, gouttière pour le fléchisseur commun. — 11, gouttière pour le jambier postérieur. — 12, malléole interne.

B, **Péroné.** — 1, bord externe. — 2, extrémité supérieure, avec 3, son apophyse styloïde. — 4, malléole, avec 5, gouttière pour les péroniers latéraux. — 6, fossette d'insertion pour les ligaments latéraux externes du coude-pied. — 7, trou nourricier.

Fig. 242.

Les mêmes, avec les insertions musculaires.

1, biceps. — 2, poplité. — 3, 3, soléaire. — 4, long fléchisseur commun des orteils. — 5, jambier postérieur. 6, long fléchisseur du gros orteil.

en bas, interceptant entre ses deux branches de bifurcation la surface triangulaire dont il a été question plus haut. Sa branche de bifurcation interne,

quelquefois fort atténuée, se dirige sur le bord antérieur de la malléole. Sa branche externe forme la lèvre antérieure de la gouttière des péroniers.

e. Le *bord interne*, toujours très accusé surtout à sa partie moyenne, donne attache au muscle jambier postérieur.

f. Le *bord externe*, arrondi, donne attache à une cloison fibreuse qui sépare les muscles de la région externe des muscles de la région postérieure. Tout à fait en bas, il forme la lèvre postérieure de la gouttière des péroniers et s'interrompt même pour céder la place à cette gouttière.

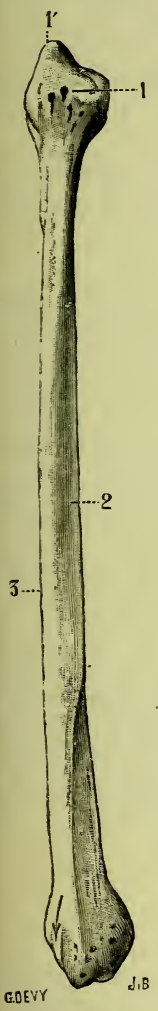

Fig. 243.
Péroné, vu par sa face externe.

1, extrémité supérieure, avec 1', son apophyse styloïde. — 2, face externe.

2° **Extrémité supérieure**. — L'*extrémité supérieure* ou *tête du péroné* nous présente tout d'abord, en dedans, une facette articulaire plane, répondant à la facette similaire que nous avons déjà vue sur la tubérosité externe du tibia. En dehors et en arrière de cette facette, s'élève une forte saillie : c'est l'*apophyse styloïde* du péroné, sur laquelle viennent s'attacher le tendon inférieur du biceps et le ligament latéral externe de l'articulation du genou.

En avant de l'apophyse styloïde, nous rencontrons une surface rugueuse, ou même un véritable tubercule, pour l'insertion du long péronier latéral. En arrière, existe également une surface rugueuse, destinée à l'insertion du soléaire. Sur les rugosités præ- et rétro-styloïdiennes viennent encore s'attacher les ligaments qui unissent, en ce point, le tibia au péroné.

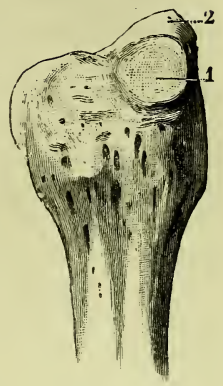

Fig. 244.
Extrémité supérieure du péroné, vue interne.

1, facette articulaire pour le tibia. — 2, apophyse styloïde.

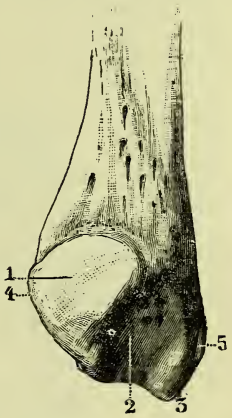

Fig. 245.
Extrémité inférieure du péroné, vue interne.

1, facette articulaire pour l'astragale. — 2, dépression rugueuse pour l'insertion du ligament péronéo-astragalien postérieur. — 3, sommet de la malléole externe. — 4, bord antérieur et 5, bord postérieur de cette malléole.

3° **Extrémité inférieure**. — Elle est constituée en entier par une volumineuse saillie, qui fait, sur le côté externe de l'articulation du cou-de-pied, le pendant de la malléole interne et que l'on désigne sous le nom de *malléole externe*. Affectant la forme d'une pyramide à base triangulaire, elle présente à considérer : trois *faces*, trois *bords*, une *base* et un *sommet* :

La *face interne* nous montre, tout d'abord, une *facette* lisse et articu-

laire, répondant à la face externe de l'astragale. Cette facette est surmontée d'une surface rugueuse par laquelle le péroné s'unit au tibia. Elle nous présente en outre, au-dessous et en arrière d'elle, une excavation profonde destinée à l'insertion du ligament péronéo-astragalien postérieur. — La face *antéro-externe* est recouverte par la peau. — La face *postéro-externe* nous présente une gouttière verticale, continuation de la gouttière des péroniers.

Des trois bords de la malléole externe, l'*antérieur*, rugueux, donne insertion au ligament péronéo-astragalien antérieur; le *bord externe* forme la lèvre antérieure de la gouttière des péroniers; le *bord postérieur* donne attache aux ligaments postérieurs de l'articulation tibio-péronière inférieure.

La *base* de la malléole se confond avec l'os. Quant à son *sommet*, il se dirige en bas et en arrière et donne insertion au ligament péronéo-calcanéen.

Conformation intérieure. — Le corps du péroné est formé de tissu compact, circonscrivant un canal médullaire fort étroit, beaucoup plus étendu du côté de l'extrémité supérieure que de l'extrémité inférieure. Les deux extrémités sont constituées par du tissu spongieux.

Développement. — Le péroné se développe par trois points d'ossification : un primitif pour le corps et deux complémentaires pour chacune de ses extrémités :

a. Le *point primitif* apparaît habituellement du 40e au 50e jour de la vie fœtale. Aux dépens de ce point se développe non seulement le corps de l'os, mais encore une partie de son extrémité inférieure et la moitié environ de son extrémité supérieure.

b. Le *point complémentaire* de l'extrémité inférieure se montre vers l'âge de deux ans et s'unit à la diaphyse à dix-huit ou dix-neuf ans. — Celui de l'*extrémité supérieure* apparaît à l'âge de quatre ans et se soude à la diaphyse de dix-neuf à vingt-deux.

Variétés. — Dans des cas de développement incomplet des membres inférieurs, le péroné peut faire défaut, en totalité ou en partie, bien que le tibia existe, « analogie remarquable, ajoute Meckel, avec quelques animaux et imitation de la soudure des deux os en un seul chez plusieurs ». — On observe parfois, sur les faces du péroné, de véritables excavations ou cannelures (*péronés cannelés*), destinées à offrir aux muscles de plus larges surfaces d'insertion. Cette disposition, qui est en rapport sans doute avec un développement considérable du système musculaire, est très fréquente chez les races qui vivaient à l'époque de la pierre polie.

§ IV. — Os du pied

Le pied, quatrième et dernier segment du membre pelvien, est constitué par vingt-six os, disposés en trois groupes distincts. En allant de l'articulation du cou-de-pied vers l'extrémité libre, nous rencontrons tout d'abord un massif osseux, le tarse, composé de sept os. De l'extrémité antérieure du tarse s'échappent, en rayons divergents, les cinq colonnettes osseuses, dont l'ensemble constitue le *métatarse*. Le métatarse, enfin, est continué par les *doigts* ou *orteils*, qui comprennent chacun trois phalanges, à l'exception de l'orteil externe qui n'en possède que deux.

Nous étudierons successivement : 1° le *tarse ;* 2° le *métatarse ;* 3° les *orteils*.

A. — Tarse (fig. 246 à 258).

Le tarse est constitué par sept os courts, disposés en deux rangées, une rangée postérieure et une rangée antérieure. La première comprend deux os seulement : l'*astragale* en haut, le *calcanéum* en bas. La seconde en comprend cinq : en dehors, le *cuboïde*, et, en dedans, le *scaphoïde*, portant sur sa face antérieure les trois *cunéiformes*.

Ces diverses pièces osseuses, de même que celles du carpe, sont des os courts présentant à la fois une surface plantaire et une surface dorsale et portant sur leur pourtour plusieurs facettes articulaires pour les os voisins. Toutefois, ils sont assez irréguliers et assez disparates pour que nous jugions inutile de leur assigner des caractères généraux. Nous les décrirons donc isolément, en faisant surtout ressortir, pour chacun d'eux, sa forme et sa situation respectives.

1° **Astragale.** — Situé entre les deux os de la jambe et le calcanéum, l'astragale est un os court légèrement aplati de haut en bas, allongé d'avant en arrière. Il affecte une forme irrégulièrement cuboïde et nous présente en conséquence six faces, que l'on distingue en supérieure, inférieure, antérieure, postérieure, interne et externe.

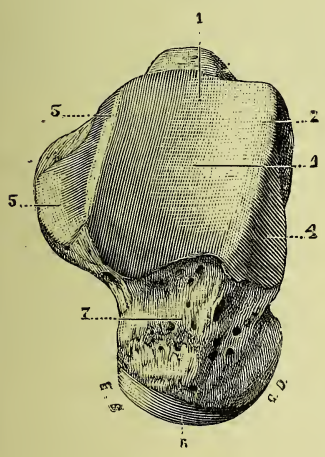

Fig. 246.

Astragale, face supérieure.

1, poulie de l'astragale. — 2, son bord interne. — 3, son bord externe. — 4, facette articulaire pour la malléole interne. — 5, facette articulaire pour la malléole externe. — 6, tête de l'astragale. — 7, son col.

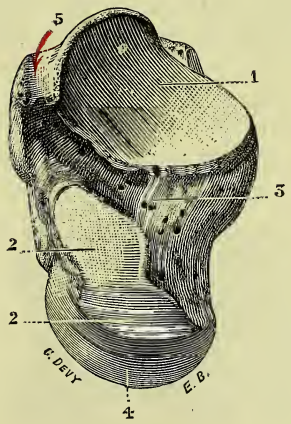

Fig. 247.

Astragale, face inférieure.

1, facette articulaire postéro-externe et 2, facette articulaire antéro-interne pour le calcanéum. — 3, gouttière rugueuse séparant ces deux facettes. — 4, tête de l'astragale. — 5, gouttière du fléchisseur propre du gros orteil.

a. La *face supérieure*, convexe d'avant en arrière, concave au contraire, dans le sens transversal, est disposée en poulie pour s'articuler avec la face inférieure du tibia. Il est à remarquer que cette surface articulaire, fort large

en avant, se rétrécit progressivement en se dirigeant vers la partie postérieure de l'os.

b. La *face inférieure* nous offre deux facettes articulaires, l'une antéro-interne convexe, l'autre postéro-externe concave, répondant à deux facettes symétriques, que nous retrouverons tout à l'heure sur la face supérieure du calcanéum. Les deux facettes astragaliennes se trouvent isolées l'une de l'autre par une rainure profonde, qui se dirige obliquement d'avant en arrière et de dedans en dehors : c'est la *rainure astragalienne*, fort étroite à sa partie moyenne, élargie à ses deux extrémités.

c. La *face externe*, articulée avec la malléole péronière, présente à cet effet une facette triangulaire à base supérieure, lisse et encroûtée de carti-

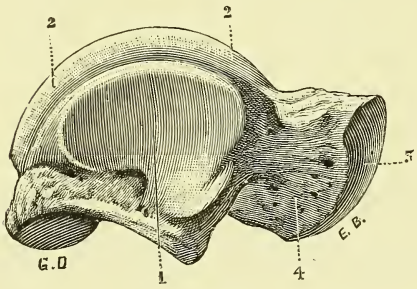

Fig. 248.

Astragale, face externe.

1, facette triangulaire, destinée à s'articuler avec la malléole externe. — 2, 2, poulie astragalienne, vue de profil. — 3, tête de l'astragale. — 4, son col.

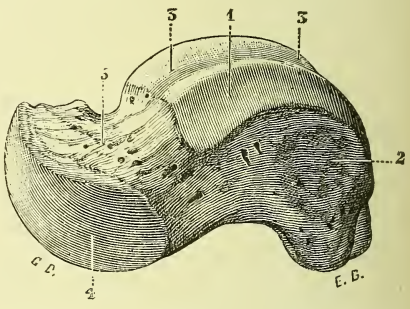

Fig. 249.

Astragale, face interne.

1, facette triangulaire pour la malléole interne. — 2, facette rugueuse pour le feuillet profond du ligament latéral interne. — 3, 3, poulie de la face supérieure. — 4, tête de l'astragale. — 5, son col.

lage à l'état frais. Bordée en avant par une surface rugueuse, où vient s'attacher le ligament péronéo-astragalien antérieur, elle est circonscrite en arrière par une nouvelle surface rugueuse, qui se termine en gouttière sur la partie postérieure de l'os et qui donne attache au ligament péronéo-astragalien postérieur.

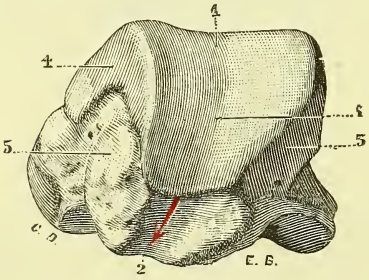

Fig. 250.

Astragale, face postérieure.

1, 1, poulie de l'astragale. — 2, gouttière pour le fléchisseur propre du gros orteil. — 3 et 4, facettes articulaires pour les malléoles. — 5, facette rugueuse pour le feuillet profond du ligament latéral interne.

d. La *face interne* nous offre, elle aussi, une facette articulaire répondant à la malléole interne. Elle a la configuration d'une virgule dont la tête serait en avant et la queue en arrière. Au-dessous d'elle, existe une surface rugueuse et criblée de trous vasculaires, sur laquelle vient s'attacher le feuillet profond du ligament latéral interne de l'articulation du cou-de-pied.

e. La *face antérieure*, articulaire dans toute son étendue, est arrondie en forme de tête ; on la désigne sous le nom de *tête* de l'astragale. Elle est supportée, en arrière, par une portion rétrécie ou *col*, qui la circonscrit et la

réunit au corps de l'os. Constatons, en passant, que la facette articulaire qui constitue la tête se continue avec la facette antéro-interne de la face inférieure.

f. La *face postérieure* se trouve fort réduite par suite de la déclivité de la poulie astragalienne. Nous y rencontrons une *échancrure* ou plutôt une *gouttière*, oblique en bas et en dedans, pour le passage du tendon du muscle fléchisseur propre du gros orteil.

On rencontre quelquefois à la partie postérieure de l'astragale, au point où vient s'attacher le ligament postérieur de l'articulation astragalo-calcanéenne un osselet indépendant réuni par une suture au reste de l'astragale. Cet osselet, signalé dès 1864 par Gruber, rencontré de nouveau quelques années plus tard par Stieda, par Shepherd et par Albrecht, a été particulièrement bien étudiée, en 1883, par Bardeleben (*Das Intermedium tarsi beim Menschen*, Sitz. d. Jenaischen Gesellschaft f. Medicin, 1er mars) qui lui a donné le nom d'*os trigonum*.

L'os trigonum de Bardeleben se développe aux dépens du cartilage embryonnaire de l'astragale et, sur les sujets porteurs de cette anomalie, le cartilage en question donne en réalité naissance à deux os distincts : un os antérieur, relativement volumineux, que l'on pourrait appeler l'astragale proprement dit; un os postérieur, beaucoup plus petit, qui n'est autre que le trigonum. Ce remplacement de notre astragale par deux pièces osseuses distinctes existe normalement chez un grand nombre de vertébrés inférieurs, notamment chez l'axolot (*intermédiaire I* et *intermédiaire II*). On le rencontre encore très fréquemment chez les marsupiaux. L'anomalie humaine est donc la reproduction d'une disposition qui est typique dans la série animale et acquiert ainsi toute la valeur des anomalies réversives.

L'os trigonum, quand il existe à l'état d'isolement, représente le pyramidal du carpe. Le reste de l'astragale ou astragale proprement dit est l'homologue du semi-lunaire.

2° **Calcanéum**. — Le calcanéum est l'os le plus volumineux du tarse, dont il constitue la partie postéro-inférieure. Il est séparé de la jambe par l'astragale et repose directement sur le sol. Allongé d'avant en arrière, aplati transversalement, il présente, comme l'os précédent, une forme irrégulièrement cubique et possède par conséquent six faces. Ces six faces ont la même orientation et portent le même nom que celles de l'astragale.

a. La *face supérieure* est excavée dans ses deux tiers antérieurs, où elle s'articule avec l'astragale. Aussi y rencontrons-nous les mêmes éléments ostéologiques que sur la face inférieure de ce dernier os, à savoir : 1° une première facette antéro-interne, concave d'avant en arrière; 2° une deuxième facette postéro-externe, convexe d'avant en arrière et plus large que la précédente; 3° entre ces deux facettes, une gouttière oblique en avant et en dehors, la *rainure calcanéenne*, étroite à son origine, s'étalant à sa terminaison en une large surface quadrilatère. La rainure calcanéenne, ainsi que la surface rugueuse qui lui fait suite, donnent insertion au ligament interosseux de l'articulation calcanéo-astragalienne. — En arrière des deux facettes articulaires précitées, la face supérieure du calcanéum devient inégale et rugueuse ; arrondie transversalement, elle est concave d'avant en arrière et répond à ce niveau à une masse cellulo-graisseuse, qui sépare le tendon d'Achille de l'articulation tibio-tarsienne.

b. La *surface inférieure* est irrégulière et criblée de trous vasculaires dans toute son étendue. En arrière, nous constatons la présence de deux saillies osseuses toujours très apparentes : l'interne, plus volumineuse (*tubérosité interne* du calcanéum) donne insertion aux muscles court fléchisseur plantaire

et adducteur du gros orteil; l'externe, beaucoup plus petite (*tubérosité externe*

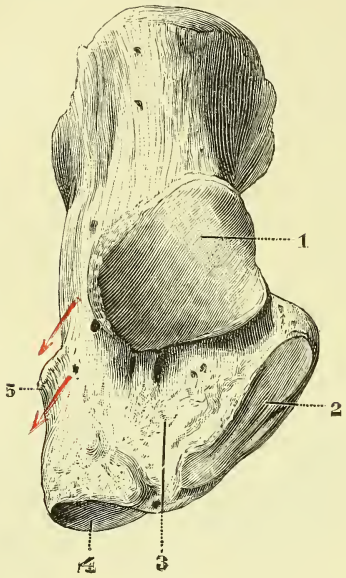

Fig. 251.

Calcanéum, face supérieure.

1, facette articulaire postéro-externe et 2, facette articulaire antéro-interne pour l'astragale. — 3, gouttière rugueuse séparant ces deux facettes. — 4, facette articulaire antérieure pour le cuboïde. — 5, tubercule calcanéen externe, séparant les deux gouttières des péroniers.

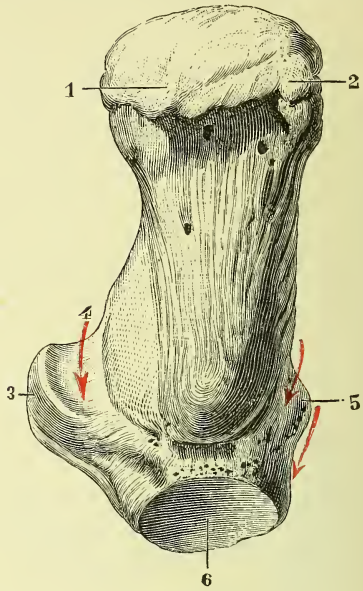

Fig. 252.

Calcanéum, face inférieure.

1, tubérosité interne. — 2, tubérosité externe. — 3, petite apophyse. — 4, gouttière pour le fléchisseur propre du gros orteil. — 5, tubercule calcanéen externe, séparant les gouttières des péroniers latéraux. — 6, facette articulaire pour le cuboïde.

du calcanéum), donne attache au muscle abducteur du petit orteil. En avant de ces deux tubérosités, s'étale une surface rugueuse, pour l'insertion du muscle accessoire des fléchisseurs et du grand ligament calcanéo-cuboïdien inférieur. Cette surface se termine parfois en avant par une troisième saillie osseuse, plus ou moins bien délimitée, que quelques anatomistes désignent sous le nom de *tubérosité antérieure*.

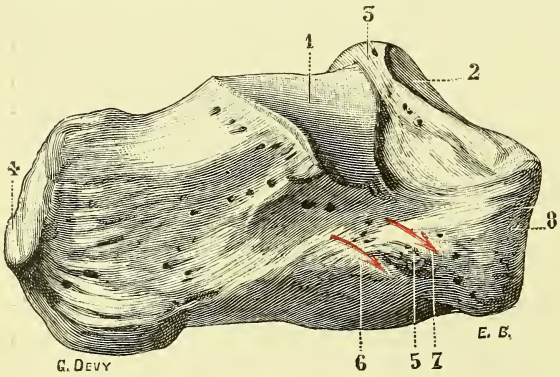

Fig. 253.

Calcanéum, face externe.

1, facette postéro-externe et 2, facette antéro-interne pour l'astragale. — 3, gouttière rugueuse qui les sépare. — 4, face postérieure. — 5, tubercule externe, séparant la gouttière du long péronier latéral 6 de la gouttière du court péronier 7. — 8, face antérieure.

c. La *face externe* répond à la peau. Nous y rencontrons, à la réunion de son tiers antérieur avec ses deux tiers postérieurs, un tubercule, plus ou moins développé suivant les sujets : c'est le *tubercule externe* du calcanéum. Au-dessus de ce tubercule se trouve

une gouttière, oblique en bas et en avant, pour le passage du tendon du muscle court péronier latéral. Au-dessous existe une deuxième gouttière de même direction, pour le tendon du long péronier latéral. Quant au tubercule lui-même, il donne insertion aux gaines fibreuses des deux muscles précités.

d. La *face interne*, fortement excavée, constitue une large gouttière, obliquement dirigée en bas et en avant : c'est la *gouttière calcanéenne* interne, lieu de passage pour les muscles, vaisseaux et nerfs qui abandonnent la face postérieure de la jambe pour gagner la plante du pied. Cette gouttière, limitée en arrière par la tubérosité interne déjà connue, se trouve circonscrite en avant par une forte saillie qui se porte directement en dedans et que l'on désigne sous le nom de *petite apophyse* du calcanéum. La base de cette apophyse est parcourue, du côté de la gouttière calcanéenne, par une gouttière mousse et lisse, destinée au tendon du fléchisseur propre du gros orteil.

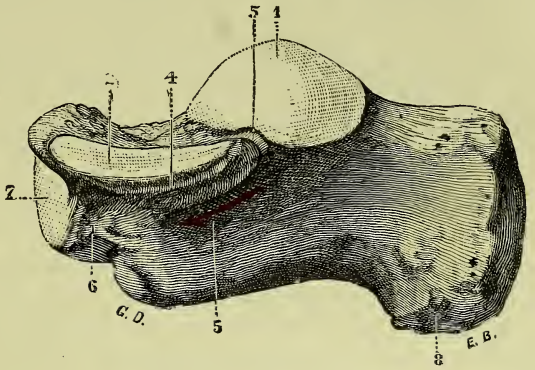

Fig. 254.

Calcanéum, face interne.

1, facette postéro-externe et 2, facette antéro-interne pour l'astragale. — 3, gouttière rugueuse qui les sépare. — 4, petite apophyse du calcanéum. — 5, gouttière située au-dessous pour le passage du fléchisseur propre du gros orteil. — 6, grande apophyse du calcanéum. — 7, facette articulaire pour le cuboïde. — 8, tubérosité interne du calcanéum.

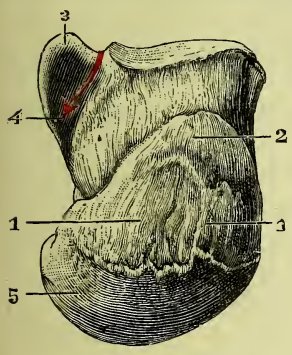

Fig. 255.

Calcanéum, face postérieure.

1. 1, surface rugueuse pour le tendon d'Achille. — 2, partie plus lisse séparée dudit tendon par une bourse séreuse. — 3, petite apophyse du calcanéum, surmontant 4, la gouttière du fléchisseur propre du gros orteil. — 5, tubérosité interne de la face inférieure.

e. La *face antérieure* du calcanéum nous présente une facette articulaire, concave dans un sens, convexe dans l'autre, correspondant à la face postérieure du cuboïde. Elle est limitée en haut par une saillie mince et tranchante, qui la surplombe et qui a son importance dans l'amputation de Chopart. La facette articulaire de la face antérieure est supportée par une portion osseuse rétrécie, à laquelle on a donné le nom de *grande apophyse* du calcanéum.

f. La *face postérieure* forme la portion la plus reculée de la saillie du talon. Sa moitié inférieure, rugueuse et confondue en partie avec les tubérosités de la face inférieure, donne insertion au tendon d'Achille. Sa moitié supérieure est lisse ; sur elle s'étale une bourse séreuse qui la sépare de ce même tendon.

La facette antéro-interne de la face supérieure du calcanéum est quelquefois divisée en deux portions par une ligne transversale. La même disposition s'observe aussi sur la facette correspondante de l'astragale, — La tubérosité externe, provenant d'un point d'ossification spécial, peut, par défaut de soudure de ce point, rester isolée et ressembler ainsi à un os sésamoïde (Rambaud et Renault). — Le tubercule externe du calcanéum fait

défaut sur bien des sujets ; par contre, il prend parfois un développement assez considérable pour mériter le nom d'*apophyse sous-malléolaire* que lui a donné Hyrtl (*Ueber die Trochlearfortsætze d. menschl. Knochen*, in Denkschr. d. Kais. Akad., vol. XVIII) auquel cas, il fait saillie sous la peau et peut même déterminer, à ce niveau, la formation de callosités. — On désigne en anthropologie, sous le nom de *talon*, la portion du calcanéum située en arrière d'une ligne transversale qui réunirait l'une à l'autre les saillies maxima des deux malléoles. Très développée chez l'homme, la saillie du talon est à peine marquée chez les singes. On conçoit dès lors que le degré de saillie du talon puisse devenir un caractère anthropologique d'une grande importance. L'étude de ces variations suivant les âges, les sexes et les races, fournirait assurément des conclusions fort intéressantes.

3° **Cuboïde.** — Le cuboïde est situé en avant de la grande apophyse du calcanéum dont il prolonge la direction. Il répond en avant aux deux derniers métatarsiens, en dedans au scaphoïde et au troisième cunéiforme. Sa configuration cuboïdale, qui lui a valu son nom, nous permet de lui considérer six faces :

a. La *face supérieure* fait partie du dos du pied. Elle regarde à la fois en haut et en dehors. Plane et irrégulière, elle est recouverte par des ligaments et par le muscle pédieux.

b. La *face inférieure*, la plus importante de toutes, nous présente une forte saillie ovalaire, appelée *tubercule du cuboïde*. Elle donne insertion au ligament calcanéo-cuboïdien inférieur et divise cette face en deux parties : une partie qui est en arrière, plane et rugueuse, pour des insertions ligamenteuses; une partie qui est en avant, creusée en gouttière, pour le passage du tendon du long péronier latéral. Cette gouttière se dirige obliquement en avant et en dehors vers l'extrémité postérieure du premier métatarsien; à l'état frais, elle est recouverte et convertie en un canal complet par une expansion du ligament calcanéo-cuboïdien.

c. La *face postérieure* est occupée tout entière par une surface articulaire, destinée au calcanéum. Légèrement convexe dans le sens transversal, elle est, au contraire, concave dans le sens vertical. De plus, elle a une forme triangulaire : sa base répond à la face supérieure ou dorsale de l'os; son sommet se prolonge en bas et en dedans, en une saillie souvent fort prononcée, désignée sous le nom d'*apophyse pyramidale* du cuboïde.

d. La *face antérieure*, également articulaire, est divisée en deux facettes secondaires par une crête verticale : la facette qui est en dedans répond à l'extrémité postérieure du quatrième métatarsien ; celle qui est en dehors s'articule avec le cinquième.

e. La *face interne* nous présente, à sa partie moyenne, une facette articulaire plane et ovalaire destinée à s'articuler avec la troisième cunéiforme ; en arrière d'elle, existe quelquefois une deuxième facette, toute petite, pour le scaphoïde. Le reste de cette face présente de nombreuses rugosités pour des insertions ligamenteuses.

f. La *face externe*, située le long du bord externe du pied, se trouve réduite aux dimensions d'un simple bord. On y voit une forte échancrure qui n'est que le commencement de la gouttière du long péronier, déjà décrite sur la face inférieure.

4° **Scaphoïde.** — Placé en dedans du cuboïde, le long du bord interne du pied, le scaphoïde s'articule en arrière avec la tête de l'astragale, en avant

avec les trois cunéiformes. Aplati dans le sens antéro-postérieur, convexe en avant, fortement excavé en arrière, il a été comparé à une nacelle dont le grand axe serait oblique en bas et en dedans, d'où le nom de scaphoïde (de σκάφη barque, et εἶδος forme) sous lequel on le désigne.

On lui considère deux *faces* (antérieure et postérieure), deux *bords* (supérieur et inférieur) et deux *extrémités* (interne et externe).

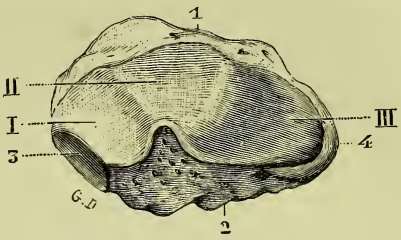

Fig. 256.

Scaphoïde, vu par sa face antérieure.

1, bord supérieur. — 2, bord inférieur. — 3, côté externe avec facette articulaire pour le cuboïde. — 4, côté interne. — I, II, III, facettes articulaires pour les 1er, 2e, et 3e cunéiformes.

a. La *face postérieure* présente une cavité profonde et régulière, segment de sphère ou d'ovoïde, destinée à s'articuler avec la tête arrondie de l'astragale. La *face antérieure*, également articulaire, est divisée par deux crêtes mousses en trois facettes triangulaires, correspondant chacune à l'un des trois cunéiformes (fig. 256).

b. Le *bord supérieur*, incliné en bas et en dedans, fait partie de la face dorsale du tarse; le *bord inférieur*, qui lui est opposé, fait saillie à la face plantaire. L'un et l'autre sont rugueux et donnent insertion à des ligaments.

c. Des deux *extrémités* du scaphoïde, l'*externe*, assez mal délimitée, réunit, par une courbe non interrompue, le bord supérieur et le bord inférieur. L'extrémité *interne* constitue une forte saillie, le *tubercule du scaphoïde*, qui se dirige en bas et en arrière et sur lequel vient s'attacher le tendon du jambier postérieur. On rencontre quelquefois sur le bord inférieur du scaphoïde, un peu au-dessous de l'extrémité externe, une petite facette articulaire pour le cuboïde.

5° **Cunéiformes.** — Les trois cunéiformes sont enclavés à la manière de coins entre le scaphoïde, le cuboïde et les quatre premiers métatarsiens (fig. 259). On les désigne sous les noms de *premier*, *deuxième* et *troisième* cunéiformes, en allant de dedans en dehors. On les distingue encore, en ne considérant que leurs dimensions, en *grand*, *moyen* et *petit* cunéiformes : le grand est le premier, le moyen est le troisième, le petit est le second ou celui du milieu.

a. *Premier cunéiforme*. — Le premier ou *grand cunéiforme* occupe le bord interne du pied. Il a la forme d'un coin à base inférieure et à sommet supérieur. On lui considère, comme à un coin, quatre *faces*, une base et un sommet.

Les quatre faces se distinguent, d'après leur situation, en postérieure, antérieure, interne et externe. — La *face postérieure*, triangulaire et concave, s'articule en totalité avec la facette interne de la face antérieure du scaphoïde. — La *face antérieure*, également articulaire, répond à l'extrémité postérieure du premier métatarsien. Elle nous présente, à cet effet, une large surface articulaire, convexe et allongée de haut en bas, affectant presque la forme d'un croissant à concavité tournée en dehors. — La *face interne*,

rugueuse et inégale, fait partie du bord interne du pied. On y remarque en bas une fossette ou empreinte, destinée à donner insertion au muscle jambier antérieur. — La *face externe* nous présente en haut deux facettes articulaires : l'une en avant, toute petite, pour le deuxième métatarsien; l'autre en arrière, beaucoup plus large, pour le deuxième cunéiforme. Au-dessous de ces deux facettes, la face externe est inégale et raboteuse pour l'insertion des ligaments interosseux.

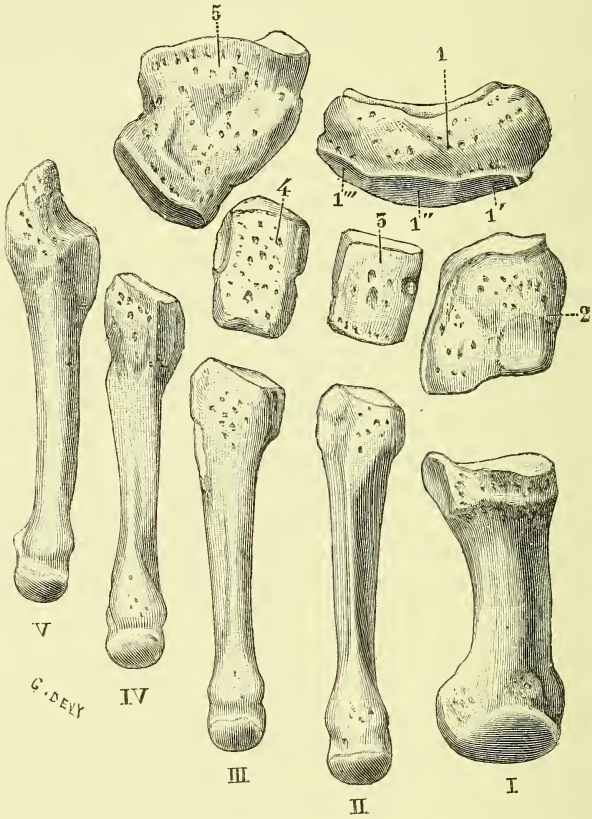

Fig. 257.

Os de la deuxième rangée du tarse et métatarsiens, vus par leur face dorsale.

I, II, III, IV, V, premier, deuxième, troisième, quatrième et cinquième métatarsiens. — 1, scaphoïde, avec ses trois facettes antérieures, 1', 1'', 1''', pour le premier cunéiforme 2, pour le second cunéiforme 3, et pour le troisième cunéiforme 4. — 5, cuboïde.

La *base* du premier cunéiforme (*face inférieure* de quelques auteurs) fait saillie à la plante du pied. Large et inégale, elle donne attache à des ligaments.

Le *sommet* ou *bord supérieur* regarde la région dorsale du pied. Oblique et ascendant en arrière où il répond au deuxième cunéiforme, il devient horizontal en avant dans la portion qui correspond au deuxième métatarsien.

b. *Deuxième cunéiforme.* — Le deuxième ou *petit cunéiforme* ressemble encore à un coin, à base supérieure et à sommet inférieur. Comme le précédent, il nous présente quatre *faces* parfaitement distinctes, une base et un sommet.

La *face postérieure*, triangulaire et légèrement concave, s'articule dans toute son étendue avec la facette moyenne du scaphoïde. — La *face antérieure*, également triangulaire, s'articule avec l'extrémité postérieure du deuxième métatarsien. — La *face interne*, articulée avec le premier cunéiforme, nous offre à cet effet : en arrière et en haut, une facette articulaire en forme d'équerre ; en bas et en avant, entre les deux branches de l'équerre, une surface rugueuse pour l'insertion de ligaments interosseux. — La *face externe*, articulée avec le troisième cunéiforme, nous présente, de même, une facette articulaire en arrière et des rugosités en avant.

La *base* ou *face supérieure* fait partie de la région dorsale du pied ; elle est quadrilatère et rugueuse pour donner insertion à des ligaments.

Le *sommet* ou *bord inférieur*, rectiligne, mince et presque tranchant, répond à la plante du pied.

c. *Troisième cunéiforme.* — Le troisième ou *moyen cunéiforme* est exactement conformé sur le modèle du précédent, dont il diffère toutefois par son volume qui est un peu plus considérable. Comme à ce dernier, on lui considère une *base*, un *sommet* et quatre *faces* semblablement orientées et portant le même nom.

La *face postérieure*, plane et articulaire, répond à la facette externe ou troisième facette du scaphoïde. — La *face antérieure*, plane et triangulaire, s'articule avec le troisième métatarsien. — La *face interne* nous présente deux facettes articulaires distinctes, séparées par une surface excavée et rugueuse : une facette postérieure, allongée de haut en bas, répondant à une facette semblable du deuxième cunéiforme ; une facette antérieure ou plutôt antéro-supérieure, beaucoup plus petite, articulée avec le deuxième métatarsien. — Sur la *face externe*, nous rencontrons également deux facettes articulaires : une facette postérieure, plane et ovalaire, pour le cuboïde : une facette antérieure, toute petite et non constante, pour le quatrième métatarsien. Entre ces deux facettes et au-dessous d'elles, s'étend une surface rugueuse destinée à donner insertion à des ligaments interosseux.

La *base* ou *face supérieure*, quadrangulaire et rugueuse, fait partie de la région dorsale du tarse.

Le *sommet* ou *bord inférieur* du coin fait saillie à la région plantaire. Il est arrondi, inégal et se dirige directement d'avant en arrière.

Considéré dans son ensemble, le massif osseux du tarse peut être comparé à une voûte à concavité dirigée en bas. La face supérieure du tarse, en effet, est convexe d'avant en arrière, convexe aussi dans le sens transversal. La face inférieure, au contraire, est fortement concave, comme il est facile de s'en rendre compte en faisant reposer un pied articulé sur un plan horizontal. Comme à la région palmaire, nous voyons se développer ici une large gouttière antéro-postérieure circonscrite de chaque côté par de puissantes saillies ; c'est dans cette gouttière, la *gouttière du tarse*, que viennent se loger et chercher protection une foule d'organes importants qui, sans elle, seraient forcément comprimés et gênés dans la station verticale et dans la marche.

Constatons enfin que, contrairement au carpe, le tarse est beaucoup plus

allongé dans le sens antéro-postérieur que dans le sens transversal et que, relativement étroit en arrière, il s'élargit progressivement en se rapprochant du métatarse.

Conformation intérieure. — Les os du tarse appartiennent, comme ceux du carpe, à la classe des os courts. Ils sont constitués par du tissu spongieux, emprisonné dans une mince enveloppe de tissu compact. Les travées du tissu spongieux présentent dans l'astragale et le calcanéum une disposition remarquable, mise en lumière par les recherches de Meyer (*Die Architectur d. Spongiosa*, Arch. f. Anat. und Phys., 1867, t. XXXIV p. 615). Dans l'astragale, les travées osseuses constituent deux groupes distincts comme l'indique nettement la figure ci-contre, les unes se dirigent obliquement en bas et en avant, les autres se portent obliquement en bas et en arrière ; les unes et les autres s'entrecroisent à angle aigu au-dessous de la trochlée. Dans le calcanéum, il existe trois systèmes de travées : des travées obliques en bas et en avant, des travées obliques en bas et en arrière, des travées antéro-postérieures croisant celles des deux autres systèmes et formant un ensemble de courbes à concavité dirigée en haut. A la partie antérieure de l'os, ces trois systèmes ménagent un vide ou plus exactement une espèce de cavité médullaire.

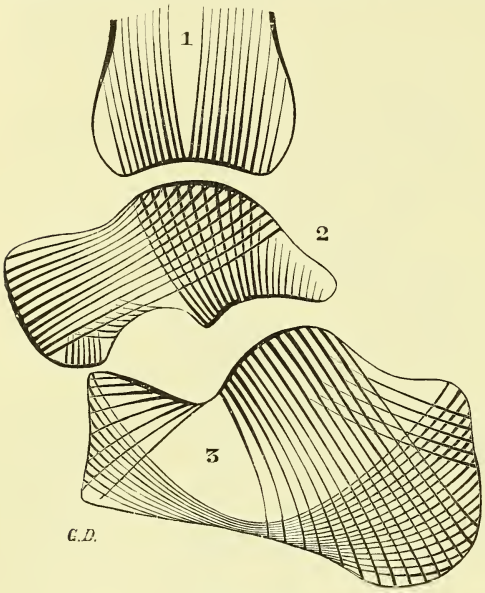

Fig. 258.
Figure schématique, montrant l'architecture de l'extrémité inférieure du tibia, de l'astragale et du calcanéum (d'après Meyer).

1, tibia. — 2, astragale. — 3, calcanéum.

Développement. — Le calcanéum se développe par un *point primitif* qui apparaît à la partie moyenne de l'os cartilagineux vers le quatrième ou le cinquième mois de la vie intra-utérine, et par un *point secondaire* qui ne se montre qu'après la naissance, à sept, huit ou même dix ans. Ce dernier point constitue la surface postérieure du calcanéum ainsi que les deux tubérosités de la face inférieure. Rambaud et Renault (*loc. cit.*, p. 238) décrivent un point spécial pour la tubérosité externe. Les points épiphysaires du calcanéum se soudent au point primitif de seize à vingt ans.

Chacun des autres os du tarse se développe par un point d'ossification spécial dont l'apparition s'effectue dans l'ordre suivant : le point osseux de l'astragale, dans les quatre derniers mois de la vie intra-utérine ; le point osseux du cuboïde et du premier cunéiforme, dans la première année qui suit la naissance ; celui du scaphoïde, de quatre à cinq ans ; ceux des deuxième et troisième cunéiformes, vers la même époque.

B. — Métatarse (fig. 257, 259 et 261).

Le métatarse est formé par cinq os, appelés *métatarsiens*, qui se séparent

de la deuxième rangée du tarse et se dirigent d'avant en arrière, pour servir de base à chacun des cinq orteils.

On désigne les métatarsiens sous les noms de 1e, 2e, 3e, etc., en allant de dedans en dehors. Réunis et articulés entre eux à leur extrémité supérieure, ils sont séparés dans tout le reste de leur étendue par un espace ovalaire, connu sous le nom d'*espace interosseux*.

Comme les métacarpiens de la main dont ils sont les homologues, les cinq métatarsiens présentent des *caractères généraux* qui conviennent à tous, et aussi des *caractères différentiels*, qui conviennent à chacun d'eux en particulier et permettent ainsi de les déterminer.

1° **Caractères généraux des métatarsiens.** — Les métatarsiens appartiennent à la classe des os longs et présentent, comme tous les os longs, un *corps* et deux *extrémités*, l'une postérieure, l'autre antérieure.

a. Le *corps* décrit une courbe à concavité inférieure. Il est, en outre, légèrement tordu sur son axe, de telle façon que sa surface supérieure tend à devenir interne au fur et à mesure qu'elle se rapproche de l'extrémité digitale de l'os. Prismatique et triangulaire, il offre trois faces et trois bords :

Des trois *faces*, l'une est *supérieure* et fait partie de la région dorsale du pied. Les deux autres sont latérales, *interne* et *externe*, et circonscrivent les espaces interosseux.

Des trois *bords*, l'un est *inférieur* et répond à la plante du pied. Les deux autres sont *latéraux* et se distinguent en *interne* et *externe*.

b. L'*extrémité postérieure* ou *tarsienne* nous présente, d'une façon générale, cinq facettes, dont *trois articulaires* et *deux non articulaires :*

Des deux facettes non articulaires, l'une est *supérieure* et répond à la région dorsale du pied; l'autre, *inférieure* et moins large, fait saillie à la région plantaire. L'une et l'autre donnent insertion à des ligaments.

Les trois facettes articulaires se distinguent en facette postérieure et facettes latérales. — La *facette postérieure*, plus ou moins triangulaire, est articulaire dans toute son étendue et répond au bord antérieur du tarse. — Les *facettes latérales*, articulées avec les métatarsiens voisins et parfois aussi avec certains os du tarse, présentent, à cet effet, une ou plusieurs facettes disposées en haut, et, au-dessous d'elles, des rugosités pour des insertions ligamenteuses.

Considérée dans son ensemble, l'extrémité supérieure des métatarsiens ressemble assez nettement à un coin, dont la base, quadrangulaire, fait partie de la région dorsale du pied et dont le sommet, toujours plus étroit, est dirigé vers le sol.

c. L'*extrémité antérieure* ou *digitale* revêt la forme d'une *tête* articulaire aplatie dans le sens transversal : c'est un vrai *condyle*, s'étendant un peu plus loin du côté de la région plantaire que du côté de la région dorsale. — En haut, la surface articulaire est limitée par une rainure transversale. — En bas, elle se prolonge en une espèce de tubercule, échancré pour le passage des tendons des fléchisseurs. — Sur les côtés, le condyle nous présente une fossette rugueuse et, en arrière d'elle, un tubercule, pour l'insertion des ligaments latéraux de l'articulation métatarso-phalangienne.

2° **Caractères différentiels des métatarsiens.** — Les métatarsiens diffèrent beaucoup entre eux par leur volume et leur longueur. Le *premier* est de beaucoup le plus court, mais aussi le plus volumineux. Vient ensuite le *cinquième*, qui est à la fois plus court et moins volumineux que chacun des

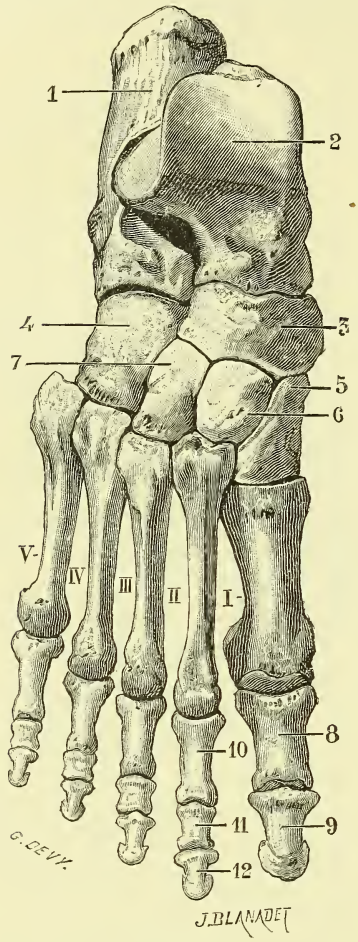

Fig. 259.

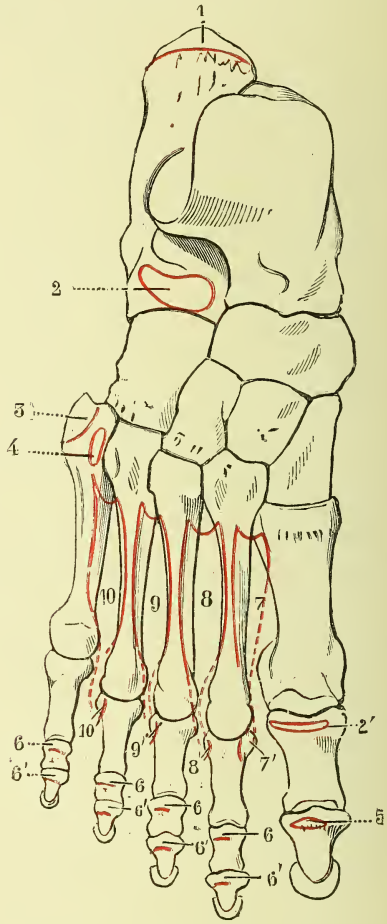

Fig. 260.

Fig. 259. — Le pied, vu par sa face supérieure ou dorsale.

1. calcanéum. — 2, astragale. — 3, scaphoïde. — 4, cuboïde. — 5, premier cunéiforme. — 6, deuxième et 7, troisième cunéiformes. — I, II, III, IV, V, les cinq métatarsiens. — 8, première phalange et 9, deuxième phalange du gros orteil. — 10, première phalange, 11, deuxième phalange et 12, troisième phalange des orteils.

Fig. 260. — Le même, avec les insertions musculaires.

1, tendon d'Achille. — 2, pédieux, avec 2', son insertion à la phalange du gros orteil. — 3, court péronier latéral. — 4, péronier antérieur. — 5, long extenseur du gros orteil. — 6, 6', extenseur commun des orteils. — 7, 7', premier interosseux dorsal. — 8, 8', deuxième interosseux dorsal. — 9, 9', troisième interosseux dorsal. — 10, 10', quatrième interosseux dorsal.

métatarsiens du milieu. Des trois métatarsiens qui restent, le *second* est le plus long; le *troisième* déborde le *quatrième* en avant, mais il est débordé par lui en arrière, de telle sorte qu'ils sont à peu près égaux en longueur. Nous pourrions, dès lors, déterminer les divers métatarsiens d'un même pied

en les comparant seulement au point de vue de leurs dimensions. Mais une telle base d'appréciation serait manifestement insuffisante, si on avait sous les yeux plusieurs séries de métatarsiens, appartenant à des sujets de taille et d'âge différents. Il faut s'adresser, dans ce cas, aux caractères purement

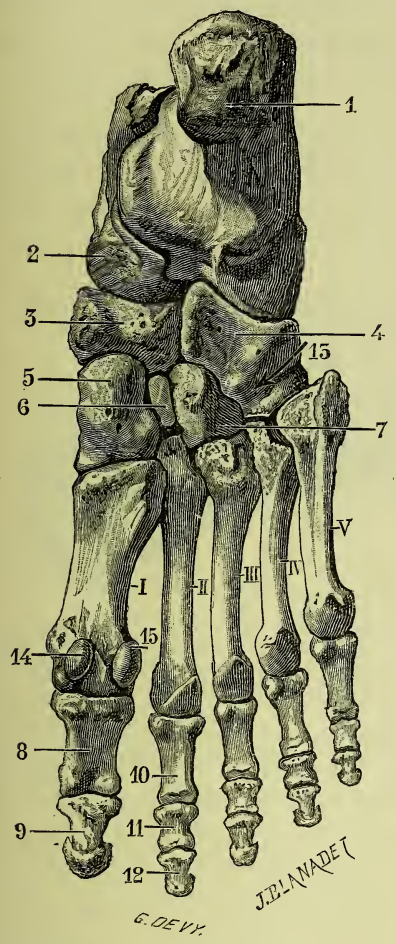

Fig. 261.

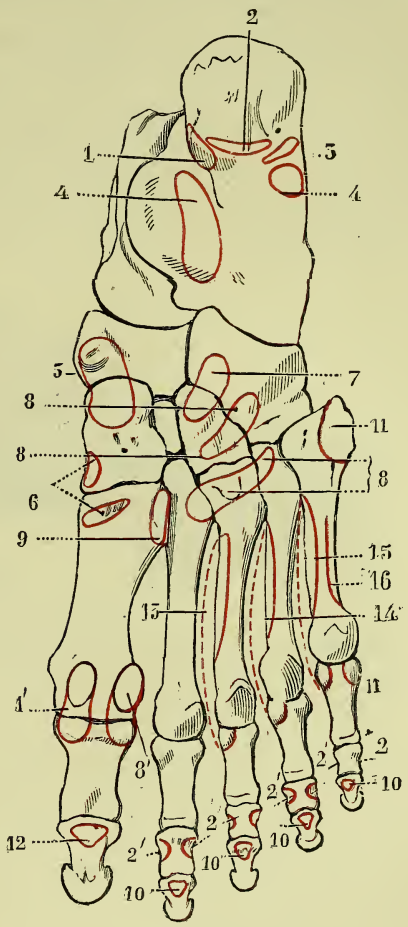

Fig. 262.

Fig. 261. — Le pied, vu par sa face inférieure ou plantaire.

De 1 à 12, même légende que dans la figure 259. — 13, gouttière du cuboïde pour le long péronier latéral. — 14, os sésamoïde interne, et 15, os sésamoïde externe de l'articulation métatarso-phalangienne du gros orteil.

Fig. 262. — Le même, avec les insertions musculaires.

1 abducteur du gros orteil. — 1', son insertion à la 1re phalange, commune à l'abducteur et au court fléchisseur du gros orteil. — 2, 2', court fléchisseur commun des orteils. — 3, abducteur du petit orteil. — 4, 4, accessoire du long fléchisseur commun. — 5, jambier postérieur. — 6, jambier antérieur. — 7, court fléchisseur du gros orteil. — 8, 8, abducteurs oblique et transverse du gros orteil. — 8', leur insertion phalangienne. — 9, long péronier latéral. — 10, long fléchisseur commun. — 11, 11, court fléchisseur du petit orteil. — 12, long fléchisseur du gros orteil. — 13, 14, 15, premier, deuxième et troisième interosseux plantaires. — 16, opposant du petit orteil.

morphologiques et tout particulièrement à la configuration de l'extrémité tarsienne.

a. *Premier métatarsien.* — Son *extrémité postérieure* nous présente tout

d'abord, pour le premier cunéiforme, une facette articulaire en forme de croissant, dont la concavité serait dirigée en dehors. En avant et au-dessus d'elle, sur le côté externe de cette extrémité, existe souvent une toute petite facette, destinée à s'articuler avec le deuxième métatarsien. En bas et en dehors, l'extrémité tarsienne du premier métatarsien se prolonge en une apophyse plus ou moins développée, l'*apophyse du premier métatarsien*, pour l'insertion du tendon du long péronier latéral; à la place de cette apophyse, il n'existe parfois qu'une simple empreinte rugueuse.

L'*extrémité inférieure* du premier métatarsien se distingue de l'extrémité homologue de tous les autres par sa forme quadrilatère et ses grandes dimensions. Elle nous présente, en outre, du côté de la région plantaire, deux rainures antéro-postérieures destinées à deux petits os sésamoïdes.

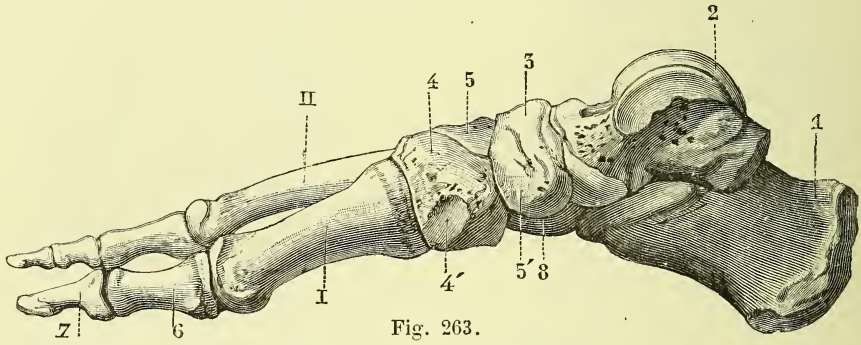

Fig. 263.
Pied, vu par son bord interne.

1, calcanéum. — 2, astragale. — 3, scaphoïde avec 3', son tubercule pour le jambier postérieur. — 4, premier cunéiforme avec 4', sa facette d'insertion pour le jambier antérieur. — 5, deuxième cunéiforme. — 6, première phalange et 7, deuxième phalange du gros orteil. — I, II, premier et deuxième métatarsiens.

b. *Deuxième métatarsien.* — Son extrémité postérieure nous présente, en arrière, une facette articulaire, triangulaire et légèrement concave, répondant au deuxième cunéiforme. Sur le côté interne de cette extrémité, existe une première facette pour le premier cunéiforme, et, en avant de celle-ci, une seconde facette, non constante, pour le premier métatarsien. Sur le côté externe, nous trouvons tout d'abord une gouttière rugueuse dirigée d'arrière en avant et séparant l'une de l'autre deux facettes articulaires : l'une supérieure, l'autre inférieure. Ces deux facettes se trouvent elles-mêmes divisées par une crête verticale en deux facettes secondaires, de telle sorte que le deuxième métatarsien possède réellement en dehors quatre petites facettes articulaires. Elles répondent : les deux postérieures au troisième cunéiforme, les deux antérieures au troisième métatarsien.

c. *Troisième métatarsien.* — Contentons-nous d'examiner comme pour le précédent son extrémité tarsienne. Elle nous montre : 1° en arrière, une facette triangulaire, articulaire dans toute son étendue, pour le troisième cunéiforme; 2° en dedans, deux petites facettes articulaires, l'une supérieure, l'autre inférieure, répondant aux deux facettes similaires du deuxième métatarsien; 3° en dehors, une seule facette, plane et ovalaire, pour le quatrième métatarsien.

d. *Quatrième métatarsien.* — Son extrémité postérieure, articulée avec le

cuboïde, nous présente en arrière pour cette articulation une surface articulaire, plane ou légèrement concave et ovalaire plutôt que triangulaire. — Sur le côté interne de cette extrémité et le long de sa face dorsale, existent deux petites facettes, séparées l'une de l'autre par une crête verticale : l'une, située en avant, s'articule avec le troisième métatarsien; l'autre, située en arrière, répond au troisième cunéiforme. — Sur le côté externe, nous ne rencontrons qu'une seule facette; elle est destinée à s'unir avec une facette semblable du cinquième métatarsien.

e. *Cinquième métatarsien.* — Ce métatarsien ne nous présente du côté du tarse que deux facettes articulaires : l'une, située en arrière, revêt la forme d'un triangle à base interne et à sommet dirigé en dehors; elle répond au

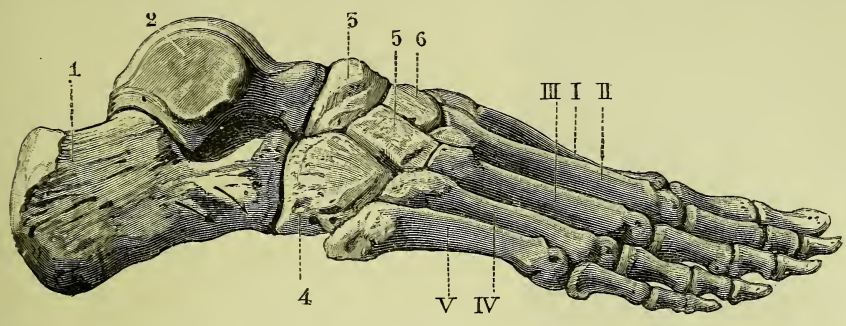

Fig. 264.
Pied, vu par son bord externe.
1, calcanéum. — 2, astragale. — 3, scaphoïde. — 4, cuboïde. — 5, troisième cunéiforme. — 6, deuxième cunéiforme. — I, II, III, IV et V, les cinq métatarsiens.

cuboïde; l'autre, située en dedans, s'articule avec le métatarsien précédent. L'extrémité postérieure du cinquième métatarsien se prolonge en arrière et en dehors en une puissante apophyse, l'*apophyse du cinquième métatarsien*, sur laquelle vient s'insérer le tendon du court péronier latéral.

Il résulte de la description succincte qui précède que les caractères différentiels, qui peuvent nous permettre de reconnaître chacun des os du métatarse, appartiennent, ici comme à la main, à la morphologie de l'extrémité postérieure, et tout particulièrement au *nombre et à la disposition des facettes articulaires latérales.* Nous résumons comme suit ces caractères différentiels :

TABLEAU

INDIQUANT LES CARACTÈRES DIFFÉRENTIELS DES CINQ MÉTATARSIENS

1 *seule facette latérale* . . .	Située en dehors, non constante . . .	1er Métatarsien.
	Située en dedans, constante	5e Métatarsien.
3 *facettes latérales, dont deux situées en dehors.*	*a*). Superposées dans le sens vertical, l'une supérieure, l'autre inférieure, séparées par une gouttière.	3e Métatarsien.
	b). Superposées dans le sens antéro-postérieur, l'une antérieure, l'autre postérieur, contiguës.	4e Métatarsien.
6 *facettes latérales*, 4 *en dehors*, 2 *en dedans*		2e Métatarsien.

Conformation intérieure. — Les métatarsiens présentent la texture caractéristique des os longs : le corps, constitué par du tissu compact, est creusé d'un canal médullaire fort variable dans ses dimensions; les extrémités sont formées par du tissu spongieux.

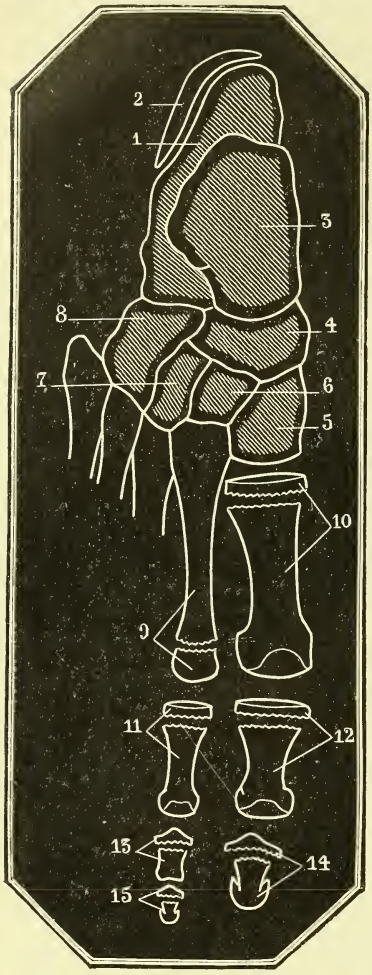

Fig. 265.

Ossification des os du pied.

1. point principal du calcanéum. — 2, point épiphysaire du même os. — 3, astragale.— 4, scaphoïde. — 5, premier cunéiforme. — 6, deuxième cunéiforme. — 7, troisième cunéiforme. — 8, cuboïde. — 9, deuxième métatarsien, avec son point épiphysaire *antérieur*. — 10, premier métatarsien, avec son point épiphysaire *postérieur*. — 11, 12, 13, 14, 15, phalanges, avec leur point épiphysaire *postérieur*.

Développement. — Le développement des métatarsiens rappelle de tous points celui de leurs homologues, les métacarpiens. Chacun d'eux possède deux points d'ossification : un point d'ossification *primitif*, qui apparaît dans le troisième mois de la vie intra-utérine et aux dépens duquel se formeront le corps et l'extrémité tarsienne; un point d'ossification *secondaire* pour l'extrémité antérieure. Ce dernier ne se montre qu'après la naissance, de deux à quatre ans, et se soude au point primitif de seize à dix-huit ans.

Par une exception remarquable que nous avons déjà constatée à la main, le point épiphysaire du premier métatarsien est destiné, non pas à l'extrémité digitale, mais à l'extrémité tarsienne; aussi certains anatomistes ont-ils considéré le premier métatarsien comme une phalange.

Un caractère distinctif de premier ordre du pied d'un grand nombre de singes est la brièveté du gros orteil par rapport aux autres doigts. Tandis que chez l'homme le gros orteil mesure la moitié de la longueur totale du pied (Huxley), le gros orteil de l'orang n'atteint pas le quart de cette longueur. Des recherches fort intéressantes de M. Leboucq (*le Développement du premier métatarsien et de son articulation tarsienne chez l'homme*, in Ann. de la Soc. de méd. de Gand, 1883) sont venues démontrer qu'une telle disproportion entre la disposition humaine et la disposition simienne, s'atténue comme tant d'autres, au fur et à mesure qu'on remonte vers les premières phases du développement embryonnaire. En effet, chez l'orang, le rapport du deuxième métatarsien au premier = 1 est de 2,146 en moyenne; il est de 1,500 chez le gorille, de 1,235 chez le chimpanzé, de 1,323 chez le gibbon. Chez l'homme adulte, ce même rapport est de 1,178 en moyenne. Or, il atteint 1,215 chez l'enfant de un à quatorze ans, 1,294 chez le fœtus de six mois et 1,530 chez l'embryon de trois à quatre mois; il était de 1,593 chez un embryon de deux à trois mois. Ce dernier rapport est, comme on le voit, plus fort que chez certains singes, le gibbon par exemple.

C. — Orteils (fig. 259 et 261).

Placés en avant des métatarsiens dont ils continuent la direction, les orteils sont au nombre de cinq, désignés sous les noms de 1er, 2e, 3e, 4e et 5e orteils, en allant de dedans en dehors. Le premier et le cinquième sont également appelés gros orteil et petit orteil.

Phalanges. — Chacun des orteils est constitué par trois pièces osseuses

ou *phalanges* superposées dans le sens antéro-postérieur. On les distingue, comme à la main, en *première*, *deuxième* et *troisième* phalanges, en allant d'arrière en avant, ou bien en *phalange*, *phalangine* et *phalangette*.

Les phalanges des orteils sont conformées sur le même type que celles de la main et nous ne saurions nous étendre longtemps sur elles sans tomber dans des redites inutiles. Nous renvoyons donc le lecteur à nos descriptions précédentes (p. 261).

Nous nous contenterons de rappeler ici que les phalanges des orteils sont beaucoup moins développées et en particulier beaucoup moins longues : ce sont les phalanges de la main frappées d'atrophie. Le rôle si restreint des phalanges du pied dans la locomotion nous explique suffisamment cette déchéance organique, que l'usage des chaussures exagère, du reste, tous les jours.

a. Les *premières* phalanges nous présentent un corps très grêle, et ce corps, au lieu d'être aplati de haut en bas, comme nous l'avons vu à la main, est cylindrique ou même aplati dans le sens transversal.

b. Les *deuxièmes* phalanges, plus réduites encore que les précédentes, n'ont plus, dans bien des cas, qu'un corps purement théorique, constituées qu'elles sont par leurs deux extrémités adossées.

c. Quant aux *troisièmes phalanges*, elles sont tout aussi atténuées et se terminent, comme à la main, par une demi-couronne qui sert de base à la pulpe de l'orteil et à l'ongle. Le bord latéral de la phalangette présente une échancrure profonde, souvent convertie en trou (Henle, Hyrtl), pour le passage de quelques filets vasculaires et nerveux.

Comme sur le membre thoracique, le gros orteil, homologue du pouce, ne possède que deux phalanges ; la deuxième lui fait défaut.

Conformation intérieure. — Les phalanges des orteils sont des *os longs en miniature*, pour employer l'expression pittoresque de Hyrtl, et sont conformés comme les os longs : tissu compact sur le corps, tissu spongieux sur les extrémités.

Développement. — Les phalanges du pied, comme celles de la main, se développent par deux points d'ossification : un point d'ossification *primitif* pour le corps et l'extrémité antérieure; un point d'ossification *secondaire* pour l'extrémité postérieure.

Le point primitif apparaît dans la première moitié du deuxième mois (Rambaud et Renault) pour les premières phalanges, vers le quatrième mois pour les phalangines et les phalangettes. Le point épiphysaire ne se montre qu'après la naissance, de quatre à six ans; il se soude au corps de l'os de quinze à seize ans.

Il n'est pas rare de rencontrer, chez le vieillard ou même chez l'adulte, quelques phalanges soudées avec leurs voisines immédiates sur le même orteil; cette soudure s'observe surtout entre la deuxième et la troisième phalange. Encore un effet de la chaussure dans laquelle nous immobilisons notre pied, favorisant ainsi l'ankylose de nos articulations !

ARTICLE III

DÉVELOPPEMENT GÉNÉRAL ET HOMOLOGIE DES MEMBRES

Nous examinerons tout d'abord, dans ce dernier article, le développement général des membres et établirons ensuite les homologies qui unissent les membres supérieurs aux membres inférieurs.

§ I. — Développement général des membres, anomalies

Les membres apparaissent, sur les côtés du tronc, vers la fin de la troisième semaine ou au commencement de la quatrième, alors que la gouttière intestinale est close et que l'évolution de la tête est déjà très avancée. Leur origine embryonnaire sur la *crête de Wolf*, ainsi que les phases diverses qu'ils parcourent pour arriver à leur complet développement seront exposées plus tard (voy. Embryologie.) Nous ne devons nous occuper ici que de leur squelette, et par conséquent de leur ossification. Or, comme cette ossification a été déjà étudiée en détail, à propos de chacun des os qui entrent dans la constitution des membres, nous nous contenterons, pour ne pas tomber dans des redites inutiles, de résumer ici sous forme de tableaux synthétiques les notions éparses dans les deux articles qui précèdent. Nous empruntons ces tableaux à la thèse d'agrégation de M. Poirier (*Développement des membres*, Paris, 1886), et nous ne leur ferons subir que quelques modifications, très légères du reste.

Le *premier tableau* nous fait connaître le nombre des points d'ossification aux dépens desquels chaque os se développe.

I. — Nombre des points d'ossification pour chaque os

OS AYANT :	MEMBRE SUPÉRIEUR	MEMBRE INFÉRIEUR
1 *seul point d'ossification*	. . . . .	Rotule.
	Scaphoïde.	Scaphoïde.
	Semi-lunaire.	Astragale.
	Pyramidal.	. . . . .
	Pisiforme.	. . . . .
	Trapèze.	1er Cunéiforme.
	Trapézoïde.	2e Cunéiforme.
	Grand os.	3e Cunéiforme.
	Os crochu.	Cuboïde.
2 *points d'ossification*	Clavicule.	. . . . .
	. . . . .	Calcanéum.
	Métacarpiens.	Métatarsiens.
	Phalanges.	Phalanges.
3 *points d'ossification*	Radius.	. . . . .
	. . . . .	Péroné.
4 *points d'ossification*	Cubitus.	. . . . .
	. . . . .	Tibia.
5 *points d'ossification*	. . . . .	Fémur.
8 *points d'ossification*	Humérus.	. . . . .
9 *points d'ossification*	Scapulum.	. . . . .
12 *points d'ossification*	. . . . .	Os coxal.

Le *deuxième tableau* indique l'époque où apparaissent dans le cartilage les points d'ossification primitifs. On y voit que, de tous les os des membres, la clavicule est la première à s'ossifier ; le pisiforme est celui qui persiste le plus longtemps à l'état cartilagineux.

II. — Époques où apparaissent les points primitifs.

1° VIE INTRA-UTÉRINE	MEMBRE SUPÉRIEUR	MEMBRE INFÉRIEUR
30e *jour*	Clavicule.	
35e *jour*		Tibia.
Du 30e au 40e *jour*	Humérus. Cubitus. Radius.	Fémur. Péroné.
Du 40e *au* 50e *jour*	Scapulum.	
Du 50e *au* 60e *jour*		Os coxal (*ilium*).
Milieu du 3e *mois*		Métatarsiens.
1re *moitié du* 4e *mois*		Phalanges.
4e *mois*		Os coxal (*ischion*)
Milieu de la grossesse		Os coxal (*pubis*).
6e *mois*		Calcanéum.
Derniers mois		Astragale.
2° APRÈS LA NAISSANCE		
1re *moitié du* 3e *mois*	4 derniers métacarp.	
2e *moitié du* 3e *mois*	1er Métacarpien. Phalanges.	
6 *mois*		Cuboïde.
12 *mois*	Grand os.	3e Cunéiforme.
12 *à* 15 *mois*	Os crochu.	
2 *ans* 1/2 *à* 3 *ans*	Pyramidal.	
3 *ans*		Rotule. 2e Cunéiforme.
3 *à* 4 *ans*		1er Cunéiforme.
3 *à* 5 *ans*		Scaphoïde.
4 *à* 5 *ans*	Semi-lunaire.	
5 *ans*	Trapèze.	
5 *ans* 1/2	Scaphoïde.	
6 *ans*	Trapézoïde.	
8 *à* 10 ans	Pisiforme.	

Le *troisième tableau* nous indique l'ordre d'apparition des points osseux complémentaires. On y remarquera que de tous ces points, un seul, celui de l'extrémité inférieure du fémur, apparaît avant la naissance.

III. — Époques où apparaissent les points complémentaires.

1° VIE INTRA-UTÉRINE	MEMBRE SUPÉRIEUR	MEMBRE INFÉRIEUR
Fin du 9e mois		Fémur (*point inférieur*).
A la naissance		Tibia (*point supérieur*).
2° APRÈS LA NAISSANCE		
3 à 4 mois	Humérus (*tête*).	
Début de la 2e année		Fémur (*tête*).
15 à 18 mois	Scapulum. (*Point coracoïdien principal*).	Tibia (*point inférieur*).
Fin de la 2e année	Humérus (*condyle*).	
2 ans		Péroné (*point supérieur*).
2 ans à 2 ans et demi	Humérus (*trochiter*).	
2 à 3 ans	Radius (*point inférieur*).	
3 ans		Fémur (*gr. trochanter*).
3 ans et demi		Phalanges.
3 ans et demi à 4 ans	Humérus (*trochin*).	

2° APRÈS LA NAISSANCE	MEMBRE SUPÉRIEUR	MEMBRE INFÉRIEUR
4 ans		Péroné (*point inférieur*). Métatarsiens.
4 à 5 ans	Humérus (*épitrochlée*).	
5 à 6 ans	Radius (*point supérieur*). 4 derniers métatarsiens.	
6 à 7 ans	Phalanges.	
7 à 8 ans	1er Métacarpien.	Calcanéum.
7 à 9 ans	Cubitus (*point inférieur*)	
8 ans		Fémur (*pet. trochanter*).
12 à 13 ans	Cubitus (*olécrane*).	
13 ans	Humérus (*trochlée*).	Tibia (*tub. antérieure*).
13 ans et quelques mois.	Humérus (*épicondyle*).	
13 à 14 ans	Cubitus (*p. olécranien accessoire*).	
13 à 15 ans		Os coxal (3 *points cotyloïdiens*).
14 à 15 ans	Scapulum (*p. coracoïdien accessoire*).	
14 à 18 ans	Scapulum (*p. acromial*).	
15 à 16 ans		Os coxal (*crête iliaque et tub. ischiatique*).
15 à 17 ans	Humérus (*extr. inférieure*).	
16 à 18 ans	Scapulum (*angle inférieur*).	
18 ans	Scapulum (*cavité glénoïde*).	Os coxal (*épine du pubis*).
18 à 20 ans	Scapulum (*bord marginal*).	Os coxal (*angle du pubis*).
20 à 22 ans	Clavicule.	

Anomalies. — Les anomalies des membres présentent des variétés fort nombreuses, quoique relativement peu fréquentes. Elles ne sont pour la plupart que de simples arrêts de développement, portant sur un ou plusieurs segments des membres. Elles sont, du reste, unilatérales ou bilatérales et peuvent même, sur un même sujet, intéresser les quatre membres.

On désigne sous le nom d'*ectromelie* (de ἐκτρώω je fais avorter, et μέλος membre), l'absence complète ou à peu près complète des membres, soit thoraciques, soit abdominaux; sous le nom d'*hémimélie* (de ἥμισυς moitié, et μέλος membre), une malformation dans laquelle les membres, soit supérieurs, soit inférieurs, sont très incomplets et se terminent, du côté de la main, par une espèce de moignon avec des doigts nuls ou fort rudimentaires; sous le nom de *phocomélie* (de φώκη phoque, et μέλος membre), l'état dans lequel les derniers segments des membres, les mains et les pieds, existent seuls et s'implantent immédiatement sur le tronc, comme chez le phoque.

La soudure plus ou moins complète des membres abdominaux donne lieu à trois malformations que l'on désigne (Geoffroy Saint-Hilaire) sous les noms de *symélie*, *sirénomélie*, *uromélie* : 1° dans la *symélie* (de σύν avec, et μέλος membre), les membres inférieurs, à peu près complets, s'unissent par leur bord interne et se terminent par un pied double dont la plante est tournée en avant ; 2° dans l'*uromélie* (de οὐρὰ extrémité postérieure, et μέλος membre), les membres abdominaux, très incomplets, se fusionnent comme dans le cas précédent, et se terminent par un pied simple, le plus souvent imparfait lui-même et dont la plante est dirigée en avant; 3° dans la *sirénomélie*, enfin, le pied a disparu et les deux membres, entièrement fusionnés, se terminent en une espèce de pointe que l'on a comparée à la queue des sirènes de la mythologie, d'où le nom de sirénomélie, par lequel on désigne cette malformation.

En ce qui concerne la main et le pied, nous signalerons : 1° la *polydactylie* (de πολὺς nombreux, et δάκτυλος doigt), caractérisée par l'apparition de un ou plusieurs doigts surnuméraires, soit sur le bord interne, soit sur le bord externe du membre ; 2° l'*ectrodactylie* (de ἐκτρώω je vais avorter, et δάκτυλος doigt) constituée par l'absence totale d'un ou de plusieurs doigts; 3° la *syndactylie* (de σὺν avec, et δάκτυλος doigt) ou coalescence plus ou moins complète de deux ou plusieurs doigts; 4° la *brachydactylie* (de βραχὺς court, et δάκτυλος doigt), caractérisée par l'absence d'une ou de plusieurs phalanges, amenant

comme conséquence une diminution dans la longueur de ces appareils; 5° la *macrodactylie* (de μακρὸς grand, et δάκτυλος doigt), caractérisée au contraire par l'augmentation numérique des phalanges.

Ces différentes malformations des membres n'ont rien de pathologique et s'expliquent nettement par un arrêt ou une déviation du processus embryonnaire. La polydactylie ne fait nullement exception, car il est démontré aujourd'hui que la main et le pied présentent, à l'une des phases de leur évolution morphologique, un nombre de segments ou *rayons* supérieurs à cinq. L'apparition de doigts surnuméraires sur la main ou le pied de l'homme acquiert ainsi toute la valeur des anomalies dites *réversives*.

§ II. — Homologie des membres

Les extrémités, tant supérieures qu'inférieures, se divisent en deux parties : 1° l'une, qui en constitue la racine et les rattache au tronc, est plus particulièrement connue sous le nom de *ceinture* (*ceinture scapulaire* et *ceinture pelvienne*); 2° l'autre, appendue à cette dernière, conserve le nom de *membre proprement dit*. Les ceintures et les membres proprement dits sont réciproquement homologues ; c'est ce que nous allons essayer de démontrer.

1° Homologie des ceintures. — L'implantation de l'humérus sur les côtés de la ceinture thoracique divise cette partie en deux portions ou plaques : l'une postérieure ou dorsale, constituée par le *corps du scapulum ;* l'autre antérieure ou ventrale, constituée par le *coraco-procoracoïde*. La plaque ventrale, traversée par des vaisseaux et des nerfs, ne se transforme pas en cartilage au niveau du point où passent ces vaisseaux et ces nerfs. Il en résulte un orifice qui nous permet de diviser cette plaque ventrale en deux segments secondaires : l'un, qui est situé en arrière du trou, le *coracoïde;* l'autre, qui est situé en avant, le *procoracoïde*.

La ceinture abdominale est conformée sur un type absolument identique. L'articulation du fémur sur les côtés de cette ceinture la partage, de même, en deux plaques : l'une dorsale, l'*ilion;* l'autre ventrale, l'*ischio-pubis*. Le nerf et les vaisseaux obturateurs se ménagent ici encore, dans la plaque ventrale, un orifice, le trou ischion-pubien, lequel divise cette plaque en deux segments : un segment postérieur ou *ischion* et un segment antérieur ou *pubis*.

Cela posé, les homologies des deux ceintures sont faciles à établir, chez les vertébrés inférieurs au moins, qui possèdent l'une et l'autre ceinture à l'état parfait : c'est ainsi que le scapulum a pour homologue l'ilion ; le procoracoïde répond au pubis et le coracoïde à l'ischion.

Chez les vertébrés supérieurs et notamment chez l'homme, la ceinture thoracique est extrêmement réduite dans sa plaque ventrale. On peut cependant démontrer (Sabatier) que l'apophyse coracoïde représente le procoracoïde des vertébrés inférieurs et que, d'autre part, le tubercule sus-glénoïdien, situé au-dessus de la cavité glénoïde et auquel s'attache la longue portion du biceps, est le représentant atrophié du coracoïde. Dès lors, les homologies des deux ceintures, chez l'homme, doivent s'établir comme suit :

CEINTURE THORACIQUE	CEINTURE ABDOMINALE
Scapulum (*corps*)	Ilion.
Apophyse coracoïde (*procoracoïde*)	Pubis.
Tubercule ou point sus-glénoïdien (*coracoïde*)	Ischion.

La *clavicule* qui, dans la ceinture thoracique, réunit à la manière d'un arc-boutant l'acromion à la fourchette sternale, n'a pas de représentant à la ceinture abdominale.

2° **Homologie des membres proprement dits.** — Les membres supérieurs et les membres inférieurs sont originellement semblables et ce n'est que dans le cours du développement qu'ils revêtent graduellement la physionomie qui leur est propre, pour s'adapter aux fonctions différentes qui leur sont dévolues dans la mécanique animale. Aussi, s'il est relativement facile à un stade encore peu avancé de leur développement, de déterminer les homologies du membre thoracique et du membre abdominal, cette détermination présente chez l'adulte des difficultés nombreuses et encore mal résolues.

Ces difficultés nous expliquent les divergences des anatomistes sur ce point délicat d'anatomie philosophique ; elles nous expliquent aussi le nombre considérable d'hypothèses qui ont été émises.

Vicq d'Azyr (1838), auquel nous devons la première tentative sérieuse pour établir scientifiquement le parallèle des membres, eut la malencontreuse idée de comparer le membre supérieur d'un côté au membre inférieur du côté opposé. Cette méthode, dite de *croisement*, qui fait du tibia l'homologue du cubitus et qui fait correspondre au tibia et au cubitus le gros orteil et le petit doigt, lesquels ne sont nullement homologues, viole ainsi le principe de connexion et est manifestement fautive.

Flourens (1838), se préoccupant à juste titre de ramener le pouce en dedans, comme le gros orteil, place l'avant-bras dans la pronation et obtient ainsi le résultat cherché. Mais dans cette nouvelle position, le plan de flexion du coude est dirigé en avant, tandis que, pour le genou, ce même plan de flexion est tourné en arrière. En outre, les deux os de l'avant-bras sont entrecroisés en X, tandis que les deux os de la jambe sont parallèles l'un à l'autre.

La théorie de Flourens et celle de Vicq d'Azyr disparaissent, en 1857, devant la théorie de Charles Martins, dite *théorie de la torsion*. Cette théorie, justement célèbre, repose sur ce fait fondamental que l'humérus, tel qu'il nous apparaît chez l'adulte, est un os *qui s'est tordu sur son axe de* 180° *environ :* « L'humérus étant un fémur tordu, si l'on veut comparer ces deux os, il faut avant tout *détordre* l'humérus. Le résultat de cette opération est de placer l'épitrochlée en dehors et l'épicondyle en dedans. Cela fait, la comparaison des membres n'offre plus aucune difficulté. En effet, le col de l'humérus est dirigé en dedans comme celui du fémur ; la partie postérieure ou tricipitale de l'os du bras se trouve en avant, comme la partie convexe et tricipitale de l'os de la cuisse. Les deux os sont donc semblables; leurs condyles articulaires se contournent en arrière ; l'olécrane est en avant comme la rotule; de plus, elle est attachée à la portion antérieure et interne de la tête du tibia, qui représente la portion olécrânienne de la tête du cubitus, soudée et confondue avec celle du radius. » (Martins, *Dictionnaire encyclopédique des Sciences médicales*, p. 480.) Comme preuve de la réalité de cette torsion, Martins invoque, entre autres faits, la direction fortement

oblique de cette gouttière que l'on remarque à la face postérieure de l'humérus et dans laquelle cheminent le nerf radial et l'artère humérale profonde.

Martins a enseigné longtemps que la torsion de l'humérus était purement virtuelle. Mais, à la suite des recherches de Gegenbaur, recherches que nous avons déjà fait connaître en étudiant l'humérus (p. 240), il a modifié ses idées

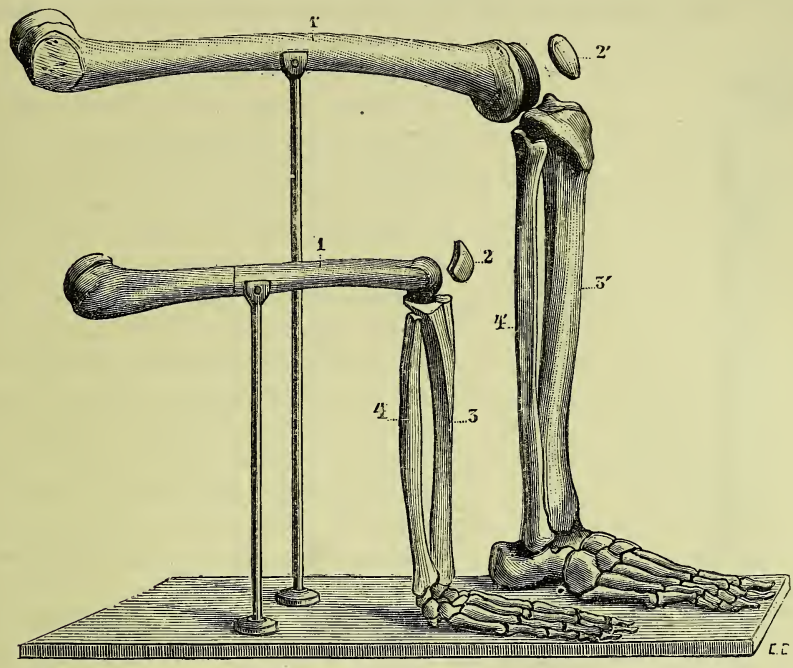

Fig. 266.
Comparaison des membres, l'humérus étant détordu et l'avant-bras ramené au type de la jambe (d'après Ch. Martins).

1, humérus détordu de 180°. — 1', fémur. — 2, olécrâne, homologue de 2', rotule. — 3 et 4, radius et cubitus, homologues de 3' et 4', tibia et péroné. (On voit que l'extrémité supérieure du cubitus a été sciée et rattachée au radius.)

sur ce point : il persiste à considérer comme virtuelle la torsion initiale de l'os ; mais il admet que cette torsion s'effectue réellement dans l'état fœtal infantile et adulte; elle serait, d'après Gegenbaur, de 47° à partir du huitième mois jusqu'à l'âge adulte.

Dans la pratique, pour démontrer l'homologie des membres, Ch. Martins détord l'humérus en le plongeant quelque temps dans de l'acide chlorhydrique étendu d'eau ; ou bien, il se contente de le scier à la jonction du tiers supérieure avec le tiers moyen et il introduit dans le canal médullaire un axe métallique, autour duquel il le fait tourner (*détorsion*) de 170 à 180°. Il dispose alors côte à côte sur une planchette, comme dans la figure 266, les deux membres supérieur et inférieur et les homologies éclatent d'elles-mêmes avec la plus grande netteté.

Pozzi, qui s'est rallié entièremeut aux idées de Martins, procède d'une façon inverse : au lieu de détordre l'humérus, il tord le fémur de 180° et arrive

ainsi, par une nouvelle méthode, à des conclusions identiques (fig. 267). On peut voir au musée de la Faculté de médecine de Paris des préparations ostéologiques qu'il y a déposées en 1870 et qui rendent les homologies des membres tout aussi saisissantes que la planchette de Martins figurée plus haut.

Deux faits, cependant, restent à élucider : l'absence d'une rotule au coude et puis le développement si différent des deux os homologues, le cubitus et le péroné, dont l'un s'articule par une large surface avec l'humérus, tandis que l'autre ne prend aucune part à l'articulation du genou. Voici comment Martins a résolu la question : 1° la rotule est représentée au coude par l'olécrâne ; il détache alors par un trait de scie l'olécrâne de l'extrémité supérieure du cubitus et rend l'homologie évidente ; 2° en ce qui concerne les caractères morphologiques si différents du cubitus et du péroné, il considère l'énorme chapiteau du tibia comme s'étant incorporé, par coalescence, l'extrémité supérieure du péroné et comme représentant par conséquent, à lui tout seul, les têtes du radius et du cubitus. Dès lors, pour rétablir le parallélisme, il scie longitudinalement la moitié environ de la face postérieure du cubitus, y compris sa face articulaire et accole cette partie détachée à la face antérieure et supérieure du radius : « le radius, accru par cette addition, rappelle complètement le tibia; le cubitus, réduit à son corps grêle et mince, est l'image fidèle du péroné ». Pozzi, suivant encore ici un procédé inverse, comme on peut le voir dans la figure 267, détache la partie antérieure et péronéale du tibia et la restitue au péroné, qu'il transforme ainsi en un cubitus ; le chapiteau tibial, ainsi réduit par cette soustraction, ne s'articule plus qu'avec un seul condyle et rappelle le radius.

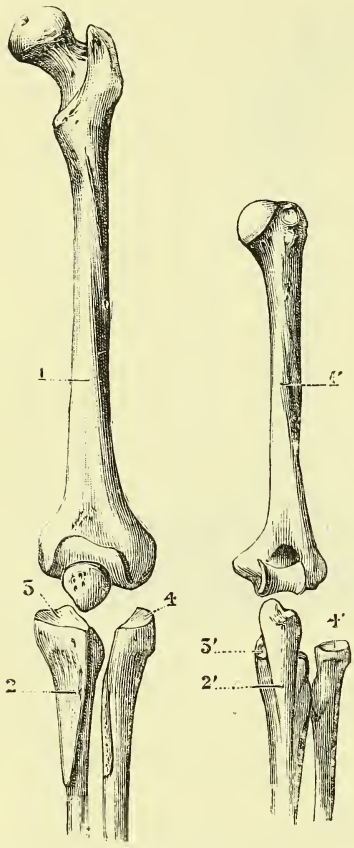

Fig. 267.

Comparaison des membres, le fémur étant tordu et la jambe ramenée au type de l'avant-bras (d'après Pozzi).

1, fémur tordu. — 1', humérus. — 2, partie externe de l'extrémité supérieure du tibia, sciée et rattachée au péroné ; elle est homologue de la portion olécrânienne du cubitus 2'. — 3, plateau externe du tibia, homologue de la grande cavité sigmoïde du cubitus 3'. — 4, plateau externe, homologue de la cupule du radius 4'.

Telle est, sommairement résumée, la théorie de la torsion de Ch. Martins. Cette théorie a eu à son apparition un grand retentissement et a été acceptée par nos meilleurs anatomistes, notamment par Cruveilhier et par Sappey. Attaquée dans ces dernières années par A. Julien et par A. Sabatier, elle a perdu beaucoup de sa valeur. Elle est, en effet, passible d'objections fort sérieuses :

Sans nous arrêter à l'absorption par le chapiteau tibial de l'extrémité supé-

rieure du péroné, absorption qui nous paraît légèrement fantaisiste, nous ne pouvons admettre l'assimilation de l'olécrâne à la rotule. Tout d'abord, la rotule n'est qu'un os sésamoïde, tandis que l'olécrâne est une partie essentielle du squelette des membres. Puis la rotule se rattache, par l'intermédiaire du tendon au sein duquel elle est développée, au tibia, qui est l'homologue, non du cubitus, mais du radius. Nous rappellerons, enfin, qu'il existe quelques mammifères, les chauves-souris notamment, qui possèdent au-dessus de l'olécrâne une véritable rotule cubitale, développée dans l'épaisseur du tendon du triceps brachial.

Nous devons reconnaître, d'autre part, que l'humérus ne présente nullement les traces de cette torsion de 180°, qui fait la base de la théorie de Ch. Martins. Le bord antérieur de l'os est en effet rectiligne, et il en est à peu près de même des bords interne et externe. Quant à la gouttière dite de torsion qui croise en diagonale sa face postérieure, elle n'est qu'une simple empreinte déterminée par le passage du nerf radial et de l'artère humérale profonde, dont les bords se sont relevés par suite de l'insertion, à ce niveau, de deux muscles puissants, le vaste interne et le vaste externe. Et qu'on n'invoque pas, en faveur d'une torsion de 180°, le trajet du nerf radial, qui passe de la partie interne à la partie externe du bras ; car nous serions en droit de demander, alors, comment il se fait que quatre autres branches du plexus brachial restent constamment parallèles à l'axe de l'humérus, comment il se fait que les vaisseaux huméraux suivent constamment le côté interne du membre, comment il se fait que les corps musculaires qui se groupent autour de l'humérus présentent, eux aussi, une direction longitudinale et non oblique.

Mais l'objection la plus sérieuse est celle-ci : Ch. Martins, en constatant l'orientation inverse de l'humérus et du fémur et en admettant, pour expliquer ce fait, une torsion de l'humérus allant à 180°, considère la position actuelle du fémur comme étant une disposition typique et primordiale. Or, c'est là une assertion inexacte. L'embryologie nous démontre, en effet, que dans les premiers stades de leur développement, les membres supérieurs et inférieurs, identiquement constitués, présentent sur les côtés du tronc une orientation également identique : la saillie du coude et la saillie du genou sont l'une et l'autre dirigées en dehors; la ligne âpre du fémur regarde en dedans, et il en est de même du bord antérieur ou ligne âpre de l'humérus; les deux os de l'avant-bras, ainsi que les deux os de la jambe, sont placés côte à côte dans un même plan parallèle au plan vertébro-sternal, le radius et le tibia en avant, le cubitus et le péroné en arrière; le pouce et son homologue le gros orteil sont antérieurs, le petit doigt et le petit orteil sont postérieurs. Plus tard, l'humérus subit un mouvement de rotation de dedans en dehors et d'avant en arrière; ce mouvement, qui est de 90° environ, a naturellement pour résultat de porter la saillie du coude en arrière, le plan de flexion de l'avant-bras en avant, le pouce en dehors, le petit doigt en dedans. En même temps, le fémur accomplit, lui aussi, un mouvement de rotation de 90°, mais en *sens inverse*, c'est-à-dire de dehors en dedans et d'arrière en avant; ce mouvement, on le conçoit, a pour effet de placer la saillie du genou en avant, le plan de flexion du genou en arrière, le gros orteil en dedans et le petit orteil en dehors.

Ainsi s'explique, par une double rotation de 90° accomplie simultanément et en sens inverse par l'humérus et le fémur, la différence de 180°, qui sépare chez l'homme adulte l'orientation des deux membres. Nous voyons ainsi toute la justesse des conclusions de Julien, à savoir : que l'humérus n'est nullement un fémur retourné ; que, d'autre part, le membre abdominal ne peut être considéré comme le membre type et que sa position est *acquise* au même titre que celle du membre thoracique. C'était là encore l'opinion de Broca qui, à propos du sujet qui nous occupe, nous a laissé cette courte note publiée après sa mort par Manouvrier : « S'il est commode de prendre le fémur pour terme de comparaison et de considérer l'humérus comme un fémur modifié, il serait plus vrai de les rapporter l'un et l'autre à un type commun modifié doublement pour s'adapter respectivement aux fonctions du membre thoracique et du membre abdominal. »

Comment s'accomplit ce mouvement de rotation des membres? A-t-il pour siège l'articulation du membre avec la ceinture (*rotation articulaire*), ou bien s'effectue-t-il dans le corps de l'os lui-même (*torsion*)? Julien et Sabatier se rallient à la première de ces deux hypothèses. En considérant la fixité des rapports que présentent, chez le fœtus comme chez l'adulte, les têtes humérale et fémorale avec les cavités glénoïde et cotyloïde, et, en tenant compte aussi des recherches précitées de Gegenbaur, qui nous montrent la torsion de l'humérus s'accomplissant *réellement* dans le développement ontogénique, j'incline vers l'hypothèse de la rotation dans le corps de l'os et je considère l'orientation différente des deux membres de l'adulte, comme le résultat d'une *double torsion en sens inverse* de l'humérus et du fémur.

Dès lors, pour ramener les deux membres au parallélisme ou, autrement dit, à leur position primordiale, ce qu'il faut toujours faire quand on veut les comparer l'un à l'autre, il suffit de détordre l'humérus de 90° en dedans, le fémur de 90° en dehors. Les homologies sont ainsi tout aussi faciles à établir qu'avec la planchette de Martins. Ces homologies sont, du reste, absolument les mêmes dans l'une et l'autre des deux méthodes et nous pouvons maintenant les résumer :

a. *Homologies du bras et de la cuisse.* — Le bras et la cuisse se composent chacun d'un seul os, l'humérus et le fémur. Les homologies des deux os peuvent s'établir comme suit :

HUMÉRUS	FÉMUR
Bord antérieur	Bord postérieur.
Bord interne	Bord externe.
Bord externe	Bord interne.
Epitrochlée	Condyle externe.
Epicondyle	Condyle interne.
Trochiter	Grand trochanter.
Trochin	Petit trochanter.

b. *Homologies de l'avant-bras et de la jambe.* — L'avant-bras se compose de deux os, disposés parallèlement à l'axe du membre : le cubitus en dedans, le radius en dehors. La jambe comprend également deux os : le tibia en dedans et le péroné en dehors. La rotule n'est qu'un os sésamoïde qui fait

défaut dans le membre supérieur. Le tibia répond au radius, le péroné au cubitus, d'où le tableau suivant :

AVANT-BRAS	JAMBE
Radius	Tibia.
Cubitus	Péroné.
Olécrâne	(*Manque.*)
(*Manque*)	Rotule.

c. *Homologies de la main et du pied.* — La *main* se compose de trois segments qui sont, en allant d'arrière en avant, le *carpe*, le *métacarpe*, les *doigts*. —1° Le *carpe* comprend huit os disposés en deux rangées : une rangée supérieure, avec quatre os, le scaphoïde, le semi-lunaire, le pyramidal et le pisiforme ; une rangée inférieure, avec quatre os également, le trapèze, le trapézoïde, le grand os et l'os crochu.—2° Le *métacarpe* comprend cinq os disposés dans le sens de la longueur du membre ; ce sont les métacarpiens que l'on distingue sous les noms de premier, deuxième, troisième, etc., en allant du pouce vers le petit doigt. — 3° Les *doigts*, au nombre de cinq, sont constitués chacun par trois phalanges, à l'exception du pouce qui n'en a que deux.

Le *pied*, configuré suivant le même type que la main, se divise de même en trois segments : le *tarse*, le *métatarse* et les *orteils*. —1° Le *tarse* se compose de sept os formant, comme au carpe, deux rangées : une rangée postérieure, avec l'astragale, le calcanéum et le scaphoïde ; une rangée antérieure avec le cuboïde et les trois cunéiformes. — 2° Le *métatarse* comprend cinq os, les métatarsiens, que l'on désigne comme à la main sous les noms de premier, deuxième, troisième, etc., en allant du pouce vers le petit orteil. — 3° Les *orteils*, enfin, encore appelés *doigts de pied*, sont ici, comme à la main, au nombre de cinq et chacun comprend trois phalanges, à l'exception du gros orteil qui n'en possède que deux.

Le carpe répond au tarse, le métacarpe au métatarse, les doigts aux orteils. Les homologies des différentes pièces osseuses qui entrent dans la constitution de la main et du pied s'établissent d'ordinaire de la façon suivante :

Main :	**Pied :**
A. — Carpe	A. — Tarse
1re *rangée*	1re *rangée*
Scaphoïde.	Scaphoïde.
Semi-lunaire.	Astragale proprement dit.
Pyramidal.	Os trigonum (voy. p. 100).
Pisiforme.	Calcanéum.
2e *rangée*	2e *rangée*
Trapèze	1er Cunéiforme.
Trapézoïde.	2e Cunéiforme.
Grand os.	3e Cunéiforme.
Os crochu.	Cuboïde.
B. — Métacarpe	B. — Métatarse
1er Métacarpien.	1er Métatarsien.
2e Métacarpien.	2e Métatarsien.
etc.	etc.
C. — Doigts	C. — Orteils
Pouce.	Gros orteil.
2e Doigt.	2e Orteil.
3e Doigt.	3e Orteil.
etc.	etc.

Nous arrêtons là ce parallèle anatomique des membres supérieurs et inférieurs. Des développements plus étendus seraient peut-être déplacés dans un traité d'Anatomie élémentaire. Nous renvoyons le lecteur qui désirerait de plus amples détails sur ce sujet aux mémoires suivants : Ch. Martins, *Nouvelle comparaison des membres pelviens et thoraciques chez l'homme*, etc., in Mémoires de l'Académie des sciences de Montpellier, 1857, et Dictionnaire encyclopédique des sciences médicales, art. *Membres*; Durand (de Gros), *La torsion de l'humérus et les origines animales de l'homme*, in Bulletin de la Société d'Anthropologie, 1868; A. Julien, *De l'homotypie des membres thoraciques et abdominaux*, in Revue d'Anthropologie, 1879; A. Sabatier, *Comparaisons des ceintures et des membres*, etc., Montpellier, 1880.

A consulter parmi les travaux les plus récents (1889-1891), sur les membres supérieurs et inférieurs :

1° *Membres en général.* — Bardeleben, *Præpollex und præhallux*, Anat. Gesellschaft 3e session, 1889; Emery, *Zur Morphology des Hand. und Fussskeletts*, Anat. Anzeiger, 1890; Du Même, *Recherches sur la morphologie du squelette des extrémités chez les vertébrés terrestres*, Arch. ital. de biologie, 1891; Pfitzner, *Beiträge zur Kenntniss des menschl. Extremitäten-Skeletts*, Strasbourg, 1891; Du Même, *Ueber Variationen im Aufbau des menschl. Hand. und Fussskeletts*, Verhandl. d. Anat. Gesellschaft, München, 1891; Julien, *Loi de l'apparition du premier point épiphysaire des os longs*, C. R. Acad. des Sc., 1892.

2° *Membres supérieurs.* — Braune u. Fischer, *Die lange der Finger und Metacarpalkochen an der menschl. Hand.* Arch. f. Anat. u. Physiol., 1887; Tenchini, *La fossa olecranica nei criminali*, Arch. di Psichiatria, 1888; Kollmann, *Handskelet und Hyperdactylie;* Basel, 1889; Testut, *L'apophyse sus-épitrochléenne chez l'homme, vingt-deux observations nouvelles*, Journ. intern. d'Anat. et de Physiol., 1889; Du Même, *L'apophyse sus-épitrochléenne considérée au point de vue chirurgical*, Lyon; Medical, 1892, Tornier, *Die phylogenese des terminalen Segmentes der Säugethier-Hintergliedmaassen*, Morph. Jahrb., Bd. XVI, 1890; Nicolas, *Nouvelles observations d'apophyse sus-épitrochléenne chez l'homme*- Rev. biol. du Nord de la France, t. III, 1890-1891; Tornier, *Ueber den Säugethier, Præhallux*, Arch. f. Naturgeschichte, 1891; Jaboulay, *La situation du trou nourricier de l'humérus*, Prov. méd. 1891.

3° *Membres inférieurs.* — Dwight, *The significance of the third trochanter and of similar bony processes in man*, Journ. of Anat. and Physiol., 1889; Humphry, *The angle of neck with the Shaft of the femur at different periods of life and under different circumstances*, Journ. of Anat. and Physiol., 1889; Du Même, *Observations on the angle of neck of the thig-bone*, ibid., 1889; Stieda, *Der talus und das os trigonum Bardeleben's beim Menschen*, Anat. Anzeiger, 1889; Jaboulay, *L'épiphyse de l'astragale et l'épiphyse du scaphoïde du pied*, Lyon méd., 1889; Hartmann et Mordret, *Sur un point de l'anatomie du premier cunéiforme*, Bull. Soc. anat. de Paris, 1889; Costa, *Il terzo trocantere, la fossa ipotrocanterica, la cresta epitrocanterica nel femore dell' uomo*, Arch. per l'Antropologia, 1890; Tenchini, *Contributo alle ricerche sul terzo trocantere*, ibid., 1890; Lebouco, *De la soudure congénitale de certains os du tarse*, Bull. Acad. roy. de Belgique, 1890; Bianchi, *Sopra un raro caso di os trigonum del Bardeleben*, Monit. Zoolog., Siena, 1890; Pfitzner, *Die kleine Zehe*, Arch. f. Anat. u. Phys., 1890; Manouvrier, *Etude sur la rétroversion de la tête du tibia et l'attitude humaine à l'époque quaternaire*, Mém. Soc. d'Anthrop., Paris, 1890; Rossi, *Un caso di processo sopracondiloideo interno del femore umano*, Lo Sperimentale, 1890; Birmingham, *Variability in the level of attachment of the lower limb to the vertebral axis in man*, Journ. of Anat. a. Physiol., 1891; Bennet, *On the variability of the upper end of the fibula*, The Dublin Journ. of med. Science, 1891.

LIVRE II

ARTHROLOGIE

ANATOMIE GÉNÉRALE

L'arthrologie (de ἄρθρον *jointure*, et λόγος *discours*) est cette partie de l'anatomie qui traite des articulations.

Les *articulations*, appelées encore *jointures* ou *articles*, sont formées par l'union de deux ou d'un plus grand nombre d'os entre eux. Grâce à elles, les différentes pièces du squelette se trouvent solidarisées et transformées en cet ensemble continu qui constitue la charpente de l'organisme.

§ I. — Caractères généraux et division des articulations

Toute articulation présente à considérer des *surfaces osseuses*, des parties molles interposées ou *interosseuses*, des parties molles placées à leur surface ou *périphériques*.

Mais ces parties communes revêtent des caractères bien différents dans les nombreuses articulations que présente le squelette. Réduites dans la tête à la plus grande simplicité, elles vont se développant peu à peu sur le tronc, pour acquérir leur plus grande complexité au niveau des membres. Ici, en effet, nous voyons les surfaces osseuses s'agrandir et se recouvrir d'une couche cartilagineuse indestructible, de solides moyens d'union se disposer à la périphérie de ces surfaces et circonscrire avec elles une cavité que baigne un liquide destiné à favoriser les déplacements. Quelle différence n'y a-t-il pas entre une telle articulation et cette jointure propre à l'extrémité céphalique où une simple lame fibreuse sépare les bords des os contigus : le mouvement est impossible, tout est même disposé pour le prévenir, et si un pareil assemblage a son analogue dans l'organisme, celui-ci est non pas une jointure vraie, mais bien plutôt l'extrémité juxta-épiphysaire d'un os large dont l'épiphyse et le corps sont réunis par le cartilage conjugal. Cela est si vrai que certaines articulations de la tête disparaissent avec l'âge, comme dis-

paraît sur l'os large, l'os coxal par exemple, la limite qui sépare primitivement la diaphyse et l'épiphyse.

La différence si évidente de ces organes disparates, que l'on a l'habitude de réunir sous la dénomination commune d'articulations, a imposé de tout temps des divisions séparatives. Mais la base sur laquelle on s'est appuyé pour les effectuer a varié suivant les anatomistes.

Les anciens auteurs, ne considérant que les moyens d'union, avaient pu décrire quatre classes d'articulations : 1° les *synchondroses*, dans lesquelles les surfaces articulaires sont réunies par du cartilage; 2° les *synévroses*, comprenant les articulations dont les surfaces sont maintenues en contact par des ligaments; 3° les *syssarcoses*, articulations dans lesquelles les muscles sont les principaux moyens d'union; 4° les *méningoses*, dont le type est fourni par les os du crâne fœtal réunis à l'aide des membranes. Cette classification n'a plus aujourd'hui qu'une valeur historique.

Bichat lui a substitué une division basée sur la physiologie. Parmi les articulations, il en est de mobiles, il en est d'immobiles. Les premières avaient déjà reçu de Galien le nom de *diarthroses*, les secondes celui de *synarthroses*. A côté de ces deux grandes classes, Winslow en décrivait une troisième, qui comprend les articulations jouissant de mouvements restreints et peu étendus; comme ces dernières articulations tiennent le milieu entre les articulations mobiles et les articulations immobiles, on peut les appeler *semi-mobiles* d'après la terminologie de Bichat, ou *amphiarthroses*, d'après celle de Winslow.

Cette triple division des articulations en diarthroses, amphiarthroses et synarthroses est admise aujourd'hui par la plupart des traités classiques; c'est celle que nous adopterons nous-mêmes dans les considérations qui vont suivre.

Voyons d'abord les caractères qui ont servi à la définition de chacune d'elles :

1° Les *diarthroses* sont des articulations qui jouissent de mouvements. Pour bien les définir, il faudrait indiquer l'étendue de ces mouvements caractéristiques et tracer ainsi la limite qui les sépare des amphiarthroses. Mais cette appréciation de la mobilité ne peut être absolue, car, comme nous le verrons plus loin, les diarthroses comprennent plusieurs genres, à chacun desquels correspond un certain nombre de mouvements spéciaux. Ce qui caractérise en réalité une diarthrose par rapport à une amphiarthrose, ce sont des mouvements d'une excursion plus étendue. C'est là la seule formule générale qui ne risque pas d'être mise en défaut, et encore faut-il faire quelques réserves pour certaines diarthroses serrées, comme celles du carpe et du tarse, dont les mouvements sont presque nuls. Quoi qu'il en soit de l'étendue des mouvements, on peut dire, en se plaçant sur le terrain anatomique, qu'une diarthrose est une articulation qui possède, outre des moyens d'union périphériques, une cavité interosseuse et une membrane synoviale.

2° En définissant l'*amphiarthrose* d'après ses caractères physiologiques et anatomiques, on peut dire qu'elle est une articulation à mouvements

très restreints, sans cavité intra-articulaire et surtout sans membrane synoviale.

3° Quant à la *synarthrose*, elle est constituée par des surfaces osseuses qui, s'emboîtant très exactement, sont séparées seulement par une mince membrane et sont disposées avant tout pour la résistance et l'immobilité.

Cette dernière classe d'articulations présente un type anatomique et physiologique bien tranché; mais il n'en est pas de même pour les deux premières, entre lesquelles on trouve des types, voisins à la fois de l'une et de l'autre. Ces articulations singulières appartiennent aux diarthroses par la présence d'une cavité et d'une synoviale dans l'intervalle de leurs surfaces osseuses; elles se rattachent, d'autre part, aux amphiarthroses par le peu d'étendue de leurs mouvements. Ce sont des types de transition qu'il est difficile de classer et pour lesquels la nomenclature doit forcément s'enrichir d'un mot nouveau : les *diarthro-amphiarthroses*.

Avant de passer à l'étude détaillée de chacune des articulations, nous croyons devoir indiquer sommairement quels sont les caractères généraux de chacune des trois classes précitées.

§ II. — Articulations mobiles ou diarthroses

A propos de la première classe des articulations, il est nécessaire de passer en revue : 1° ses parties constituantes; 2° ses mouvements; 3° sa classification.

A. — Partie constituantes des diarthroses

Pour former une diarthrose, des surfaces articulaires de forme spéciale et revêtues d'une couche cartilagineuse sont maintenues en présence par des ligaments et séparées par une cavité que limite une membrane séreuse, la synoviale. Etudions séparément chacune de ces parties :

1° **Surfaces articulaires.** — La forme des surfaces articulaires est tellement variable suivant la diarthrose que l'on considère qu'elle a servi de base à la classification des articulations mobiles, ainsi que nous le verrons plus loin. On peut dire d'une façon générale qu'elles sont concaves, convexes, planiformes, en poulie. Si nous les rapportons à un type géométrique, nous avons des surfaces sphériques, des surfaces elliptiques, des surfaces cylindriques, des surfaces planes.

Chacun de ces types peut constituer à son tour des types secondaires par la modification plus ou moins étendue de la forme fondamentale. Ainsi les surfaces cylindriques varieront dans leur aspect, suivant qu'elles représenteront un cylindre véritable, un cylindre coupé parallèlement à son grand axe, ou bien un cylindre curviligne, ou encore un cylindre creusé d'une gouttière perpendiculaire à l'axe principal. Comme ces différentes configurations des surfaces articulaires doivent être décrites ultérieurement avec plus de détails,

nous n'insisterons pas davantage pour l'instant. Faisons seulement remarquer le fait suivant : lorsque la surface articulaire d'un côté constitue une convexité, à quelque forme géométrique qu'elle appartienne d'ailleurs, la surface opposée représente le plus souvent une cavité concordante. Enfin, chacune de ces surfaces peut être elle-même formée par les portions contiguës de deux, de trois, et même d'un plus grand nombre d'os, comme on le voit dans l'articulation radio-carpienne.

2° **Cartilages articulaires.** — Si l'on examine une surface osseuse diarthrodiale fraîche, on la voit revêtue d'une substance blanchâtre, qui, dit Cruveilhier, « réunit à la solidité une grande souplesse et une grande élasticité, qui cède quand elle est comprimée, mais se rétablit dans sa condition première aussitôt que la compression a cessé, et qui prévient ainsi les effets des chocs et des frottements; cette substance s'appelle le *cartilage d'encroûtement* ou *cartilage articulaire* ». L'étendue de ce revêtement cartilagineux est proportionnelle à l'étendue des mouvements de la jointure : le sens dans lequel il se prolonge indique aussi le sens de la mobilité. Ces deux termes, étendue du cartilage, mobilité de l'article, sont en raison directe l'un de l'autre; en considérant celui-ci, on devine quelle doit être celle-là.

L'épaisseur du cartilage d'encroûtement, d'une valeur moyenne de 1 à 2 millimètres, varie suivant la pression à laquelle sont soumises les surfaces articulaires qui le supportent. D'une façon générale, plus la pression est forte, plus le cartilage est épais. Ainsi, d'une part, ce cartilage est plus épais dans les articulations du membre inférieur que dans celles du membre supérieur; et, d'autre part, dans une articulation donnée, le point qui supporte le maximum de pression présente la couche cartilagineuse la plus forte. C'est là ce qu'on peut appeler la *loi de pression*.

Enfin, l'épaisseur du cartilage varie encore suivant la forme de la surface articulaire : ainsi, pour les surfaces sphériques, elle présente son maximum, au centre du revêtement du côté de la surface convexe, et à la périphérie du côté de la surface concave.

Chacun de ces cartilages offre deux faces, et un bord périphérique. Des deux faces, l'une est libre, l'autre adhérente à l'os sous-jacent. — La *face libre* regarde l'intérieur de l'article; elle est lisse, polie, glissante, recouverte qu'elle est par le liquide synovial. — La *face adhérente* est si fortement unie à l'os qu'il est impossible de la décoller. — Quant au *bord périphérique*, il se confond avec le périoste et donne insertion à la membrane synoviale.

Structure. — Le cartilage d'encroûtement, qu'il ne faut pas confondre avec les autres variétés de cartilage qu'on peut rencontrer dans les articulations, est semblable au cartilage hyalin que l'on retrouve dans le larynx, à l'union des côtes avec le sternum, etc.

Comme le cartilage hyalin, le cartilage articulaire est formé d'une *substance fondamentale* dans laquelle sont creusées des cavités, dites *chondroplastes*. Ces dernières sont remplies d'éléments cellulaires qui constituent les *cellules cartilagineuses* (fig. 268).

a. La *substance fondamentale* est résistante, élastique. Elle est absolument

transparente sous une mince épaisseur, laiteuse et opaline sous une épaisseur plus considérable; par réflexion, elle est d'un blanc bleuâtre, hyaline. Vue au microscope, à l'état frais et même après l'emploi de certains réactifs, elle est amorphe, homogène. Cependant, si on la traite, surtout chez les mammifères et les batraciens, par certaines substances telles que l'eau tiède, par un mélange d'eau, de chlorate de potasse et d'acide azotique, ou bien par des dilutions d'acide sulfurique et d'acide acétique, on la voit se décomposer en une série de masses environnant chaque cellule (Heidenhain, Frey, A. Rollett). Ces masses peuvent se décomposer, dans certains cas, en couches concentriques enveloppant les éléments cellulaires. Ce fait prouve, comme l'a indiqué Remak, que la substance fondamentale est un dérivé des éléments cellulaires du cartilage. Elle n'est nullement produite, comme l'ont enseigné Henle et Freund, par la transformation d'un blastème dans lequel naîtraient les cellules cartilagineuses. L'opinion de Remak est, du reste, confirmée par l'étude du développement du cartilage.

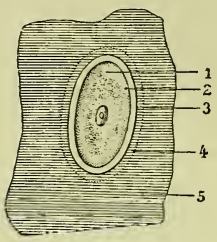

Fig. 268.
Cellule cartilagineuse.

1, protoplasma. — 2, contour cellulaire, séparé artificiellement de 3, représentant la face interne du chondroplaste et de la capsule cartilagineuse. — 4, contour externe de la capsule, confondu avec la substance hyaline 5.

Quelques auteurs, tels que Bubnoff et Budge, ont admis que la substance fondamentale était sillonnée de canalicules faisant communiquer entre eux les chondroplastes. Ils seraient, pour eux, des canaux du suc, c'est-à-dire des canaux servant à la nutrition du cartilage. On les apercevrait, en traitant le cartilage par une solution forte d'acide osmique. Ranvier affirme ne les avoir pas trouvés. D'autres auteurs décrivent la substance fondamentale comme constituée par des lamelles (Hénocque), ou bien par des fibrilles (Van der Stricht), disposées en forme de système de tentes. Renaut (Compt. rend., Acad. des sciences, mai, 1887) admet qu'elle est formée de deux substances, l'une *hyaline*, sans structure, et l'autre *trabéculaire*, dessinant une série de cloisons rétiformes. Cette dernière substance serait un agent actif de la répartition des sucs nutritifs dans le cartilage.

b. La substance fondamentale est creusée de cavités de dimensions très variables, les *chondroplastes*, dans lesquelles sont renfermées les cellules cartilagineuses. Ces cavités, comme les cellules qui les remplissent, sont disposées en groupements réguliers de forme variée auxquels Renaut a donné le nom de groupes isogéniques : le groupement, né d'une même cellule par divisions successives, varie suivant que le cartilage est à l'état de repos (en couronne) ou bien d'activité (longitudinal). La forme de ces cavités est variable : elle est tantôt sphérique, ovoïde ou fusiforme; tantôt aplatie, tétraédrique avec des angles curvilignes. En tout cas, la paroi du chondroplaste est lisse, et ne présente pas de ramifications.

Cette disposition du chondroplaste n'est vraie que pour la majorité des vertébrés. Chez les poissons cartilagineux, tels que les plagiostomes (Leydig) (nous avons eu l'occasion de vérifier nous-mêmes ce fait), et chez quelques invertébrés, tels que le poulpe et le calmar, on trouve des cartilages dont les chondroplastes sont ramifiés et s'envoient des prolongements anastomosés. Il existe donc une certaine similitude entre cette variété de cartilage et l'os qui est, ainsi que nous l'avons déjà vu, creusé de cavités ramifiées et anasto-

mosées. Ce fait a non seulement de l'importance au point de vue de l'anatomie générale, mais encore au point de vue de l'anatomie pathologique. Certaines tumeurs, en effet, et nous avons eu l'occasion d'en examiner un certain nombre, contiennent du cartilage à cellules ramifiées. Dans les parties de transition entre les cartilages et les tissus fibreux qui lui adhèrent, on voit les chondroplastes se ramifier et produire une transition entre les cellules cartilagineuses ordinaires et les cellules du tissu conjonctif.

Dans les cartilages articulaires, les chondroplastes ont une forme bien déterminée (fig. 269). Dans la couche voisine de la cavité articulaire, ils sont ovoïdes, aplatis transversalement ; leur grand axe est parallèle à la surface articulaire ; plus profondément, ils sont sphériques ; dans la couche voisine de l'os, ils sont ovoïdes et fusiformes et leur grand axe est placé verticalement par rapport à la surface articulaire. Entre les chondroplastes de cette dernière couche, la substance fondamentale est disposée en colonnes de même direction, de telle sorte que, si l'on déchire le cartilage de l'os vers la surface articulaire, il paraît fibreux. De là l'opinion des anciens histologistes qui considéraient le cartilage comme de nature fibroïde.

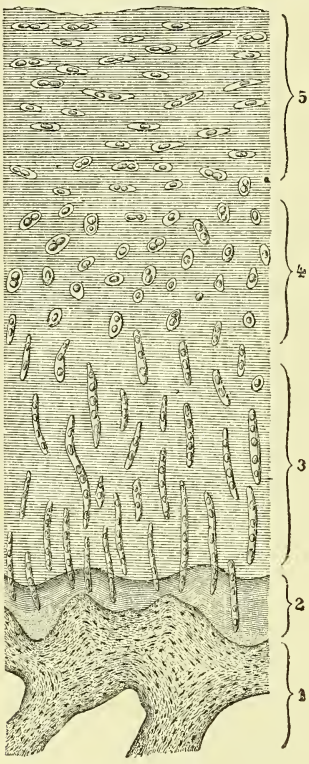

Fig. 269.
Coupe perpendiculaire d'un cartilage diarthrodial et de la couche osseuse sous-jacente.

1, tissu osseux. — 2, couche osseuse superficielle. — 3, 4, 5, couches profonde, moyenne et superficielle du cartilage diarthrodial.

La portion de substance fondamentale qui forme le pourtour du chondroplaste porte le nom de *capsule cartilagineuse*. La capsule cartilagineuse est donc en rapport, par sa face interne, avec la cellule cartilagineuse et, par sa face externe, avec la substance fondamentale. Ce dernier rapport se fait, dans la majorité des cas, sans ligne de démarcation (fig. 270), de telle sorte que la capsule vraie n'est pas apparente et qu'on n'aperçoit que son bord interne, limitant le chondroplaste. En un mot, la plupart du temps, elle est soudée par sa face externe au reste de la substance fondamentale. Si la cellule abandonne le chondroplaste, la capsule reste adhérente à la substance fondamentale, ce qui prouve que la capsule n'a, avec la cellule, que des rapports de contiguïté. Dans certains cas, autour de la cellule cartilagineuse en voie de développement, autour de la cellule du fibrocartilage, la capsule forme un anneau complet, nettement limité en dehors, mais adhérent cependant à la substance intermédiaire. Cette délimitation du bord externe de la capsule du cartilage peut être mise en évidence par les réactifs que nous avons cités plus haut et, de plus, par le chlorure d'or et le rouge d'aniline.

c. La *cellule cartilagineuse* est formée d'un protoplasma finement réticulaire, contenant dans certains cas des granulations graisseuses que l'on met en évidence au moyen de l'acide osmique. On sait, en effet, que les granulations graisseuses deviennent noires sous l'influence de ce réactif. Dans d'autres cas,

il contient de la matière glycogène, laquelle prend la teinte brun acajou caractéristique sous l'influence de l'iode. Cette cellule possède un noyau arrondi, bien marqué, avec nucléole. Le noyau est séparé souvent par un double contour du reste de la cellule. Il contient un réseau chromatique assez net.

La cellule cartilagineuse occupe toute la cavité du chondroplaste. Elle y est, suivant la comparaison excessivement juste de Ranvier, contenue, comme le poumon dans la cavité thoracique. De même que, lorsqu'on ouvre la paroi thoracique, le poumon revient sur lui-même, de même lorsqu'on ouvre le chondroplaste, la cellule cartilagineuse revient sur elle-même. On peut s'assurer de ce fait sur les coupes fraîches exposées à l'air ou mises au contact de l'eau.

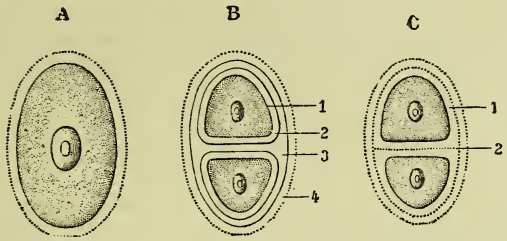

Fig. 270.

A, cellule cartilagineuse remplissant le chondroplaste. — B, cellules cartilagineuses filles, contenues dans le chondroplaste primitif, entourées chacune d'une capsule propre. — C, cellules filles isolées dans la substance hyaline générale ; leurs capsules, 1, se sont confondues avec la capsule mère et la substance hyaline.

La cellule prend alors une forme étoilée et laisse, entre son protoplasma et la paroi de la capsule, un espace vide que nous pouvons considérer, en poursuivant notre comparaison, comme étant analogue à l'espace pleural. Cet espace vide a été pris souvent pour le protoplasma cellulaire, et ce dernier, revenu sur lui-même, pour le noyau.

L'étude de l'accroissement du cartilage montre le rôle important joué par la cellule et par les capsules dans la formation de la substance fondamentale. Le cartilage est en effet primitivement formé par des cellules embryonnaires. Chacun de ces éléments s'entoure d'une capsule dont l'ensemble constitue le rudiment de la substance fondamentale. Le cartilage présente alors, suivant l'expression de Rollett, l'aspect d'un épithélium. En effet, chaque cellule est entourée d'une capsule transparente, qui pourrait être prise pour le protoplasma cellulaire, et les capsules comprimées sont séparées les unes des autres par de fines lignes, semblables aux lignes intermédiaires des cellules épithéliales. Ce stade passé, il se produit dans le cartilage ainsi formé (cartilage embryonnaire) des phénomènes que l'on peut constater sur du cartilage plus âgé en voie de développement. Dans ce dernier (fig. 270), chacune des cellules se divise après avoir présenté toutes les phases karyokinétiques [1], en deux corps cellulaires contenus dans le même chondroplaste primitif (B, 3). Chacun de ces corps cellulaires s'entoure d'une capsule (B, 2) et ces dernières, à leur tour, vont adhérer à la capsule de la cellule primitive (C, 2) ; de telle

[1] On désigne en histologie sous le nom de *karyokinèse* une segmentation des éléments cellulaires, s'effectuant suivant une modalité particulière qui sera décrite plus tard (voy. t. II, Embryologie).

sorte qu'il résulte de la scission de la cellule primitive deux nouvelles cellules, contenues chacune dans un chondroplaste séparé, entourées de capsules qui contribuent à former la substance fondamentale environnante. Chacune de ces cellules, appelées cellules-filles, peut se diviser à son tour, et donner lieu à de nouvelles cellules qui forment des groupes bien distincts dans la substance fondamentale.

On voit que le mode de prolifération de la cellule cartilagineuse est une *segmentation par scission* et non une *segmentation endogène*. Pour que la segmentation fût endogène, il faudrait que la capsule de la cellule primitive fît partie intégrante de la cellule. La capsule de la cellule-mère est absolument étrangère à la formation des capsules des cellules-filles, car les deux cellules nouvelles sont séparées l'une de l'autre par des capsules provenant de ces deux cellules elles-mêmes.

La capsule cartilagineuse doit être considérée comme un élément de nature cuticulaire (ce mot ne préjuge rien de son origine), produit par la cellule elle-même et n'offrant que des rapports de contiguïté avec cette dernière. La substance fondamentale, formée d'un ensemble de capsules soudées entre elles et confondues, lorsque le développement du cartilage est complet, est elle-même une substance de même nature. On ne peut encore fixer ce point délicat : à savoir si la capsule est une nouvelle formation provenant de la cellule, ou si elle provient de la transformation des couches superficielles de cette même cellule.

D'après ce qui précède, il n'est pas étonnant que, sous l'influence de certains réactifs, la substance fondamentale se décompose en masses dont les cellules cartilagineuses forment le centre : ces masses ne sont autre chose que le résultat de l'accumulation des capsules formées autour de ces cellules.

Nous avons vu que le cartilage articulaire était formé d'une substance amorphe contenant des cellules. Dans certains cas, il peut arriver que cette substance amorphe soit infiltrée de sels calcaires. Ce phénomène se produit surtout dans la vieillesse. Mais, dans tout cartilage d'encroûtement, il existe normalement une couche infiltrée de sels calcaires : c'est la couche la plus voisine de l'os. Cette couche (fig. 269,2) a été prise pour du tissu osseux dans lequel les ostéoplastes n'auraient pas de ramifications.

Le cartilage articulaire hyalin ne contient ni vaisseaux, ni nerfs. On voit, en effet, à son niveau, les vaisseaux de l'os se recourber en anse sans entrer dans le cartilage. Il se nourrit par conséquent par simple inhibition.

La nature chimique de la substance fondamentale est assez bien déterminée : après ébullition dans l'eau, au bout de douze à quarante-huit heures, elle donne de la chondrine (J. Müller). Les capsules semblent résister plus longtemps à l'ébullition et les cellules plus que les capsules. La proportion de graisse varie de 2 à 5 p. 100.

Le cartilage contient de petites proportions, encore mal déterminées, de substances inorganiques. On y a trouvé des phosphates de chaux et de magnésie, du chlorure de sodium, du carbonate de soude et des sulfates de potasse et de soude (Bibra).

3° **Bourrelets marginaux**. — On rencontre, dans certaines diarthroses appartenant au type sphérique, du côté de la surface concave, un bourrelet qui tantôt occupe tout le pourtour de cette surface, comme dans l'articulation coxo-fémorale, tantôt n'en occupe qu'une partie comme dans l'articulation supérieure des phalanges. Dans le premier cas, le bourrelet marginal est prismatique ; il a une base, deux faces et un sommet : la base repose sur le

pourtour de la surface articulaire, en se confondant en dedans avec le cartilage d'encroûtement, en dehors avec le périoste ; des deux faces, l'une est interne et regarde l'intérieur de l'articulation, l'autre est externe et confine aux moyens d'union périphériques ; quant au sommet, il regarde la surface articulaire opposée et voit s'insérer sur lui l'un des bords de la membrane synoviale.

Les bourrelets marginaux ont pour usage et destination d'agrandir la surface de réception en même temps qu'ils consolident la portion qu'ils recouvrent.

Structure. — Considérés au point de vue de leur structure, les bourrelets marginaux forment une variété des fibro-cartilages dont nous compléterons plus loin l'étude (voy. *Ménisques interarticulaires*, *Ligaments interosseux*).

Ils sont composés d'un substratum fibreux, dont la plupart des fibres forment des courbes concentriques à la portion d'os que bordent ces bourrelets. Quelques faisceaux de fibres sont cependant obliques à cette direction ; d'autres faisceaux paraissent réticulaires. Ce tissu fibreux possède les caractères ordinaires que l'on décrit ailleurs : fibres conjonctives, auxquelles viennent se joindre des cellules plates de tissu conjonctif de formes variables et un certain nombre de fibres élastiques.

On trouve à la surface interne des bourrelets des éléments cartilagineux qui forment une couche relativement épaisse ; de telle sorte que, non seulement au point de vue de leur situation, mais encore au point de vue de leur structure, les bourrelets marginaux servent, comme nous l'avons déjà dit à prolonger la surface articulaire de l'os autour duquel ils sont placés. Les éléments cartilagineux se retrouvent, mais en moins grand nombre, dans le reste du bourrelet.

Jusqu'aux recherches de Sappey, les bourrelets marginaux avaient été considérés comme privés de vaisseaux. Les recherches de cet anatomiste ont prouvé, au contraire, qu'ils étaient très vasculaires et qu'ils ne différaient pas sous ce rapport du périoste. Les *vaisseaux sanguins* pénètrent par leur surface externe, se divisent, se subdivisent, s'anastomosent et vont se terminer par des arcades très variées, sous leur face interne. Les *vaisseaux lymphatiques* n'ont pas été décrits.

Les bourrelets reçoivent des *nerfs* très nombreux.

On retrouve dans les bourrelets marginaux les éléments des surfaces articulaires et du périoste. Il devait en être ainsi, car ces bourrelets sont situés au niveau de la jonction du cartilage et du périchondre qui ont servi à l'ossification. A ce niveau, lors de l'ossification, les fibres du périchondre se continuent directement avec la substance fondamentale du cartilage, et l'on trouve entre ces fibres des éléments cellulaires du cartilage. Lors de la formation des articulations, les rapports de ces deux groupes d'éléments restent les mêmes.

4° **Fibro-cartilages interarticulaires ou ménisques.** — On donne ce nom à des cloisons fibro-cartilagineuses que l'on rencontre parfois entre deux surfaces articulaires adjacentes. Chacune de leurs faces prend l'empreinte de la surface osseuse à laquelle elle correspond, et comme ils se montrent surtout dans les articulations dont les surfaces forment une double

convexité, ils sont le plus souvent biconcaves. Par leur bord périphérique, renflé et épaissi, ils prennent insertion sur l'une des surfaces osseuses, le plus souvent sur celle de ces surfaces qui est la plus mobile et qu'ils accompagnent, en conséquence, dans ses déplacements. Enfin, les ligaments voisins jettent sur leur pourtour quelques-unes de leurs fibres.

Telle est la disposition que l'on trouve dans l'articulation temporo-maxillaire. Mais, au lieu de former des cloisons complètes, ces fibro-cartilages peuvent être réduits à une simple bordure qui ne revêt que la partie périphérique des surfaces articulaires. C'est ce que l'on observe dans l'articulation du genou.

Structure. — Les ménisques interarticulaires (fig. 271) constituent une variété des fibro-cartilages : ils sont ordinairement formés de tissu fibreux mêlé à de rares fibres élastiques. Les deux faces du ménisque sont recouvertes, en outre, d'éléments cartilagineux, de manière à opposer aux surfaces articulaires des os, des surfaces encroûtées de cartilage. Le tissu fibreux ne s'étend pas dans toute l'étendue du ménisque : il en forme le centre, de telle sorte que les angles saillants sont uniquement constitués par du cartilage.

Les fibro-cartilages interarticulaires possèdent des vaisseaux assez nombreux, moins nombreux cependant que ceux que l'on rencontre dans les bourrelets marginaux. Les *artères* pénètrent dans l'interstice des faisceaux fibreux et émettent des branches parallèles à ces derniers. A ce niveau, elles possèdent encore leurs trois tuniques. Elles se divisent ensuite en un grand nombre de branches qui se disposent en réseaux. Elles s'avancent jusqu'à la partie moyenne du fibro-cartilage et viennent parfois très près du bord tranchant, dans l'articulation du genou, par exemple. Elles forment en définitive des réseaux et des arcades sous les deux faces du ménisque.

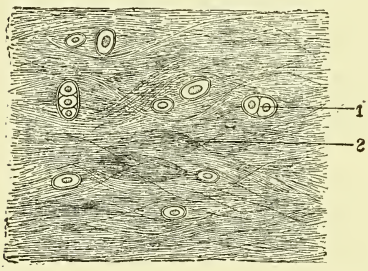

Fig. 271.
Fibro-cartilage (articulation sterno-claviculaire).
1, cellule cartilagineuse. — 2, fibres conjonctives.

Dans quelques fibro-cartilages (clavicule, extrémité inférieure du cubitus) la vascularisation est beaucoup moins abondante; les vaisseaux se dirigent de la circonférence au centre, mais ils ne pénètrent qu'à une profondeur de 4 millimètres au maximum. Ils forment des arcades dont l'ensemble décrit une couronne circonférentielle. Le centre est alors totalement dépourvu d'artères et de veines. Cette disposition est semblable à celle qu'affectent les vaisseaux dans les disques interarticulaires.

Il existe dans les ménisques un certain nombre de *nerfs*, qui suivent le trajet des vaisseaux.

5° **Moyens d'union ou ligaments.** — Les moyens d'union des os entre eux présentent plusieurs variétés. Les uns, et ce sont les plus nombreux, s'étalent tout autour des surfaces articulaires contiguës; ce sont les *ligaments périarticulaires*. D'autres se disposent entre ces mêmes surfaces; ils sont dits

interosseux. Enfin, certains ligaments relient deux portions d'os séparées par un certain intervalle ; on peut les appeler *ligaments à distance*.

a. Les *ligaments périphériques* offrent les configurations les plus diverses : on peut même dire que chaque articulation possède son appareil ligamenteux spécial. Il est cependant quelques formes générales à chacune desquelles se rattache un certain nombre de ces moyens d'union. Pour les articulations scapulo-humérale et coxo-fémorale, par exemple, on ne trouve pour ainsi dire qu'une membrane unique faisant le tour de l'article, en se portant d'une surface articulaire à l'autre comme un véritable manchon : ce sont les *capsules* ou les *ligaments capsulaires*. Ailleurs, nous ne voyons plus que des rubans ou des bandelettes, dont l'aspect est, suivant les cas, cylindrique, triangulaire, trapézoïde, losangique. Parfois, le ligament est disposé sous une forme semi-circulaire, comme on le voit dans l'articulation radio-cubitale supérieure. Enfin, il peut être constitué par une série de fibres entre-croisées en sens différents et plus ou moins inextricables.

Quelle que soit leur forme, ces ligaments offrent toujours deux faces : l'une, interne, qui regarde l'articulation ; l'autre, externe, qui est en rapport avec les parties molles périarticulaires, spécialement avec les muscles et les tendons, dont ils reçoivent souvent les faisceaux de renforcement.

b. Les *ligaments interosseux* sont cachés dans l'intérieur de l'article. Pour les apercevoir, il est nécessaire d'ouvrir l'articulation et d'écarter les surfaces osseuses ; on fait ainsi tendre des ligaments ordinairement courts, mais résistants, qui se portent d'une surface osseuse à l'autre, tout en restant isolés de la cavité articulaire elle-même par un repli de la membrane de glissement.

c. Les *ligaments à distance* réunissent deux os adjacents, mais séparés par un certain intervalle. On en trouve des exemples dans les espaces interosseux de l'avant-bras et de la jambe, et aussi entre les arcs postérieurs des vertèbres. Sur ce dernier point, les ligaments à distance diffèrent considérablement de leurs analogues dans l'économie par leurs propriétés physiques. Leur couleur leur a valu le nom de *ligaments jaunes*, leur extensibilité et leur rétractilité, celui de *ligaments élastiques*. Ces deux qualités, couleur jaune et élasticité, sont en rapport avec une structure spéciale, différente de celle des autres ligaments ainsi que nous allons le voir.

Structure. — Considérés au point de vue de leur structure, les ligaments périphériques des articulations appartiennent au système fibreux.

a. Les *capsules articulaires* sont presque uniquement constituées par du tissu conjonctif. Les fibres de ce tissu sont réunies en faisceaux de directions très variées, circonscrivant des aréoles qui donnent passage aux troncs des vaisseaux et des nerfs, et où se déposent des pelotons graisseux. Cependant, dans quelques articulations, les faisceaux prennent une disposition particulière : la plupart ont une direction longitudinale ; certains prennent une direction transversale et semblent destinés à réunir les précédents. Les faisceaux longitudinaux se trouvent du côté de l'articulation qui n'est pas protégé par les muscles, les autres de l'autre côté (Sappey). On trouve mélangées à ces faisceaux fibreux quelques fibres élastiques, mais en très petit nombre.

Au niveau du point où s'effectue la jonction de la capsule avec le pourtour articulaire, région qui est très souvent occupée par un bourrelet marginal, on trouve dans l'interstice des fibres un certain nombre de cellules de cartilage.

La quantité de tissu fibreux que l'on rencontre dans les capsules est très variable : dans la capsule de l'articulation coxo-fémorale, par exemple, elle est très considérable ; elle l'est beaucoup moins dans l'articulation de l'épaule. La capsule articulaire est réduite, dans certains cas, à quelques fibres à travers lesquelles la membrane synoviale qui la double en dedans fait saillie.

Les *vaisseaux* et les *nerfs* pénètrent en grand nombre dans les capsules articulaires. — Les artères vont former, dans les couches profondes de la membrane au-dessous de la synoviale, des réseaux à mailles serrées d'où partent les veines. — Il est probable que les capsules articulaires ne possèdent pas de lymphatiques. — Les nerfs sont très nombreux et se disposent en arcades très serrées. Ils accompagnent la plupart du temps les artères et les veines, mais souvent ils s'en écartent. Ils deviennent de plus en plus grêles à mesure qu'ils s'enfoncent dans les tissus ; on ne peut suivre que difficilement leurs terminaisons. Cependant Hénocque pense qu'ils se terminent par des extrémités libres. Rauber et Hénocque y ont décrit aussi des terminaisons sensorielles, des corpuscules de Pacini. Ces derniers se rencontrent surtout sous la synoviale et dans le tissu conjonctif périarticulaire. A ce point de vue, les capsules articulaires ne diffèrent pas des autres ligaments, qui possèdent une sensibilité spéciale : la sensibilité à la torsion.

b. Les autres *ligaments périphériques* des articulations, quelle que soit leur forme, n'ont pas, à un point de vue général, une structure bien différente de celle de la capsule articulaire qui n'est qu'une variété de ligament.

On y trouve, en effet, des faisceaux de fibres, parallèles ou obliques, contenant entre elles des cellules conjonctives. Ils possèdent peu de fibres élastiques. Ils se continuent avec le périoste au niveau du bord de la surface articulaire; aussi trouve-t-on à ce niveau des cellules cartilagineuses interposées aux fibres conjonctives. Les cellules s'avancent plus ou moins loin dans l'interstice et, dans certains cas, elles forment au centre du ligament, un véritable noyau cartilagineux (ligament transversal ou annulaire de l'apophyse odontoïde).

Tout ce que nous avons dit plus haut des vaisseaux et des nerfs de la capsule articulaire peut s'appliquer aux autres variétés de ligament périphériques.

c. Les *ligaments jaunes* sont presque uniquement formés par des fibres élastiques. Ces fibres, volumineuses et anastomosées entre elles, forment des faisceaux à direction longitudinale. A ces faisceaux élastiques sont mêlés des faisceaux fibreux. Somme toute, les ligaments jaunes sont formés par du tissu conjonctif ordinaire, dans lequel les fibres élastiques se sont considérablement développées. Il est à remarquer que le nombre et la grosseur des éléments élastiques sont plus considérables chez l'adulte que chez l'enfant.

Il existe dans les ligaments jaunes des vaisseaux capillaires, qui se disposent en réseaux autour des faisceaux élastiques.

6° **Moyens de glissement ou synoviales.** — Les cavités articulaires renferment un liquide qui est destiné à favoriser le glissement des surfaces. Ce liquide, appelé *synovie*, est sécrété par une membrane dite *synoviale*.

Bichat considérait les synoviales comme des sacs sans ouverture ayant une surface externe continue, en rapport avec les ligaments articulaires et les surfaces osseuses, et une surface interne limitant la cavité articulaire. Des recherches ultérieures ont démontré que la synoviale ne tapisse que les ligaments et fait complètement défaut sur la surface cartilagineuse. En conséquence, la synoviale n'est pas un sac, mais un simple manchon, tendu d'une surface articulaire à l'autre et présentant deux faces et deux extrémités ou circonférences. Ces extrémités s'insèrent sur le bord périphérique des cartilages d'encroûtement. Quant aux deux faces, l'interne est baignée par la synovie, l'externe est en rapport avec les ligaments périphériques.

Des synoviales se détachent parfois une série de prolongements que l'on peut diviser en deux groupes : ceux qui se dirigent en dedans ou internes, ceux qui se dirigent en dehors ou externes. Les prolongements internes sont formés, ici par la saillie de pelotons adipeux qui refoulent devant eux la membrane de glissement, là par des franges véritables, dites *franges synoviales* et ressemblant suivant le cas à des replis lamellaires, à des saillies filiformes ou pénicillées. Enfin, les prolongements externes sont aussi de deux espèces : les uns constituent des culs-de-sac autour des tendons qui passent à proximité, les autres forment de petites dépressions qui tendent à s'insinuer entre les fibres des ligaments ; c'est à ces derniers que Gosselin a donné le nom de *cryptes* ou *follicules synovipares*.

Fig. 272.
Franges synoviales du genou (d'après Henle).

Structure. — Les synoviales sont formées de deux couches : l'une *externe* de nature conjonctive, l'autre *interne* d'apparence épithéliale ou endothéliale.

a. La *couche conjonctive* est formée, comme son nom l'indique, par du tissu conjonctif, qui se continue avec le tissu conjonctif voisin et notamment, avec celui de la capsule fibreuse dans les articulations qui en possèdent. Sa consistance va en diminuant à mesure qu'on le considère plus près de la cavité articulaire, de telle sorte qu'il devient à ce niveau presque complètement lâche. Il a la structure ordinaire du tissu conjonctif ; il contient une assez faible quantité de fibres élastiques. Cette couche présente des saillies dirigées vers la cavité articulaire et des cavités s'enfonçant dans la capsule ou dans les tissus périphériques.

Les saillies, très nombreuses près de l'interligne articulaire, ne sont autres que les *franges synoviales :* elles sont surmontées de saillies secondaires, plus petites, désignées sous le nom de *villosités synoviales.* Les franges syno-

viales ont un substratum formé de tissu conjonctif lâche dans lequel on trouve une assez grande quantité de cellules adipeuses : ce tissu conjontif se prolonge, mais en très faible proportion, jusque dans les villosités. On trouve aussi dans ce substratum conjonctif des cellules de cartilage entourées d'une capsule épaisse.

Les dépressions de la synoviale constituent les *cryptes synoviaux* signalés ci-dessus; ils sont le point de départ des tumeurs des articulations dites *ganglions*.

b. L'*épithélium* tapisse toute la surface interne de la couche précédente, suivant exactement les dépressions et les saillies de cette dernière. Il empiète très légèrement sur les bords de la surface articulaire et s'arrête à quelques millimètres en dedans du bord de cette surface. Il forme à ce niveau une collerette festonnée très mince et très élégante.

Les auteurs ne sont pas d'accord sur la forme et la nature de l'épithélium articulaire. Quelques-uns même, Huter en particulier, ont nié complètement son existence. Ch. Robin a prétendu qu'il n'existait pas dans tous les points de la synoviale et que, chez l'adulte, on le trouvait en très minime quantité. Cependant, les recherches de la plupart des histologistes parmi lesquels nous citerons Henle, Cornil et Ranvier, Schweigger-Seidel, Landzert, Tillmans, nous font admettre la présence de cet épithélium.

Pour quelques-uns, il est formé de cellules aplaties, disposées tantôt sur une simple couche, tantôt sur plusieurs couches. La stratification existe surtout au niveau des franges et des villosités, ce qui a fait prendre ces dernières pour des glandes retournées. L'épithélium synovial serait formé d'après Soubottine (*Archives de Physiologie*, 1880) par des cellules cylindriques et polyédriques et contiendrait des cellules caliciformes. Cependant Hermann et Tourneux (*Société de Biologie*, 1880) admettent qu'il est aplati et qu'il provient d'une transformation du cartilage articulaire. Renaut (*Assoc. franç. pour l'avancement des sciences*, Grenoble, 1885) ne reconnaît à cette couche aucun des caractères de l'épithélium ou de l'endothélium et la regarde, avec raison, comme formée de cellules conjonctives aplaties par pression et présentant par places l'aspect d'un endothélium.

Les vaisseaux des synoviales sont assez abondants. — Les *artères* proviennent des ligaments sous-jacents ou des portions voisines. Elles forment immédiatement au-dessous de l'épithélium un réseau à mailles serrées et irrégulières. — Les *veines* qui émanent de ce réseau sont très volumineuses, elles sont souvent anastomosées, flexueuses et variqueuses. Des vaisseaux très grêles se prolongent dans les franges synoviales. — Les *capillaires* se terminent par des anses élégamment contournées dans l'axe des franges. Il n'existe aucun vaisseau dans les villosités synoviales. — D'après Tillmanns (*Arch. für Mikros. Anat.*, 1876), il existerait des *vaisseaux lymphatiques* dans les synoviales. Cet anatomiste a pu les injecter, en employant le procédé par piqûre de Sappey, dans les articulations du genou et de l'épaule du bœuf et du cheval. Ils naissent immédiatement au-dessous de l'épithélium, forment des canaux très larges, gagnent le tissu sous-séreux pour former un nouveau réseau dont les mailles présentent des rapports intimes avec le réseau sanguin. Ils vont

se jeter finalement dans les ganglions voisins et ne pénètrent jamais dans l'os.

Les *nerfs* des synoviales articulaires ont été étudiés au point de vue histologique surtout par Nicoladoni, Krause et Rauber. — Nicoladoni (*Unters. über die Nerven aus der Kniegelenkskapsel des Kanichens*, in Wiener med. Jahrb. de 1873) qui a pris le lapin comme sujet d'étude, décrit deux modes de terminaisons nerveuses : 1° un réseau sous-épithélial ; 2° des corpuscules arrondis placés aux extrémités des fibres à myéline, corpuscules arrondis qui ne seraient autre chose que des corpuscules de Pacini. — Krause (*Centralblatt*, 21 mars 1874) décrit des corpuscules ovoïdes, allongés, situés dans la trame même de la séreuse, sous l'épithélium. Ils sont constitués par une enveloppe conjonctive contenant de nombreux noyaux ovalaires, granuleux et un certain nombre de fibres pâles ramifiées. Pour Krause, ces corpuscules sont différents des corpuscules de Pacini qu'on trouve dans la capsule fibreuse. — Rauber décrit des corpuscules analogues ; seulement, il n'admet comme aboutissant à chacun de ces corpuscules qu'un seul filet nerveux, tandis que pour Krause, chaque corpuscule en recevrait de 1 à 4 (voyez, au sujet des vaisseaux et des nerfs des articulations, Testut, *Th. agrégation*, 1880).

Synovie. — La cavité articulaire est baignée constamment par un liquide clair, transparent, filant, désigné sous le nom de *synovie*. Ce liquide lubréfie constamment les surfaces articulaires. Examiné au microscope, il est formé d'un liquide transparent, tenant en suspension des éléments cellulaires détachés de l'épithélium qui double la synoviale.

La synovie renferme les mêmes substances que le mucus, avec une notable proportion d'albumine en plus. Elle contient, en outre, des substances inorganiques, telles que du chlorure de sodium, des phosphates de potasse et de soude, des phosphates de chaux, des sulfates de potasse et de soude, du carbonate de chaux. Elle est alcaline.

Certaines substances peuvent varier dans la composition de la synovie, suivant qu'on la considère à des moments différents. Nous reproduisons ici un tableau de Frerichs qui donne la composition de ce liquide : 1° chez un bœuf à l'étable (A) ; 2° chez un bœuf à l'état de liberté (B) :

	A	B
Eau	969,90	948,54
Eléments solides	30,10	51,46
Mucine et épithélium	2,40	5,60
Albumine et substances extractives	15,76	35,12
Graisses	0,62	0,76
Sels	11,32	9,98

On voit, par ce tableau, que la proportion de mucine et de substance albuminoïde va en augmentant à mesure que l'articulation travaille davantage.

La présence de la mucine dans la synovie produite par la synoviale prouve que cette substance ne naît pas forcément dans des glandes et qu'elle peut être un dérivé direct de l'épithélium. Cette dérivation n'est pas difficile à

démontrer, si l'on admet, d'après Soubbotine, la présence de cellules caliciformes dans l'épithélium de la synoviale. On sait, en effet, que les cellules caliciformes sont spécialement destinées à former du mucus.

B. — Mouvements ou mécanique articulaire

Les diarthroses présentent quatre espèces de mouvements principaux : le *glissement*, la *rotation*, l'*opposition*, la *circumduction*.

a. Le *glissement* consiste dans le déplacement des surfaces articulaires l'une sur l'autre, sans qu'elles s'abandonnent : il est caractéristique des diarthroses, qui le possèdent toutes.

b. La *rotation* est le mouvement par lequel un os tourne autour d'un axe, dirigé dans un sens plus au moins parallèle à sa plus grande dimension. Deux cas peuvent se présenter : ou bien l'axe de rotation passe par les deux extrémités de l'os qui se déplace, ou bien il est situé en dehors de l'os. Dans le premier cas, il y a rotation pure ; dans le second, il y a à la fois rotation et déplacement. L'humérus, pour donner un exemple, jouit de la rotation isolée, le radius tourne et se déplace autour du cubitus.

c. Dans le mouvement d'*opposition*, l'os se porte alternativement dans deux sens opposés : en avant et en arrière, ou bien en dedans et en dehors. L'opposition est dite simple lorsque les mouvements ne peuvent s'opérer que dans un seul plan ; elle devient double lorsque le plan de déplacement l'est aussi. C'est au mouvement d'opposition qu'appartiennent la *flexion* et l'*extension*, et aussi l'*adduction* et l'*abduction*. La flexion combinée à l'extension, l'adduction associée à l'abduction constituent deux sortes de mouvements d'opposition simple : ces quatre modes de déplacement réunis constituent le mouvement d'opposition double. Dans la flexion et l'extension, le déplacement est parallèle au plan médian du corps ; dans l'adduction et l'abduction, il est perpendiculaire. Par la flexion, l'os se porte en avant ; par l'extension, il se porte en arrière ; par l'abduction, il s'écarte du corps ; par l'adduction, il s'en rapproche.

d. Quant au mouvement de *circumduction*, il n'est autre que le mouvement de fronde, dans lequel l'os mobile décrit un cône, dont le sommet est à l'extrémité articulaire et la base à l'extrémité opposée. Il est composé de l'ensemble des mouvements d'opposition double et résulte du passage de l'un à l'autre des quatre mouvements fondamentaux : ainsi l'humérus, en exécutant des mouvements de circumduction, occupe successivement et d'une façon régulière les positions d'abduction, d'extension, d'adduction et de flexion. On conçoit que toutes les articulations qui possèdent l'opposition double, aient aussi le mouvement de circumduction.

C. — Classification

Les anciens anatomistes, et Galien déjà, avaient établi une classification anatomique des diarthroses. Le mode de configuration des surfaces articulaires leur avait fait admettre : l'*énarthrose* ou articulation à surfaces sphé-

riques; l'*arthrodie*, articulation à surfaces planes ; le *ginglyme*, articulation à surfaces disposées en charnière. Le ginglyme se subdivisait lui-même en *ginglyme angulaire* ou charnière transversale et en *ginglyme vertical* ou articulation à pivot.

Cette classification, bonne quant à son point de départ, était rudimentaire et incomplète. En la poussant plus loin, on arrive à constituer les six genres suivants, qui comprennent toutes les diarthroses :

1er **Genre : Enarthroses.** — Les caractères de ce genre sont les suivants :

a. Les *surfaces articulaires* sont formées, d'un côté par une tête, de l'autre par une cavité, tête et cavité appartenant au type sphérique. La cavité est le plus souvent agrandie par un bourrelet marginal, complet ou incomplet.

b. Les *moyens d'union* sont : une capsule fibreuse, renforcée le plus souvent par un certain nombre de bandelettes fibreuses plus ou moins distinctes.

c. La *synoviale* envoie d'ordinaire des prolongements à travers la capsule.

d. Les *mouvements* sont développés en tous sens : flexion, extension, adduction, abduction, circumduction, rotation.

2° **Genre : Condyliennes.** — Elles présentent :

a. Comme *surfaces articulaires :* d'un côté, une tête allongée, appelée *condyle;* de l'autre, une cavité, dite *glénoïde;*

b. Comme *moyens d'union*, un certain nombre de ligaments périphériques qui se divisent, d'après leur situation, en antérieurs, postérieurs et latéraux;

c. Comme *mouvements*, tous ceux des énarthroses, moins la rotation.

3° **Genre : Articulations par emboîtement réciproque.** — Leurs caractères sont les suivants :

a. Les *surfaces articulaires* sont concaves et convexes en sens inverse : la concavité de l'une correspond à la convexité de l'autre. Les deux pièces osseuses en présence rappellent exactement la disposition d'un cavalier sur sa selle, d'où le nom d'*articulation en selle*, qu'on donne parfois à l'articulation par emboîtement réciproque.

b. Une *capsule fibreuse* sert de moyen d'union.

c. Elle présente tous les *mouvements*, la rotation exceptée.

4° **Genre : Trochléennes.** — Les articulations trochléennes (*ginglymes angulaires* des anciens auteurs) offrent comme caractères :

a. Surfaces articulaires : d'un côté, une poulie ou trochlée ; de l'autre, une crête pour la gorge, et deux facettes pour les parties latérales de la poulie ;

b. Quatre *ligaments*, dont deux latéraux, très forts, servent de moyens d'union ;

c. Les *mouvements* sont la flexion et l'extension.

5° **Genre : Trochoïdes.** — Les articulations trochoïdes (*ginglymes latéraux* des anciens auteurs) sont constituées comme suit :

a. Surfaces articulaires : d'une part, un cylindre osseux, tournant sur son axe ; d'autre part, un anneau ostéo-fibreux qui le contient.

b. Un *ligament* semi-annulaire maintient le cylindre dans sa cavité;
c. La *rotation* est le seul mouvement possible.

6° **Genre : Arthrodies**. — Elles offrent comme caractères :
a. Des *surfaces* planes ;
b. Des *ligaments* disposés irrégulièrement autour de l'article ;
c. Comme *mouvements*, le glissement seul.

A consulter au sujet de la forme des articulations : Lesshaft, *Des articulations composées*, Arch. Slaves de biologie, 1886 ; Fick, *Ueber die Form der Gelenkflachen*, Arch. f. Anat. u. Phys., 1890.

§ III. — Articulations semi-mobiles ou amphiarthroses

Les amphiarthroses, encore appelées symphyses, diffèrent des diarthroses : 1° par la configuration plus simple des surfaces articulaires ; 2° par leur union au moyen de deux ordres de ligaments, les uns disposés entre les surfaces adjacentes, les autres placés à leur périphérie ; 3° enfin par l'absence de synoviale.

Ce n'est pas que tout mouvement ait été supprimé dans de pareilles jointures : la mobilité est évidente, mais elle résulte de l'association d'une série d'articulations du même genre, de la fusion de chacun de leurs mouvements, et c'est pour assurer la solidité, en la conciliant avec le maximum de mobilité possible, qu'elles sont réunies les unes à côté des autres sur le même système du squelette.

On trouve, en effet, les amphiarthroses dans la colonne vertébrale exclusivement. Le type pur n'existe que là. Mais il faut savoir que, à côté de celui-ci, il y a plusieurs dérivés voisins du premier par certains caractères, mais dont la tendance est de se rapprocher des diarthroses. Ce n'est plus sur le rachis que se trouvent de pareils types que nous avons déjà appelés *diarthro-amphiarthroses ;* ils sont déjetés latéralement, et c'est le bassin qui nous en offrira les exemples les plus caractéristiques.

Nous devons donc admettre deux formes d'amphiarthroses : 1° l'amphiarthrose parfaite ; 2° l'amphiarthrose imparfaite ou diathro-amphiarthrose.

1° **Amphiarthrose parfaite**. — Les amphiarthroses parfaites sont représentées par les articulations des corps vertébraux les uns avec les autres, et nous ne saurions mieux faire, pour en donner une idée exacte, que de renvoyer le lecteur à la description de ces articulations (p. 351). Nous éviterons ainsi des redites inutiles.

2° **Amphiarthrose imparfaite ou diarthro-amphiarthrose**. — On appelle ainsi une articulation qui tient à l'amphiarthrose par le peu d'étendue des mouvements, mais qui s'en éloigne et tend à s'élever vers les diarthroses par l'apparition d'une cavité synoviale entre ses surfaces articulaires. Les surfaces articulaires sont ici à peu près planes : une mince couche de cartilage les revêt et les égalise. Les moyens d'union sont aussi de deux ordres : inter-

osseux et périphériques. Ces derniers peuvent être au nombre de quatre. Quant aux ligaments interosseux, ils ne comblent qu'une partie de l'espace interarticulaire, le plus souvent la partie périphérique : le reste de l'interligne est occupé par une membrane synoviale.

La présence d'un ligament interosseux et d'une cavité synoviale est la caractéristique anatomique de cette *diarthro-amphiarthrose*. Nous en trouvons des exemples très nets dans la symphyse sacro-iliaque et dans les articulations des côtes avec les vertèbres.

Il est à remarquer que toute amphiarthrose parfaite passe, dans les phases de son développement, par l'état imparfait : avant d'avoir ses surfaces articulaires recouvertes et réunies par un fibro-cartilage interosseux, elle possède une cavité interarticulaire, tout comme une diarthrose. C'est par la croissance progressive de la périphérie au centre du fibro-cartilage interosseux que se comble peu à peu l'espace cavitaire.

§ IV. — Des articulations immobiles ou synarthroses

Les plus simples de toutes les articulations, les synarthroses, sont essentiellement constituées par des surfaces osseuses que sépare, ici une *membrane fibreuse*, dite membrane suturale, là une couche *cartilagineuse*. Les articulations qui possèdent une membrane fibreuse interosseuse diffèrent de celles qui sont séparées par du cartilage, en ce qu'elles persistent sinon indéfiniment du moins pendant une longue période de la vie. Les secondes, au contraire, sont appelées à disparaître rapidement par les progrès mêmes de l'ossification,

D'après cette différence des parties molles interarticulaires, on divise les synarthroses en deux groupes : les synarthroses à surfaces indépendantes, les synarthroses à surfaces continues.

1° **Synarthroses à surfaces indépendantes.** — Les différentes articulations qui se rangent sous cette dénomination ne présentent pas toutes la même configuration : les unes ont leurs surfaces rugueuses et recouvertes d'aspérités, elles portent le nom de *sutures dentées;* la suture interpariétale nous en donne un exemple. — D'autres présentent des biseaux obliquement taillés sur les bords voisins; elles donnent les *sutures écailleuses* ou *squameuses* dont un type est fourni par la suture temporo-pariétale. — Il en est qui sont régulièrement lisses, ce sont les *sutures harmoniques* ou *par juxtaposition.* — Quelques-unes enfin, forment une gouttière qui reçoit une crête : elles sont appelées *schindylèses ;* parmi celles-ci la plus caractéristique est l'articulation du vomer et du sphénoïde.

Toutes ces variétés de synarthroses se rencontrent à la tête.

2° **Synarthroses à surfaces continues.** — Pour les rencontrer, il faut examiner des têtes ayant appartenu à des individus jeunes. Alors on peut observer une couche cartilagineuse qui sépare, par exemple, le corps du

sphénoïde de l'apophyse basilaire, une autre couche interposée entre l'apophyse styloïde et le rocher. En raison de la constitution de la substance interarticulaire, ces différentes articulations sont appelées des *synchondroses*.

Au total, la classe des synarthroses comprend cinq genres, savoir : 1° la *suture dentelée*, 2° la *suture écailleuse*, 3° la *suture harmonique*, 4° la *schindylèse*, 5° la *synchondrose*.

On remarquera que les synarthroses constituent le mode d'union d'une série d'os dont la juxtaposition édifie les parois des cavités céphaliques. Par la disposition de leurs bords et leur arrangement réciproque, les pièces osseuses seules, dépouillées de leurs parties molles, dépourvues même de leur membrane suturale, forment le crâne et la face. Le rôle de la couche fibreuse ou du revêtement cartilagineux interposés entre deux bords contigus est donc, non pas de concourir à la solidité, mais bien de fournir aux différentes pièces les éléments de leur accroissement. C'est là une fonction qui les rapproche encore, on en conviendra, des cartilages juxta-épiphysaires des os larges en voie de développement.

§ V. — Nomenclature des articulations

Adoptant pour la description isolée des articulations, la méthode topographique, nous les diviserons en quatre groupes, savoir :

1° *Articulations de la colonne vertébrale ;*

2° *Articulations de la tête ;*

3° *Articulations du thorax ;*

4° *Articulations des membres*, au nombre desquelles nous rangerons les *articulations du bassin*.

CHAPITRE PREMIER

ARTICULATIONS DE LA COLONNE VERTÉBRALE

Les différentes pièces osseuses qui constituent le rachis s'unissent entre elles par des articulations appelées *intrinsèques*. En outre, la colonne vertébrale s'articule, par des articulations dites *extrinsèques :* 1° en haut, avec la tête; 2° en avant, avec les côtes; 3° en bas et sur les côtés, avec les os coxaux.

Parmi les articulations extrinsèques, nous ne nous occuperons, dans le présent chapitre, que des articulations de la tête avec la colonne vertébrale, les articulations des os coxaux et des côtes avec cette même colonne devant faire l'objet de deux chapitres spéciaux.

Nous décrirons donc successivement :

1° Les *articulations communes à la plupart des vertèbres;*
2° Les *articulations propres à quelques vertèbres;*
3° Les *articulations de la colonne vertébrale avec la tête.*

ARTICLE PREMIER

ARTICULATIONS COMMUNES A LA PLUPART DES VERTÈBRES

Les vertèbres s'articulent entre elles : 1° par leur *corps;* 2° par leurs *apophyses articulaires.* Elles sont, en outre, réunies à distance : 3° par leurs *lames;* 4° par leur *apophyse épineuse.*

§ I. — Articulations des corps des vertèbres

Les articulations des corps des vertèbres constituent le type de l'amphiarthrose parfaite.

Surfaces articulaires. — Elles sont formées par les faces supérieure et inférieure des corps des vertèbres, chaque corps vertébral s'articulant par sa face supérieure avec la face inférieure du corps vertébral situé au-dessus, par sa face inférieure avec la face supérieure du corps vertébral situé au-dessous.

A l'état sec, ces faces sont légèrement excavées. Elles présentent à la périphérie une bordure surélevée formée de tissu compact et, à leur centre, une partie déprimée et comme poreuse.

A l'état frais, une lamelle cartilagineuse s'étale au-dessus de la portion centrale et la met de niveau avec l'anneau périphérique. Nous devons, toutefois, faire une exception pour les vertèbres cervicales dont la surface supérieure est légèrement concave dans le sens transversal et la face inférieure convexe dans le même sens.

Ligaments. — Ils sont de deux ordres : les uns, *interosseux*, s'interposent, comme leur nom l'indique, entre deux surfaces articulaires voisines ; les autres, *périphériques*, se disposent autour de l'articulation.

1° *Ligaments interosseux.* — Appelés encore *disques intervertébraux*, ces ligaments affectent la forme d'une lentille biconvexe. Ils présentent exactement la même configuration que les faces des corps vertébraux sur lesquelles ils s'appliquent et adhèrent à ces faces d'une façon intime. Leur pourtour se met en rapport avec les ligaments périphériques qui se fixent sur eux.

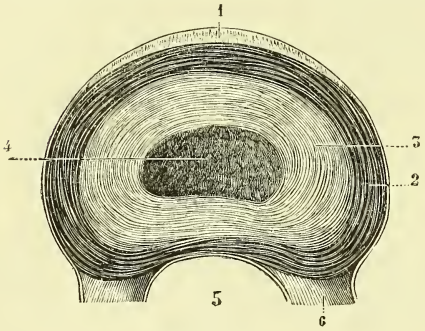

Fig. 273.

Section horizontale du disque qui unit la 7e à la 8e vertèbre dorsale (d'après Henle).

1, partie antérieure de la vertèbre. — 2, couche superficielle et 3, couche moyenne du disque intervertébral. — 4, portion centrale. — 5, trou vertébral. — 6, pédicule.

La hauteur des disques intervertébraux varie suivant les régions : on peut dire d'une façon générale qu'elle augmente en allant de haut en bas. Nous devons faire remarquer cependant, d'accord en cela avec Sappey, que cette hauteur, sensiblement égale dans toute l'étendue de la colonne cervicale, va ensuite en diminuant jusqu'à la quatrième ou cinquième vertèbre dorsale, pour s'accroître progressivement jusqu'à la dernière lombaire.

Comparés à la hauteur des corps vertébraux, la hauteur des disques est à cette dernière, dans la région cervicale, :: 1 : 2; dans la région dorsale, :: 1 : 4; dans la région lombaire, :: 1 : 3.

Enfin, chaque disque, considéré isolément, ne présente pas sur tous les points une hauteur identique : au cou et aux lombes, il est plus épais à sa partie antérieure qu'à sa partie postérieure ; à la région dorsale, au contraire, il est plus épais en arrière qu'en avant. Cette inégalité de hauteur, entraînant comme conséquence un défaut de parallélisme dans les corps vertébraux adjacents, nous explique en partie les différentes courbures antéro-postérieures du rachis.

Structure. — Examinés au point de vue de leur constitution histologique, les disques intervertébraux se composent de deux portions : l'une *périphérique*, l'autre *centrale*.

a La *portion périphérique* est composée de faisceaux fibreux formant des

couches concentriques (fig. 273). Ces faisceaux se continuent avec la couche cartilagineuse qui revêt le disque osseux. Dans chaque couche, les fibres qui composent les faisceaux fibreux ont toutes la même direction plus ou moins oblique, quelquefois presque horizontale. Mais toutes les couches n'ont pas la même direction de fibres : les fibres d'une couche paraissent croisées par rapport à celles de la couche voisine. A ces fibres conjonctives sont mêlées des fibres élastiques dont le nombre va en augmentant à mesure qu'on se rapproche du centre. Elles forment quelquefois de véritables couches qui alternent avec les couches fibreuses. Entre les fibres conjonctives et surtout au niveau des points où les fibres élastiques sont très abondantes, on trouve de nombreuses cellules de cartilage environnées d'une capsule solide et épaisse.

b. La *portion centrale* forme une espèce de noyau dont la consistance va en augmentant à mesure que le sujet avance en âge. Molle et gélatineuse pendant la vie fœtale et l'enfance, elle durcit et devient assez dense chez le vieillard. Elle ne possède pas de forme régulière, et envoie des prolongements de plus en plus fins dans l'intérieur du disque. Ses dimensions varient aussi suivant l'âge : bien développée chez l'enfant, elle forme un noyau de volume beaucoup moindre chez le vieillard. Cela prouve que ce noyau diminue, par suite de la transformation en tissu fibreux des couches qui avoisinent la partie périphérique.

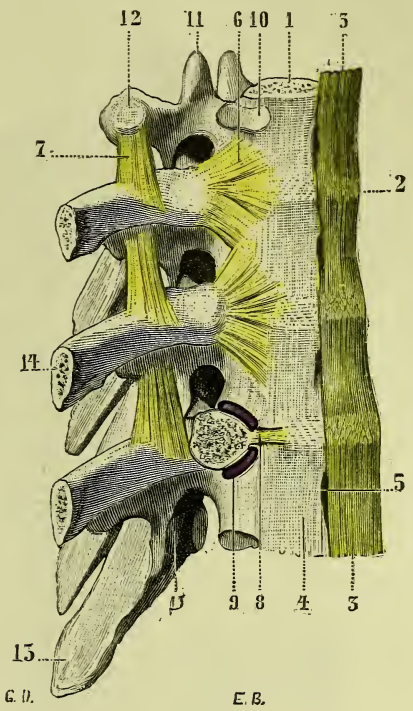

Fig. 274.

Articulations des corps vertébraux entre eux et articulations des côtes avec le rachis.

1, face supérieure d'un corps vertébral. — 2, disque intervertébral, vu à travers le ligament vertébral commun antérieur. — 3, 3, ligament vertébral antérieur. — 4, portion latérale de ce ligament. — 5, espace qui sépare le ligament vertébral antérieur de la partie moyenne des corps vertébraux. — 6, ligament rayonné de l'articulation costo-vertébrale. — 7, ligament transverso-costal supérieur. — 8, ligament interosseux de l'articulation costo-vertébrale proprement dite. — 9, synoviale inférieure de cette articulation. — 10, facette articulaire pour la tête de la côte. — 11, apophyse articulaire. — 12, apophyse transverse. — 13, apophyse épineuse. — 14, coupe des côtes.

Cette portion centrale est formée de tractus de tissu conjonctif et de fibres élastiques, dans l'intervalle desquels on trouve des éléments cellulaires. Plus ces derniers sont abondants, ce qui arrive chez l'enfant, plus la portion centrale du disque est molle. Ces cellules sont de dimensions fort variables. Elles sont claires, transparentes, possédant tantôt un noyau, tantôt deux ou même quatre; elles sont entourées quelquefois d'une membrane analogue à la capsule cartilagineuse; leur protoplasma renferme souvent des gouttelettes transparentes. Ces éléments que l'on a considérés longtemps comme formant un rudiment de séreuse,

représentent les restes de la corde dorsale (voy. Embryologie) : ils sont très abondants chez le fœtus et chez l'enfant jusqu'à l'âge de sept à huit ans; mais, à partir de ce moment, leur nombre va sans cesse en diminuant. Cependant, à un âge même très avancé, vers soixante ans environ (Pouchet et Tourneux), on peut encore retrouver des traces de ce noyau dorsal.

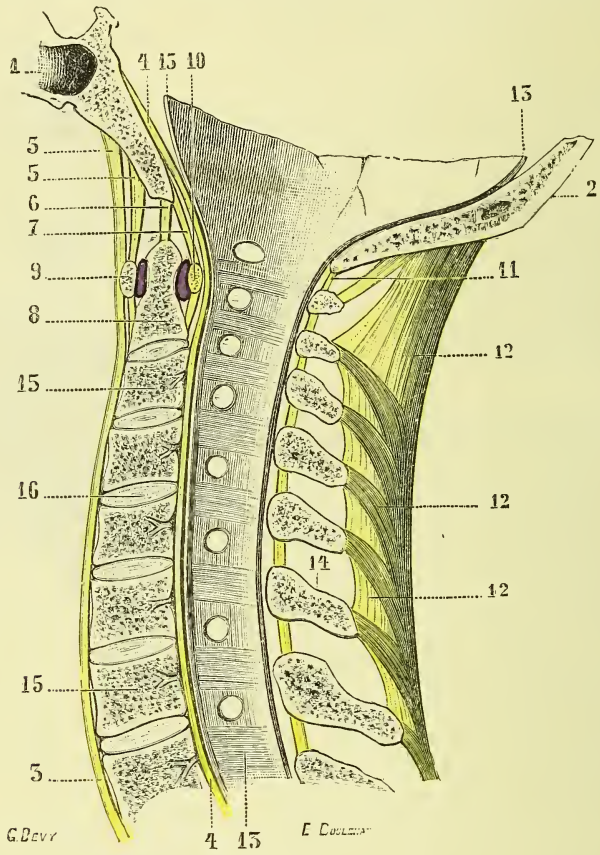

Fig. 275.

Coupe vertico-médiane de la base du crâne et de la colonne cervicale (imité de Quain).

1, sinus sphénoïdal. — 2, occipital. — 3, portion superficielle du ligament occipito-atloïdien antérieur. — 4, sa portion profonde. — 5, couche superficielle du ligament occipito-axoïdien, origine du ligament vertébral commun postérieur. — 6, ligament occipito-odontoïdien moyen. — 7, couche profonde du ligament occipito-axoïdien. — 8, axis. — 9, arc antérieur de l'atlas. — 10, ligament transverse. — 11, ligament occipito-atloïdien postérieur. — 12, 12, 12, ligament cervical postérieur. — 13, dure-mère. — 14, apophyses épineuses. — 15, corps vertébraux. — 16, disques intervertébraux.

Les disques intervertébraux ne sont privés ni de vaisseaux ni de nerfs. Ces éléments, d'une démonstration difficile, ont été mis en évidence par Sappey, mais dans la portion périphérique du disque seulement : la portion centrale, en effet, en est totalement dépourvue.

2° *Ligaments périphériques.* — Ils forment autour de la colonne cylindrique résultant de la superposition des corps vertébraux une gaine incomplète que l'on divise en deux portions : l'une antérieure, constituant le liga-

ment vertébral commun antérieur; l'autre postérieure, formant le ligament vertébral commun postérieur.

a. Le *ligament vertébral commun antérieur*, d'aspect nacré, se présente sous la forme d'un long ruban qui s'étend du corps de l'axis à la partie antérieure du sacrum. Il traverse successivement le cou, le dos et les lombes. — Au cou, il est étroit et réduit à une mince bandelette qui s'élargit graduellement à mesure qu'il se rapproche de la colonne dorsale. — Au dos, il présente ses plus grandes dimensions et se trouve constitué par trois portions distinctes : de ces trois portions, l'une médiane, occupe la face antérieure du rachis ; les deux autres, latérales, sont déjetées à droite et à gauche, séparées de la portion médiane par une série de fentes verticales qui laissent passer des vaisseaux. — Enfin, aux lombes, ce ligament se rétrécit de nouveau et se trouve réduit, comme à la région cervicale, à une seule portion occupant la ligne médiane.

La face antérieure du ligament vertébral commun antérieur répond médiatement aux organes du cou, du thorax et de l'abdomen; immédiatement, à différents muscles échelonnés de haut en bas et qui prennent leurs insertions sur la colonne. Quant à sa face postérieure, elle est adhérente au disque interosseux et aux saillies des corps vertébraux.

Plusieurs plans de fibres constituent ce ligament : les superficielles, plus longues, réunissent quatre ou cinq vertèbres; les profondes, plus courtes, se portent d'une vertèbre au corps de la vertèbre suivante.

b. Le *ligament vertébral commun postérieur*, situé en arrière des corps vertébraux, se détache, en haut, de la gouttière basilaire de l'occipital et se prolonge, en bas, jusqu'au sacrum. Large au niveau des disques interosseux, il se rétrécit au niveau des corps vertébraux : il en résulte que ses bords, au lieu d'être rectilignes, sont constitués par une série de festons, dont la partie moyenne répond au corps vertébral, et les dents aux ligaments interosseux.

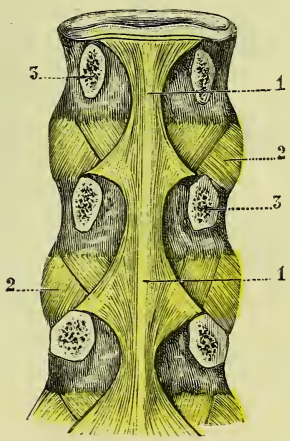

Fig. 276.

Ligament vertébral commun postérieur, vue postérieure.

1, 1, ligament vertébral commun postérieur, vu après section des pédicules. — 2, 2, ligaments interosseux. — 3, 3, pédicules des vertèbres, sciés verticalement.

Sa face antérieure, très adhérente aux disques intervertébraux, ainsi qu'à la partie correspondante des vertèbres, reste séparée de la partie moyenne de ces dernières par des veines plus ou moins volumineuses. Sa face postérieure est en rapport avec la dure-mère; mais cette membrane ne lui adhère qu'en haut; dans le reste de son étendue, elle en est séparée par du tissu cellulaire.

Comme le précédent, le ligament vertébral commun postérieur est constitué à la fois par des fibres longues et des fibres courtes. Il présente en outre une coloration jaunâtre, indice manifeste qu'aux fibres conjonctives est venu se joindre un certain nombre de fibres élastiques.

§ II. — Articulations des apophyses articulaires entre elles

Ces articulations sont des arthrodies. Celles du cou et du dos, avec leurs surfaces planes, appartiennent manifestement à ce groupe. Celles des lombes, malgré leurs surfaces articulaires courbes, doivent encore être rattachées aux arthrodies : les mouvements dont elles jouissent sont, en effet, très limités et se réduisent pour ainsi dire à de simples glissements.

Revêtues par une mince couche de cartilage, les surfaces articulaires sont unies : 1° *au cou*, par un ligament capsulaire, fixé au pourtour de chacune d'elles; 2° *au dos*, par un ligament postérieur placé, comme son nom l'indique, en arrière de l'articulation, et aussi par la partie la plus externe des ligaments jaunes qui s'avancent jusqu'au côté antéro-interne des apophyses articulaires; 3° *aux lombes*, par les ligaments jaunes et par un ligament postérieur, comme pour la région dorsale, avec cette différence, toutefois, que le ligament postérieur est ici beaucoup plus épais et plus résistant.

Une *synoviale* favorise le glissement des surfaces articulaires.

§ III. — Union des lames vertébrales entre elles

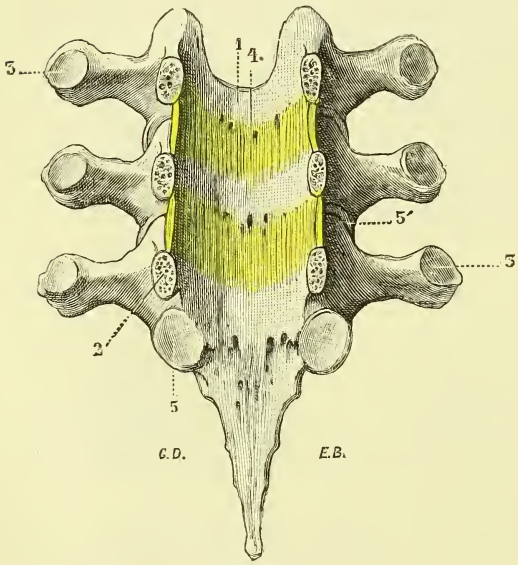

Fig. 277.

Articulations des lames vertébrales, vues par leur face antérieure.

1, arc postérieur d'une vertèbre, détaché du corps vertébral par la section des pédicules 2. — 3, facette articulaire du sommet des apophyses transverses. — 4, ligaments jaunes. — 5, apophyses articulaires inférieures. — 5', articulation de deux apophyses articulaires.

Les lames vertébrales sont réunies entre elles par les *ligaments jaunes*, ainsi appelés en raison de leur coloration. Chaque lame est reliée à la lame voisine par deux ligaments, l'un droit, l'autre gauche. Ces deux ligaments s'étendent en dehors jusqu'à l'articulation des apophyses articulaires. En dedans, ils se fusionnent ensemble sur la ligne médiane, au voisinage des apophyses épineuses. A la région cervicale, cependant, ils sont séparés l'un de l'autre par un léger interstice, qui donne passage à des veinules.

Chacun d'eux affecte la forme d'une lame rectangulaire et présente, en conséquence, deux faces et deux bords.

a. Des deux bords, le *supérieur* s'attache à la face anté-

rieure de la lame qui est au-dessus ; l'*inférieur* s'insère sur le bord supérieur de la lame qui est au-dessous.

b. Les deux faces se distinguent en *antérieure* et *postérieure*. La première, inclinée en bas et en avant, répond à la dure-mère rachidienne, dont elle est séparée par une graisse demi-fluide et par les veines du rachis. La face postérieure, qui regarde en arrière et en haut, répond aux lames vertébrales et, par leur intermédiaire, aux muscles spinaux.

Considérés comparativement dans les différentes régions de la colonne, les ligaments jaunes diminuent de largeur en allant de haut en bas ; leur hauteur, au contraire, augmente dans le même sens. Quant à leur épaisseur, elle décroît, pour chacun d'eux, en allant des parties latérales vers les parties médianes.

Au point de vue de leur *structure*, les ligaments jaunes forment, comme nous l'avons vu (page 342), un groupe spécial de ligaments : ils se composent essentiellement de fibres élastiques, auxquelles s'ajoutent, mais à titre d'éléments histologiques accessoires, des fibres de tissu conjonctif.

L. Hirschfeld (*C. R. de la Société de Biologie*, 1847, p. 75) a attribué aux ligaments jaunes un rôle important dans la production des courbures antéro-postérieures du rachis : ils agiraient, suivant lui, en tirant à la manière de cordes sur les régions cervicale et lombaire, qu'ils maintiendraient renversées en arrière. Si cela est vrai, la section bilatérale des pédicules vertébraux de ces deux régions, en supprimant l'action des ligaments jaunes sur le corps des vertèbres, doit amener du même coup le redressement des deux courbures cervicale et lombaire. C'est, en effet, ce que L. Hirschfeld prétend avoir observé. Mais M. Sappey, qui a reproduit l'expérience précitée, déclare n'avoir vu s'opérer aucune modification bien sensible dans les inflexions antéro-postérieures du rachis : cet anatomiste persiste à croire, et je partage son opinion à cet égard, que les courbures rachidiennes relèvent avant tout de « l'inégale hauteur des parties antérieure et postérieure des corps vertébraux et des ligaments situés dans leurs intervalles ».

§ IV. — Union des apophyses épineuses entre elles

Les apophyses épineuses sont réunies : 1° par des ligaments qui reposent sur leur sommet, *ligaments surépineux;* 2° par une série de ligaments qui se disposent entre elles, *ligaments interépineux*.

1° **Ligaments surépineux**. — Schématiquement, le ligament surépineux est représenté par un long cordon fibreux, qui longe la ligne médiane et adhère intimement au sommet de chacune des apophyses épineuses :

Aux lombes, il est peu distinct et semble résulter avant tout de l'entrecroisement, sur la ligne médiane, des nombreux faisceaux musculaires qui viennent s'attacher au sommet des apophyses épineuses.

Au dos, il prend une existence propre et l'on peut voir, dans chaque espace interépineux, un véritable cordon, arrondi et grêle, qui se tend lorsque le corps est fléchi et se relâche, au contraire, toutes les fois que le tronc se redresse.

Au cou, il prend des proportions considérables et se présente sous la forme d'une cloison verticale et de forme triangulaire, dont le sommet, dirigé en bas, s'insère sur l'apophyse épineuse de la 6e ou de la 7e cervicale et dont la base répond à la protubérance occipitale externe et à la crête médiane qui

lui fait suite (fig. 275, 12). Cette portion du ligament surépineux a reçu le nom de *ligament cervical postérieur*. Son bord antérieur se fixe solidement sur le sommet des apophyses épineuses des vertèbres cervicales, la première exceptée. Son bord postérieur se confond avec les fibres tendineuses du muscle trapèze. Quant à ses deux faces, elles répondent aux muscles postérieurs de la tête et du cou qui prennent sur elles de nombreuses insertions.

Le ligament cervical postérieur, tel que nous le présente l'anatomie humaine, est un organe rudimentaire. Chez les mammifères quadrupèdes,

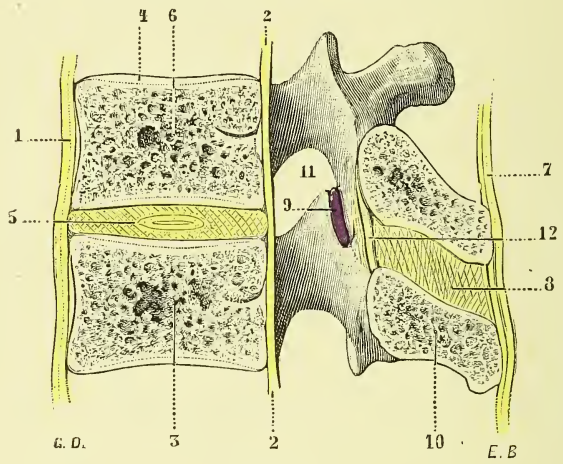

Fig. 278.

Coupe vertico-médiane de deux vertèbres lombaires.

1, ligament vertébral commun antérieur. — 2, ligament vertébral commun postérieur. — 3, 6, deux corps vertébraux. — 4, leur revêtement cartilagineux. — 5, disque intervertébral. — 7, ligament surépineux. — 8, ligament interépineux. — 9, articulation des apophyses articulaires. — 10, apophyses épineuses. — 11, trou de conjugaison. — 12, ligaments jaunes.

chez le cheval, par exemple, il revêt des proportions relativement gigantesques, descend jusque sur les vertèbres dorsales et se trouve presque entièrement constitué par des fibres élastiques. C'est que, chez les quadrupèdes, ce ligament a un rôle important à jouer, rôle qui consiste à maintenir la tête et le cou, qui, sans lui, seraient entraînés par leur propre poids en bas et en avant. Chez l'homme, où le rachis a une direction verticale, la tête repose sur lui dans une position voisine de l'équilibre et le ligament cervical postérieur, dépourvu de rôle, descend alors à un état rudimentaire. Son atrophie est, comme on le voit, une conséquence immédiate de l'attitude bipède.

2° **Ligaments interépineux.** — Les ligaments interépineux sont des cloisons fibreuses verticales et médianes, remplissant exactement l'intervalle compris entre les apophyses épineuses. Ils s'insèrent, en haut, sur l'apophyse épineuse qui est au-dessus; en bas, sur l'apophyse épineuse qui est au-dessous; en arrière, ils se confondent avec le ligament surépineux; en avant, ils se prolongent jusqu'aux ligaments jaunes. Quant à leurs deux faces, l'une droite, l'autre gauche, elles se mettent en rapport avec les muscles des gouttières vertébrales.

Quadrilatères dans la région lombaire, les ligaments interépineux présentent, à la région dorsale, la forme de lames triangulaires à sommet dirigé en avant. Au cou, ils sont peu développés; mais ils existent réellement, et c'est à tort que certains auteurs ont considéré cette région comme en étant dépourvue.

§ V. — Mouvements de la colonne vertébrale

Considérée au point de vue de sa mobilité, la colonne vertébrale peut exécuter cinq ordres de mouvements, savoir : la flexion, l'extension, l'inclinaison latérale, la circumduction et la rotation.

1° Dans la *flexion*, la colonne vertébrale s'incline en avant, en gardant la ligne médiane. La partie antérieure du disque interosseux se plisse et s'affaisse; sa partie postérieure, au contraire, se tend et augmente de hauteur. Quant aux ligaments périphériques, le ligament vertébral commun antérieur se relâche, tous les autres se tendent.

Dans ce mouvement, la colonne vertébrale représente un levier du *troisième genre*, à direction verticale : son point d'appui est situé au niveau de l'articulation sacro-vertébrale; la résistance répond à son extrémité supérieure; la puissance est représentée par les muscles abdominaux et par les psoas qui se fixent entre la résistance et le point d'appui, soit sur la colonne elle-même, soit sur le thorax.

2° Dans l'*extension*, la colonne s'incline en arrière. Ce mouvement est beaucoup moins étendu que le précédent, mais il s'accomplit suivant le même mécanisme. La colonne vertébrale se comporte encore ici comme un levier du troisième genre, dans lequel le point d'appui répond comme dans la flexion à l'articulation sacro-vertébrale, la résistance à l'extrémité céphalique du rachis, la puissance aux muscles spinaux qui se fixent par d'innombrables tendons aux apophyses épineuses, aux lames, aux apophyses transverses, voire même à l'extrémité postérieure des côtes.

Contrairement à ce qui se passe dans la flexion, le ligament vertébral commun antérieur se tend ; tous les autres se relâchent. En ce qui concerne le disque intervertébral, il s'affaisse à sa partie postérieure et se tend à sa partie antérieure.

3° Dans les *mouvements d'inclinaison latérale*, la colonne vertébrale, fonctionnant toujours à la manière d'un levier du troisième genre, s'incline soit à droite, soit à gauche. Comme on le conçoit, les disques intervertébaux s'affaissent du côté vers lequel se produit l'inclinaison, se tendent au contraire du côté opposé. L'inclinaison latérale est limitée à la fois par la résistance des ligaments distendus et par la rencontre des apophyses transverses.

4° Le mouvement de *circumduction* résulte, ici comme ailleurs, de la succession régulière des quatre mouvements précédents. En l'accomplissant, la colonne vertébrale décrit un cône à base supérieure, dont le sommet répond au point d'appui du levier, c'est-à-dire à l'articulation sacro-vertébrale.

5° Le mouvement de *rotation* s'effectue soit à droite, soit à gauche : il est le résultat d'une sorte de torsion qui se produit dans la substance même des disques intervertébraux. Ce mouvement est très limité, presque imperceptible pour un disque considéré isolément ; mais comme il s'accomplit simultanément et dans le même sens sur toute la hauteur de la colonne, les résultats partiels totalisés aboutissent à une rotation très appréciable. On sait que, dans la station verticale, la tête peut accomplir une rotation d'un demi-cercle, soit 180 degrés : or, sur ces 180 degrés, 73 suivant les calculs de Weber, reviennent au pied et au bassin, 79 à la région cervicale et 28 aux autres régions de la colonne.

Les trois portions de la colonne vertébrale ne prennent pas une part égale aux différents mouvements d'ensemble que nous venons de décrire. La région cervicale est, à cet égard, de beaucoup la plus mobile; vient ensuite la région lombaire, et enfin la région dorsale. Cette dernière, en raison de l'imbrication si parfaite de ses lames et de ses apophyses, et aussi en raison de ses connexions si intimes avec les éléments squelettiques du thorax, ne présente que de simples vestiges de mouvements qui lui appartiennent en propre.

D'autre part, la mobilité de la colonne vertébrale varie beaucoup suivant les âges : très étendue chez le fœtus et même chez l'enfant, elle s'affaiblit progressivement chez l'adulte et chez le vieillard, par suite de l'affaissement des disques intervertébraux, qui deviennent en même temps plus denses et partant moins élastiques. Il n'est même pas extrêmement rare de voir cette mobilité disparaître d'une façon complète, à la suite d'une soudure des pièces vertébrales intéressant une étendue plus ou moins considérable de la colonne. L'exercice peut toutefois maintenir et même développer dans une large mesure la mobilité du premier âge : on sait, à cet égard, quelle est la complaisance des articulations de la colonne vertébrale chez certains acrobates.

Muscles moteurs. — 1° *Fléchisseurs :* grand droit antérieur de l'abdomen, grand et petit obliques, grand et petit psoas, sterno-cléido-mastoïdien, scalènes, long du cou.

2° *Extenseurs :* long dorsal, sacro-lombaire, transversaire épineux, interépineux et sus-épineux du cou, surcostaux, angulaire, splénius.

3° *Fléchisseurs latéraux :* sacro-lombaire, carré des lombes, surcostaux, angulaire, transversaire du cou, scalènes, intertransversaires du cou et des lombes.

4° *Rotateurs du même côté :* long dorsal, splénius, faisceaux supérieurs du long du cou, petit oblique de l'abdomen.

5° *Rotateurs du côté opposé :* transversaire épineux, faisceaux inférieurs du long du cou, grand oblique de l'abdomen.

ARTICLE II

ARTICULATIONS PROPRES A QUELQUES VERTÈBRES

Nous comprenons sous ce titre : 1° les *articulations du sacrum et du coccyx;* 2° les *articulations des deux premières vertèbres cervicales entre elles.*

§ I. — Articulations du sacrum et du coccyx

Le sacrum s'articule, d'une part avec la dernière vertèbre des lombes (*articulation sacro-vertébrale*), d'autre part avec la première pièce du coccyx (*articulation sacro-coccygienne*). A leur tour, les différentes pièces du coccyx s'articulent entre elles (*articulations coccygiennes*).

1° **Articulation sacro-vertébrale.** — La base du sacrum s'articule avec la cinquième vertèbre lombaire : 1° par sa facette médiane; 2° par ses apophyses articulaires. La première de ces articulations est une amphiarthrose; les deux autres appartiennent au genre des arthrodies.

L'*amphiarthrose sacro-vertébrale* est analogue à celle que nous offrent les vertèbres lombaires. Les deux pièces osseuses sont maintenues en présence : 1° par un fibro-cartilage interarticulaire, affectant la forme d'un disque beaucoup plus épais en avant qu'en arrière; 2° par le ligament vertébral commun antérieur et par le ligament vertébral commun postérieur, qui se prolongent l'un et l'autre sur le sacrum et s'y insèrent.

Les *arthrodies* ne diffèrent elles-mêmes des arthrodies similaires situées au-dessus que parce qu'elles sont plus écartées. La cinquième vertèbre lombaire est encore reliée au sacrum par deux ligaments jaunes, un ligament interépineux et un ligament surépineux, en tout semblables à ceux que nous avons décrits dans l'article précédent.

L'articulation sacro-vertébrale possède cependant un ligament spécial. Ce ligament, appelé *sacro-vertébral*, se détache de l'apophyse transverse de la cinquième lombaire. De là, il se porte obliquement sur la base du sacrum et s'y attache en entre-croisant ses fibres avec celles du ligament sacro-iliaque (fig. 279, 3).

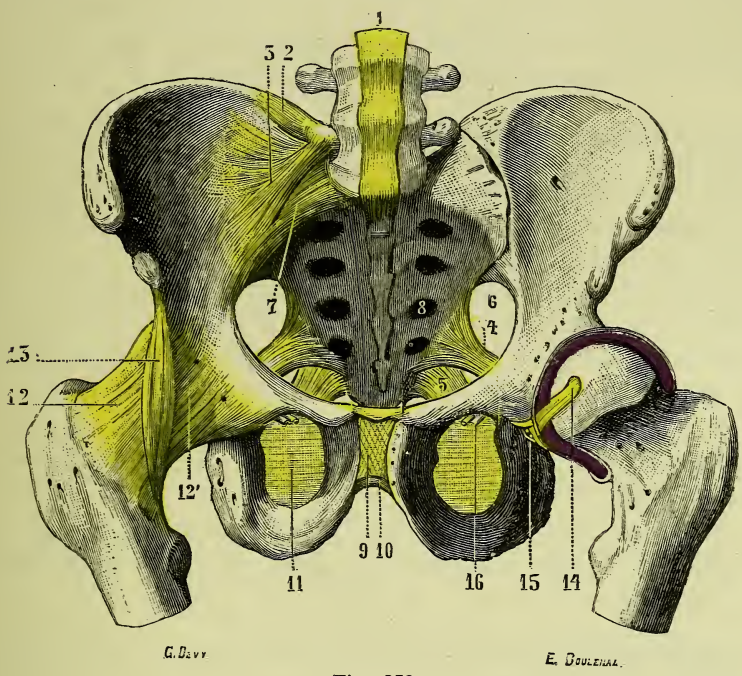

Fig. 279.

Articulation de la colonne vertébrale avec le bassin, vue antérieure.

1, ligament vertébral commun antérieur. — 2, ligament ilio-lombaire. — 3, ligament sacro-vertébral. — 4, 5, ligaments sacro-sciatiques. — 6, grande échancrure sciatique. — 7, ligament iliaque antérieur. — 8, trous sacrés antérieurs. — 9, fibro-cartilage interosseux de la symphyse pubienne. — 10, ligament sous-pubien. — 11, membrane obturatrice. — 12, 12', capsule articulaire de la hanche. — 13, ligament de Bertin. — 14, ligament rond. — 15, vaisseaux du ligament rond. — 16, artère obturatrice et nerf obturateur.

2° **Articulation sacro-coccygienne.** — L'articulation du sacrum avec le coccyx est encore une amphiarthrose.

Surfaces articulaires. — Les surfaces articulaires sont : du côté du sacrum, une facette ovalaire dirigée transversalement et légèrement convexe; du côté du coccyx, une facette similaire légèrement concave.

Ligaments. — Entre ces deux surfaces, s'étale un fibro-cartilage, en tout semblable aux disques intervertébraux. Ce disque, épais de 2 à 5 millimètres dans le jeune âge et chez l'adulte, s'amincit d'ordinaire, au fur et à mesure qu'on avance en âge. Il disparaît même le plus souvent chez le vieillard, par suite de la soudure du sacrum avec la première pièce du coccyx.

A ce ligament *interosseux* s'ajoutent six ligaments périphériques, savoir :

a. Un *ligament sacro-coccygien antérieur*, généralement très mince, qui descend de la face antérieure du sacrum sur la face antérieure du coccyx;

b. Un *ligament sacro-coccygien postérieur*, beaucoup plus fort, qui s'étend des deux lèvres de la gouttière sacrée à la face postérieure du coccyx et qui ferme, en bas, le canal sacré ;

c. Quatre *ligaments latéraux* (deux de chaque côté), que l'on distingue en antérieurs et postérieurs : le *ligament sacro-coccygien antéro-latéral* unit les parties latérales du sommet du sacrum aux parties latérales de la base du coccyx; le *ligament sacro-coccygien postéro-latéral* s'étend des cornes du sacrum aux cornes correspondantes du coccyx.

3° **Articulations coccygiennes.** — Les articulations des différentes pièces du coccyx entre elles sont encore de véritables amphiarthroses, mais des amphiarthroses très rudimentaires. On retrouve dans chacune d'elles un petit disque interosseux et un ensemble de ligaments périphériques, disposés sous forme de gaine tout autour de l'articulation.

Les articulations coccygiennes n'ont, le plus souvent, qu'une existence temporaire. Nous avons vu en effet, en Ostéologie (p. 65), que les quatre ou cinq vertèbres rudimentaires qui constituent le coccyx se soudent de bonne heure en deux pièces ou même en une pièce unique.

§ II. — Articulations de l'atlas et de l'axis

L'axis s'articule avec l'atlas : 1° par ses éléments propres (*articulation atloïdo-axoïdienne proprement dite*); 2° par son apophyse odontoïde (*articulation atloïdo-odontoïdienne*).

1° **Articulation atloïdo-axoïdienne proprement dite.** — Cette articulation est une arthrodie. Elle a pour surfaces articulaires : 1° du côté de l'atlas, les deux facettes déjà décrites sur la face inférieure de ses masses latérales; 2° du côté de l'axis, les deux facettes qui constituent les apophyses articulaires supérieures de cette vertèbre. Ces quatre facettes, arrondies et légèrement convexes dans le sens antéro-postérieur, sont recouvertes d'une mince couche de cartilage. — Elles sont maintenues en présence par un ligament capsulaire, le *ligament atloïdo-axoïdien latéral*, qui présente son maximum d'épaisseur en avant et en dehors. — Une synoviale très lâche, surtout en avant, favorise le glissement des surfaces articulaires. Cette synoviale communique assez fréquemment avec l'une ou l'autre des synoviales de l'articulation atloïdo-odontoïdienne.

Indépendamment de cette articulation, l'atlas est encore uni à l'axis par deux autres ligaments, que l'on distingue en antérieur et postérieur :

a. Le *ligament atloïdo-axoïdien antérieur* est représenté par un ensemble de faisceaux fibreux verticaux, qui s'étendent du bord inférieur de l'arc antérieur de l'atlas et de son tubercule à la face antérieure du corps de l'axis. Ces faisceaux se confondent avec le ligament vertébral commun antérieur.

b. Le *ligament atloïdo-axoïdien postérieur*, minutieusement décrit par Sappey, se détache, en haut, de l'arc postérieur de l'atlas et de son tubercule et vient se fixer, en bas, sur les lames de l'axis ainsi que sur son apophyse

épineuse. Il se compose, en réalité, de deux ordres de faisceaux : de faisceaux superficiels, qui occupent la ligne médiane et qui représentent le ligament interépineux des vertèbres sous-jacentes; de faisceaux profonds, qui s'étendent latéralement jusqu'au ligament axoïdo-atloïdien latéral. Ces derniers, très riches en fibres élastiques, sont naturellement les homologues des ligaments jaunes.

2° **Articulation atloïdo-odontoïdienne** (fig. 280). — Elle représente le type le plus parfait des articulations trochoïdes.

Surfaces articulaires. — A la constitution de cette articulation concourent : du côté de l'axis, un cylindre osseux à direction verticale, l'apophyse odontoïde; du côté de l'atlas, un anneau moitié osseux, moitié fibreux.

a. L'*anneau ostéo-fibreux* est formé : en avant, par l'arc antérieur de l'atlas, portant sur sa face postérieure une facette ovalaire revêtue de cartilage ; en arrière, par le *ligament transverse.* On donne ce nom à un faisceau fibreux très épais et très résistant, qui s'étend transversalement d'une masse latérale à l'autre, en décrivant une légère courbe à concavité dirigée en avant (fig. 280, 4).

Par ses deux extrémités, le ligament transverse s'insère sur les rugosités que nous présente la face interne des masses latérales de l'atlas. — Sa face postérieure, légèrement convexe, est recouverte par les ligaments occipito-axoïdiens qui la séparent de la moelle. — Sa face antérieure, concave, répond à la partie postérieure de l'apophyse odontoïde et se trouve revêtue, dans la plus grande partie de son étendue, d'une mince couche de cartilage. — De son bord inférieur, se détache une languette fibreuse, qui descend verticalement sur la ligne médiane, pour venir s'insérer sur la face postérieure du corps de l'axis. — Son bord supérieur donne de même naissance, par sa partie moyenne, à une nouvelle bandelette verticale et médiane qui vient se fixer, d'autre part, sur la gouttière basilaire, à quelques millimètres au-dessus du trou occipital. — Il résulte de cette disposition que le ligament transverse est croisé en son milieu par deux ligaments longitudinaux, dont l'un, ascendant, l'empêche de descendre et l'autre, descendant, l'empêche de remonter. C'est à cet ensemble ligamenteux, disposé à la manière d'une croix, qu'on a donné le nom de *ligament cruciforme* (fig. 282).

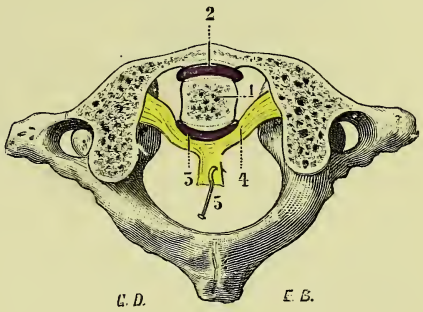

Fig. 280.

Articulation atloïdo-odontoïdienne, sectionnée transversalement et vue d'en haut.

1, coupe de l'apophyse odontoïde. — 2, synoviale antérieure. — 3, synoviale postérieure. — 4, ligament transverse. — 5, branche supérieure du ligament cruciforme, érignée en arrière.

b. L'*apophyse odontoïde* ou plus simplement la *dent*, qui occupe le centre de l'anneau atloïdo-transversaire, et qui joue dans notre articulation le rôle de pivot, a été déjà décrite à propos de l'axis (p. 58). Elle s'élève verticalement au-dessus du corps de cette dernière vertèbre et nous présente deux facettes articulaires : l'une antérieure, répondant à l'arc antérieur de

l'atlas ; l'autre postérieure, répondant au ligament transverse. L'une et l'autre de ces facettes sont revêtues de cartilage articulaire.

Ligaments. — Contrairement aux apparences, le ligament transverse, ci-dessus décrit, ne contribue nullement à fixer l'apophyse odontoïde dans l'anneau ostéo-fibreux qui la reçoit. On peut, en effet, sans grande difficulté, la faire sortir de l'anneau ou l'y faire rentrer. Les vrais moyens d'union de l'articulation atloïdo-odontoïdienne sont représentés par des faisceaux fibreux qui s'insèrent, d'une part, sur l'occipital, et, de l'autre, sur la dent. Ces ligaments appartiennent à l'articulation occipito-axoïdienne et seront décrits dans l'article suivant (p. 367).

Synoviales. — Il en existe deux : l'une, antérieure, pour l'articulation de la dent avec l'arc antérieur de l'atlas ; l'autre, postérieure, pour l'articulation de la dent avec le ligament transverse (fig. 280, 2 et 3). Ces deux synoviales, généralement indépendantes l'une de l'autre, sont très lâches et permettent aux surfaces articulaires en présence des déplacements très étendus.

Mouvements. — L'atlas, uni au crâne, tourne autour de l'apophyse odontoïde « comme une roue autour de son essieu » (Cruveilhier). C'est là le seul mouvement qu'il puisse exécuter : l'appareil ligamenteux qui descend de l'occipital sur l'axis ne saurait lui en permettre d'autres.

Dans ce mouvement de *rotation*, l'axis et son apophyse odontoïde restant immobiles, les deux masses latérales de l'atlas glissent dans le sens antéro-postérieur, mais en sens inverse sur les facettes articulaires sous-jacentes. Ainsi, lorsque la tête se porte à gauche,

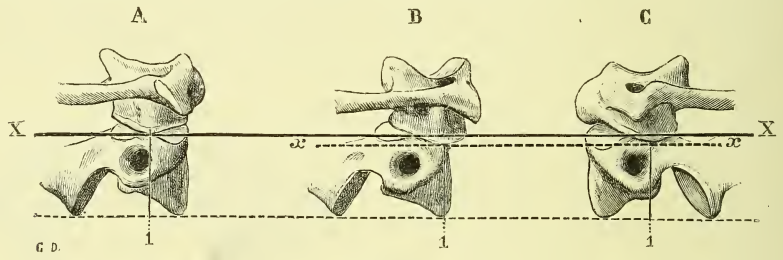

Fig. 281.

Mouvements de rotation de l'atlas sur l'axis.

A, position de la masse latérale et de l'apophyse articulaire inférieure droite de l'atlas, quand la tête regarde en face. — B, position des mêmes éléments osseux quand la tête regarde à gauche. — C, position de la masse latérale et de l'apophyse articulaire inférieure gauche de l'atlas, quand la tête regarde à gauche.

On voit que, dans ce mouvement de rotation de la tête à gauche, les masses latérales de l'atlas, tant la droite que la gauche, descendent de X X (niveau qu'elles occupaient avant la rotation) en *x x* (niveau qu'elles occupent quand la rotation est effectuée). L'abaissement total est exactement égal à la distance verticale qui sépare les deux horizontales x x et *x x*.

la masse latérale gauche se porte d'avant en arrière, tandis que la masse latérale droite se porte d'arrière en avant. L'un des deux ligaments occipito-odontoïdiens latéraux se relâche ; l'autre se tend et limite le mouvement.

Il est à remarquer que ce glissement de l'atlas sur l'axis ne s'effectue pas suivant un plan parfaitement horizontal. Les deux facettes altoïdienne et axoïdienne sont l'une et l'autre, comme nous l'avons déjà vu, convexes dans le sens antéro-postérieur. En d'autres termes, elles sont constituées chacune par deux plans inclinés qui regardent, l'un en avant, l'autre en arrière : il résulte forcément d'une pareille disposition anatomique que chaque facette altoïdienne descend légèrement, toutes les fois qu'elle se déplace pour se porter soit en arrière, soit en avant de sa situation ordinaire (fig. 281).

Un mouvement d'abaissement est donc nécessairement lié, dans l'articulation altoïdo-odontoïdienne, au mouvement de rotation. Par conséquent, toutes les fois que la tête se porte à gauche ou à droite, *non seulement elle tourne, mais elle s'abaisse.* Cet abaissement est exactement mesuré par la distance verticale qui sépare le point le plus élevé de la facette altoïdienne, de son point le plus déclive.

Muscles moteurs. — 1° *Rotateurs du même côté :* splénius, grand droit postérieur et grand oblique de la tête, grand droit antérieur et petit droit antérieur de la tête.
2° *Rotateurs du côté opposé :* trapèze, grand complexus, sterno-cléido-mastoïdien.

ARTICLE III

ARTICULATION DE LA COLONNE VERTÉBRALE AVEC LA TÊTE

La tête s'unit par l'un de ses os, l'occipital, avec les deux premières vertèbres cervicales. De là, deux articulations distinctes : l'*articulation occipito-atloïdienne* et l'*articulation occipito-axoïdienne*.

§ I. — Articulation occipito-atloïdienne

L'articulation de l'occipital avec l'atlas est une double condylienne.

Surfaces articulaires. — 1° Du côté de l'occipital, deux condyles (p. 120) obliquement dirigés d'arrière en avant et de dehors en dedans, regardant en bas et légèrement en dehors. — 2° Du côté de l'atlas, deux cavités glénoïdes, surmontant les masses latérales de cette vertèbre ; ils regardent en haut et un peu en dedans, et se moulent exactement sur les condyles occipitaux.

Ligaments. — Les ligaments qui unissent l'occipital à l'atlas sont au nombre de six, savoir : deux ligaments capsulaires, un ligament antérieur, un ligament postérieur, et deux ligaments latéraux.

1° Les *ligaments capsulaires* sont constitués par un ensemble continu de faisceaux verticaux qui s'insèrent, en haut, sur le pourtour du condyle et, en bas, sur le pourtour de la cavité glénoïde correspondante. Ces faisceaux sont plus épais et plus denses en avant et en dehors ; ils sont à la fois plus minces et plus rares à la partie interne et postérieure de l'articulation. La capsule occipito-atloïdienne est en continuité avec les ligaments suivants.

2° Le *ligament occipito-atloïdien antérieur* est représenté par une membrane large de 3 à 4 centimètres, qui s'insère, d'une part sur la partie antérieure du pourtour du trou occipital, d'autre part sur le bord supérieur de l'arc antérieur de l'atlas. Cette membrane est renforcée, sur la ligne médiane, par un faisceau plus superficiel qui, sous la forme d'un cordon cylindrique, descend de la surface basilaire sur l'arc antérieur de l'atlas (fig. 275, 3). On peut considérer ce dernier faisceau comme l'origine du ligament vertébral commun antérieur.

3° Le *ligament occipito-atloïdien postérieur* (fig. 275, 11), beaucoup plus mince que le précédent, se détache, en haut, de la partie postérieure du rebord du trou occipital et vient se fixer, en bas, sur le bord supérieur de l'arc postérieur de l'atlas. Il occupe, en arrière des condyles, tout l'intervalle compris entre l'occipital et l'atlas et représente ainsi le premier des ligaments

jaunes. Il nous offre de chaque côté un orifice circulaire pour le passage de l'artère vertébrale, qui pénètre dans le canal rachidien.

4° Les *ligaments occipito-atloïdiens latéraux* sont représentés, de chaque côté, par un cordon fibreux très résistant, qui s'étend obliquement de l'apophyse jugulaire de l'occipital à la base de l'apophyse transverse de l'atlas. Ces ligaments sont généralement peu distincts du ligament capsulaire.

Synoviales. — Chaque condylarthrose occipito-atloïdienne possède une synoviale. Cette synoviale est très lâche, surtout en dedans, où on la voit se prolonger plus ou moins loin sur les ligaments odontoïdiens et sur le ligament transverse.

Mouvements. — La tête peut exécuter sur l'atlas trois ordres de mouvements : elle se fléchit, elle s'étend, elle s'incline latéralement :

a. La *flexion* et l'*extension* s'exécutent autour d'un axe transversal passant par la partie la plus élevée des cavités glénoïdes de l'atlas. — Dans le mouvement de flexion, la tête s'incline en avant, tandis que les condyles occipitaux glissent d'avant en arrière sur les facettes atloïdiennes. — Dans l'extension, la tête s'incline en arrière et les condyles glissent eux-mêmes sur l'atlas, mais en sens inverse, c'est-à-dire d'arrière en avant.

b. Les mouvements d'*inclinaison latérale* sont très limités. L'inclinaison de la tête, soit à droite, soit à gauche, résulte avant tout d'un mouvement de même sens, s'accomplissant dans toute la hauteur de la colonne cervicale.

Muscles moteurs. — 1° *Fléchisseurs :* grand droit antérieur, petit droit antérieur et droit latéral de la tête ; accessoirement, muscles sus- et sous-hyoïdiens.

2° *Extenseurs :* trapèze, splénius, grand complexus, grand droit postérieur et petit droit postérieur de la tête, petit oblique de la tête.

3° *Fléchisseurs latéraux :* trapèze, splénius, petit complexus, sterno-cléido-mastoïdien, droit latéral et petit oblique de la tête.

§ II. — Articulation occipito-axoïdienne

L'occipital n'étant en contact avec l'axis sur aucun point, il ne saurait exister, dans leur mode d'union, de surfaces articulaires et par conséquent d'articulation véritable. Ces deux os sont reliés néanmoins par des ligaments à la fois très nombreux et très résistants, qui ont pour effet, non seulement de les unir l'un à l'autre, mais aussi de maintenir la dent de l'axis dans l'anneau ostéo-fibreux qui se meut autour d'elle. Ces ligaments deviennent ainsi, comme nous l'avons déjà fait remarquer plus haut, les véritables moyens d'union de l'articulation atloïdo-odontoïdienne.

Ils se divisent en deux groupes : les uns se rendent au corps de l'axis (*ligaments occipito-axoïdiens proprement dits*) ; les autres s'insèrent sur l'apophyse odontoïde (*ligaments occipito-odontoïdiens*).

1° **Ligaments occipito-axoïdiens proprement dits.** — Les ligaments occipito-axoïdiens proprement dits se distinguent en *moyen* et *latéraux :*

a. Le *ligament occipito-axoïdien moyen* s'attache par une lame unique sur la gouttière basilaire, à 1 ou 2 millimètres en avant du trou occipital. De là, il descend dans le canal rachidien et se divise en trois feuillets qui se superposent dans le sens antéro-postérieur : 1° le *feuillet antérieur*, le plus pro-

fond des trois, passe en arrière de l'apophyse odontoïde et vient se fixer sur le bord supérieur du ligament transverse ; il n'est autre que la branche supérieure du ligament cruciforme déjà décrit (p. 363) ; 2° le *feuillet moyen*, placé en arrière du précédent, descend un peu plus bas et s'attache à la face postérieure du corps de l'axis ; 3° le *feuillet postérieur*, encore appelé *faisceau superficiel*, se confond avec le ligament vertébral commun postérieur, dont il constitue l'origine supérieure.

b. Les *ligaments occipito-axoïdiens latéraux*, au nombre de deux, l'un droit, l'autre gauche, sont représentés de chaque côté par deux lames fibreuses

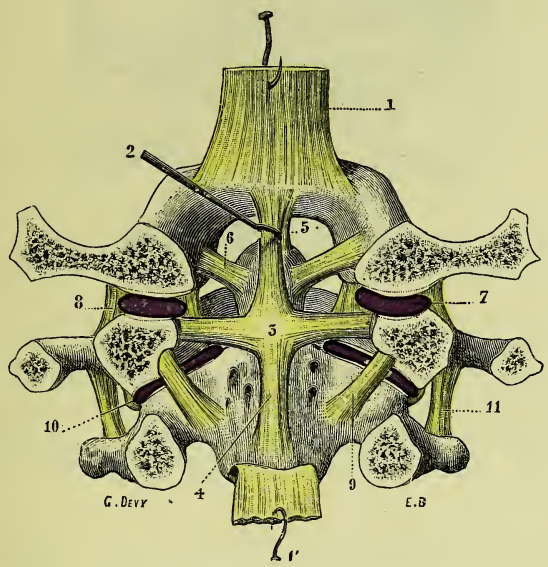

Fig. 282.

Face postérieure de la paroi antérieure du canal rachidien, au niveau des premières vertèbres cervicales.

1, ligament occipito-axoïdien, sectionné et érigné en haut pour laisser voir le ligament sous-jacent. — 1', le même érigné en bas. — 2, feuillet profond du ligament occipito-axoïdien, formant le bras supérieur du ligament cruciforme. — 3, ligament cruciforme. — 4, bras inférieur de ce ligament. — 5, ligament occipito-odontoïdien moyen. — 6, ligaments occipito-odontoïdiens latéraux. — 7, synoviale de l'articulation occipito-atloïdienne. — 8, ligament occipito-atloïdien latéral. — 9, 11, partie interne et partie externe du ligament latéral externe. — 10, synoviale de l'articulation atloïdo-axoïdienne.

de forme triangulaire qui s'insèrent : par leur base, sur le rebord du trou occipital, un peu en avant des condyles ; par leur sommet, sur la face postérieure du corps de l'axis.

2° Ligaments occipito-odontoïdiens. — Au nombre de trois, les ligaments qui unissent l'occipital à l'apophyse odontoïde se distinguent encore en *moyen* et *latéraux :*

a. Le *ligament occipito-odontoïdien moyen* (fig. 283, 8), impair et médian, s'étend de la partie antérieure du trou occipital au sommet de l'axis. Il est généralement très mince et peut même, dans certains cas, faire défaut. On lui donne quelquefois, en raison de sa situation, le nom de *ligament suspen-*

seur de la dent. Au point de vue de la morphologie générale, ce ligament représente le disque intervertébral qui unit la dernière vertèbre céphalique à la première vertèbre cervicale, dont le corps n'est autre que l'apophyse odontoïde.

b. Les *ligaments occipito-odontoïdiens latéraux* (fig. 283, 9) sont au nombre de deux, l'un droit, l'autre gauche. A la fois très courts et extrême-

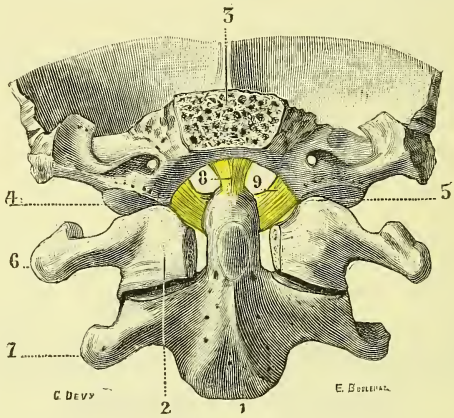

Fig. 283.

Articulation occipito-odontoïdienne, vue en avant, après ablation de l'arc antérieur de l'atlas.

1, axis. — 2, atlas, dont l'arc antérieur a été enlevé. — 3, apophyse basilaire. — 4, condyles de l'occipital. — 5, masses latérales de l'atlas. — 6, apophyses transverses de l'atlas. — 7, apophyses transverses de l'axis. — 8, ligament occipito-odontoïdien moyen ou ligament suspenseur de la dent. — 9, ligaments occipito-odontoïdiens latéraux.

ment puissants, ces ligaments se détachent de la face interne des condyles occipitaux. De là, ils se portent obliquement en bas et en dedans et viennent s'implanter sur les parties latérales du sommet de la dent, où ils confondent ordinairement leurs fibres avec celles du ligament odontoïdien moyen.

CHAPITRE II

ARTICULATIONS DE LA TÊTE

Les articulations de la tête se divisent en trois groupes, savoir :

1° Les *articulations des os du crâne entre eux ;*

2° Les *articulations des os de la mâchoire supérieure entre eux et avec le crâne ;*

3° L'*articulation de la mâchoire inférieure avec le crâne ou articulation temporo-maxillaire.*

§ I. — Articulations des os du crane

Les différentes pièces osseuses qui entrent dans la constitution de la boîte crânienne s'unissent entre elles par des synarthroses ou sutures. Ces sutures, quelle que soit leur forme, leur étendue et leur degré de complexité, sont toujours réductibles, ainsi que nous l'avons vu plus haut (p. 349), à l'une des trois variétés suivantes : la *suture dentée*, la *suture écailleuse*, la *suture harmonique.*

Les surfaces articulaires sont séparées l'une de l'autre par une couche de parties molles qui est du tissu fibreux ou du cartilage, suivant que les os que l'on considère se sont développés au sein du tissu conjonctif ou au sein du cartilage (plaque basilaire). Nous avons déjà vu (p. 159) que cette couche intersuturale était progressivement envahie par l'ossification et finissait même par disparaître chez le vieillard, par suite de la soudure des deux os voisins (*oblitération des sutures*, *synostose*).

Nous croyons devoir reproduire ici les deux tableaux de Broca, indiquant : l'un le degré de complexité des sutures, l'autre leur degré de soudure. La disposition anatomique, toujours très difficile à décrire, s'y trouve représentée par un simple chiffre : c'est donc là un procédé tout aussi commode

que facile. Il présente, en outre, dans la grande majorité des cas, un degré d'exactitude bien suffisant.

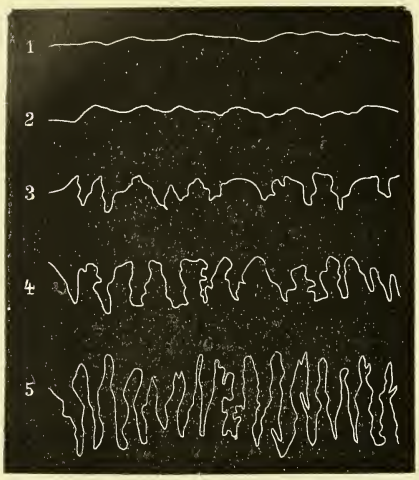

Fig. 284.

Tableau schématique indiquant le degré de complexité des sutures.

1, suture très simple. — 2, suture simple. — 3, suture ordinaire. — 4, suture compliquée. — 5, suture très compliquée.

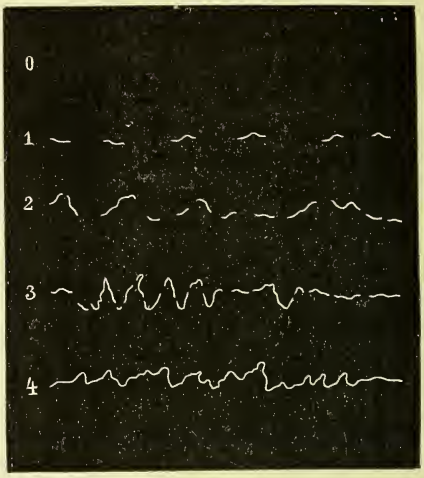

Fig. 285.

Tableau schématique indiquant leur degré de soudure.

0, soudure complète, suture effacée. — 1, plus de la moitié est soudée. — 2, la moitié est soudée. — 3, moins de la moitié est soudée. — 4, aucune soudure, suture libre.

§ II. — Articulations des os de la machoire supérieure

Comme ceux du crâne, les os de la mâchoire supérieure s'articulent entre eux en formant des sutures. La suture harmonique est ici la variété prédominante. Il est à remarquer toutefois que les surfaces articulaires, au lieu d'être planes et unies, sont le plus souvent hérissées de rugosités ou même de petites dents, qui s'engrènent les unes dans les autres avec la plus grande solidité. L'articulation des deux apophyses palatines, celle de l'os malaire avec le maxillaire supérieur nous offrent des exemples très nets de cet engrènement.

La mâchoire supérieure, prise dans sa totalité, s'unit à la partie antérieure de la base du crâne (*zone faciale*, p. 149) en formant une nouvelle série de synarthroses. Ces synarthroses crânio-faciales se rattachent aux trois types suivants : la suture dentée, la suture harmonique, la schindylèse. — On voit la *suture dentée* dans l'articulation des os propres du nez avec le frontal, dans l'articulation de l'os malaire, soit avec l'apophyse zygomatique, soit avec l'apophyse orbitaire externe du frontal. — Nous rencontrons la *suture harmonique* dans l'articulation du palatin avec l'apophyse ptérygoïde, dans celle de l'ethmoïde avec le frontal. — La *schindylèse*, enfin, nous est offerte par l'articulation du bord supérieur du vomer avec le corps du sphénoïde.

§ III. — Articulation de la mâchoire inférieure avec le crâne (articulation temporo-maxillaire)

La mâchoire inférieure, constituée chez l'homme par un seul os, le maxillaire inférieur, s'articule en haut et en arrière avec deux des os du crâne, les deux temporaux. Cette articulation est une double condylienne.

Surfaces articulaires. — Les surfaces articulaires sont :

1° *Du côté du maxillaire inférieur*, les deux condyles, saillies ellipsoïdes qui se dirigent obliquement d'arrière en avant et de dedans en dehors, d'une façon telle que leurs grands axes, prolongés en dedans, se rencontreraient un peu en avant de la partie centrale du trou occipital. Leurs petits axes, prolongés en avant, se croiseraient un peu en avant de la symphyse du menton.

2° *Du côté du temporal*, la cavité glénoïde et la racine transverse de l'arcade zygomatique. — La *cavité glénoïde*, qui nous est déjà connue (p. 129), présente une capacité deux ou trois fois plus grande qu'il ne le faudrait pour recevoir le condyle du maxillaire; aussi n'est-elle pas articulaire dans toute son étendue. Seule, la portion antérieure de cette cavité, plus régulièrement évidée et plus lisse, fait partie de l'articulation. Quant à sa portion postérieure, celle qui est située en arrière de la scissure de Glaser, elle n'est en rapport qu'avec du tissu cellulo-graisseux. — La *racine transverse de l'arcade zygomatique*, qu'on désigne quelquefois sous le nom de condyle du temporal, est une saillie transversale légèrement concave de dehors en dedans, mais fortement convexe dans le sens antéro-postérieur. — Réunies l'une à l'autre, la racine transverse et la partie articulaire de la cavité glénoïde constituent une surface quadrilatère, convexe en avant, concave en arrière, mesurant en moyenne 22 millimètres dans le sens transversal, 20 millimètres dans le sens antéro-postérieur.

A l'état frais, la face antérieure du condyle est seule revêtue d'une couche de fibro-cartilage; sa face postérieure n'est recouverte que par le périoste. De même, du côté du temporal, la cavité glénoïde n'est tapissée que par le périoste; seule, l'apophyse transverse de l'arcade zygomatique présente un revêtement fibro-cartilagineux.

Ménisque interarticulaire. — Il résulte de la description qui précède que l'articulation temporo-maxillaire est essentiellement constituée, au point de vue ostéologique, par deux surfaces, qui sont l'une et l'autre convexes et qui, par conséquent, ne se correspondent pas. Pour rétablir l'harmonie, il existe entre elles un disque fibreux, qui se moule exactement en bas sur le condyle, en haut sur la facette articulaire du temporal.

Ce disque interarticulaire a une forme elliptique à grand axe transversal. Epais à la périphérie, aminci à son centre et quelquefois même percé d'un trou, il s'incline fortement en bas et en avant, comme l'a démontré depuis

longtemps Gosselin, de telle sorte que, de ses deux faces, l'une est antéro-supérieure, l'autre postéro-inférieure : la première est à la fois concave et convexe, concave en avant où elle s'applique contre la racine transverse, convexe en arrière où elle répond à la partie antérieure de la cavité glénoïde; la face postéro-inférieure coiffe le condyle du maxillaire et se trouve, par conséquent, concave dans toute son étendue.

Les deux extrémités du ménisque se distinguent en interne et externe. Elles se recourbent en bas et se fixent l'une et l'autre, à l'aide de minces faisceaux fibreux, aux extrémités correspondantes du condyle. Il s'ensuit que, dans les différents mouvements dont l'articulation temporo-maxillaire est le siège, le ménisque fibreux accompagne toujours le condyle dans ses déplacements.

Ligaments. — L'articulation de la mâchoire inférieure possède, comme moyen d'union de ses surfaces articulaires : un *ligament capsulaire*, renforcé

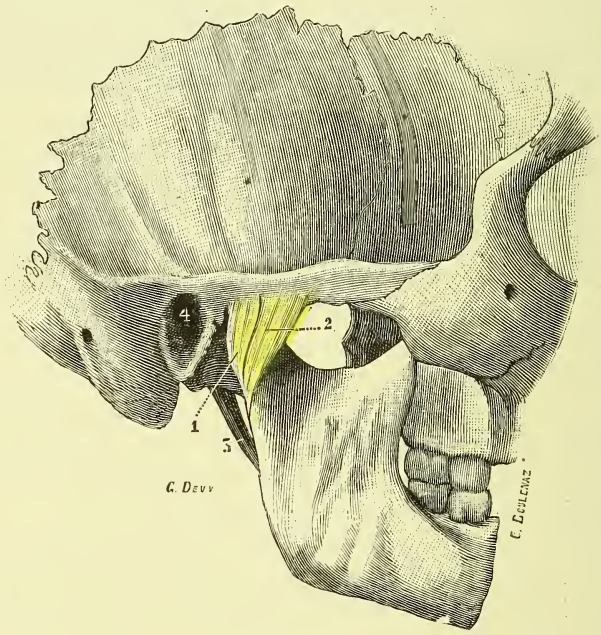

Fig. 286.

Articulation temporo-maxillaire, vue par sa face externe.

1, partie postérieure de la capsule. — 2, ligament latéral externe. — 3, apophyse styloïde. — 4, conduit auditif externe.

en dehors par un *ligament latéral externe*. Elle nous présente, en outre, sur le côté interne du maxillaire, une série de faisceaux fibreux moins importants, que nous désignerons sous le nom de *ligaments accessoires*.

1° *Ligament capsulaire*. — Le ligament capsulaire représente, ici comme ailleurs, un véritable manchon disposé autour de l'articulation. — Par sa *circonférence supérieure*, ce ligament s'insère : en avant, sur le bord antérieur de la racine transverse de l'arcade zygomatique; en arrière, dans le fond de

la cavité glénoïde, un peu en avant de la scissure de Glaser ; en dehors, sur le tubercule zygomatique ; en dedans enfin, sur le côté externe de l'épine du sphénoïde. — Sa *circonférence inférieure*, moins étendue, se fixe au col du condyle.

2° *Ligament latéral externe.* — Ce ligament (fig. 286, 2), qui renforce la capsule fibreuse, est remarquable par son épaisseur et sa résistance. Comme son nom l'indique, il est situé sur le côté externe de l'articulation. Il s'insère en haut sur le tubercule zygomatique, ainsi que sur la partie de l'arcade zygomatique qui est placée en avant de ce tubercule. De là, il se porte obliquement en bas et en arrière et vient s'attacher sur le côté externe du col du condyle.

3° *Ligaments accessoires.* — Nous comprenons sous ce nom : le ligament sphéno-maxillaire, le ligament stylo-maxillaire et le ligament ptérygo-maxillaire :

a. Le *ligament sphéno-maxillaire* (fig. 287, 1) se présente sous la forme d'une lame fibreuse rectangulaire, située sur le côté interne de l'articulation temporo-maxillaire. Il s'insère, en haut, sur l'épine du sphénoïde et aussi dans le fond de la cavité glénoïde, au voisinage de la scissure de Glaser. De là, il se porte obliquement en bas et en dehors et ne tarde pas à se diviser en deux feuillets : un feuillet externe, plus court, qui s'arrête sur le col du condyle ; un feuillet interne, plus long, qui descend jusqu'à l'orifice supérieur du canal dentaire et s'y fixe sur l'épine de Spix ou dans son voisinage. Ce dernier feuillet recouvre les vaisseaux et nerfs dentaires qui cheminent le long de sa face externe et qu'il sépare du muscle ptérygoïdien interne.

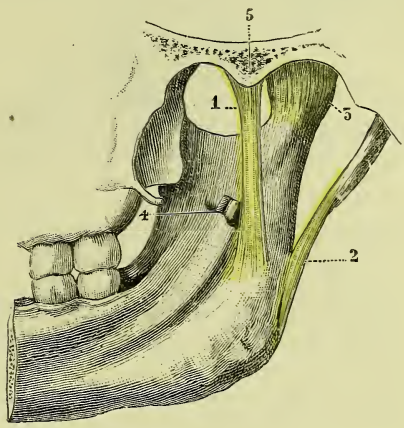

Fig. 287.
Articulation temporo-maxillaire, vue par sa face interne.

1, ligament sphéno-maxillaire. — 2, ligament stylo-maxillaire. — 3, capsule articulaire. — 4, artère et nerf dentaires inférieurs. — 5, paroi inférieure du crâne (sphénoïde), sciée en dedans du ligament sphéno-maxillaire.

b. Le *ligament stylo-maxillaire* est une bandelette fibreuse qui s'insère, d'une part sur l'apophyse styloïde, d'autre part sur l'angle du maxillaire inférieur. Il se confond en haut avec le tendon d'origine du muscle stylo-glosse.

c. Le *ligament ptérygo-maxillaire*, qu'on désigne encore sous le nom d'*aponévrose buccinato-pharyngienne*, est un simple cordon fibreux, souvent peu visible, qui s'étend du crochet de l'aile interne de l'apophyse ptérygoïde à la base de l'épine de Spix. Ce ligament sert de point d'insertion commun, en avant au muscle buccinateur, en arrière au constricteur supérieur du pharynx.

Comme on le voit, les trois ligaments sphéno-maxillaire, stylo-maxillaire

et ptérygo-maxillaire ne prennent qu'une part bien secondaire à l'articulation temporo-maxillaire, ce qui justifie le nom de ligaments accessoires que nous leur avons donné, de préférence à celui de ligaments latéraux internes que leur donnent quelques auteurs. En réalité, il n'existe pas, pour l'articulation temporo-maxillaire, de ligament latéral interne distinct du ligament capsulaire. Un tel ligament ne répondrait à aucun besoin, les deux articulations temporo-maxillaires étant solidaires l'une de l'autre, et le ligament latéral externe d'un côté remplissant le rôle d'un véritable ligament latéral interne pour le côté opposé.

Synoviales. — Il existe pour l'articulation temporo-maxillaire deux synoviales distinctes : l'une supérieure, entre le ménisque et le temporal ; l'autre inférieure, entre le ménisque et le condyle.

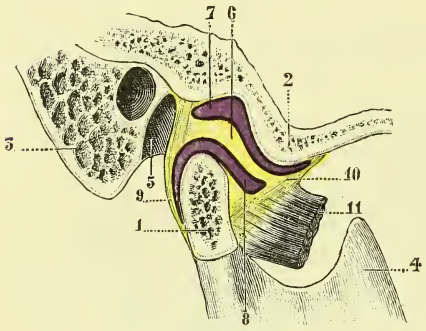

Fig. 288.

Coupe verticale et antéro-postérieure de l'articulation temporo-maxillaire.

1. condyle du maxillaire inférieur. — 2, apophyse transverse de l'arcade zygomatique. — 3, apophyse mastoïde. — 4, apophyse coronoïde. — 5, partie postérieure de la scissure de Glaser. — 6, ménisque interarticulaire. — 7, synoviale supérieure. — 8, synoviale inférieure. — 9, partie postérieure, et 10, partie antérieure de la capsule articulaire. — 11, muscle ptérygoïdien externe.

a. La *synoviale supérieure*, plus étendue et surtout beaucoup plus lâche que l'inférieure, se fixe en bas sur le pourtour du ménisque interarticulaire. Quant à ses insertions supérieures, elles se font, à peu de chose près, sur les mêmes points que la capsule fibreuse, c'est-à-dire : en avant, sur le bord antérieur de la racine transverse ; en dehors, sur le tubercule zygomatique ; en arrière, sur la lèvre antérieure de la scissure de Glaser.

b. La *synoviale inférieure* s'attache, en haut, sur le pourtour du ménisque interarticulaire ; en bas, sur le col du condyle, où on la voit descendre un peu plus bas en arrière qu'en avant.

Dans les cas où le fibro-cartilage interarticulaire est percé à son centre, les deux synoviales communiquent naturellement entre elles par cet orifice.

Mouvements. — Le maxillaire inférieur peut exécuter trois ordres de mouvements : 1° des mouvements d'abaissement et d'élévation ; 2° des mouvements de projection en avant et de projection en arrière ; 3° des mouvements de latéralité ou de diduction.

1° *Mouvements d'abaissement et d'élévation.* — Ces mouvements, qu'il n'est pas besoin de définir, s'exécutent l'un et l'autre autour d'un axe transversal qui passerait par la partie moyenne de la branche du maxillaire inférieur, un peu au-dessus de l'orifice du canal dentaire. Il en résulte que, la partie moyenne de la branche restant immobile, le menton et le condyle se déplacent simultanément mais en sens inverse.

Dans le mouvement d'*abaissement*, en effet, nous voyons le menton se porter en bas et en arrière, en décrivant un arc de cercle à concavité postéro-supérieure ; le condyle, de son côté, glisser d'arrière en avant, abandonner la cavité glénoïde et venir se placer sous la racine transverse de l'arcade zygomatique. Le déplacement du condyle est de 1 centimètre environ. — Le ménisque interarticulaire accompagne le condyle dans son déplacement, non seulement parce qu'ils sont unis l'un à l'autre, comme nous l'avons vu par des expansions membraneuses, mais aussi parce que le muscle ptérygoïdien externe,

qui se contracte toujours quand le condyle se déplace en avant, s'insère à la fois sur le col du condyle et sur le ménisque.

Il serait pourtant inexact de dire que le condyle et le ménisque qui le coiffe sont absolument immobiles l'un sur l'autre dans les mouvements d'abaissement. Il y a lieu, à ce sujet, d'admettre deux temps : dans le premier temps, condyle et ménisque quittent l'un et l'autre la cavité glénoïde pour se porter en avant; dans le deuxième temps, le ménisque s'arrête et le condyle, continuant son mouvement, glisse d'arrière en avant sur la face inférieure de ce ménisque, en se rapprochant de plus en plus de son bord antérieur. Le ménisque qui, au début du mouvement, était oblique en bas et en avant, devient d'abord horizontal et, finalement, oblique en bas et en arrière.

Le mouvement d'*élévation* s'accomplit suivant le même mécanisme, mais en sens inverse. L'axe du mouvement étant toujours le même, le menton se porte en haut et en avant pour revenir à sa position première. Quant au condyle, glissant maintenant d'avant en arrière, il reprend tout d'abord ses rapports avec le ménisque (1er temps), et tous les deux (2e temps) reprennent ensuite le chemin de la cavité glénoïde.

2° *Mouvements de projection en avant et en arrière.* — La *projection en avant* est un mouvement par lequel le maxillaire inférieur se porte en avant, tout en conservant le contact avec la mâchoire supérieure. Dans ce mouvement, les deux condyles quittent simultanément la cavité glénoïde et viennent se placer au-dessous de la racine transverse. Comme conséquence, les arcades dentaires inférieures glissent d'arrière en avant sur les arcades dentaires supérieures et arrivent à les dépasser de dix à douze millimètres.

La *projection en arrière* est un mouvement par lequel le maxillaire inférieur, glissant en sens inverse, revient à son point de départ.

3° *Mouvements de latéralité ou de diduction.* — Les mouvements de latéralité ou de diduction peuvent être définis : des mouvements par lesquels le menton se porte alternativement à gauche et à droite. Ils ont pour but et pour résultat de promener les molaires inférieures sur les molaires supérieures et de broyer ainsi les aliments par ce frottement continuel de deux surfaces, jouant l'une et l'autre le rôle d'une meule.

Ces mouvements s'accomplissent de la manière suivante : l'un des condyles, alternativement le droit et le gauche, se porte en avant et vient se placer au-dessous de la racine transverse correspondante, tandis que l'autre reste à peu près immobile et lui sert de pivot. Le menton se porte naturellement du côté opposé au condyle qui se déplace. Ainsi, lorsque le menton se porte à gauche, le condyle droit glisse d'arrière en avant, en décrivant un petit arc de cercle autour d'un axe vertical qui passerait par le condyle du côté gauche. Lorsque, au contraire, le menton se porte à droite, c'est le condyle gauche qui se dirige en avant, le condyle droit qui reste immobile.

On voit que dans les mouvements de diduction, il n'y a jamais qu'un condyle qui se déplace à la fois. Mais chacun se déplace à son tour. Les deux condyles jouent donc alternativement, et l'un par rapport à l'autre, le rôle de pièce mobile et le rôle de pivot.

Muscles moteurs. — 1° *Abaisseurs :* ventre antérieur du digastrique et, accessoirement, peaucier du cou et muscles sous-hyoïdiens.

2° *Elévateurs :* temporal, masséter et ptérygoïdien interne.

3° *Projecteurs en avant :* les deux ptérygoïdiens externes, se contractant simultanément.

4° *Projecteurs en arrière :* digastrique, temporal (par ses faisceaux postérieurs qui présentent une direction à peu près horizontale).

5° *Diducteurs :* les ptérygoïdiens internes, et surtout les ptérygoïdiens externes, se contractant d'un seul côté, alternativement du côté gauche et du côté droit.

CHAPITRE III

ARTICULATIONS DU THORAX

Le thorax est essentiellement constitué, ainsi que nous l'avons vu (p. 92), par les douze arcs costaux, reliant de chaque côté du squelette, la colonne dorsale au sternum. Etudié au point de vue de l'arthrologie, il comprend :

1° Les *articulations des côtes avec la colonne vertébrale ;*
2° Les *articulations des côtes avec les cartilages costaux ;*
3° Les *articulations des cartilages costaux avec le sternum ;*
4° Les *articulations des cartilages costaux entre eux ;*
5° Les *articulations des différentes pièces du sternum entre elles.*

§ I. — Articulations des côtes avec la colonne vertébrale (articulations costo-vertébrales)

Les côtes s'articulent avec la colonne vertébrale sur deux points différents, constituant ainsi deux articulations distinctes : la tête de la côte s'articule avec la partie latérale des corps vertébraux (*articulation costo-vertébrale proprement dite*) ; la tubérosité de la côte s'articule, à son tour, avec le sommet des apophyses transverses (*articulation costo-transversaire*).

1° **Articulations costo-vertébrales proprement dites.** — Ces articulations sont constituées chacune par deux arthrodies.

Surfaces articulaires. — Chaque côte s'articule, non pas avec une seule vertèbre, mais avec deux vertèbres contiguës. Il existe comme surfaces articulaires :

1° Du côté de la côte, deux facettes planes, l'une supérieure, l'autre inférieure, s'inclinant l'une vers l'autre et séparées par une crête mousse dirigée d'avant en arrière.

2° Du côté des vertèbres, deux facettes similaires appartenant, l'une à la vertèbre qui est au-dessus, l'autre à la vertèbre qui est au-dessous. Elles sont obliques comme les facettes costales, et se trouvent séparées l'une de l'autre par le disque intervertébral correspondant. Considérées dans leur ensemble, ces deux facettes forment un angle dièdre ouvert en dehors, excellente disposition pour recevoir la tête de la côte qui s'avance vers elles à la manière d'un coin.

A l'état frais, les facettes costales sont revêtues d'une mince couche de fibro-cartilage. Un revêtement fibro-cartilagineux s'étale de même sur les facettes vertébrales.

Ligaments. — Au nombre de deux, les ligaments qui unissent la tête des côtes à la colonne vertébrale se divisent en *ligament interosseux* et en *ligament antérieur :*

a. Le *ligament interosseux* (fig. 289, 8) s'insère, d'une part, sur la crête horizontale qui sépare l'une de l'autre les deux facettes costales ; d'autre part, il se confond avec la partie latérale du disque intervertébral. Il sépare ainsi, on le conçoit, l'articulation costo-vertébrale en deux articulations secondaires, l'une supérieure, l'autre inférieure. Toutefois, cette séparation n'est le plus souvent qu'incomplète, le ligament en question n'occupant d'ordinaire que la partie antérieure de l'articulation. L'articulation supérieure et l'articulation inférieure communiquent par conséquent l'une avec l'autre à leur partie postérieure.

b. Le *ligament antérieur*, plus connu sous le nom de *ligament rayonné* (fig. 289, 6), est situé, comme son nom l'indique, à la partie antérieure de l'articulation costo-vertébrale. Il s'attache en dehors sur la partie antérieure de la tête des côtes. De là, il se porte en dedans et s'évase à la manière d'un large éventail : ses faisceaux supérieurs s'insèrent sur la partie latérale de la vertèbre qui est au-dessus; ses faisceaux inférieurs, sur la partie latérale de la vertèbre qui est au-dessous ; ses faisceaux moyens, sur le disque intervertébral.

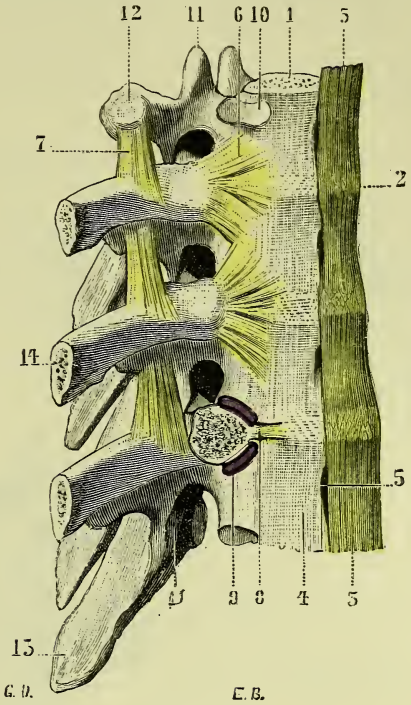

Fig. 289.

Articulations des corps vertébraux entre eux et articulations des côtes avec le rachis.

1, face supérieure d'un corps vertébral. — 2, disque intervertébral, vu à travers le ligament vertébral commun antérieur. — 3, 3, ligament vertébral commun antérieur. — 4, portion latérale de ce ligament. — 5, espace qui sépare le ligament vertébral commun antérieur de la partie moyenne des corps vertébraux. — 6, ligament rayonné de l'articulation costo-vertébrale. — 7, ligament transverso-costal supérieur. — 8, ligament interosseux de l'articulation costo-vertébrale proprement dite. — 9, synoviale inférieure de cette articulation. — 10, facette articulaire pour la tête de la côte. — 11, apophyse articulaire. — 12, apophyse transverse. — 13, apophyse épineuse. — 14, coupe des côtes.

Synoviales. — Chaque articulation costo-vertébrale présente deux synoviales rudimentaires, l'une supérieure, l'autre inférieure. Elles sont séparées l'une de l'autre par le ligament interosseux. Mais comme le ligament interosseux ne sépare qu'incomplètement les deux articulations, les deux synoviales communiquent entre elles en arrière de ce ligament.

Parmi les douze articulations costo-vertébrales, il en est trois qui présen-

tent des caractères anatomiques particuliers : ce sont la première, la onzième et la douzième. Les trois côtes qui leur correspondent, la première, la onzième et la douzième, ne s'articulent chacune qu'avec une seule vertèbre. Les articulations en question ne présentent, par conséquent, qu'une seule arthrodie et une seule synoviale. Elles possèdent du reste, comme moyens d'union, un ligament rayonné, en tout semblable aux ligaments rayonnés des articulations ordinaires. Quant au ligament interosseux, il fait naturellement défaut.

2° **Articulation costo-transversaire.** — Elle réunit la tubérosité de la côte au sommet de l'apophyse transverse correspondante ; c'est encore une arthrodie. Elle fait défaut pour les onzième et douzième côtes, dites côtes flottantes.

Surfaces articulaires. — 1° Du côté de la tubérosité costale, une facette légèrement arrondie et légèrement convexe ; 2° du côté de l'apophyse transverse, une facette similaire, arrondie et légèrement concave. — L'une et l'autre de ces deux facettes sont revêtues d'une mince couche de cartilage.

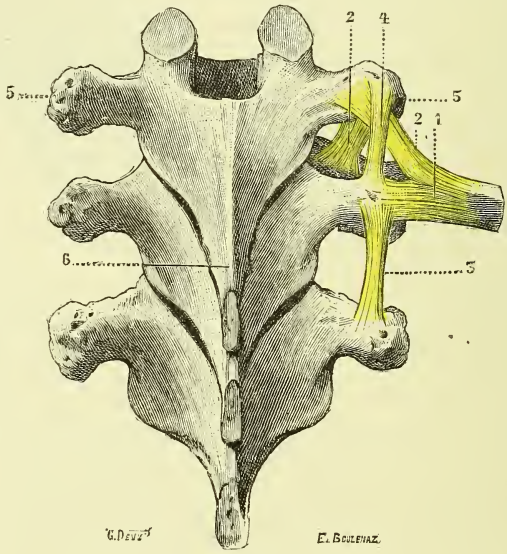

Fig. 290.

Articulation costo-transversaire, vue postérieure.

1, ligament transverso-costal postérieur. — 2, 2, ligament transverso-costal supérieur, divisé en deux faisceaux. — 3, 4, faisceaux fibreux accessoires allant du sommet d'une apophyse transverse au sommet de l'apophyse transverse sous-jacente. — 5, 5, sommet des apophyses transverses. — 6, apophyse épineuse.

Ligaments. — Trois ligaments, dits *transverso-costaux*, maintiennent en présence la tubérosité de la côte et l'apophyse transverse correspondante. On les distingue, d'après leur situation, en *postérieur*, *antérieur et supérieur :*

a. Le *ligament transverso-costal postérieur* (fig. 290, 1) est une bande fibreuse, aplatie et rectangulaire, qui se porte transversalement du sommet

de l'apophyse transverse sur la tubérosité de la côte correspondante. Il est recouvert en arrière par les muscles des gouttières vertébrales.

b. Le *ligament transverso-costal antérieur* ou *interosseux* (fig. 291, 3) est constitué par un ensemble de faisceaux fibreux, à la fois très courts et très résistants, qui s'insèrent, d'une part sur la face antérieure de l'apophyse transverse, d'autre part sur la partie postérieure et inférieure de la côte correspondante.

c. Le *ligament transverso-costal supérieur* (fig. 290, 2) s'étend du bord supérieur du col de la côte au bord inférieur de l'apophyse transverse qui est au-dessus. Il affecte la forme d'une bandelette fibreuse rectangulaire, large de 6 à 8 millimètres, longue de 10 à 12. Cette bandelette, formée quelquefois par deux faisceaux, fait suite à l'aponévrose qui prolonge vers la colonne vertébrale les muscles intercostaux externes. Elle constitue, d'autre part, le bord externe d'un orifice par lequel passe la branche postérieure des nerfs rachidiens, ainsi que le rameau dorso-spinal des artères intercostales.

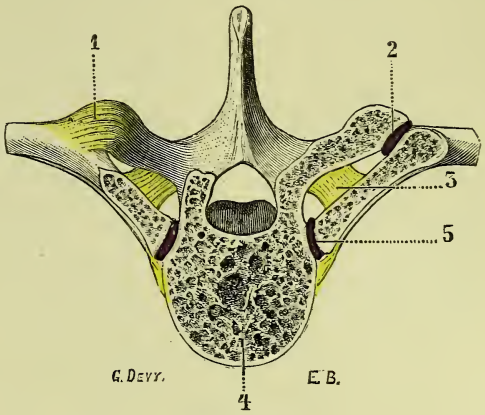

Fig. 291.

Articulations costo-vertébrales, vues sur une coupe transversale.

1, ligament transverso-costal postérieur. — 2, synoviale de l'articulation costo-transversaire. — 3, ligament transverso-costal interosseux. — 4, corps d'une vertèbre coupée horizontalement. — 5, synoviale de l'articulation costo-vertébrale proprement dite.

Synoviale. — Chaque articulation costo-transversaire possède une synoviale rudimentaire (fig. 291, 5) destinée à faciliter les glissements, très faibles du reste, de la tubérosité costale sur son apophyse transverse.

Mouvements. — Les côtes s'élèvent et s'abaissent : tels sont les deux mouvements fondamentaux que présentent les articulations costo-vertébrales. En s'élevant, les côtes augmentent l'ouverture de l'angle aigu qu'elles limitent en s'implantant sur le rachis. En s'abaissant, elles diminuent l'ouverture de ce même angle.

Dans ces deux mouvements, chaque côte se comporte comme un levier du troisième genre dont le point d'appui répond à l'articulation costo-vertébrale, la résistance à son extrémité antérieure, la puissance à sa partie moyenne, où viennent s'insérer les différents muscles qui sollicitent le levier, soit à s'élever, soit à s'abaisser.

Mais les mouvements d'élévation et d'abaissement ne sont jamais simples. Les connexions articulaires des arcs costaux avec le rachis sont telles que, par le seul fait qu'une côte s'élève, elle exécute en même temps les trois ordres de mouvements suivants : 1° elle se porte en avant; 2° elle se porte en dehors; 3° elle tourne autour d'un axe fictif passant par ses deux extrémités et tend ainsi à incliner en bas sa face interne.

Au mouvement d'abaissement sont naturellement liés les trois ordres de mouvements inverses : la côte, en s'abaissant, se porte en arrière, se porte en dedans et tourne sur l'axe fictif précité, de manière à diriger en dedans sa face interne, que le mouvement d'élévation avait dirigé légèrement en bas.

Le sternum étant intimement lié aux côtes par l'intermédiaire des cartilages costaux accompagne naturellement ces dernières dans leurs déplacements. Lorsque les côtes s'élèvent et se portent en avant, le sternum, lui aussi, se porte en avant, en s'éloignant de la colonne vertébrale et en agrandissant le diamètre antéro-postérieur du thorax. Lorsque

les côtes s'abaissent et reviennent à leur position de repos, le sternum reprend lui aussi sa position première : il se rapproche de la colonne vertébrale et diminue d'autant les dimensions antéro-postérieures du thorax.

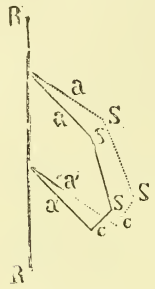

Fig. 292.

Schéma montrant les différentes positions qu'occupe la paroi thoracique pendant l'inspiration.

R, R., rachis. — a. a., première côte. — a' a'., septième côte. — c. c., cartilage costal de cette dernière. — S, S., sternum.

La ligne pleine indique la situation de ces différentes parties pendant l'expiration. La ligne pointillée indique la position nouvelle que prennent ces mêmes parties dans l'inspiration.

Si maintenant on considère ces mouvements, non plus sur une côte isolée, mais sur l'ensemble des côtes et sur un thorax complet, il est facile de se rendre compte que l'élévation des côtes a pour résultat d'agrandir les diamètres transverse et antéro-postérieur de la cage thoracique ; que, par contre, l'abaissement des côtes a pour effet de raccourcir ces mêmes diamètres.

Il en résulte, comme conséquence directe, que :

1° *Tous les muscles qui élèvent les côtes agrandissent le thorax et sont inspirateurs ;*

2° *Tous les muscles qui abaissent les côtes rétrécissent le thorax et sont expirateurs.*

Nous aurons fréquemment l'occasion, en myologie, d'utiliser ces deux formules.

Muscles moteurs des côtes. — 1° *Elévateurs :* diaphragme, scalène antérieur, scalène postérieur, sur costaux, grand pectoral, petit pectoral, grand dorsal, petit dentelé postérieur et supérieur, faisceaux supérieurs et faisceaux inférieurs du grand dentelé.

2° *Abaisseurs :* grand droit de l'abdomen, grand oblique, petit oblique, transverse de l'abdomen, petit dentelé postérieur et inférieur, faisceaux moyens du grand dentelé.

§ II. — Articulations des côtes avec les cartilages costaux (articulations chondro-costales)

Les côtes et les cartilages costaux s'unissent entre eux par synarthrose.

Surfaces articulaires. — L'extrémité antérieure des côtes, plus ou moins renflée, se creuse d'une cavité ellipsoïde à grand diamètre dirigé de haut en bas. L'extrémité correspondante des cartilages costaux, inversement configurée, s'enfonce dans la cavité ellipsoïde précitée et les deux surfaces, ainsi juxtaposées, se soudent intimement.

Moyens d'union. — Cette soudure, comme le fait remarquer avec raison M. Sappey, constitue le véritable moyen d'union des articulations chondro-costales. Il convient de signaler encore, comme consolidant cette articulation, la continuité à son niveau de la membrane fibreuse qui entoure la côte (périoste) avec celle qui engaine le cartilage costal (périchondre).

§ III. — Articulations des cartilages costaux avec le sternum (articulations chondro-sternales)

Les sept premiers cartilages costaux prolongent les côtes jusqu'au sternum et s'articulent avec cette colonne osseuse. Ces articulations sont des arthrodies, présentant, comme on va le voir, une grande analogie avec les articulations costo-vertébrales précédemment décrites.

Surfaces articulaires. — 1° *Du côté du sternum*, deux facettes planes, l'une supérieure, l'autre inférieure ; elles s'inclinent l'une vers l'autre, de

façon à former par leur ensemble un angle dièdre ou, si l'on veut, une cavité angulaire ouverte en dehors.

2° *Du côté du cartilage costal*, deux facettes similaires, mais regardant en sens inverse et transformant l'extrémité du cartilage sur laquelle elles reposent en un angle saillant : c'est un véritable coin qui vient se placer dans la cavité angulaire correspondante, en la remplissant exactement.

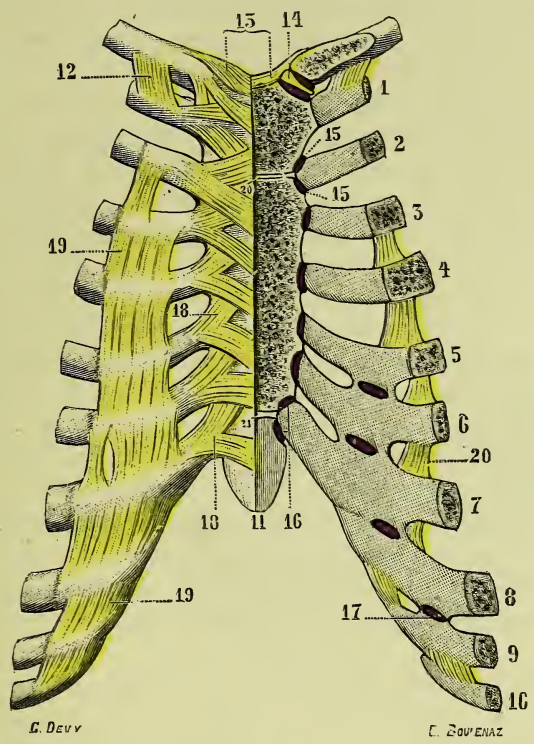

Fig. 293.

Articulations antérieures du thorax.

1, 2, 3, 4, 5, 6, 7, 8, 9, 10, les dix premières côtes. — 11, extrémité inférieure du sternum. — 12, ligament costo-claviculaire. — 13, ligament interclaviculaire. — 14, ménisque de l'articulation sterno-claviculaire. — 15, 16, synoviales des articulations chondro-sternales. — 17, articulations interchondrales. — 18, 18, ligaments antérieurs ou rayonnés des articulations chondro-sternales. — 19, bandelettes aponévrotiques réunissant les uns aux autres les cartilages costaux.

Une mince couche de fibro-cartilage revêt toutes ces facettes articulaires, tant du côté du cartilage costal que du côté du sternum.

La forme des surfaces articulaires, telles que nous venons de les décrire, est particulière au fœtus et à l'enfant. Car, avec les progrès de l'âge, la disposition angulaire s'atténue graduellement, à la fois sur le coin cartilagineux et dans sa cavité de réception sternale, pour faire place à une configuration plus ou moins arrondie et mousse.

Ligaments. — Les moyens d'union de l'articulation chondro-sternale sont constitués par trois ligaments : un ligament interosseux, un ligament capsulaire, un ligament antérieur.

a. Le *ligament interosseux* s'insère, d'une part sur le sommet du coin cartilagineux, d'autre part sur la partie la plus profonde de la fossette sternale. Il est situé, comme son nom l'indique, dans l'intérieur même de l'articulation. Mais il n'en occupe le plus souvent que la partie antérieure, nouvelle analogie des articulations chondro-sternales avec les articulations costo-vertébrales.

b. Le *ligament capsulaire* s'étend du pourtour d'une surface articulaire à l'autre. Il n'est autre que la membrane fibreuse d'enveloppe du cartilage costal, se continuant sans s'interrompre avec le périoste qui revêt le sternum.

c. Le *ligament antérieur*, encore appelé *ligament rayonné*, affecte la forme d'un triangle situé à la face antérieure de l'articulation. Son sommet s'attache à la partie interne et antérieure du cartilage costal. Sa base s'étale sur la face antérieure du sternum et s'y insère en entre-croisant ses fibres, d'une part avec les fibres des ligaments rayonnés voisins, d'autre part avec les tendons d'origine du muscle grand pectoral.

Synoviales. — Comme les articulations costo-vertébrales, les articulations chondro-sternales ne possèdent que des synoviales rudimentaires. Chaque articulation en possède une ou deux, suivant le degré de développement du ligament interosseux. On en compte d'ordinaire deux pour les articulations des deuxième et septième cartilages costaux (fig. 293, 15 et 16), une seule pour les autres cartilages.

Ces synoviales s'atténuent, du reste, au fur et à mesure qu'on avance en âge. Il en est de même naturellement de la cavité qu'elles limitent : l'arthrodie perd graduellement, avec sa mobilité, ses caractères de diarthrose, pour se rapprocher peu à peu des amphiarthroses.

Caractères particuliers à quelques articulations chondro-sternales. — La première, la deuxième et la septième des articulations chondro-sternales se distinguent des autres par quelques caractères particuliers.

a. La *première* disparaît de bonne heure par suite de la soudure du premier cartilage costal avec le sternum. Elle n'est plus chez l'adulte, sauf quelques cas exceptionnels, qu'une synarthrose, en tout semblable aux articulations chondro-costales. — Cette articulation présente, en outre, deux petits ligaments triangulaires, l'un en avant, l'autre en arrière. Ces deux ligaments s'insèrent en dehors sur le cartilage costal. De là, ils viennent se fixer au sternum, en s'écartant légèrement l'un de l'autre et en ménageant ainsi, au-dessus du premier cartilage, une petite dépression destinée à recevoir la partie correspondante de la clavicule.

b. La *deuxième* est caractérisée par une disposition angulaire, qui est beaucoup plus prononcée que pour les autres articulations et persistant indéfiniment.

c. La *septième*, enfin, nous présente un ligament qui lui appartient en propre : c'est le ligament costo-xiphoïdien, large bandelette fibreuse, qui s'insère, d'une part sur le bord inférieur du septième cartilage costal, d'autre part à la face antérieure de l'appendice xiphoïde.

§ IV. — Articulations des cartilages costaux entre eux

(articulations interchondrales)

Les sixième, septième et huitième cartilages costaux (quelquefois le cinquième) s'articulent chacun avec le cartilage sous-jacent, au moyen d'une arthrodie.

A cet effet, les cartilages correspondants s'élargissent au niveau de leur bord, pour former deux facettes planes et de forme ovalaire à grand diamètre transversal (fig. 293, 17).

Ces deux facettes sont maintenues en présence : 1° par le périchondre qui, au niveau de chaque articulation interchondrale, passe sans s'interrompre, d'un cartilage à l'autre, en constituant une espèce de ligament capsulaire ; 2° par quelques faisceaux fibreux à direction verticale qui renforcent le périchondre à sa partie antérieure.

Une *synoviale* rudimentaire tapisse les articulations interchondrales et permet aux surfaces en présence de légers mouvements de glissement.

Indépendamment de cette articulation, articulation vraie, les cartilages costaux sont encore unis à distance par des lames fibreuses, que l'on peut voir représentées sur la figure 293 (19,19). Ces faisceaux que l'on pourrait appeler *ligaments interchondraux*, s'étendent verticalement d'un cartilage à l'autre et sont particulièrement développés du troisième au neuvième. Ils sont situés immédiatement en dedans des muscles intercostaux internes et représentent vraisemblablement l'extrémité antérieure de ces muscles, frappée d'atrophie.

§ V. — Articulations des différentes pièces du sternum entre elles

(articulations sternales)

Le sternum se compose, chez l'adulte, de trois pièces distinctes : la poignée, le corps et l'appendice xiphoïde, Ces trois pièces sont unies entre elles par deux articulations, dites sternales, l'une supérieure, l'autre inférieure.

1° **Articulation sternale supérieure.** — Elle réunit l'une à l'autre la poignée et le corps du sternum ; c'est une amphiarthrose.

Pour cette articulation, les deux pièces osseuses présentent chacune une surface plane et rectangulaire, allongée transversalement et revêtue d'une mince couche de cartilage hyalin. Entre ces deux surfaces se place un fibrocartilage, qui présente exactement la même configuration et adhère intimement à l'un et à l'autre. Ce *ligament interosseux* présente dans sa constitution anatomique des variations nombreuses : tantôt il nous offre une consistance identique dans tous ses points; tantôt sa partie centrale est molle et comme diffluente; quelquefois même, il existe à son centre une véritable

cavité allongée transversalement comme le cartilage lui-même. L'articulation sternale supérieure présente dans ce dernier cas une certaine analogie avec les diarthroses.

Les deux premières pièces sternales sont encore maintenues en présence par le périoste qui descend sans s'interrompre, d'une pièce à l'autre et qui se trouve renforcé, tant sur la surface antérieure que sur la face postérieure du sternum, par de nombreux faisceaux fibreux à direction longitudinale ou oblique.

Les deux premières pièces du sternum s'infléchissent l'une sur l'autre, mais ces mouvements sont toujours très limités.

2° **Articulation sternale inférieure.** — Elle réunit le corps du sternum à l'appendice xiphoïde ; c'est une véritable synchondrose.

Analogue à la précédente, elle nous offre deux surfaces planes, allongées transversalement et solidement unies l'une à l'autre : 1° par une lame de cartilage placée entre les deux surfaces osseuses ; 2° par les deux couches fibreuses précitées qui revêtent la face antérieure et la face postérieure du sternum.

Ainsi que nous l'avons déjà vu en Ostéologie (p. 82), les deux articulations sternales ne sont que temporaires. L'articulation sternale supérieure disparaît d'ordinaire de cinquante à soixante ans, par suite de l'ossification de son cartilage interarticulaire. L'articulation sternale supérieure s'ossifie à son tour, mais dans l'extrême vieillesse seulement : il est même à remarquer que, dans la plupart des cas, cette ossification est incomplète, la portion centrale du ligament interosseux persistant à l'état de cartilage.

CHAPITRE IV

ARTICULATIONS DES MEMBRES

Les différents leviers osseux qui entrent dans la constitution des membres sont reliés entre eux par des articulations tout aussi importantes que complexes. Ces articulations appartiennent, pour le plus grand nombre d'entre elles, à la grande classe des diarthroses. Elles permettent aux membres les mouvements les plus variés et les plus étendus et les favorisent ainsi dans l'accomplissement des deux principales fonctions qui leur sont dévolues dans la mécanique animale, la locomotion et la préhension.

Nous étudierons successivement :

1° Les *articulations du membre supérieur;*

2° Les *articulations du membre inférieur.*

ARTICLE I

ARTICULATIONS DU MEMBRE SUPÉRIEUR

Le membre supérieur, rattaché au tronc par son premier segment, l'épaule ou ceinture scapulaire, nous présente, en allant de la ceinture à l'extrémité libre :

1° Les *articulations des os de l'épaule entre eux et avec le thorax;*

2° L'*articulation du bras avec l'épaule* ou *articulatio nscapulo-humérale;*

3° L'*articulation de l'avant-bras avec le bras* ou *articulation du coude ;*

4° Les *articulations des deux os de l'avant-bras entre eux* ou *articulations radio-cubitales;*

5° L'*articulation de la main avec l'avant-bras* ou *articulation du poignet ;*

6° Les *articulations de la main.*

§ I. — Articulations des os de l'épaule

Des deux os de l'épaule, la clavicule s'articule, d'une part avec le sternum et la première côte (*articulation sterno-costo-claviculaire*), d'autre part avec

l'acromion (*articulation acromio-claviculaire*) ; elle s'unit en outre à l'apophyse coracoïde par des ligaments puissants, les *ligaments coraco-claviculaires*. Nous étudierons tout d'abord ces trois articulations ; nous décrirons ensuite deux *ligaments propres au scapulum*.

A. — Articulation sterno-costo-claviculaire

Cette articulation réunit l'extrémité interne de la clavicule, d'une part au sternum, d'autre part au premier cartilage costal. Les deux surfaces en présence, inégales en étendue et configurées d'une façon différente, ne se correspondent pas. Pour rétablir l'harmonie, il existe entre elles un fibro-cartilage qui se moule exactement, en dehors sur la facette claviculaire, en dedans sur la facette sternale. L'articulation sterno-costo-claviculaire devient ainsi une diarthrose par *double emboîtement réciproque*.

Surfaces articulaires. — 1° *En dedans*, nous trouvons : *a*, du côté du sternum, une facette oblongue, à grand diamètre transversal, située sur le côté de la fourchette; elle est obliquement dirigée en bas et en dehors et regarde par conséquent en dehors et en haut ; *b*, du côté du cartilage costal, une petite surface plane située sur la partie interne et supérieure de ce cartilage; elle est triangulaire et se continue par sa base avec la facette sternale.

2° *En dehors*, l'extrémité externe de la clavicule nous présente : *a*, une première facette à direction verticale, triangulaire ou oblongue, allongée d'avant en arrière ; elle répond à la facette sternale ; *b*, au-dessous d'elle se trouve une deuxième facette, celle-ci toute petite, plane et horizontale, répondant au cartilage costal.

Les deux surfaces articulaires interne et externe sont revêtues l'une et l'autre par une couche de fibro-cartilage.

Si nous comparons entre elles maintenant au point de vue de leur configuration les deux surfaces constitutives de l'articulation sterno-costo-claviculaire, nous voyons : 1° que la surface sterno-costale est concave transversalement, légèrement convexe au contraire dans le sens antéro-postérieur ; 2° que les deux facettes claviculaires sont l'une et l'autre à peu près planes et que, bien loin d'être situées sur un même plan, ces deux facettes se réunissent à peu près à angle droit, la supérieure étant verticale, l'inférieure horizontale; 3° que la facette sterno-costale est allongée dans le sens transversal, tandis que la surface articulaire de la clavicule est allongée dans le sens antéro-postérieur.

Les deux surfaces mises en présence, on le voit, ne sauraient être plus discordantes : un vide considérable existe entre le sternum et la clavicule et, d'autre part, cette dernière pièce osseuse déborde le sternum en avant, en haut et en arrière.

Fibro-cartilage interarticulaire. — Le fibro-cartilage, destiné à rétablir la concordance, revêt la forme d'un disque irrégulier, incliné de haut en bas

et de dedans en dehors. — Ses deux *faces*, interne et externe, présentent une configuration exactement inverse à celle des surfaces osseuses contre laquelle elles s'appliquent. — Son *extrémité supérieure*, très épaisse, est unie à la partie la plus élevée de la facette claviculaire, dans une étendue qui varie de 2 à 5 millimètres ; cette union est intime, et a pour conséquence ce fait que le fibro-cartilage accompagne constamment la clavicule dans ses déplacements. — Son *extrémité inférieure*, très mince, s'unit à la facette costale, au point où cette dernière se continue avec la facette sternale. — Sa *circonférence*, enfin, adhère aux ligaments de l'articulation sur tous les points où elle est en contact avec eux.

Ligaments. — La clavicule, le sternum et le premier cartilage costal sont maintenus en présence par quatre ligaments : les ligaments sterno-clavicu-

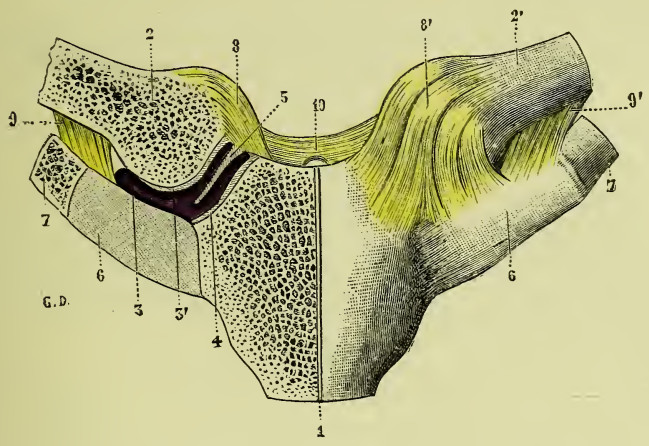

Fig. 294.

Articulation sterno-costo-claviculaire. (La moitié droite a été sciée verticalement et transversalement pour laisser voir la cavité de l'articulation.)

1, sternum. — 2, 2', clavicule. — 3, synoviale sterno-costo-claviculaire. — 3', surface articulaire de la clavicule. — 4, surface articulaire du sternum. — 5, fibro-cartilage interarticulaire. — 6, premier cartilage costal. — 7, première côte. — 8, 8', ligament sterno-claviculaire antérieur. — 9, 9', ligament costo-claviculaire. — 10, ligament interclaviculaire.

laires antérieur et postérieur, le ligament interclaviculaire et le ligament costo-claviculaire.

a. Le *ligament sterno-claviculaire antérieur* (fig. 294,8) est situé, comme son nom l'indique, à la face antérieure de l'articulation. Il se fixe, en dehors sur la partie antérieure et supérieure de l'extrémité interne de la clavicule. De là, il se porte obliquement en bas et en dedans et vient s'insérer sur la face antérieure de la poignée du sternum, un peu au-dessous de sa facette articulaire.

b. Le *ligament sterno-claviculaire postérieur* s'étale à la face postérieure de l'articulation. Analogue au précédent, il s'attache, d'une part à la partie postérieure et supérieure de l'extrémité interne de la clavicule, d'autre part à la face postérieure de la première pièce du sternum, immédiatement au-

dessous de sa face articulaire. Ce ligament est en rapport avec les deux muscles sterno-hyoïdien et sterno-thyroïdien qui le recouvrent.

c. Le *ligament interclaviculaire* (fig. 294, 10) s'étend transversalement d'une clavicule à l'autre, en passant au-dessus de la fourchette sternale. Ses deux extrémités s'insèrent, à droite et à gauche, sur la partie supérieure de l'extrémité interne de la clavicule. Son bord supérieur, concave, répond aux téguments. Son bord inférieur, convexe, repose sur l'échancrure médiane du sternum et lui adhère intimement dans toute son étendue, excepté sur la ligne médiane, où il ménage le plus souvent un orifice destiné à laisser passer des vaisseaux. Quant à ses deux faces, l'antérieure est recouverte par la peau, la postérieure recouvre le muscle sterno-thyroïdien. Au point de vue de sa signification en morphologie générale, le ligament interclaviculaire doit être considéré comme l'homologue de l'épisternum des vertébrés inférieurs.

d. Le *ligament costo-claviculaire* (fig. 294, 9 et 9') est constitué par un ensemble de faisceaux fibreux, très courts mais très résistants, qui unissent la clavicule au premier cartilage costal. Ces faisceaux s'insèrent en bas, suivant une ligne transversale qui occupe les trois quarts externes de ce cartilage et qui empiète même sur l'extrémité interne de la première côte. De là, ils se portent en haut et en dehors et viennent se fixer sur la face inférieure de la clavicule, qui présente à cet effet des rugosités ou même une fossette allongée transversalement. La face antérieure de ce ligament est recouverte par les faisceaux claviculaires du muscle grand pectoral. Sa face postérieure répond à la veine sous-clavière.

Synoviales. — Le fibro-cartilage interarticulaire divisant l'articulation sterno-costo-claviculaire en deux cavités secondaires, il existe pour cette articulation deux cavités distinctes : l'une interne, comprise entre le sternum et le fibro-cartilage ; l'autre externe, séparant la clavicule du fibro-cartilage et du premier cartilage costal (fig. 294, 3). Dans les cas où le fibro-cartilage se trouve perforé, cas qui sont loin d'être rares, les deux synoviales communiquent naturellement entre elles par l'intermédiaire de cet orifice.

Mouvements. — La clavicule, portant à son extrémité externe l'épaule et avec l'épaule le membre supérieur tout entier, exécute, grâce à l'articulation que nous venons de décrire, tous les mouvements qui caractérisent les diarthroses : elle s'élève et s'abaisse ; elle se porte en avant et en arrière ; elle exécute, enfin, des mouvements de circumduction.

Dans ces différents mouvements, la clavicule se meut autour d'un axe qui passe, non pas par l'articulation sterno-claviculaire elle-même, mais par un point situé un peu en dehors de cette articulation, dans l'extrémité interne de la clavicule par conséquent.

Il en résulte que les deux extrémités de la clavicule se meuvent simultanément, mais en sens inverse. Ainsi, dans les mouvements d'*élévation*, lorsque l'extrémité externe s'élève, l'extrémité interne s'abaisse, en glissant de haut en bas le long de la facette sterno-costale. Dans les mouvements d'*abaissement* au contraire, lorsque l'extrémité externe descend pour reprendre sa position première, l'extrémité interne remonte, en glissant de bas en haut le long de cette même facette sterno-costale.

Il en est de même dans les mouvements de *projection en avant* et de *projection en arrière* de l'extrémité externe : l'extrémité interne, basculant toujours en sens inverse, se dirige en arrière dans le premier cas, se porte en avant dans le second.

Le mouvement de *circumduction* résulte, ici comme ailleurs, de la succession régulière

des quatre mouvements précédents. Il est à remarquer qu'il existe, en réalité, un double mouvement de circumduction : l'un, tout petit, décrit par l'extrémité interne de la clavicule ; l'autre, beaucoup plus étendu, décrit par l'extrémité externe.

Muscles moteurs. — 1° *Elévateurs :* trapèze, chef externe du sterno-cléido-mastoïdien.
2° *Abaisseurs :* grand pectoral, faisceaux internes du deltoïde, sous-clavier.
3° *Projecteurs en avant :* grand pectoral, deltoïde, sous-clavier.
4° *Projecteurs en arrière* : trapèze, chef externe du sterno-cléido-mastoïdien.

B. — Articulation acromio-claviculaire

L'articulation de la clavicule avec l'acromion est une arthrodie.

Surfaces articulaires. — 1° *Du côté de la clavicule*, une facette ovalaire, située sur l'extrémité externe de cet os; elle est plane, allongée d'avant en arrière, regardant en dehors et un peu en bas. — 2° *Du côté de l'acromion*, une face similaire, occupant la partie la plus antérieure du bord interne de cette apophyse, regardant en dedans et un peu en haut.

Ces deux facettes sont revêtues l'une et l'autre d'une couche de fibro-cartilage, toujours plus épaisse sur l'acromion que sur la clavicule.

Ligaments. — La clavicule et l'acromion sont réunis l'un à l'autre par deux ligaments périphériques, l'un supérieur, l'autre inférieur :

a. Le *ligament acromio-claviculaire supérieur* s'insère, d'une part à la face supérieure de l'acromion, d'autre part à la face supérieure de l'extrémité externe de la clavicule. Ce ligament est constitué par un ensemble de faisceaux fibreux à direction transversale ; il est remarquable par son épaisseur et sa résistance.

b. Le *ligament acromio-claviculaire inférieur*, beaucoup plus mince, souvent à l'état de simple vestige, s'étend de la face inférieure de l'acromion à la face inférieure de la clavicule.

Fibro-cartilage interarticulaire. — Les facettes claviculaires et acromiales sont parfois séparées par l'interposition d'une lame fibro-cartilagineuse, dont la disposition et la structure rappellent exactement celles des ménisques interarticulaires. Ce fibro-cartilage présente ici des variations individuelles que l'on peut ramener aux trois types suivants :

1er *type.* — Le fibro-cartilage se détache du revêtement fibro-cartilagineux de la facette acromiale, dont il n'est qu'une dépendance. Il fait corps avec la partie supérieure de ce revêtement et ne descend que de quelques millimètres dans l'intérieur de l'articulation.

2e *type.* — Complètement indépendant du fibro-cartilage d'encroûtement de la facette acromiale, il affecte la forme d'un coin dont la base répond au ligament acromio-claviculaire supérieur et dont le sommet, aminci et tranchant, reste libre dans l'articulation.

3e *type.* — Indépendant encore du fibro-cartilage d'encroûtement, il descend du ligament acromio-claviculaire supérieur jusqu'au ligament acromio-claviculaire inférieur et divise ainsi l'articulation en deux cavités secondaires,

l'une en rapport avec l'acromion, l'autre en rapport avec la clavicule (type très rare).

Synoviale.— La synoviale de l'articulation acromio-claviculaire est généralement simple. Ce n'est que dans les cas exceptionnels où le fibro-cartilage occupe toute la hauteur de l'articulation que cette synoviale est double.

Mouvements. — L'articulation acromio-claviculaire ne présente que de simples mouvements de glissement. Ces mouvements de glissement, quoique très limités, sont suffisants pour permettre à l'omoplate des déplacements très étendus, qui modifient ses relations avec le thorax.

Parmi les mouvements qu'exécute l'omoplate autour de la clavicule, l'un des plus importants est un mouvement de *rotation* ou de *bascule* autour d'un axe qui passerait par les articulations acromio- et coraco-claviculaire et dans lequel la face antérieure de l'omoplate glisse sur la partie correspondante du thorax, comme s'il existait entre les deux surfaces une véritable synoviale.

Ces mouvements sont tels que l'angle externe et l'angle supérieur de l'omoplate se meuvent simultanément, mais en sens inverse : l'angle externe s'abaisse lorsque l'angle supérieur s'élève; et, vice versa, l'angle externe s'élève lorsque l'angle supérieur s'abaisse.

Comme, d'autre part, le moignon de l'épaule subit les mêmes déplacements que l'angle externe du scapulum qui est placé au-dessous de lui, nous pouvons immédiatement déduire de ce qui précède les deux propositions suivantes, que nous rencontrerons à chaque pas dans l'étude des muscles de cette région :

1° *Tout muscle qui élève l'angle supérieur de l'omoplate abaisse du même coup le moignon de l'épaule;*

2° *Tout muscle qui abaisse l'angle supérieur élève du même coup le moignon de l'épaule.*

Il est à peine besoin de faire remarquer que, lorsque l'angle externe de l'épaule s'abaisse, l'angle inférieur se rapproche de la colonne vertébrale, qu'il s'éloigne au contraire de la ligne médiane toutes les fois que l'angle externe s'élève.

C. — Ligaments coraco-claviculaires (fig. 295).

En passant au-dessus de l'apophyse coracoïde, la clavicule s'unit à cette apophyse au moyen de deux ligaments, l'un antérieur, l'autre postérieur :

a. Le *ligament coraco-claviculaire antérieur* ou *trapézoïde* revêt la forme d'une lame quadrilatère, plus haute que large. Il s'attache en bas sur la partie postérieure du bord interne de l'apophyse coracoïde. De là, il se dirige très obliquement vers la face inférieure de la clavicule, et s'y insère à une crête rugueuse voisine de l'extrémité externe de cet os.

b. Le *ligament coraco-claviculaire postérieur* ou *conoïde*, ainsi appelé en raison de sa forme triangulaire, prend naissance par son extrémité inférieure sur la base de l'apophyse coracoïde. Puis, se portant en haut, il s'évase à la manière d'un éventail et vient se fixer, par une base très large, sur le bord postérieur de la clavicule un peu en arrière du ligament trapézoïde.

La clavicule et l'apophyse coracoïde sont séparées l'une de l'autre, dans les conditions ordinaires, par un intervalle de 8 à 10 millimètres. Dans certains mouvements, cependant, les deux os se rapprochent, arrivent au contact et peuvent même glisser l'une sur l'autre. Ces mouvements de rapprochement et de glissement sont favorisés par une masse de tissu cellulaire lâche, qui comble tout l'intervalle compris entre la clavicule, l'apophyse cora-

coïde et les deux ligaments qui les unissent. On trouve même souvent, au sein de cette masse celluleuse, une véritable bourse séreuse (fig. 295, 5).

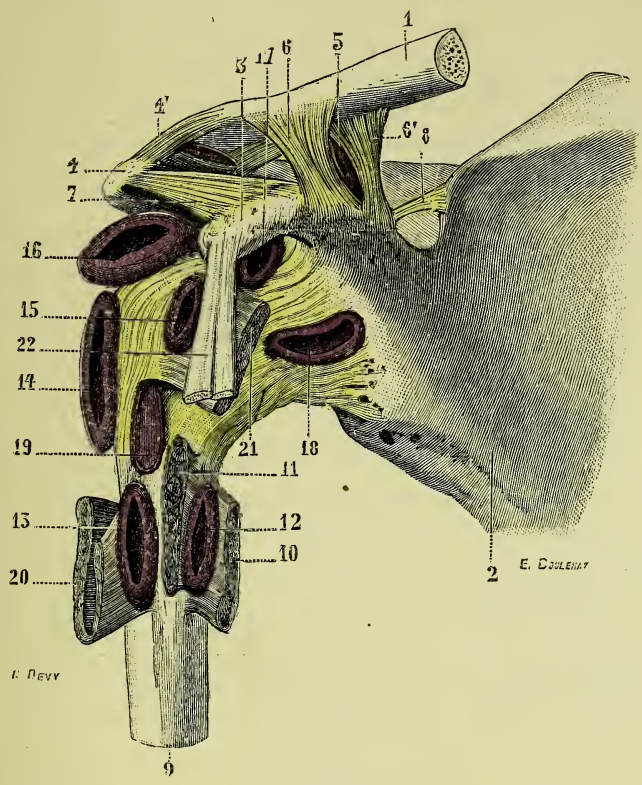

Fig. 295.

Articulation de l'épaule, vue antérieure.

1, clavicule. — 2, omoplate. — 3, apophyse coracoïde. — 4, acromion. — 4', ligament acromio-claviculaire. — 5, bourse séreuse située entre 6, ligament coraco-claviculaire antérieur ou trapézoïde et 6', ligament coraco-claviculaire postérieur ou conoïde. — 7, ligament acromio-coracoïdien. — 8, ligament coracoïdien. — 9, humérus. — 10, grand rond. — 11, grand dorsal. — 12, bourse séreuse située entre ces deux muscles. — 13, bourse séreuse située au-dessous du grand pectoral. — 14, 15, bourses situées au-dessous du deltoïde. — 16, bourse sous-acromiale. — 17, bourse sous-coracoïdienne. — 18, prolongement de la synoviale de l'épaule au-dessous du sous-scapulaire. — 19, prolongement de cette synoviale autour du tendon de la longue portion du biceps. — 20, grand pectoral. — 21, sous-scapulaire. — 22, courte portion du biceps.

Anormalement, on peut observer, entre la clavicule et l'apophyse coracoïde, une véritable articulation (voy. Ostéologie, p. 231).

Au sujet de la clavicule et de ses différentes connexions, consultez : Struthers (J.), *The clavicle*, 90 p. Edinburgh, 1855; Poirier (P.), *La clavicule et ses articulations*, Journ. de l'Anatomie, 1890.

D. — Ligaments propres au scapulum

On désigne sous ce nom deux bandelettes fibreuses qui s'insèrent, par l'une et l'autre de leurs deux extrémités, sur le scapulum. Ce sont : le *ligament coracoïdien* et le *ligament acromio-coracoïdien*.

Ligament coracoïdien. — Le ligament coracoïdien (fig. 295, 8) s'étend de la base de l'apophyse coracoïde à la partie supérieure et postérieure de l'échancrure coracoïdienne (p. 234). Il convertit ainsi l'échancrure précitée en un véritable orifice, moitié osseux, moitié fibreux, qui fait communiquer la fosse sous-scapulaire avec la fosse sus-épineuse. Par ce trou passe le nerf sus-scapulaire; l'artère de même nom passe au-dessus du ligament.

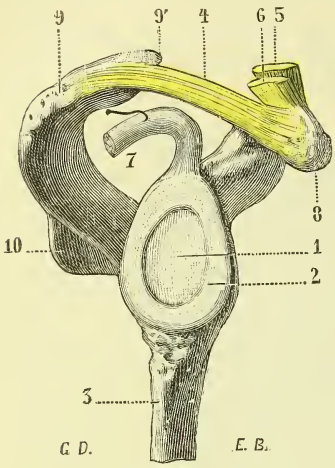

Fig. 296.
Cavité glénoïde du côté droit vue de face.

1, cavité glénoïde de l'omoplate. — 2, bourrelet glénoïdien. — 3, bord axillaire de l'omoplate. — 4, ligament acromio-coracoïdien. — 5, ligament coraco-claviculaire postérieur ou conoïde. — 6, ligament coraco-claviculaire antérieur ou trapézoïde. — 7, tendon de la longue portion du biceps. — 8, apophyse coracoïde. — 9, 9' acromion. — 10, épine de l'omoplate.

Ligament acromio-coracoïdien. — Le ligament acromio-coracoïdien (fig. 295, 7 et fig. 296, 4) a la forme d'une lame mince et triangulaire, dirigée transversalement de l'apophyse coracoïde à l'acromion. — Sa *base*, située en dedans, s'attache au bord externe de l'apophyse coracoïde dans toute son étendue. — Son sommet se fixe à l'extrémité antérieure de l'acromion, immédiatement en avant de l'articulation acromio-claviculaire. — Sa *face supérieure* répond au muscle deltoïde qui la recouvre. — Sa *face inférieure* est en rapport avec l'articulation scapulo-humérale dont la sépare une bourse séreuse importante (fig. 295, 16). — Son *bord postérieur*, relativement épais, est oblique de dedans en dehors et d'arrière en avant. — Son *bord antérieur*, plus mince et transversalement dirigé, dégénère en une lame celluleuse, qui se perd insensiblement à la face profonde du muscle deltoïde.

Les ligaments coracoïdien et acromo-coracoïdien s'insèrent, comme on le voit, par leurs deux extrémités sur un seul os, le scapulum : ils devraient, en conséquence, être rayés de la liste des ligaments, dont l'attribut essentiel est de réunir deux os distincts, mobiles ou immobiles l'un sur l'autre. Les deux ligaments en question ont une signification tout autre : ce sont les homologues fibreux de pièces osseuses qui existent normalement à leurs lieu et place chez quelques mammifères, notamment chez le paresseux. — Les faits ne sont pas excessivement rares où l'on rencontre chez l'homme un trou coracoïdien, osseux sur tout son pourtour. Nous estimons avec Sutton qu'une pareille disposition est moins le résultat d'une transformation osseuse du ligament coracoïdien, qu'un retour à une disposition ancestrale.

§ II. — Articulation scapulo-humérale

L'articulation du bras avec l'épaule, articulation scapulo-humérale, articulation de l'épaule proprement dite, appartient au genre des énarthroses.

Surfaces articulaires. — Elle a pour surfaces articulaires, d'une part la tête de l'humérus, d'autre part la cavité glénoïde de l'omoplate, agrandie par un fibro-cartilage.

1° *Tête de l'humérus.* — La tête de l'humérus (p. 237), arrondie et lisse,

représente environ le tiers d'une sphère dont le rayon mesure de 25 à 30 millimètres. Elle est un peu plus étendue dans le sens transversal que dans le sens vertical et regarde obliquement en haut, en dedans et en arrière. Son axe forme avec celui de l'humérus un angle fortement obtus qui mesure, suivant les sujets, de 130 à 150 degrés. Cette tête est limitée sur son pourtour par une portion rugueuse et plus ou moins rétrécie, qui a reçu le nom de col anatomique. En dehors du col, se dressent deux saillies volumineuses, le trochin en avant, le trochiter en arrière. Ces deux saillies sont séparées l'une de l'autre par une gouttière à direction verticale, la gouttière bicipitale, qui donne passage au tendon de la longue portion du biceps.

La tête humérale est revêtue par une couche de cartilage articulaire, plus épaisse à son centre qu'à la périphérie.

2° *Cavité glénoïde.*—La cavité glénoïde (p. 234) occupe l'angle externe de l'omoplate. Elle revêt la forme d'un ovale dont le grand axe serait vertical et la grosse extrémité dirigée en bas. Elle regarde obliquement en dehors, en avant et en haut. Son diamètre vertical mesure en moyenne 35 millimètres, son diamètre transversal 25 millimètres seulement.

Légèrement excavée à son centre, la cavité glénoïde est limitée en dehors par une ligne régulièrement courbe. Elle présente en dedans, un peu au-dessus de la partie moyenne, une petite dépression ou encoche qui empiète sur la surface articulaire et a pour effet, par conséquent, de diminuer sa largeur sur ce point.

La cavité glénoïde, de même que la tête de l'humérus, est revêtue d'une couche de cartilage diarthrodial. Mais, contrairement à ce qui a lieu pour la tête humérale, cette couche est moins épaisse au centre qu'à la périphérie.

Bourrelet glénoïdien. — Sur le pourtour de la cavité glénoïde vient se placer, à la manière d'un cadre, un cordon fibro-cartilagineux qui a pour effet de l'agrandir et qui, comme tel, devient une des parties essentielles de l'articulation. Ce cordon, connu sous le nom de bourrelet glénoïdien, est prismatique et triangulaire et nous présente par conséquent trois faces : une *face postérieure*, qui répond à la circonférence de la cavité glénoïde et lui adhère intimement ; une *face externe*, qui donne attache au ligament capsulaire ; une *face interne*, enfin, qui s'incline graduellement vers la cavité glénoïde et se continue avec elle sans ligne de démarcation bien nette.

Sur le rebord interne de la surface articulaire, au niveau de l'encoche signalée plus haut, le bourrelet glénoïdien passe quelquefois à la manière d'un pont d'une extrémité à l'autre de cette encoche et forme sur ce point un petit orifice, moitié osseux, moitié fibreux, à travers lequel s'échappe un cul-de-sac de la synoviale. Cet orifice est l'homologue d'un orifice similaire, mais beaucoup plus grand, que nous étudierons plus tard dans l'articulation de la hanche et qui donne passage à des vaisseaux. L'homologie « est complétée d'ailleurs par une branche artérielle grêle qui se détache de l'artère scapulaire inférieure ou plutôt de l'anastomose qui relie cette artère à la sus-scapulaire, pour se rendre aux parties molles, ligaments et synoviales, qui entourent l'orifice glénoïdien » (Carpentier).

Au point de vue de sa constitution anatomique, le bourrelet glénoïdien est formé : 1° par des fibres propres, entre-croisées dans divers sens; 2° par des fibres d'emprunt ou de renforcement, qui lui proviennent à la fois, en haut du tendon de la longue portion du biceps, en bas du tendon de la longue portion du triceps.

Bien qu'agrandie par son bourrelet, la cavité glénoïde de l'omoplate est encore bien plus petite qu'il ne le faudrait pour loger la tête de l'humérus. Il en résulte qu'il y a ici une simple juxtaposition des surfaces articulaires et non pas réception de l'une par l'autre. Il en résulte aussi qu'une portion de la tête humérale, celle que ne peut contenir la cavité glénoïde, se trouve naturellement en contact avec les ligaments sphériques.

Ligaments. — La tête de l'humérus et la cavité glénoïde de l'omoplate sont maintenues en présence : 1° par un ligament capsulaire; 2° par un certain nombre de ligaments accessoires qui viennent renforcer la capsule et qui proviennent, les uns de l'apophyse coracoïde (*ligaments coraso-huméraux*), les autres du bourrelet glénoïdien (*ligaments gléno-huméraux*).

1° *Ligament capsulaire.*—Le ligament capsulaire revêt, ici comme ailleurs, la forme d'un manchon, s'insérant par sa circonférence supérieure sur le pourtour de la cavité glénoïde et de son bourrelet, par sa circonférence inférieure sur le col de l'humérus.

Du côté de l'omoplate, la capsule articulaire se fusionne entièrement à sa partie inférieure avec le tendon du triceps. Sa partie supérieure, dépassant un peu les limites du bourrelet, vient chercher insertion jusqu'au niveau de la base de l'apophyse coracoïde.

Du côté de l'humérus, elle s'attache sur la lèvre externe du col anatomique dans presque toute son étendue. A la partie inférieure cependant, elle abandonne la région du col pour venir se fixer sur le corps de l'humérus lui-même, à 1 ou 2 centimètres au-dessous de la surface articulaire. Au niveau du trochin et du trochiter, elle se confond avec les tendons des différents muscles qui s'attachent à ces deux tubérosités, le sous-scapulaire, le sus-épineux, le sous-épineux et le petit rond.

La capsule articulaire de l'épaule se compose de faisceaux fibreux, présentant les directions les plus diverses et s'entre-croisant dans tous les sens. Elle est extrêmement lâche et permet aux deux surfaces articulaires un écartement de 2 à 3 centimètres, à la condition d'insuffler de l'air ou de pousser une injection dans la synoviale. Elle présente d'ordinaire trois ouvertures, lesquelles livrent passage à autant de prolongements de la synoviale qui seront décrits dans un instant.

2° *Ligaments coraco-huméraux.* — Au nombre de deux, ces ligaments se distinguent en superficiel et profond :

a. Le *ligament coraco-huméral superficiel* (fig. 297, 6), de forme quadrilatère, s'insère en haut à toute la longueur du bord externe de l'apophyse coracoïde, immédiatement au-dessous du ligament acromio-coracoïdien. De là, il se porte obliquement en bas, en avant et en dehors et vient se confondre

avec la capsule, au voisinage du trochiter. Ce ligament est séparé de l'acromion par une bourse séreuse, la *bourse sous-acromiale;* une deuxième bourse séreuse, la *bourse sous-coracoïdienne*, le sépare de la capsule articulaire.

b. Le *ligament coraco-huméral profond* (fig. 297, 7) émane encore du bord externe de l'apophyse coracoïde, un peu au-dessous du précédent. Comme lui, il se porte en dehors vers la capsule articulaire et ne tarde pas à se confondre avec le ligament gléno-huméral supérieur, dont il partage l'insertion inférieure.

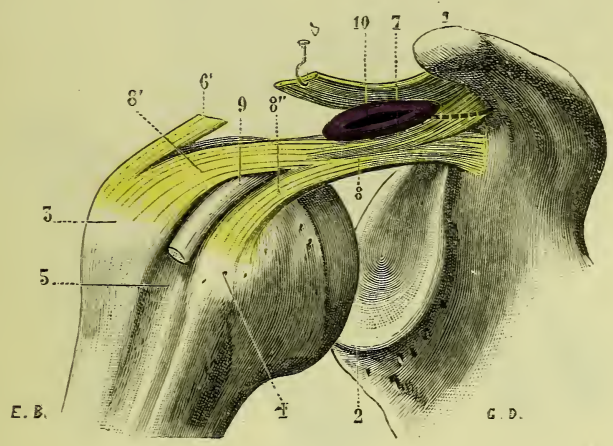

Fig. 297.

Articulation scapulo-humérale, ligaments coraco-huméraux.

1, apophyse coracoïde.— 2, cavité glénoïde. — 3, trochiter. — 4, trochin. — 5, gouttière bicipitale.— 6, ligament coraco-huméral superficiel, sectionné et érigné en haut. — 6', portion inférieure de ce ligament. — 7, ligament coraco-huméral profond. — 8, ligament gléno-huméral supérieur. — 8', sa branche de bifurcation trochitérienne. — 8", sa branche trochinienne. — 9, tendon de la longue portion du biceps. — 10, bourse séreuse sous-coracoïdienne.

3° *Ligaments gléno-huméraux.* — Lorsqu'on examine attentivement la capsule articulaire, soit par sa surface externe, soit par sa surface interne, on constate facilement que sa constitution anatomique est loin d'être uniforme et qu'elle présente, notamment à sa partie antérieure, trois bandes très épaisses et très résistantes, séparées les unes des autres par des portions beaucoup plus minces. C'est à ces bandes, non isolables de la capsule, mais nettement délimitées dans la plupart des cas, qu'on donne le nom de ligaments gléno-huméraux. Ces ligaments, signalés en 1853 par Schlemm et décrits à nouveau dans ces dernières années par Morris, Farabeuf, Reynier, Carpentier, ne doivent pas être négligés plus longtemps dans les descriptions classiques. Ils sont au nombre de trois, et se distinguent, d'après leur situation, en supérieur, moyen et inférieur :

a. Le *ligament gléno-huméral supérieur* (*sus-gléno-sus-huméral* de Farabeuf) se détache du bourrelet glénoïdien, immédiatement au-dessous de l'encoche que nous avons signalée sur le bord interne de la cavité glénoïde (fig. 297, 8). De là, il se porte horizontalement en dehors et se réunit peu après son origine, comme nous l'avons vu plus haut, avec le ligament coraco-huméral profond. Le ruban fibreux qui résulte de cette union poursuit son

trajet vers la partie supérieure du col de l'humérus et se divise, en l'atteignant, en deux faisceaux qui viennent se fixer : l'un, l'externe, à la partie supérieure du trochiter; l'autre, l'interne, à la partie supérieure du trochin. L'échancrure qui résulte de cette bifurcation est située au-dessus de la coulisse bicipitale et forme avec cette dernière un orifice ovalaire, moitié osseux, moitié fibreux : c'est à travers cet orifice que passe le tendon de la longue portion du biceps, pour pénétrer dans la cavité articulaire et gagner sa sur-

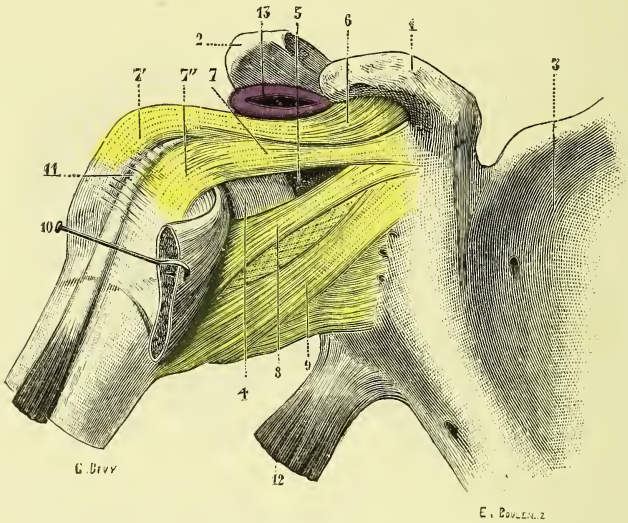

Fig. 298.

Articulation scapulo-humérale, vue antérieure.

1, apophyse coracoïde. — 2, acromion. — 3, fosse sous-scapulaire. — 4, tête de l'humérus, vue à travers le foramen ovale 5. — 6, ligaments coraco-huméraux. — 7, ligament gléno-huméral supérieur, avec son chef d'insertion au trochiter 7' et son attache au trochin 7''. — 8, ligament gléno-huméral moyen. — 9, ligament gléno-huméral inférieur. — 10, muscle sous-scapulaire érigné en dehors. — 11, tendon du biceps (longue portion). — 12, triceps brachial (longue portion). — 13, bourse séreuse sous-acromiale.

face d'implantation. Le ligament gléno-huméral supérieur correspond homologiquement (Welcker) au ligament rond de l'articulation coxo-fémorale.

b. Le *ligament gléno-huméral moyen* (*sus-gléno-préhuméral* de Farabeuf) s'insère sur le bourrelet glénoïdien au même niveau que le précédent (fig. 298, 8). De là, il se porte obliquement en bas et en dehors et vient se fixer à la base du trochin, immédiatement au-dessous du tendon sous-scapulaire avec lequel il se confond. Le ligament gléno-huméral moyen, en s'écartant du ligament gléno-huméral supérieur, circonscrit (fig. 298, 5) un espace triangulaire dont la base serait tournée vers le trochin, le sommet vers la cavité glénoïde. C'est le *foramen ovale* de Weitbrecht, appelé encore la *boutonnière du sous-scapulaire :* c'est en effet à la partie externe de cet espace que le tendon du sous-scapulaire refoule devant lui la synoviale pour aller prendre insertion sur l'humérus.

c. Le *ligament gléno-huméral inférieur* (*pré-gléno-sous-huméral* de Farabeuf) est à la fois le plus étendu et le plus fort des trois ligaments gléno-huméraux (fig. 29, 98). Il se détache du bord interne de la cavité glénoïde et

de la partie attenante du bourrelet glénoïdien et vient s'insérer, d'autre part,

Fig. 299.

Articulation scapulo-humérale, vue postérieure.

(La capsule a été excisée dans sa partie postérieure, pour montrer l'intérieur de l'articulation et plus spécialement la face profonde des ligaments antérieurs.)

1, apophyse coracoïde. — 2, épine de l'omoplate. — 3, 3', fosse sus- et sous-épineuse. — 4, surface de section de l'humérus. — 5, foramen ovale, obturé en partie par 6, le tendon du muscle sous-scapulaire 6'. — 7, ligament gléno-huméral supérieur. — 8, ligament gléno-huméral moyen. — 9, ligament gléno-huméral inférieur. — 10, ligament coraco-huméral. — 11, tendon du biceps dans sa portion intra-articulaire. — 11', sa portion extra-articulaire érignée en dehors. — 12, triceps (longue portion). — 13, cavité glénoïde de l'omoplate. — 13', bourrelet glénoïdien, formant un pont au-dessus de l'échancrure du bord interne de la cavité.

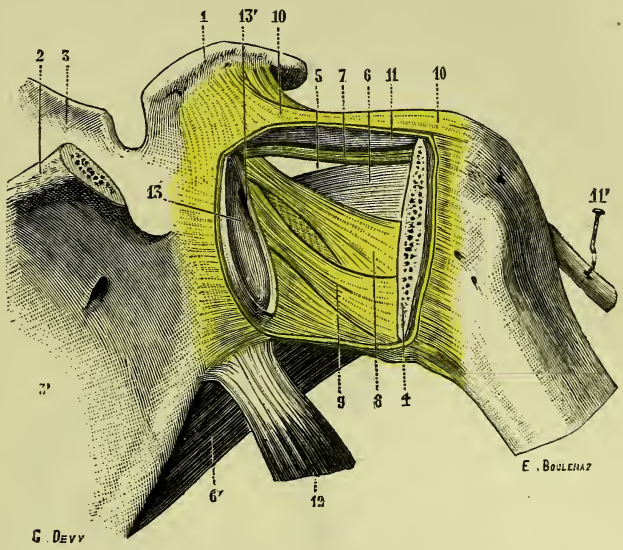

sur la partie antérieure et inférieure du col chirurgical de l'humérus, entre le sous-scapulaire et le petit rond.

Synoviales. — La synoviale de l'articulation scapulo-humérale est intime-

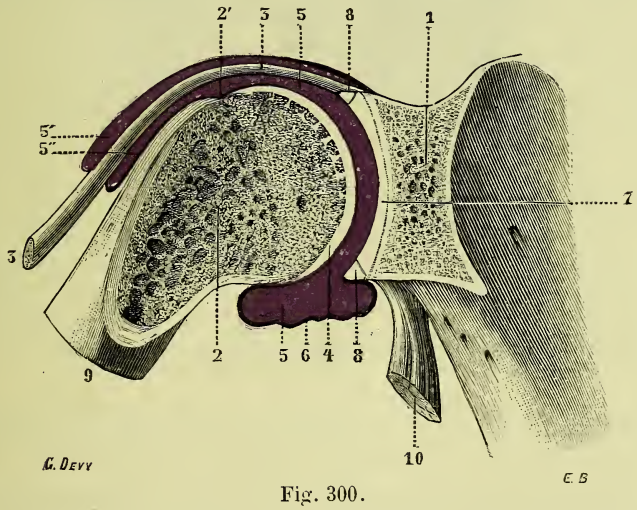

Fig. 300.

Coupe vertico-transversale de l'articulation scapulo-humérale.

1, col de l'omoplate. — 2, 2', col anatomique de l'humérus. — 3, tendon de la longue portion du biceps. — 4, tête de l'humérus. — 5, 5, synoviale. — 5', 5''. son prolongement bicipital. — 6, son cul-de-sac inférieur. — 7, cavité glénoïde. — 8, coupe du bourrelet glénoïdien. — 9, corps de l'humérus. — 16, tendon de la longue portion du triceps.

ment unie au ligament capsulaire qu'elle tapisse dans toute son étendue. Du côté de l'omoplate, elle s'insère sur le bord libre ou tranchant du bourrelet glénoïdien; du côté de l'humérus, elle se termine exactement sur le pourtour

de la surface articulaire. Elle revêt donc toute la portion de ce dernier os qui se trouve comprise entre la surface cartilagineuse et la zone d'insertion du ligament capsulaire, c'est-à-dire : le col anatomique sur tout son pourtour et la partie inférieure du col chirurgical dans une étendue qui varie de 8 à 20 millimètres.

Cette synoviale envoie au dehors de l'articulation, à travers les orifices de

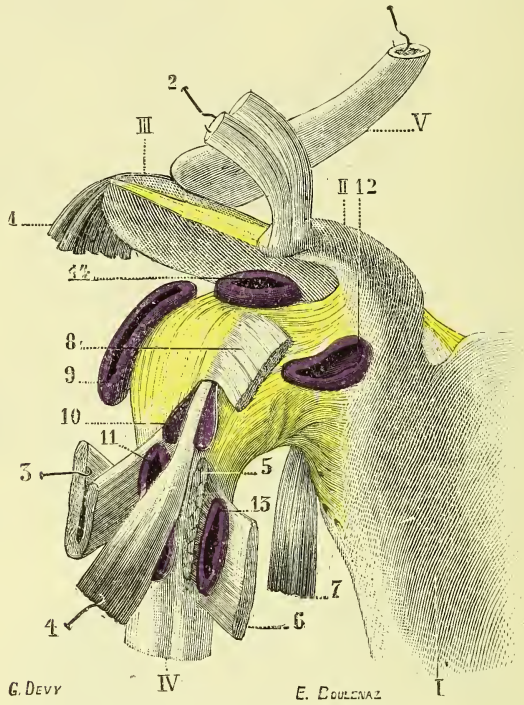

Fig. 301.

Bourses séreuses de l'épaule.

I, omoplate, vue par sa face antérieure. — II, apophyse coracoïde. — III, acromion. — IV, humérus. — V, clavicule érignée en haut. — 1, deltoïde. — 2, coraco-brachial et courte portion du biceps, érignés en haut. — 3, grand pectoral — 4, longue portion du biceps. — 5, grand dorsal. — 6, grand rond. — 7, longue portion du biceps. — 8, tendon du sous-scapulaire. — 9, bourse séreuse sous-acromiale. — 10, prolongement de la synoviale articulaire autour du tendon de la longue portion du biceps. — 11, bourse séreuse située au-dessous du grand pectoral. — 12, prolongement de la synoviale articulaire au-dessous du sous-scapulaire. 13, — bourse séreuse située entre le grand pectoral et le grand rond. — 14, bourse séreuse sous-coracoïdienne.

la capsule fibreuse que nous avons mentionnés plus haut, trois prolongements, dont deux sont constants : le premier s'engage au-dessous du muscle sous-scapulaire (*bourse du sous-scapulaire*) ; le second accompagne le tendon de la longue portion du biceps jusqu'au voisinage du tendon du grand pectoral (*bourse bicipitale*). Le troisième enfin, celui-ci non constant, s'étale au-dessous du muscle sous-épineux (*bourse du sous-épineux*).

Mouvements. — L'articulation scapulo-humérale est, sans conteste, la plus mobile des énarthroses. Les mouvements, à la fois si variés et si étendus, que peut exécuter l'humérus sur l'omoplate sont réductibles aux quatre mouvements fondamentaux suivants : abduction et adduction, projection en avant et projection en arrière, rotation en ledans et rotation en dehors, circumduction.

1° *Abduction et adduction.* — L'*abduction* ou *élévation* est le mouvement par lequel l'humérus s'écarte du tronc ; l'*adduction* ou *abaissement*, le mouvement par lequel il s'en rapproche. Dans cet ordre de mouvements, l'humérus tourne autour d'un axe antéro-postérieur, passant par le col chirurgical. Il en résulte que ses deux extrémités se meuvent simultanément, mais en sens inverse : c'est ainsi que lorsque l'humérus s'élève, son extrémité supérieure ou tête glisse de haut en bas sur la cavité glénoïde; elle glisse au contraire de bas en haut, lorsque l'humérus, préalablement élevé, revient à sa position de repos. — L'abduction est limitée par la rencontre du trochiter et de la partie supérieure de la cavité glénoïde; l'adduction, par la rencontre du membre supérieur avec le tronc.

2° *Projection en avant et projection en arrière.* — La *projection en avant* et la *projection en arrière* sont encore désignées sous le nom de *flexion* et d'*extension*. Ces deux mouvements s'exécutent autour d'un axe transversal, qui passerait à la fois par le centre du trochiter et par le centre de la cavité glénoïde. La tête de l'humérus tourne sur place, tandis que son extrémité inférieure décrit un arc de cercle dans un plan parallèle au plan médian. — Le mouvement de flexion est très étendu : il est de 110 à 120 degrés. Le mouvement d'extension l'est beaucoup moins; il est limité, en effet, par la rencontre de la tête humérale et de l'apophyse coracoïde : il atteint à peine 30 à 35 degrés.

3° *Circumduction.* — Le *mouvement de circumduction* ou *mouvement de fronde* n'est que le passage de l'un à l'autre des quatre mouvements précédents. La tête humérale glisse dans divers sens sur la cavité glénoïde, conservant toujours le contact avec elle, tandis que son extrémité inférieure décrit un cercle complet, en passant successivement par les différentes positions qui constituent la flexion, l'abduction, l'extension, l'adduction, etc.

4° *Rotation.* — Les *mouvements de rotation*, soit en dehors, soit en dedans, s'exécutent autour d'un axe vertical qui passe à la fois par le centre de la tête humérale et par l'épitrochlée. Il en résulte que la tête humérale glisse sur la cavité glénoïde : d'avant en arrière dans les mouvements de rotation en dedans, d'arrière en avant dans les mouvements de rotation en arrière. Ces mouvements sont l'un et l'autre très limités, surtout la rotation en dehors.

Muscles moteurs. — 1° *Abducteurs :* deltoïde, sus-épineux.
2° *Adducteurs :* grand pectoral, grand dorsal, grand rond, petit rond, sous-épineux, sous-scapulaire, coraco-brachial, courte portion du biceps, longue portion du biceps.
3° *Fléchisseurs :* grand pectoral, faisceaux antérieurs du deltoïde.
4° *Extenseurs :* grand dorsal, grand rond, faisceaux postérieurs du deltoïde.
5° *Rotateurs en dedans :* grand pectoral, grand dorsal, grand rond, sous-scapulaire.
6° *Rotateurs en dehors :* sous-épineux, petit rond.

Voyez au sujet des ligaments de l'épaule : Farabeuf, *Bull. soc. de chir.*, 1882 ; Reynier, *Bull. soc. anat.*, 1882 et *Journ. de l'Anat.*, 1887; Carpentier, *Th. de Lille*, 1887 ; Gordon Brodie, *Note on the transverso-humeral, coraco-acromial and coraco-humeral ligaments*, Journ. of Anat. and Physiol., 1890, vol. XXIV, p. 247.

§ III. — Articulation du coude

L'articulation du coude ou articulation de l'avant-bras avec le bras appartient au genre des articulations trochléennes.

Surfaces articulaires. — Trois os concourent à former cette articulation, savoir : du côté du bras, l'extrémité inférieure de l'humérus; du côté de l'avant-bras, les extrémités supérieures du cubitus et du radius.

a. L'*extrémité inférieure de l'humérus*, fortement aplatie dans le sens antéro-postérieur, nous présente : 1° à sa partie interne, une poulie, la trochlée humérale, dont la gorge se dirige d'avant en arrière et dont le bord interne descend plus bas que l'externe; 2° à sa partie externe, le condyle ou petite tête de l'humérus, saillie sphérique, légèrement aplatie dans le sens

transversal. Entre la trochlée et le condyle se trouve une rainure, mousse et peu profonde, qui les sépare l'une de l'autre. — Ces trois parties, trochlée, condyle et rainure intermédiaire, sont revêtues par une seule et même couche de cartilage, qui s'arrête en haut à la partie inférieure des trois fossettes olécrânienne, coronoïdienne et sus-condylienne.

b. L'*extrémité supérieure du cubitus*, qui répond à la poulie humérale, nous offre sa grande cavité sigmoïde, limitée en avant par une forte saillie, l'apophyse coronoïde, en arrière par une saillie plus volumineuse encore, l'olécrâne. La surface sigmoïdienne, concave en avant et en haut, se trouve divisée en deux parties latérales par une crête longitudinale et mousse qui correspond à la gorge de la poulie. Elle présente, en outre, à sa partie moyenne un petit sillon transversal qui indique les limites respectives de l'apophyse coronoïde et de l'olécrâne; ce sillon se termine à ses deux extrémités par une petite dépression triangulaire, que remplit à l'état frais un peloton cellulo-adipeux.

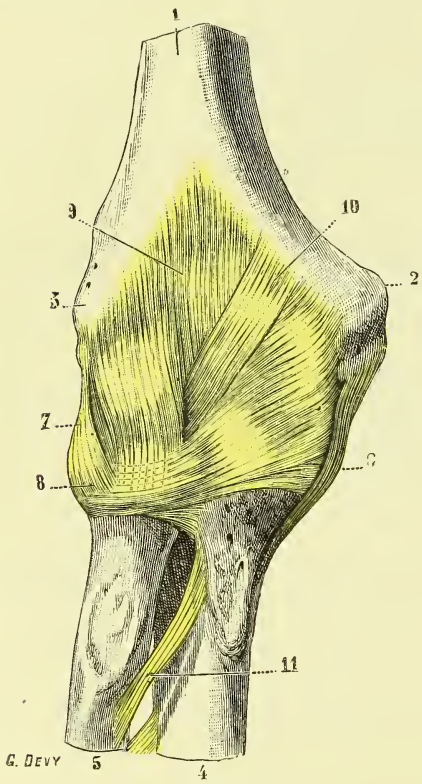

Fig. 302.
Articulations du coude, vue antérieure.

1, humérus. — 2, épitrochlée. — 3, épicondyle. — 4, cubitus. — 5, radius. — 6, ligament latéral interne. — 7, ligament latéral externe. — 8, ligament annulaire. — 9, ligament antérieur. — 10, faisceau oblique de ce ligament. — 11, cordon de Weitbrecht.

c. L'*extrémité supérieure du radius*, articulée avec le condyle huméral, présente à cet effet une surface arrondie et excavée en forme de cupule ou de cavité glénoïde.

Comme la surface articulaire de l'humérus, la cavité sigmoïde du cubitus et la cupule radiale sont recouvertes l'une et l'autre par une couche de cartilage.

Ligaments. — Au nombre de quatre, les ligaments de l'articulation du coude se distinguent, d'après leur situation, en antérieur, postérieur, latéral interne et latéral externe.

a. *Ligament antérieur* (fig. 302). — Le ligament antérieur, fort mince, s'insère en haut : 1° au-dessus des fossettes coronoïdienne et sus-condylienne ; 2° sur le rebord interne de la trochlée ; 3° sur la partie externe du condyle, immédiatement en dehors de la surface articulaire. De cette vaste surface d'insertion, les fibres constitutives de ce ligament se dirigent en bas en suivant un trajet vertical ou oblique et viennent se terminer, en partie sur le côté antéro-externe de l'apophyse coronoïde, en partie sur l'extrémité correspondante de l'anneau fibreux qui embrasse la tête du radius.

b. *Ligament postérieur* (fig. 303). — Il est représenté par quelques faisceaux de fibres transversales qui s'étendent du pourtour de la fosse olécrânienne aux parties latérales de l'olécrâne. Ces fibres, qui méritent à peine le nom de ligaments, doublent la synoviale en avant et répondent, en arrière, au tendon du muscle triceps.

c. *Ligament latéral interne* (fig. 304). — L'appareil ligamenteux qui s'étale sur le côté interne de l'articulation du coude se compose, en réalité, de trois faisceaux. Ces trois faisceaux, parfaitement décrits par Morris, se distinguent en antérieur, moyen et postérieur.

Le *faisceau antérieur*, le plus faible des trois, s'étend de la partie antéro-interne de l'épitrochlée à la partie antéro-interne de l'apophyse coronoïde.

Le *faisceau moyen*, situé en arrière du précédent, revêt la forme d'un cordon fibreux, aplati d'avant en arrière. Il se détache, en haut, du bord inférieur de l'épitrochlée et se porte de là sur le côté interne de l'apophyse coronoïde où ses fibres se terminent en grande partie. Quelques-unes cependant, les plus superficielles, descendent jusque sur le bord interne du cubitus. Ce faisceau est à la fois très épais et très résistant; il a pour principal rôle (Poirier) de limiter les mouvements de latéralité en dehors.

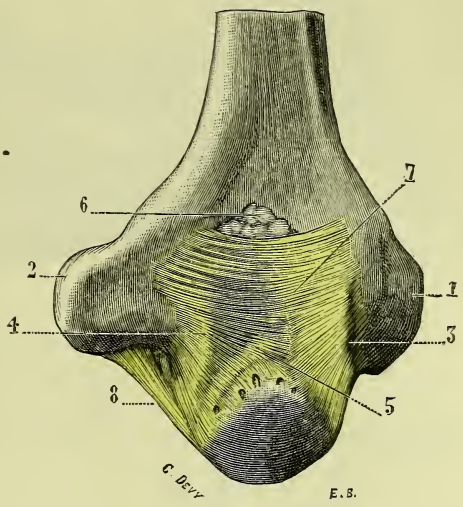

Fig. 303.
Articulation du coude, vue postérieure, l'avant-bras étant fléchi sur le bras.

1, épicondyle. — 2, épitrochlée. — 3, rebord externe de la trochlée. — 4, rebord interne de la trochlée. — 5, bec de l'olécrâne. — 6, sommet de la cavité olécrânienne avec son peloton adipeux. — 7, ligament postérieur. — 8, faisceau postérieur du ligament latéral externe.

Le *faisceau postérieur* s'insère en haut à la face postérieure de l'épitrochlée. De là, il se porte obliquement en bas et en arrière, s'évase à la manière d'un éventail et vient se terminer sur le côté interne de l'olécrâne.

Indépendamment des trois faisceaux précités, la face interne du coude nous présente encore un certain nombre de faisceaux, dits *arciformes*, qui s'étendent de la base de l'olécrâne à la base de l'apophyse coronoïde en décrivant une courbe à concavité dirigée en haut. Ces faisceaux, que l'on désigne quelquefois sous le nom de *ligament de Cooper*, recouvrent la base du faisceau postérieur du ligament latéral interne.

d. *Ligament latéral externe* (fig. 305). — Analogue au précédent, le ligament latéral externe se compose, lui aussi, de trois faisceaux : 1° un *faisceau antérieur*, triangulaire ou en éventail, qui s'insère par son sommet sur la partie antérieure de l'épicondyle et, par sa base, sur la moitié antérieure du ligament annulaire; 2° un *faisceau moyen*, plus étroit, mais beaucoup plus long, qui se détache de la partie inférieure de l'épicondyle pour venir se

fixer, en bas, au-dessous de la petite cavité sigmoïde du cubitus; 3° un

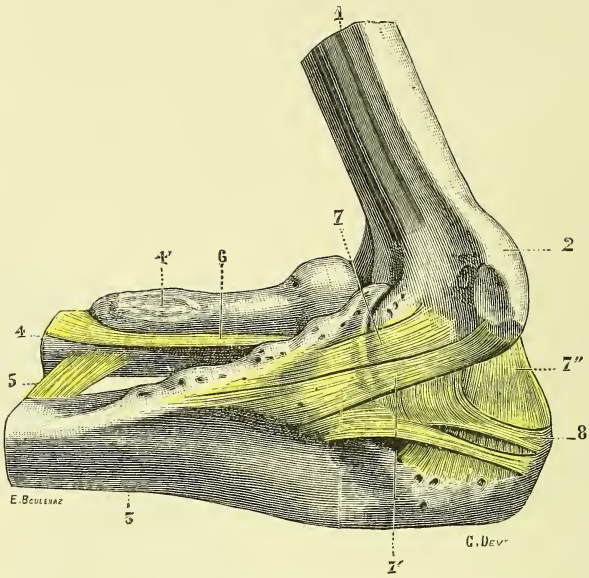

Fig. 304.

Articulation du coude, côté interne (Poirier).

1, humérus. — 2, épitrochlée. — 3, cubitus. — 4, radius. — 4', tubérosité bicipitale. — 5, ligament interosseux de l'avant-bras. — 6, ligament de Weitbrecht. — 7, ligament latéral interne (faisceau antérieur). — 7', ligament latéral interne (faisceau moyen).— 7'', ligament latéral interne (faisceau postérieur).— 8, fibres arciformes du ligament de Cooper.

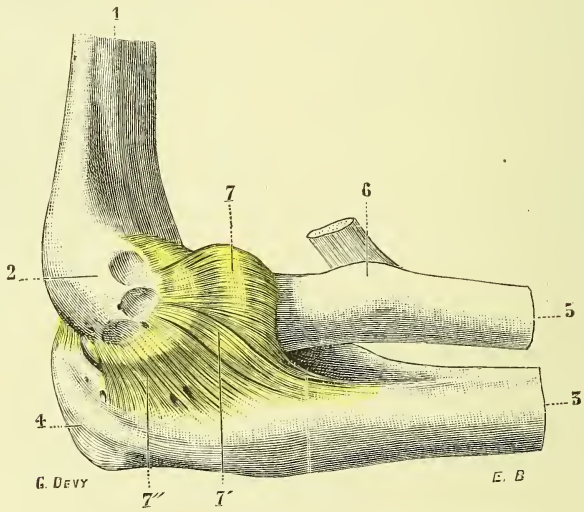

Fig. 305.

Articulation du coude, côté externe.

1, humérus. — 2, épicondyle.— 3, cubitus. — 4, olécrâne. — 5, radius. — 6, tubérosité bicipitale.—7, ligament latéral externe (faisceau antérieur).— 7', ligament latéral externe (faisceau moyen).— 7'', ligament latéral externe (faisceau postérieur).

faisceau postérieur, enfin, de forme irrégulièrement quadrilatère, qui s'étend de la partie postérieure de l'épicondyle au côté externe de l'olécrâne.

Les quatre ligaments du coude que nous venons de décrire sont difficilement isolables et cela pour deux raisons : la première, c'est qu'ils se confondent en partie avec les différents muscles qui s'insèrent comme eux sur l'épicondyle, sur l'épitrochlée, sur l'olécrâne et sur l'apophyse coronoïde ; la seconde, c'est qu'ils ne sont jamais aussi nettement séparés sur le sujet que dans les descriptions. Ils se fusionnent toujours plus ou moins les uns avec les autres par leurs bords contigus, de façon à former autour de l'articulation une capsule à peu près complète.

Synoviale. — Elle tapisse la face profonde des ligaments et se termine exactement, du côté de l'humérus comme du côté des os de l'avant-bras, à la limite du cartilage d'encroûtement. Or, comme les ligaments s'insèrent, sur l'humérus, un peu au-dessus de la surface articulaire, il s'ensuit que la synoviale recouvre toute la portion de cet os qui se trouve comprise entre le cartilage et la ligne d'insertion des ligaments (fig. 306).

C'est ainsi que, à la face antérieure de l'articulation, la synoviale tapisse les fossettes coronoïdienne et sus-condylienne, en formant à leur niveau un prolongement ou cul-de-sac qui favorise les glissements du muscle brachial antérieur, situé en avant. De même, à la face postérieure, la synoviale tapisse la fosse olécrânienne, en formant un nouveau cul-de-sac, le *cul-de-sac sous-tricipital.* Ce dernier prolongement s'élève d'ordinaire un peu au-dessus de la fosse olécrânienne ; le triceps qui le recouvre s'insère sur lui par quelques-unes de ses fibres et l'attire ainsi en haut dans les mouvements d'extension de l'avant-bras sur le bras.

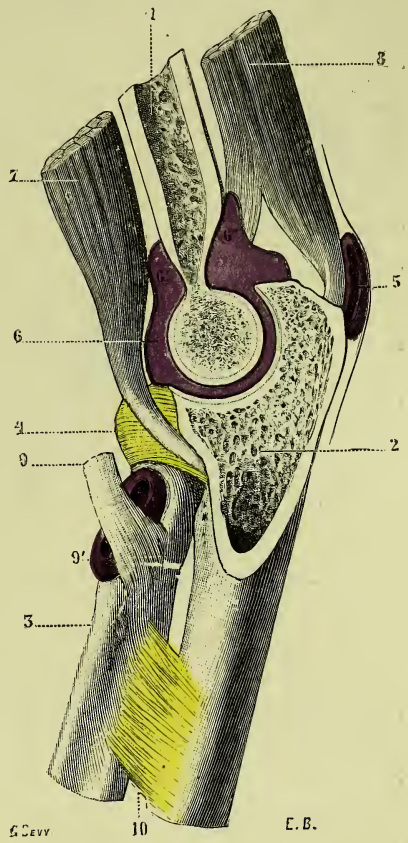

Fig. 306.

Coupe verticale et antéro-postérieure de l'articulation du coude.

1, humérus. — 2, cubitus. — 3, radius. — 4, ligament annulaire — 5, bourse séreuse olécrânienne. — 6, synoviale du coude avec 6', son cul-de-sac antérieur et 6'', son cul-de-sac postérieur ou sous-tricipital. — 7, brachial antérieur. — 8, triceps brachial, s'insérant par quelques-unes de ses fibres sur le cul-de-sac postérieur de la synoviale. — 9, tendon du biceps. — 9', bourse séreuse de ce tendon. — 10, ligament interosseux.

En bas et en dehors, la synoviale du coude envoie tout autour de la tête du radius un troisième prolongement, qui n'est autre que la synoviale de l'articulation radio-cubitale supérieure.

Mouvements. — L'articulation du coude jouit de deux mouvements principaux : la *flexion* et l'*extension.* Elle nous présente, en outre, de très légers mouvements d'*inclinaison latérale.*

1° *Flexion.* — Dans le mouvement de flexion, le cubitus et le radius, intimement unis, glissent d'arrière en avant sur l'extrémité inférieure de l'humérus, en tournant autour d'un axe transversal qui passerait par le centre de la trochlée et du condyle. La face antérieure de l'avant-bras s'avance à la rencontre de celle du bras et arrive à son contact. Seulement, comme l'axe de rotation n'est pas directement transversal, mais un peu oblique de dehors en dedans et de haut en bas, il arrive que les os de l'avant-bras en se fléchissant se portent un peu en dedans de l'humérus, de façon à former avec lui un angle aigu ouvert en haut. C'est grâce à cette obliquité que la main, dans l'état de flexion de l'avant-bras sur le bras, s'applique contre le thorax et non contre l'épaule.

Le mouvement de flexion est limité à la fois par la rencontre de l'avant-bras avec le bras, de l'apophyse coronoïde avec la fossette coronoïdienne, de la tête du radius avec la fossette sus-condylienne.

2° *Extension.* — Dans le mouvement d'extension, les deux os de l'avant-bras glissent d'avant en arrière autour de l'axe précité et tendent à venir se placer dans le prolongement de l'humérus. Ce mouvement est limité par la rencontre du bec de l'olécrâne avec le fond de la fosse olécrânienne. L'obliquité de l'axe de rotation a encore ici pour résultat d'incliner l'axe de l'avant-bras sur celui du bras, de telle sorte que, lorsque le mouvement d'extension est accompli, les deux axes forment entre eux un angle fortement obtus, ouvert en dehors.

3° *Inclinaison latérale.* — Les mouvements de latéralité sont très limités. Les oscillations que décrit dans ses mouvements l'extrémité inférieure de l'avant-bras ne dépassent pas, dans les conditions ordinaires, 8 à 16 millimètres. Comme le fait remarquer M. Sappey, les mouvements de latéralité n'existent, chez la plupart des individus, que dans la demi-flexion et bien souvent dans la flexion extrême.

Muscles moteurs. — 1° *Fléchisseurs :* le biceps et le brachial antérieur principalement; accessoirement, les muscles épitrochléens et le long supinateur.

2° *Extenseurs :* le triceps principalement; accessoirement, les muscles épycondyliens, parmi lesquels il faut placer au premier rang l'anconé.

Voyez Cuénod, *l'articulation du coude, étude d'Anat. comparée*, Journ. internat. d'Anat. et de Physiol., 1888; Cunningham, *Elbow joint*, Journ. of Anat. and Phys., 1889, vol. III.

§ IV. — Articulations des deux os de l'avant-bras entre eux (articulations radio-cubitales)

Le radius et le cubitus s'articulent entre eux : 1° par leur extrémité supérieure (*articulation radio-cubitale supérieure*); 2° par leur extrémité inférieure (*articulation radio-cubitale inférieure*). Ils s'unissent, en outre, par leur partie moyenne, à l'aide d'un ligament, dit *ligament interosseux*.

1° **Articulation radio-cubitale supérieure.** — Cette articulation est une trochoïde ou articulation à pivot.

Surfaces articulaires. — 1° *Du côté du radius*, la surface articulaire est formée par la bordure verticale qui entoure sa cupule. Plus haute en dedans qu'en dehors, cette bordure représente un segment de cylindre; elle se trouve encroûtée de cartilage sur tout son pourtour.

2° *Du côté du cubitus*, nous trouvons la petite cavité sigmoïde de cet os, située sur le côté externe de la grande cavité sigmoïde avec laquelle elle se continue. Cette facette revêt la forme d'une demi-lune, excavée et allongée d'avant en arrière. Elle représente environ le quart d'une circonférence de 10 à 12 millimètres de rayon : elle ne répond, par conséquent, qu'à une faible partie de la bordure du radius.

La petite cavité sigmoïde se trouve agrandie et complétée par un ligament très résistant, appelé *ligament annulaire* (fig. 307, 4). C'est une bandelette,

haute de 8 à 10 millimètres, présentant deux extrémités, deux faces et deux circonférences. — Sa *face interne*, concave et lisse, est revêtue d'une mince couche de cartilage; elle répond à la bordure du radius. — Sa *face externe*, convexe, répond en avant au brachial antérieur, en arrière à l'anconé, en dehors au court supinateur qui prend sur elle de nombreuses insertions. — Sa *circonférence supérieure* reçoit, ainsi que nous l'avons vu dans le paragraphe précédent, un grand nombre de faisceaux des ligaments de l'articula-

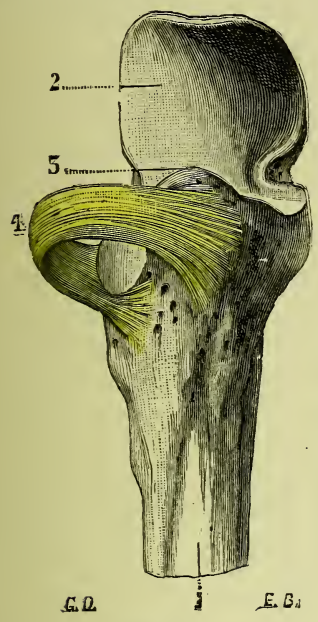

Fig. 307.
Cubitus avec son ligament annulaire.
1, cubitus, vu par sa face antérieure. — 2, olécrâne. — 3, apophyse coronoïde. — 4, ligament annulaire pour le radius.

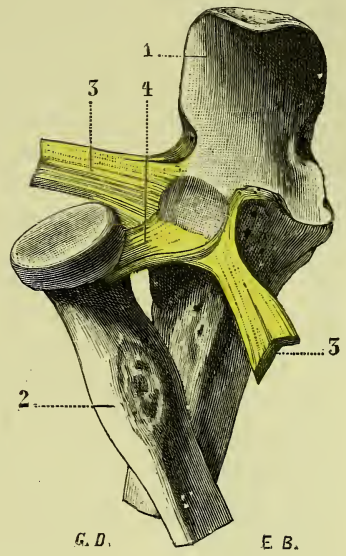

Fig. 308.
Articulation radio-cubitale supérieure.
1. olécrâne. — 2, radius. — 3, 3, ligament annulaire, sectionné à sa partie moyenne et rabattu en avant et en arrière. — 4, ligament carré de Denucé.

tion du coude. — Sa *circonférence inférieure* enfin, plus étroite que la circonférence supérieure, embrasse le col du radius sur lequel elle se moule, mais sans lui adhérer.

Ainsi agrandie, la facette articulaire du cubitus forme maintenant un segment de cylindre creux ou, si l'on veut, un anneau complet, en partie osseux, en partie fibreux, dont l'aire est exactement comblée par le cylindre radial.

Ligaments. — Le ligament annulaire dont la circonférence inférieure étrangle le col du radius, maintient les deux os de l'avant-bras solidement appliqués l'un contre l'autre. Il joue ainsi le double rôle d'appareil d'agrandissement et d'appareil de contention.

Indépendamment de ce ligament, le radius est encore uni au cubitus par le *ligament carré*. Ce ligament, décrit pour la première fois par Denucé (fig. 308, 4), est une lame fibreuse quadrilatère qui s'étend horizontalement du cubitus au radius : en dedans, il s'insère sur le rebord inférieur de la petite cavité sigmoïde ; en dehors, il se fixe à la portion correspondante du col.

Synoviale. — La synoviale de l'articulation radio-cubitale supérieure est une dépendance de la grande synoviale du coude. En bas, elle déborde de 4 ou 5 millimètres la circonférence inférieure du ligament annulaire (fig. 309), en formant tout autour de lui un cul-de-sac circulaire où s'amasse la synovie.

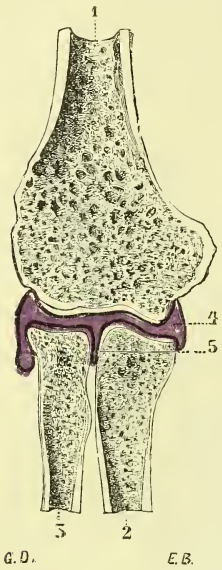

Fig. 309.

Coupe vertico-transversale du coude droit, pour montrer la continuité des synoviales huméro-cubitale et radio-cubitale.

1, humérus. — 2, cubitus. — 3, radius. — 4, synoviale huméro-radio-cubitale. — 5, prolongement de cette synoviale dans l'articulation radio-cubitale supérieure, formant un cul-de-sac circulaire au-dessous du ligament annulaire.

2° **Articulation radio-cubitale inférieure.** — Cette articulation est encore une trochoïde, mais une trochoïde moins parfaite que la précédente.

Surfaces articulaires. — 1° *Du côté du radius*, la cavité sigmoïde de cet os, creusée sur le côté interne de son extrémité inférieure. Allongée d'avant en arrière, cette facette est à peu près plane dans le sens vertical, fortement concave dans le sens antéro-postérieur. Elle est revêtue de cartilage dans toute son étendue.

2° *Du côté du cubitus*, se voient deux facettes occupant la tête de cet os : l'une supéro-externe, l'autre inférieure. — La *facette supéro-externe*, destinée à s'articuler avec la cavité sigmoïde du radius, présente une configuration exactement inverse : elle est fortement convexe d'avant en arrière, à peu près plane de haut en bas. Elle regarde obliquement en dehors et en bas et se termine en pointe à ses deux extrémités. — La *facette inférieure*, dirigée vers le carpe, affecte une direction horizontale; elle est plane ou légèrement convexe. — Les deux facettes cubitales sont recouvertes d'une couche de cartilage, que tapisse superficiellement (Sappey) une mince lame fibro-cartilagineuse.

Ligaments. — Ils sont au nombre de trois : un ligament interosseux et deux ligaments périphériques.

a. Le *ligament interosseux*, plus connu sous le nom de *ligament triangulaire*, est une lame fibro-cartilagineuse qui s'étale horizontalement entre la tête du cubitus et le carpe. Il revêt, comme son nom l'indique, la forme d'un triangle. Il s'attache par sa base sur le rebord inférieur de la cavité sigmoïde du radius, par son sommet dans la rainure qui sépare la tête du cubitus de son apophyse styloïde. Sa face supérieure se moule exactement sur la facette articulaire inférieure du cubitus, mais sans lui adhérer; sa face inférieure se moule, de même, sur le troisième os de la première rangée du carpe, le pyramidal. Il résulte de ces différentes connexions que le ligament triangulaire suivra le radius dans ses différents déplacements et glissera avec la plus grande facilité, soit sur la facette cubitale, soit sur la facette carpienne.

b. Les *ligaments périphériques*, au nombre de deux, se distinguent en antérieur et postérieur. — Le *ligament antérieur*, peu distinct, est constitué par un ensemble de fibres transversales ou obliques qui s'insèrent d'une

part sur l'extrémité antérieure de la cavité sigmoïde du radius, d'autre part, sur la partie antérieure de la tête du cubitus ou même sur son apophyse styloïde. — Le *ligament postérieur*, analogue au précédent, s'étend transversalement de l'extrémité postérieure de la facette articulaire du radius sur la partie correspondante de la tête du cubitus et de son apophyse styloïde.

Synoviale. — La synoviale est commune à la double articulation du radius avec la tête du cubitus et de celle-ci avec le ligament triangulaire. Elle est remarquable par son ampleur et par sa laxité, condition anatomique essentiellement en rapport avec la grande mobilité du radius. Elle déborde constamment en haut la tête du cubitus et envoie vers l'extrémité inférieure de l'espace interosseux un prolongement ou cul-de-sac de plusieurs millimètres d'étendue.

La synoviale radio-cubitale communique parfois avec la synoviale du poignet par un orifice en forme de fente, creusé à la base du ligament triangulaire.

3° **Ligament interosseux de l'avant-bras.** — Articulés en haut et en bas, le cubitus et le radius sont séparés à leur partie moyenne par un large espace de forme ovalaire, appelé *espace interosseux*. A l'état frais, cet espace se trouve comblé par une membrane fibreuse, à laquelle on donne le nom de *membrane interosseuse* ou de *ligament interosseux* de l'avant-bras. Ce ligament s'insère en dedans sur le bord externe du cubitus, en dehors sur le bord interne du radius. Ses deux faces, antérieure et postérieure, donnent insertion, comme nous le verrons plus tard, à plusieurs muscles. En haut et en bas, il présente un ou plusieurs orifices, destinés à livrer passage à des vaisseaux (fig. 310).

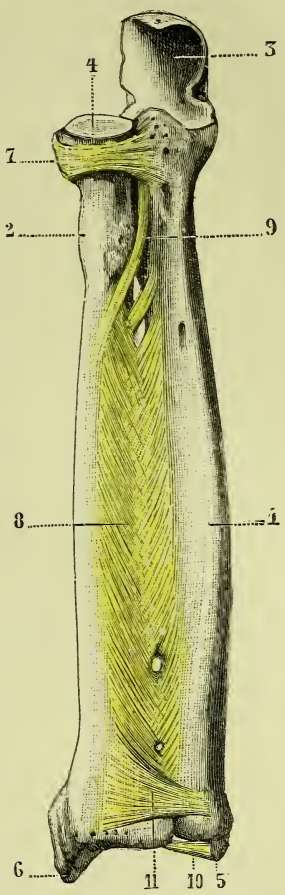

Fig. 310.
Articulations radio-cubitales (côté droit).

1, cubitus. — 2, radius. — 3, olécrâne. — 4, cupule du radius. — 5, apophyse styloïde du cubitus. — 6, apophyse styloïde du radius. — 7, ligament annulaire. — 8, ligament interosseux. — 9, ligament ou corde de Weitbrecht. — 10, ligament triangulaire. — 11, ligament antérieur de l'articulation radio-cubitale inférieure.

Au point de vue de sa constitution anatomique, le ligament interosseux est formé par un ensemble de faisceaux fibreux qui se dirigent obliquement de haut en bas et de dehors en dedans. Ces faisceaux sont d'autant plus obliques qu'on se rapproche davantage de l'articulation du poignet. Ils sont renforcés, à la face postérieure du ligament, par un certain nombre de faisceaux qui présentent une obliquité en sens inverse et qui descendent par conséquent du cubitus vers le radius.

A l'extrémité supérieure du ligament interosseux, se voit une bandelette

plus ou moins indépendante, connue sous le nom de *corde ligamenteuse de Weitbrecht* (fig. 310, 9). Elle s'insère, en haut, à la base de l'apophyse coronoïde, qui présente à cet effet des rugosités ou même une petite saillie, le *tubercule sous-coronoïdien*. De là, elle se porte obliquement en bas et en dehors, contourne la tubérosité bicipitale et vient s'attacher au bord interne du radius, un peu au-dessous de cette tubérosité.

Mouvements. — Les articulations radio-cubitales, comme toutes les trochoïdes, ne présentent qu'une seule espèce de mouvement, la rotation. Ce mouvement, suivant le sens dans lequel la rotation s'exécute, prend les noms de *pronation* ou de *supination*.

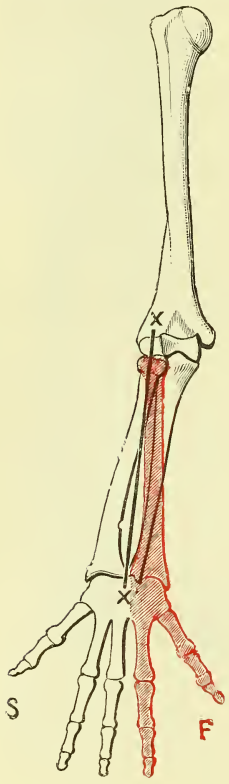

Fig. 311.

Mécanisme des mouvements de pronation et de supination.

XX', axe des mouvements de pronation et de supination. — S, position du pouce et du radius en supination. — P, position du pouce et du radius en pronation.

Lorsque le membre supérieur est pendant le long du corps, dans sa position de repos, la face palmaire de la main regarde en dedans, le pouce en avant. On désigne sous le nom de pronation le mouvement par lequel, l'humérus restant immobile, la face palmaire de la main est portée en arrière. Par contre, on appelle supination le mouvement inverse qui a pour résultat de porter en avant la face palmaire de la main. Le pouce est dirigé en dedans dans la pronation; il est dirigé en dehors dans la supination.

La pronation et la supination résultent l'une et l'autre d'un mouvement de rotation accompli par le radius autour du cubitus, la main accompagnant le radius dans ses déplacements. Ce mouvement s'exécute à la fois dans les deux articulations que nous venons de décrire et doit être examiné séparément, au point de vue de son mécanisme, dans l'articulation radio-cubitale supérieure et dans l'articulation radio-cubitale inférieure.

a. Dans l'*articulation radio-cubitale supérieure,* l'extrémité supérieure du radius, pour entrer en pronation, se meut autour d'un axe vertical qui passerait par le centre de sa cupule. Elle tourne donc sur place, la bordure radiale glissant d'avant en arrière sur la petite cavité sigmoïde de cubitus, la cupule glissant sur le condyle dans le même sens. Dans le mouvement de supination, le glissement se fait en sens inverse; mais l'axe de rotation est le même.

b. Dans l'*articulation radio-cubitale inférieure,* l'extrémité inférieure du radius, pour accomplir le mouvement de pronation, tourne encore autour d'un axe vertical. Mais cet axe, au lieu de passer comme tout à l'heure par le radius lui-même, passe au contraire par la tête du cubitus. Il n'y a donc plus une simple rotation sur place, mais une véritable translation, en vertu de laquelle l'extrémité inférieure du radius, qui est située primitivement en dehors de la tête du cubitus, vient occuper successivement le côté antérieur et le côté interne de cette tête. Il en résulte que lorsque le mouvement de pronation est exécuté, le radius croise le cubitus en X. La supination s'opère suivant le même mécanisme, mais la translation s'effectue naturellement en sens inverse.

De la pronation à la supination, le déplacement de l'extrémité inférieure du radius est à peu près de deux angles droits.

Quel est dans ce double mouvement de rotation du radius le rôle du cubitus? Reste-t-il immobile ou bien exécute-t-il, lui aussi, quelques mouvements? Voilà une question qui a soulevé bien des controverses, et qui, pour certains anatomistes peut-être, n'est pas encore complètement résolue. Tandis que tous nos traités classiques enseignaient que le cubitus restait absolument immobile, O. Lecomte, en 1874, a cru devoir conclure, à la suite de quelques recherches expérimentales, que la rotation de l'avant-bras et de la main s'accomplit par le mouvement simultané, harmonique et similaire, au niveau du poignet, des deux os antibrachiaux, le cubitus et le radius. L'opinion de Heiberg, Lecomte a rencontré de nombreux adeptes, parmi lesquels il convient de citer le professeur de Christiania. Ce dernier anatomiste a même admis pour le cubitus un véritable mouvement de rotation, lui appartenant en propre et s'effectuant dans l'articulation du coude.

En fait, l'observation nous démontre que, dans les conditions physiologiques ordinaires, le cubitus se meut en même temps que le radius, toutes les fois que la main exécute des mouvements de pronation ou de supination : ce déplacement se voit et se sent, il est indéniable. D'autre part, lorsqu'on opère sur le cadavre et qu'on a eu le soin de fixer entièrement l'humérus, le déplacement du cubitus n'existe plus : cet os reste immobile, que le radius passe de l'état de pronation à l'état de supination ou vice versa. Il est naturel de conclure que dans la première expérience, c'est-à-dire lorsque les mouvements de rotation de la main s'accomplissent dans les conditions physiologiques, les mouvements exécutés par le cubitus, au lieu de se passer au niveau du coude et de lui appartenir en propre, se passent réellement dans l'articulation de l'épaule et lui sont communiqués par l'humérus : le cubitus ne se déplace que parce qu'il est entraîné par l'humérus avec lequel il est étroitement lié. Une pareille conclusion est en parfait accord avec la configuration anatomique de l'articulation huméro-cubitale, qui est disposée en poulie et qui, comme telle, ne permet au cubitus que des mouvements de flexion et d'extension.

Dès 1882, le professeur Einthowen (de Leyde), dans un mémoire qui est trop oublié, avait parfaitement mis en lumière cette participation de l'humérus au double mouvement de pronation et de supination. Tout récemment, M. Dumur nous en a donné la démonstration graphique. Après avoir désarticulé le poignet, il a placé trois crayons inscripteurs : le premier sur l'extrémité inférieure du radius, le second sur la petite tête du cubitus, le troisième sur la tête humérale. Puis, devant les trois crayons, il dispose des feuilles de carton, pour que ces derniers puissent inscrire les divers déplacements qu'effectueront les pièces osseuses sur lesquelles ils sont fixés. Tout étant ainsi disposé, il porte l'avant-bras dans la pronation et il constate tout d'abord que le radius entre seul en mouvement pour décrire environ un quart d'ellipse. Le cubitus se meut ensuite; mais, au même instant, le crayon inscripteur qui est implanté dans la tête de l'humérus entre en mouvement et s'arrête en même temps que s'arrête celui qui est fixé sur le cubitus. Le déplacement de l'humérus et le déplacement du cubitus sont donc synchrones et l'identité des tracés nous démontre nettement que le second n'est que la conséquence du premier.

Nous devons donc conclure que dans les mouvements de rotation de l'avant-bras et de la main (*pronation* et *supination*), l'articulation huméro-cubitale reste immobile. Les mouvements effectués se passent : 1° dans les deux articulations radio-cubitales supérieure et inférieure, l'extrémité inférieure du radius exécutant des mouvements de rotation autour de la tête du cubitus; 2° dans l'articulation scapulo-humérale, l'humérus tournant autour de son axe et entraînant avec lui le cubitus qui lui est intimement lié au niveau du coude.

Muscles moteurs. — 1° *Pronateurs :* principalement, les muscles rond pronateur et carré pronateur; accessoirement, le premier radial externe et le grand palmaire.

2° *Supinateurs :* le court supinateur et le biceps brachial.

Voyez, au sujet de l'articulation du coude et principalement au sujet des mouvements de pronation et de supination : Lecomte, Arch. génér. de médecine, 1874 et 1877; Koster, *Die Bewegung der Ulna bei Pronation und Supination der Hand*, Nederl. Fydschr. voor geneesk, 1882; Einthowen, *Quelques remarques sur le mécanisme de l'artic. du coude*, Arch. néerland., t. VIII; Braune u. Flugel, *Ueber Pronation und Supination des menschl. Vorderarmes, u. der Hand*, Arch. fur Anat. u. Physiol., 1882; Flesch, *Zur Pronation und Supination der Hand*, Arch. f. Anat. u. Phys., 1885; Meyer, *Ueber die Drehung der Unterarmes*, Deutsch Zeisschr. f. Chirurgie, Bd. XX; Heiberg, *The movements of the ulna in rotation of the forearm*, Journ. of Anat. and Physiol., 1885; Dwight, *The movements of the ulna in rotation of the forearm*, Journ. of Anat. and Physiol., 1885; Cathcart, *On the movements of the ulna in pronation and supination*, Journ. of Anat. and Physiol., 1885; Dumur, *Rech. expérim. sur le mécanisme des articulations radio-cubitales*, Th. Bordeaux, 1889; Cleland, *Pronation and Supination*, Memoirs and Memoranda in Anatomy, 1889.

§ V. — Articulation du poignet

(articulation radio-carpienne)

L'articulation du poignet réunit la main à l'avant-bras. Elle appartient à la classe des diarthroses, genre condylienne.

Surfaces articulaires. — 1° *Du côté de l'avant-bras*, nous trouvons une surface concave, une espèce de cavité glénoïde de forme ovalaire, dont le grand axe, s'étendant transversalement d'une apophyse styloïde à l'autre, mesure 4 à 5 centimètres, et dont le petit axe, dirigé d'avant en arrière, mesure de 1 centimètre et demi à 2 centimètres seulement. Cette cavité est formée : en dehors, par la face carpienne de l'extrémité inférieure du radius, encroûtée de cartilage ; en dedans, par la face inférieure du ligament triangulaire, que nous avons déjà décrit comme un moyen d'union de l'articulation radio-cubitale inférieure. La surface articulaire du radius est elle-même divisée par une crête mousse antéro-postérieure en deux facettes secondaires : l'une externe, triangulaire, répondant au scaphoïde ; l'autre interne, de forme quadrilatère, répondant au semi-lunaire.

2° *Du côté de la main*, les trois premiers os de la première rangée du carpe, solidement unis entre eux et encroûtés de cartilage sur leur face supérieure, forment une espèce de condyle, allongé transversalement, qui se moule exactement sur la surface précédente. Les deux premiers os de la rangée, le scaphoïde et le semi-lunaire, répondent, comme nous l'avons déjà dit, au radius ; le troisième os, le pyramidal, se met en rapport avec le ligament triangulaire.

Ligaments. — Les deux surfaces articulaires, antibrachiale et carpienne, sont maintenues en présence par quatre ligaments : un ligament antérieur, un ligament postérieur et deux ligaments latéraux que l'on distingue en interne et externe.

a. *Ligament antérieur.* — Le ligament antérieur s'étale, comme l'indique son nom, à la face antérieure ou palmaire de l'articulation. On le divise d'ordinaire en deux faisceaux, l'un externe ou radio-carpien, l'autre interne ou cubito-carpien.

Le faisceau *radio-carpien* s'insère en haut sur la partie antérieure de l'apophyse styloïde du radius, ainsi que sur le rebord antérieur de la surface articulaire de ce même os. De là, il se porte obliquement en bas et en dedans et vient se fixer sur le pyramidal, sur le semi-lunaire et sur le grand os.

Le faisceau *cubito-carpien*, situé en dedans du précédent, s'insère en haut, par une extrémité étroite, à la partie antérieure de la fossette rugueuse qui sépare la tête du cubitus de son apophyse styloïde. De là, il se porte obliquement en bas et en dehors, en s'évasant à la manière d'un éventail. Il revêt ainsi la forme d'un large triangle, recouvrant la moitié antéro-interne de l'articulation. Ses fibres supérieures, dirigées transversalement, adhèrent intimement au ligament triangulaire et se terminent sur le bord antérieur du radius. Ses faisceaux moyens, légèrement obliques, s'attachent sur le semi-lunaire. Ses faisceaux inférieurs, plus obliques encore, viennent se fixer sur le pyramidal.

b. *Ligament postérieur.* — Le ligament postérieur, beaucoup moins étendu et beaucoup plus faible que le précédent, ne recouvre qu'une faible partie, le tiers environ, de la face postérieure de l'articulation. Il est représenté par quelques faisceaux, obliques en bas et en dedans, qui s'insèrent d'une part

sur le rebord postérieur de la surface articulaire du radius, d'autre part, sur la face postérieure du pyramidal et du semi-lunaire. Le ligament postérieur est intimement uni avec les gaines fibreuses des tendons des extenseurs, qui le recouvrent et le renforcent.

c. *Ligament latéral interne.* — Le ligament latéral interne s'attache en haut sur le côté interne de l'apophyse styloïde du cubitus, un peu au-dessus

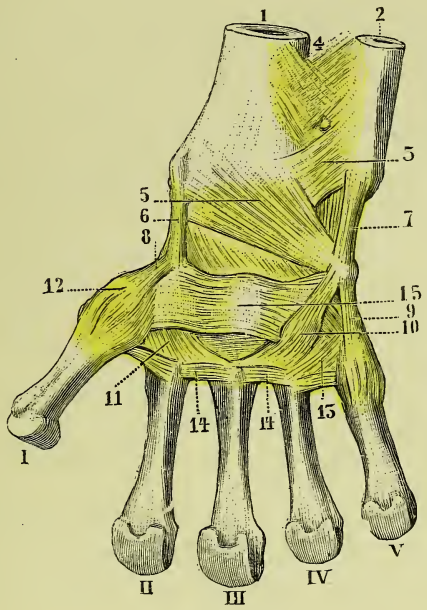

Fig. 312.

Ligaments de la face antérieure des articulations radio-carpienne et carpo-métacarpiennes.

I, II, III, IV, V, les cinq métacarpiens. — 1, radius. — 2, cubitus. — 3, ligament antérieur de l'articulation radio-cubitale inférieure. — 4, ligament interosseux. — 5, ligament antéro-externe de l'articulation radio-carpienne. — 6, ligament latéral externe, et 7, ligament latéral interne de cette articulation. — 8, ligament qui unit le scaphoïde au trapèze. — 9, ligament qui unit le pisiforme au 5e métacarpien. — 19, ligament qui unit le pisiforme à l'os crochu. — 11, ligament étendu du trapèze aux 2e et 3e métacarpiens. — 12, capsule unissant le trapèze au 1er métacarpien. — 13, ligament étendu du 4e métacarpien à l'os crochu. — 14, ligament tendu entre les extrémités supérieures des métacarpiens.— 15, ligament qui unit le trapèze et le trapézoïde au grand os.

du sommet de cette apophyse. De là, il se porte en bas et ne tarde pas à se diviser en deux faisceaux : un faisceau antérieur, qui s'insère sur le pisiforme ; un faisceau postérieur, qui se fixe sur le pyramidal. Le ligament latéral interne est creusé, sur sa face externe, d'une gouttière longitudinale qui embrasse la moitié inférieure de l'apophyse styloïde et fait partie de l'articulation radio-carpienne.

d. *Ligament latéral externe.* — Le ligament latéral externe, vertical et très court, revêt la forme d'un cône, s'insérant par son sommet sur le sommet de l'apophyse styloïde du radius et par sa base sur le tubercule du scaphoïde.

Synoviale. — La synoviale radio-carpienne revêt la face interne des différents ligaments que nous venons de décrire. Elle communique parfois, comme nous l'avons déjà vu, avec la synoviale de l'articulation radio-cubitale infé-

rieure, par un orifice linéaire qui occupe la base du ligament triangulaire. Elle se continue aussi, dans certains cas, avec la petite synoviale de l'articulation du pyramidal avec le pisiforme. Ce n'est qu'exceptionnellement qu'elle communique avec les autres synoviales du carpe.

Mouvements. — L'articulation du poignet possède les cinq mouvements qui caractérisent les articulations condyliennes : la flexion et l'extension, l'adduction et l'abduction, la circumduction.

1° *Flexion et extension.* — La *flexion* est un mouvement par lequel la face palmaire de la main s'incline vers la face antérieure de l'avant-bras. Dans ce mouvement, le condyle formé par les trois premiers os du carpe, glisse d'avant en arrière dans la cavité glénoïde de l'avant-bras, en tournant autour d'un axe transversal qui passerait par le sommet des deux apophyses styloïdes. Le ligament postérieur se tend, tandis que le ligament antérieur se relâche. — L'*extension* est un mouvement par lequel la face dorsale de la main s'incline vers la face postérieure de l'avant-bras. Il s'exécute suivant le même mécanisme que le précédent, mais en sens inverse : le condyle du carpe roule d'arrière en avant; le ligament postérieur se relâche, tandis que le ligament antérieur et les ligaments latéraux se tendent et limitent le déplacement.

2° *Adduction et abduction.* — L'*adduction* est un mouvement par lequel le bord cubital de la main s'incline vers le bord cubital de l'avant-bras; l'*abduction*, un mouvement par lequel le bord radial de la main s'incline vers le bord radial de l'avant-bras. Pour accomplir ces mouvements latéraux, le condyle du carpe glisse transversalement, dans le sens de sa longueur par conséquent, sur la cavité glénoïde de l'avant-bras : de dedans en dehors pour l'adduction, de dehors en dedans pour l'abduction.

3° *Circumduction.* — La circumduction résulte de l'exécution successive des quatre mouvements précédents. Comme le fait remarquer M. Sappey, ce mouvement est beaucoup plus étendu dans le sens antéro-postérieur que dans le sens transversal : il en résulte que la base du cône décrit par la main n'est pas un cercle, mais bien une ellipse dont le grand axe est dirigé d'avant en arrière.

Muscles moteurs. — 1° *Fléchisseurs :* le grand palmaire, le petit palmaire, le cubital antérieur, directement; indirectement, le fléchisseur commun superficiel et le fléchisseur commun profond des doigts, le long fléchisseur propre du pouce.

2° *Extenseurs :* premier et deuxième radial externe, cubital postérieur, extenseur commun des doigts, extenseur propre du petit doigt, long extenseur et court extenseur du pouce, extenseur propre de l'index.

3° *Fléchisseurs latéraux internes :* cubital postérieur et cubital antérieur.

4° *Fléchisseurs latéraux externes :* grand palmaire, premier et deuxième radial externe, long abducteur du pouce, long et court extenseur du pouce.

A consulter, Shepherd, *A note on the radio-carpal articulation*, Journ. of Anat. and Physiol., 1891, vol. XXV, p. 349.

§ VI. — Articulations de la main

Les articulations de la main, aussi nombreuses que variées, peuvent être divisées en cinq groupes, savoir : 1° les articulations des os du carpe entre eux (*articulations carpiennes*); 2° les articulations du carpe avec le métacarpe (*articulations carpo-métacarpiennes*); 3° les articulations des métacarpiens entre eux (*articulations métacarpiennes*); 4° les articulations des métacarpiens avec les phalanges (*articulations métacarpo-phalangiennes*); 5° les articulations des phalanges entre elles (*articulations phalangiennes*).

A. — Articulations carpiennes

Les articulations intrinsèques du carpe comprennent : 1° les articulations

des os de la première rangée; 2° celles des os de la deuxième rangée; 3° celle des deux rangées entre elles (*articulation médio-carpienne*).

1° Articulations des os de la première rangée. — Le scaphoïde s'articule avec le semi-lunaire, celui-ci avec le pyramidal, en formant deux arthrodies. Les surfaces articulaires par lesquelles ces différents os se correspondent sont planes, verticales et encroûtées de cartilage. Elles sont maintenues en présence par de nombreux ligaments que l'on distingue d'après leur situation en interosseux, palmaires et dorsaux.

Les *ligaments interosseux*, disposés entre les os, comme leur nom l'indique, sont au nombre de deux : le premier unit le scaphoïde au semi-lunaire; le second s'étend du semi-lunaire au pyramidal. L'un et l'autre occupent la partie supérieure de l'articulation.

Les *ligaments palmaires* et les *ligaments dorsaux* sont représentés par des faisceaux fibreux qui s'étendent transversalement d'un os à l'autre, les premiers à la paume de la main, les seconds sur sa face dorsale. Chacune des deux arthrodies formées par le scaphoïde, le semi-lunaire et le pyramidal, possède un ligament palmaire et un ligament dorsal.

Deux synoviales, communiquant l'une et l'autre avec la synoviale médio-carpienne, complètent les deux articulations.

L'articulation du pyramidal avec le pisiforme (*articulation pisi-pyramidale*) mérite une description à part. C'est encore une arthrodie constituée de part et d'autre par des surfaces planes, circulaires et revêtues de cartilage. Il n'y existe pas de ligament interosseux. Par contre, nous y trouvons cinq ligaments périphériques, savoir : 1° un *ligament supérieur*, qui n'est autre que le ligament latéral interne de l'articulation radio-carpienne; 2° un *ligament palmaire*, aplati et de forme quadrilatère, qui va du pisiforme à la face antérieure de l'os crochu; 3° un *ligament dorsal*, qui s'étend du pisiforme au pyramidal; 4° deux *ligaments inférieurs*, qui descendent du pisiforme, l'un sur l'apophyse unciforme de l'os crochu, l'autre sur l'extrémité supérieure du cinquième métacarpien. L'articulation pisi-pyramidale possède une synoviale qui lui appartient en propre; elle communique parfois, cependant, avec la synoviale radio-carpienne.

2° Articulations des os de la deuxième rangée. — Le trapèze s'articule avec le trapézoïde, le trapézoïde avec le grand os, le grand os avec l'os crochu, en formant trois arthrodies. Les surfaces articulaires par lesquelles ces os se correspondent sont planes, verticales et revêtues d'une couche de cartilage.

Les os de la deuxième rangée du carpe sont reliés entre eux, comme ceux de la première, par trois ordres de ligaments : des ligaments interosseux, des ligaments palmaires et des ligaments dorsaux.

Les *ligaments interosseux* sont au nombre de trois. Chaque articulation possède le sien : le premier unit le trapèze au trapézoïde; le second, le trapézoïde au grand os; le troisième, le grand os à l'os crochu.

Les *ligaments palmaires*, au nombre de quatre, se portent transversale-

ment : le premier, du trapèze au grand os; le deuxième, du trapèze au trapézoïde; le troisième du trapézoïde au grand os; le quatrième, du grand os à l'os crochu.

Les *ligaments dorsaux*, beaucoup plus faibles que les palmaires, sont au nombre de trois : le premier s'étend du trapèze au trapézoïde; le second, du trapézoïde au grand os; le troisième, du grand os à l'os crochu.

Les synoviales destinées aux articulations de la deuxième rangée du carpe ne sont que de simples prolongements de la synoviale médio-carpienne.

3° **Articulation des deux rangées entre elles.** — Cette articulation, plus connue sous le nom de *médio-carpienne*, réunit les os de la première rangée du carpe, le pisiforme excepté, aux os de la deuxième rangée. Sept os, par conséquent, concourent à sa constitution : trois appartiennent à la première rangée, les quatre autres appartenant à la seconde.

Surfaces articulaires. — En considérant le long interligne articulaire de l'articulation médio-carpienne, on voit qu'on peut diviser cette articulation en deux articulations secondaires, l'une interne, l'autre externe (fig. 313).

L'*externe* est formée par le scaphoïde d'une part, d'autre part par le trapèze et le trapézoïde. La surface de contact est de part et d'autre sensiblement plane et transversale : c'est une arthrodie. — L'*interne* est constituée d'une part par le scaphoïde, le semi-lunaire et le pyramidal, formant par leur ensemble une espèce de cavité glénoïde de forme ovalaire à grand diamètre transversal; d'autre part, par le grand os et l'os crochu, formant au contraire une espèce de tête ou de condyle dont le relief se moule exactement sur la cavité précédente : c'est une articulation condylienne.

Ligaments. — Des ligaments palmaires, des ligaments dorsaux et des ligaments latéraux relient l'une à l'autre les deux rangées osseuses du carpe.

a. *Du côté de l'arthrodie*, nous rencontrons trois ligaments : 1° un *ligament palmaire*, mince et quadrilatère, qui s'étend de la partie inférieure du scaphoïde à la gouttière du trapèze; 2° un *ligament dorsal*, formé par quelques fibres qui descendent du scaphoïde sur le trapèze et sur le trapézoïde; 3° un *ligament latéral externe*, qui s'étend du tubercule du scaphoïde à la partie externe du trapèze.

b. *Du côté de l'articulation condylienne*, nous avons de même trois ligaments : 1° un *ligament palmaire*, formé de deux faisceaux obliques qui se portent, le premier du scaphoïde au grand os, le second du pyramidal au grand os et à l'os crochu; 2° un *ligament dorsal*, représenté par un ensemble de fibres irrégulièrement entre-croisées, qui s'insèrent en haut sur le scaphoïde et le pyramidal et qui se fixent en bas sur l'os crochu et sur le grand os; 3° un *ligament latéral interne*, qui unit, sur le côté interne de l'articulation, le sommet du pyramidal à l'apophyse de l'os crochu.

Synoviale. — L'articulation médio-carpienne ne possède ordinairement qu'une seule synoviale. Il n'est pourtant pas rare d'en rencontrer deux : l'une externe, destinée à l'arthrodie, l'autre interne, répondant à l'articulation condylienne (fig. 313). Dans tous les cas, cette synoviale, qui est toujours

plus lâche en arrière qu'en avant, envoie deux prolongements ascendants entre les os de la première rangée du carpe et des prolongements descendants, au nombre de trois, entre les os de la deuxième rangée. L'un de ces

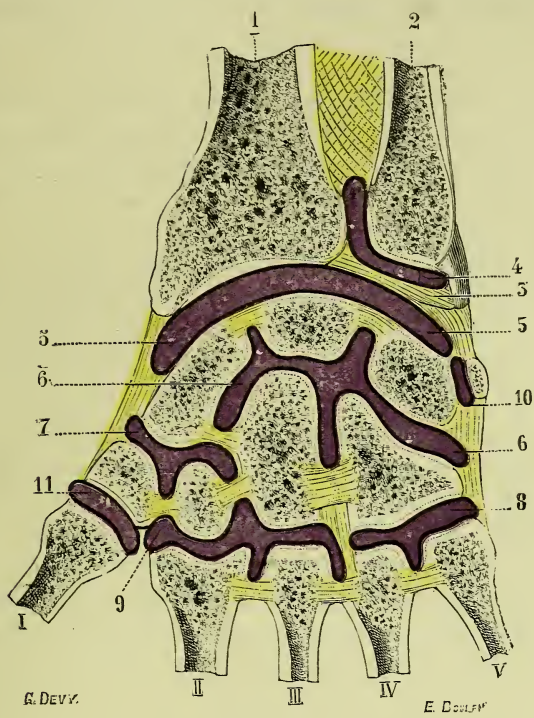

Fig. 313.

Coupe transversale du poignet, pour montrer les ligaments interosseux et les synoviales articulaires.

I, II, III, IV, V, les cinq métacarpiens. — 1, radius. — 2, cubitus. — 3, ligament triangulaire. — 4, synoviale située entre ce ligament et le cubitus, se prolongeant en haut pour former 4' la synoviale de l'articulation radio-cubitale inférieure. — 5, synoviale radio-carpienne. — 6, synoviale médio-carpienne interne. — 7, synoviale médio-carpienne externe. — 8, synoviale carpo-métacarpienne externe. — 9, synoviale carpo-métacarpienne interne. — 10, synoviale de l'articulation pisi-pyramidale. — 11, synoviale de l'articulation trapézo-métacarpienne.

derniers prolongements, situé entre le trapézoïde et le trapèze, s'étend jusqu'à la synoviale qui sépare le carpe des deuxième et troisième métacarpiens.

Mouvements. — Les différentes articulations du carpe ne présentent, comme les arthrodies, que de simples mouvements de glissement, peu étendus si on les considère isolément et pour chacune d'elles. Totalisés et considérés dans leur ensemble, ces mouvements deviennent, suivant le sens dans lequel ils s'exécutent, des mouvements de *flexion*, d'*extension*, d'*adduction* et d'*abduction*. Ils s'ajoutent aux mouvements de même sens et de même nom de l'articulation radio-carpienne et en augmentent l'amplitude.

Muscles moteurs. — Les mêmes que pour l'articulation radio-carpienne.

B. — Articulations carpo-métacarpiennes

Les articulations carpo-métacarpiennes réunissent l'extrémité supérieure

des cinq métacarpiens aux quatre os de la deuxième rangée du carpe. A l'exception du premier, dont l'articulation mérite une description spéciale, les métacarpiens s'articulent avec le carpe d'une façon suffisamment uniforme pour que leurs articulations puissent être comprises dans une description générale.

1° **Articulation carpo-métacarpienne du pouce.** — Cette articulation unit le trapèze au premier métacarpien, d'où le nom d'*articulation trapézo-métacarpienne*, sous lequel on la désigne le plus souvent. Elle appartient au genre des articulations en selle ou par emboîtement réciproque, dont elle constitue le type le plus parfait.

Surfaces articulaires. — 1° *Du côté du trapèze*, la face inférieure de cet os, concave dans le sens transversal, convexe dans le sens antéro-postérieur; 2° *du côté du premier métacarpien*, une facette inversement configurée et, par conséquent, convexe transversalement, concave au contraire dans le sens opposé.

Ces deux facettes sont revêtues l'une et l'autre d'une couche de cartilage.

Ligaments. — Le premier métacarpien et le trapèze sont maintenus en présence par un seul ligament, qui affecte la forme d'une capsule ou manchon, et qui s'insère : en haut, sur le pourtour de la facette articulaire du trapèze; en bas, sur le pourtour de la facette du métacarpien. Cette capsule, plus épaisse en arrière qu'en avant, est remarquable par son ampleur et sa laxité, condition anatomique très favorable à la grande mobilité du pouce.

Synoviale. — L'articulation trapézo-métacarpienne possède une synoviale qui lui est propre; elle est toujours très lâche, comme la capsule fibreuse qu'elle tapisse.

Mouvements. — Le pouce présente à un degré de développement remarquable cinq des mouvements fondamentaux des diarthroses : le mouvement de *flexion*, par lequel il s'incline vers la paume de la main; le mouvement d'*extension*, par lequel il s'incline au contraire du côté de la face dorsale; le mouvement d'*adduction*, qui le rapproche du deuxième métacarpien ; le mouvement d'*abduction*, qui l'en éloigne; la *circumduction*, enfin, résultant de la succession régulière des quatre mouvements précédents.

L'adduction, combinée avec la flexion, constitue le mouvement dit d'*opposition*, en vertu duquel la pulpe du pouce peut successivement ou simultanément entrer en contact (*s'opposer*) avec la pulpe des quatre autres doigts. Le mouvement d'opposition est, comme on le sait, caractéristique de la main humaine; nos plus proches voisins dans la série zoologique, les singes, ne possèdent ce mouvement qu'à l'état imparfait.

2° **Articulations carpo-métacarpiennes des quatre derniers doigts.** — Les quatre derniers métacarpiens s'articulent avec les quatre os de la deuxième rangée du carpe en formant des arthrodies. Les surfaces articulaires correspondantes sont en effet, de part et d'autre, des facettes à peu près planes. Elles sont recouvertes, du côté du carpe, comme du côté des métacarpiens, par une mince couche de cartilage.

Le *deuxième métacarpien* s'articule à la fois avec le trapèze, le trapézoïde et le grand os. Ces trois os, pour le recevoir, se disposent en une espèce de mortaise peu profonde, dont l'ouverture est dirigée en bas. De son côté, l'extrémité supérieure du métacarpien présente trois facettes : une facette *supéro-externe*, qui se met en rapport avec le trapèze; une facette *supéro-*

interne, qui s'unit avec le grand os; une facette *supérieure*, beaucoup plus grande que les deux autres, qui répond au trapézoïde.

Le *troisième métacarpien* s'articule, par une facette de forme triangulaire, avec la facette moyenne de la face inférieure du grand os.

Le *quatrième métacarpien* s'articule à la fois : par une large facette avec l'os crochu et, par une toute petite facette, avec la facette interne de la face inférieure du grand os.

Le *cinquième métacarpien*, enfin, s'articule à l'aide d'une facette légèrement convexe avec une facette légèrement concave occupant la face inférieure de l'os crochu.

Ligaments. — Il existe pour ces différentes articulations un ligament interosseux, des ligaments palmaires et des ligaments dorsaux :

a. Le *ligament interosseux* s'insère en haut sur les deux faces contiguës du grand os et de l'os crochu, où il se confond avec celui qui unit ces deux os. De là, il se porte en bas et vient se fixer sur le côté interne de l'extrémité supérieure du troisième métacarpien.

b. Les *ligaments palmaires* sont au nombre de quatre : l'un d'eux s'étend transversalement de la face antérieure du trapèze au troisième métacarpien. Des trois autres, il en est deux qui unissent le deuxième métacarpien, d'une part au trapèze, d'autre part au grand os. Le dernier descend verticalement de l'os crochu sur le quatrième métacarpien.

c. Les *ligaments dorsaux*, beaucoup plus forts que les précédents, sont aussi plus nombreux. On en compte sept : le deuxième métacarpien en possède deux qui l'unissent, d'une part au trapèze, d'autre part au trapézoïde; le troisième métacarpien en présente trois dont l'un l'unit au trapézoïde, les deux autres au grand os; les quatrième et cinquième métacarpiens en possèdent chacun un qui s'insère d'autre part sur l'os crochu.

Synoviale. — L'articulation carpo-métacarpienne des quatre derniers doigts ne présente ordinairement qu'une seule et même synoviale qui communique largement, ainsi que nous l'avons déjà dit, avec celle de l'articulation médio-carpienne. On rencontre parfois, mais exceptionnellement, une synoviale indépendante pour l'articulation des quatrième et cinquième métacarpiens. Cette disposition ressort, on le conçoit, d'un développement exagéré du ligament interosseux que nous avons décrit plus haut.

Mouvements. — Les quatre derniers métacarpiens, bien différents en cela du premier, ne jouissent que de simples mouvements de glissement. Ces mouvements, peu étendus pour le cinquième et pour le quatrième, qui sont pourtant les plus mobiles des quatre, sont à peine appréciables pour le troisième et le deuxième.

C. — Articulations métacarpiennes

Le premier métacarpien est indépendant des quatre autres. Les deuxième, troisième, quatrième et cinquième métacarpiens, séparés les uns des autres à leur partie moyenne, s'articulent solidement entre eux par leur extrémité carpienne; ils sont, en outre, réunis à leur extrémité digitale par des ligaments.

1° Articulations des extrémités carpiennes. — Ces articulations, rangées par quelques anatomistes au nombre des arthrodies, sont considérées par d'autres comme de simples amphiarthroses.

Les surfaces articulaires sont constituées par ces facettes irrégulières (p. 257), en partie rugueuses, en partie lisses et recouvertes de cartilage, qui s'étalent sur le côté de la base de chacun des métacarpiens.

Nous avons encore pour ces articulations trois ordres de ligaments : interosseux, palmaires et dorsaux.

a. Les *ligaments interosseux*, à la fois très courts et très résistants, s'étendent d'un métacarpien au métacarpien voisin. Ils sont au nombre de trois, un pour chaque articulation. Ils s'insèrent, de part et d'autre, sur les rugosités qui avoisinent les facettes encroûtées de cartilage.

b. Les *ligaments palmaires* sont constitués par trois petites bandelettes fibreuses, qui s'étendent transversalement de la face antérieure d'un métacarpien à la face antérieure du métacarpien suivant. Il en existe trois : le premier est situé entre le deuxième et le troisième métacarpien ; le deuxième, entre le troisième et le quatrième métacarpien ; le troisième, entre le quatrième et le cinquième.

c. Les *ligaments dorsaux*, analogues aux précédents, s'étendent, à la face dorsale de l'articulation, d'un métacarpien à l'autre. On n'en compte que deux, cependant, destinés aux trois derniers métacarpiens. Il n'en existe pas entre le deuxième et le troisième.

Chacune des articulations métacarpiennes possède une petite synoviale. Cette synoviale (fig. 313) est un simple diverticulum de la synoviale carpo-métacarpienne, qui s'insinue à la manière d'un cul-de-sac entre les deux métacarpiens voisins. Ce cul-de-sac synovial descend jusqu'au niveau du ligament interosseux.

2° Union des extrémités digitales. — Les extrémités digitales ou têtes des quatre derniers métacarpiens ne présentent pas, à proprement parler, d'articulations, ces extrémités étant dépourvues de surfaces articulaires. Elles sont simplement reliées l'une à l'autre par une bandelette fibreuse transversale, qui s'étend du second métacarpien au cinquième, en passant au-devant des articulations métacarpo-phalangiennes et en contractant des connexions intimes avec les éléments fibreux de ces articulations. Ce ligament, appelé *ligament transverse du métacarpe*, est une dépendance des articulations suivantes. Nous le retrouverons dans un instant.

D. — Articulations métacarpo-phalangiennes

Les articulations des métacarpiens avec les premières phalanges des doigts appartiennent au genre des articulations condyliennes.

Surfaces articulaires. — 1° *Du côté des métacarpiens*, nous avons une tête aplatie transversalement et s'étendant plus loin du côté de la région pal-

maire que du côté de la région dorsale. Sur les côtés de cette tête, se voit une dépression rugueuse que limite en arrière un fort tubercule.

2° *Du côté des phalanges*, nous trouvons une cavité glénoïde, occupant l'extrémité supérieure de l'os. Cette cavité est un peu plus large dans le cas transversal que dans le sens antéro-postérieur; son grand axe, par conséquent, est perpendiculaire à celui du condyle. De chaque côté de la cavité glénoïde, se dressent deux petites saillies en forme de tubercules.

La surface métacarpienne et la surface phalangienne sont revêtues l'une et l'autre d'une couche de cartilage.

Fibro-cartilage glénoïdien. — Nous venons de voir que le condyle du métacarpien est plus long que large, que la cavité glénoïdienne au contraire est plus large que longue. Si, d'autre part, nous comparons les deux surfaces articulaires au point de vue de leur étendue, nous constatons que la cavité glénoïde ne représente environ que les deux cinquièmes de la surface articulaire du condyle. Il y a donc une double disproportion entre les deux surfaces destinées à s'unir et à se mouvoir l'une sur l'autre.

Pour rétablir la concordance, il existe au-devant de la cavité glénoïde une petite lame fibro-cartilagineuse dont l'unique destination est d'agrandir cette cavité. — Sa *face postérieure*, en effet, régulièrement concave, se moule sur la partie antérieure du condyle et se continue directement avec la cavité glénoïde. — Sa *face antérieure*, dirigée du côté de la région palmaire, présente une gouttière longitudinale destinée au passage des tendons fléchisseurs. — Son *bord inférieur* se fixe au rebord antérieur de la cavité glénoïde. — Son *bord supérieur* répond au condyle, mais sans lui adhérer. — Quant à ses deux *extrémités*, elles contractent des connexions intimes, sur les côtés de l'articulation, avec les ligaments latéraux et transverse, que nous allons décrire.

Les fibro-cartilages glénoïdiens des quatre derniers doigts présentent des caractères absolument semblables. Celui de la première phalange du pouce se distingue de tous les autres, en ce qu'il possède dans son épaisseur deux petits os sésamoïdes, l'un interne, l'autre externe.

Au sujet de ces os sésamoïdes et du rôle qu'ils jouent dans certaines luxations, dites irréductibles, voyez Farabeuf (*Bull. Soc. de Chirurgie* et *Trib. médicale*, 1876).

Ligaments. — Le fibro-cartilage glénoïdien est un simple organe d'agrandissement et c'est à tort que quelques anatomistes le rangent au nombre des ligaments de l'articulation métacarpo-phalangienne, sous le nom de ligament antérieur. Les vrais moyens d'union de cette articulation sont au nombre de trois : deux ligaments latéraux et un ligament transverse.

a. Les *ligaments latéraux* (fig. 314, 1 et 2) se distinguent en externe et interne. Ils occupent les côtés de l'articulation et revêtent chacun la forme d'un triangle ou d'un éventail, dont le sommet répond au métacarpien, la base à la phalange. Du côté du métacarpien, ils s'insèrent sur la dépression et sur le tubercule que l'on voit de chaque côté du condyle. De là, ils se portent en bas et en avant, en s'élargissant, et viennent se fixer : 1° par leurs fibres postérieures ou phalangiennes, sur les tubercules latéraux de la

phalange; 2° par leurs fibres antérieures ou glénoïdiennes, sur les bords latéraux du fibro-cartilage glénoïdien correspondant. — Les ligaments latéraux des articulations métacarpo-phalangiennes sont très épais et très résistants; l'externe est constamment plus fort que l'interne.

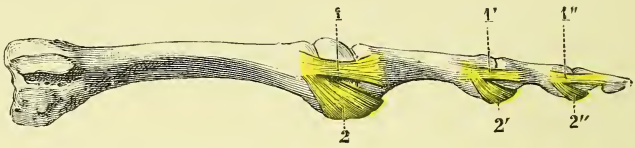

Fig. 314.

Articulations des phalanges, ligaments latéraux.

1, 1', 1", faisceau phalangien des ligaments latéraux. — 2, 2', 2", faisceau glénoïdien.

b. Le *ligament transverse* se présente sous la forme d'un long ruban qui s'étend transversalement du deuxième métacarpien au cinquième, en passant au niveau des quatre dernières articulations métacarpo-phalangiennes. Libre dans leur intervalle, il se fusionne, au-devant de chacune d'elles, d'une part avec le bord supérieur du fibro-cartilage glénoïdien, d'autre part avec les deux ligaments latéraux. Au niveau de son bord supérieur, le ligament transverse se continue avec l'aponévrose interosseuse palmaire et aussi avec les languettes digitales de l'aponévrose palmaire superficielles qui viennent le renforcer.

Synoviale. — Chaque articulation métacarpo-phalangienne possède une synoviale. Cette synoviale est très lâche, surtout en arrière, du côté de l'extension.

Mouvements. — La première phalange se fléchit et s'étend sur le métacarpe; elle s'incline latéralement soit en dedans, soit en dehors; elle présente, en outre, des mouvements de circumduction et de rotation :

1° *Flexion et extension.* — Dans la flexion, la première phalange s'incline vers la paume de la main; elle s'en éloigne dans l'extension. Ces deux mouvements s'exécutent autour d'un axe transversal qui passerait par le condyle, un peu en avant de l'insertion supérieure des ligaments latéraux. Dans les mouvements de flexion, les faisceaux glénoïdiens des ligaments latéraux se relâchent, tandis que les faisceaux phalangiens se tendent. C'est le contraire dans l'extension.

2° *Inclinaison latérale.* — Dans les mouvements d'inclinaison latérale, la phalange glisse transversalement sur le condyle et s'incline, soit vers l'axe de la main (*adduction*), soit vers l'un de ses bords (*abduction*). Des deux ligaments latéraux, celui vers lequel se fait l'inclinaison se relâche; l'autre se tend et limite le mouvement.

3° *Circumduction.* — Elle résulte de l'exécution successive des quatre mouvements précédents.

4° *Rotation.* — Ce mouvement, peu appréciable dans les conditions normales, n'est bien visible que sur le cadavre, quand on a fixé le métacarpien et qu'on essaie de faire tourner sur lui la phalange qui lui correspond.

Muscles moteurs. — 1° *Fléchisseurs :* directement, les interosseux et les lombricaux; accessoirement, le fléchisseur commun superficiel et le fléchisseur commun profond des doigts.

2° *Extenseurs :* extenseur commun des doigts, extenseur propre du petit doigt, extenseur propre de l'index.

3° *Adducteurs* (par rapport à l'axe de la main) : les interosseux palmaires.

4° *Abducteurs* (par rapport au même axe) : les interosseux dorsaux.

La première phalange du pouce possède des muscles spéciaux; ce sont : 1° pour la

flexion : le long fléchisseur, le court fléchisseur et le court abducteur du pouce; — 2° pour l'*extension :* le long et le court extenseur du pouce; — 3° pour l'*adduction :* l'adducteur du pouce; — 4° pour l'*abduction :* le long abducteur du pouce.

E. — Articulations phalangiennes des doigts

Sur chacun des doigts, la première phalange s'articule avec la seconde, la seconde avec la troisième. Il existe donc deux articulations pour chaque doigt, à l'exception du pouce qui, n'ayant que deux phalanges, ne possède qu'une seule articulation. Ces articulations, dites *phalangiennes* ou *interphalangiennes*, appartiennent au genre des trochéarthroses. Au double point de vue anatomique et fonctionnel, elles sont constituées d'après un type identique. Nous les comprendrons toutes dans une même description.

Surfaces articulaires. — 1° *Du côté supérieur* (extrémité inférieure de la première phalange, extrémité inférieure de la seconde), une vraie poulie ou trochlée, avec une gorge médiane dirigée d'avant en arrière et deux parties latérales légèrement bombées en forme de condyles. Cette facette articulaire, recouverte de cartilage, s'étend plus loin du côté de la flexion que du côté de l'extension. Sur les côtés de la poulie se voient deux tubercules et, au-devant de ces tubercules, deux petites fossettes rugueuses.

2° *Du côté inférieur* (extrémité supérieure de la deuxième phalange, extrémité supérieure de la troisième), une crête mousse antéro-postérieure pour la gorge de la trochlée et, de chaque côté de cette crête, deux petites cavités glénoïdes se moulant exactement sur les parties latérales de cette même trochlée. Encore ici nous rencontrons, sur les côtés de la surface articulaire, deux petits tubercules.

Fibro-cartilage d'agrandissement. — Comme pour les articulations métacarpo-phalangiennes, la surface articulaire inférieure, celle qui s'oppose à la poulie, se trouve agrandie à sa partie antérieure par une lame fibro-cartilagineuse qui présente la plus grande analogie avec les fibro-cartilages glénoïdiens précédemment décrits. Comme ces derniers, les fibro-cartilages phalangiens adhèrent intimement par leur bord inférieur à la surface qu'ils sont destinés à agrandir, ne présentent avec la surface articulaire opposée que de simples rapports de contiguïté et se fusionnent par leurs bords avec les ligaments latéraux.

Ligaments. — Deux ligaments latéraux, l'un interne, l'autre externe, constituent les moyens d'union des articulations phalangiennes. Ces ligaments rappellent exactement, par leur forme et par leurs connexions, les ligaments de même nom des articulations métacarpo-phalangiennes. Ils s'insèrent en haut (fig. 314) sur les côtés de la poulie; ils s'attachent en bas, par leurs fibres postérieures sur les côtés de la phalange sous-jacente, par leurs fibres antérieures sur les parties latérales du fibro-cartilage d'agrandissement.

Il n'existe, pour les articulations phalangiennes, ni ligament antérieur, ni ligament postérieur; ces ligaments sont remplacés par les tendons correspondants des muscles fléchisseurs et extenseurs.

Synoviale. — Chacune des neuf articulations phalangiennes possède une synoviale, plus lâche en arrière qu'en avant (fig. 315).

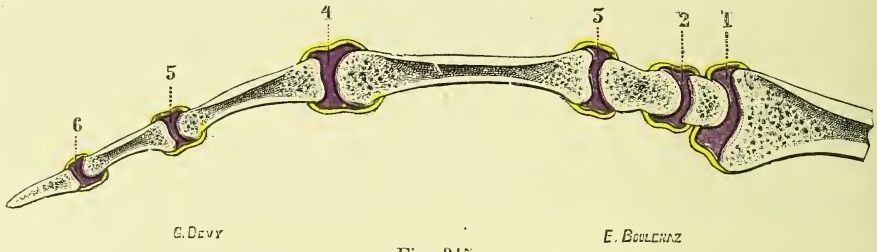

Fig. 315.

Coupe verticale et antéro-postérieure du poignet et de la main passant par le grand os.

1, articulation radio-carpienne. — 2, articulation médio-carpienne. — 3, articulation carpo-métacarpienne. — 4, articulation métacarpo-phalangienne. — 5, articulation de la première phalange avec la seconde. — 6, articulation de la seconde phalange avec la troisième.

Mouvements. — La deuxième et la troisième phalange exécutent sur la phalange qui la précède des mouvements de *flexion* et des mouvements d'*extension*. La flexion incline les phalanges vers la paume de la main, l'extension les en éloigne. De ces deux mouvements, le premier est de beaucoup le plus étendu : il n'est borné que par la rencontre des faces antérieures des phalanges; le second, beaucoup plus limité, ne dépasse pas ordinairement la ligne droite.

Indépendamment de la flexion et de l'extension, qui constituent les mouvements fondamentaux des articulations trochléennes, M. Sappey admet encore, pour les deux dernières phalanges, de légers mouvements de *latéralité*, en vertu desquels elles peuvent s'incliner légèrement, soit en dedans, soit en dehors. Ces mouvements de latéralité, très limités pour la troisième phalange, sont à peine appréciables pour la seconde. Nous devons remarquer, en outre, que ce sont toujours des mouvements communiqués et, qu'on me permette l'expression, des mouvements *forcés*. Il n'existe, en effet, aucun muscle chargé de les produire; ils ne font point partie de la mécanique articulaire.

Muscles moteurs. — *A.* — Pour la deuxième phalange du pouce : 1° *Fléchisseur :* long fléchisseur du pouce; 2° *Extenseur :* long extenseur du pouce.

B. — Pour la deuxième phalange des quatre derniers doigts : 1° *Fléchisseur :* fléchisseur commun superficiel des doigts ; — 2° *Extenseurs :* extenseur commun des doigts, extenseur propre du petit doigt, extenseur propre de l'index, interosseux, lombricaux.

C. — Pour la troisième phalange : 1° *Fléchisseur :* fléchisseur commun profond des doigts; 2° *Extenseurs :* les mêmes que pour la deuxième phalange.

A consulter, Tuffier, *Contribution à l'étude des mouvements des doigts*, Arch. gén. de Médecine, 1887.

ARTICLE II

ARTICULATIONS DU MEMBRE INFÉRIEUR

Adoptant pour le membre inférieur la même méthode descriptive que pour le membre supérieur, nous étudierons successivement, en allant de la racine du membre vers son extrémité libre :

1° Les *articulations des os coxaux* ou *os du bassin;*

2° L'*articulation de la cuisse avec le bassin* ou *articulation coxo-fémorale;*

3° L'*articulation de la jambe avec la cuisse* ou *articulation du genou;*
4° Les *articulations des deux os de la jambe entre eux* ou *articulations péronéo-tibiales;*
5° L'*articulation du pied avec la jambe* ou *articulation du cou-de-pied;*
6° Les *articulations du pied.*

§ I. — Articulations des os coxaux ou os du bassin

Les deux os coxaux, constituant la ceinture pelvienne, s'articulent d'abord avec la colonne vertébrale. Ils s'unissent ensuite l'un à l'autre sur la ligne médiane pour former la *symphyse pubienne.*

A. — Articulation des os coxaux avec la colonne vertébrale

L'os coxal s'articule avec la colonne vertébrale par une amphiarthrose à large surface, qui est formée d'une part par l'ilion, d'autre part par le sacrum (*articulation sacro-iliaque*). Il s'unit, en outre, à la partie inférieure de la région lombaire, au sacrum et au coccyx par trois ligaments puissants, le *ligament ilio-lombaire* et les deux *ligaments sacro-sciatiques.*

1° **Articulation sacro-iliaque.** — L'articulation sacro-iliaque, que la plupart des auteurs rangent parmi les amphiarthroses, se rattache, en effet, à cette classe d'articulations par son peu de mobilité et par la couche de fibro-cartilage qui s'interpose entre les deux surfaces articulaires. Mais elle se rapproche aussi des diarthroses par la cavité qui est creusée à son centre et par la synoviale qui revêt ses ligaments. Nous la considérons donc, avec Sappey, comme une diarthro-amphiarthrose.

Surfaces articulaires. — 1° *Du côté du sacrum*, sa facette auriculaire, (p. 63) revêtant la forme d'un croissant ou d'une équerre, à concavité dirigée en arrière et en haut; 2° *du côté de l'os coxal*, une facette analogue, facette auriculaire de l'os coxal (p. 266), occupant la partie la plus reculée de la face interne de l'os et correspondant exactement par son pourtour à la facette auriculaire du sacrum.

Ces deux surfaces, à peu près planes chez l'enfant, se hérissent chez l'adulte de rugosités irrégulières et souvent très prononcées. L'une et l'autre sont revêtues d'une couche de cartilage, dont l'épaisseur présente de 1 millimètre à 1 millimètre et demi sur le sacrum, 4 ou 5 dixièmes de millimètre seulement sur l'os coxal. Ces revêtements cartilagineux ont été minutieusement décrits par Sappey, auquel j'emprunte les lignes suivantes : « Leur surface libre ne présente ni la couleur d'un blanc pur et mat des cartilages diarthrodiaux, ni leur aspect lisse et uni. Elle est d'un gris blanchâtre ou rougeâtre. Des prolongements villiformes, très irréguliers, inégaux de volume et inégalement répartis, la recouvrent çà et là en grand nombre. La consistance de ces prolongements est si faible, que Bichat d'abord, et Blandin plus

tard, les ont considérés comme une synovie plus ou moins concrète. Examinés sous l'eau, ils flottent à la manière des franges synoviales. Les deux cartilages, cependant, sont loin d'offrir le même aspect. Ils ont au contraire un aspect si différent, qu'au premier coup d'œil on peut les distinguer l'un de l'autre : celui du sacrum est presque uni; celui de l'os iliaque est granu-

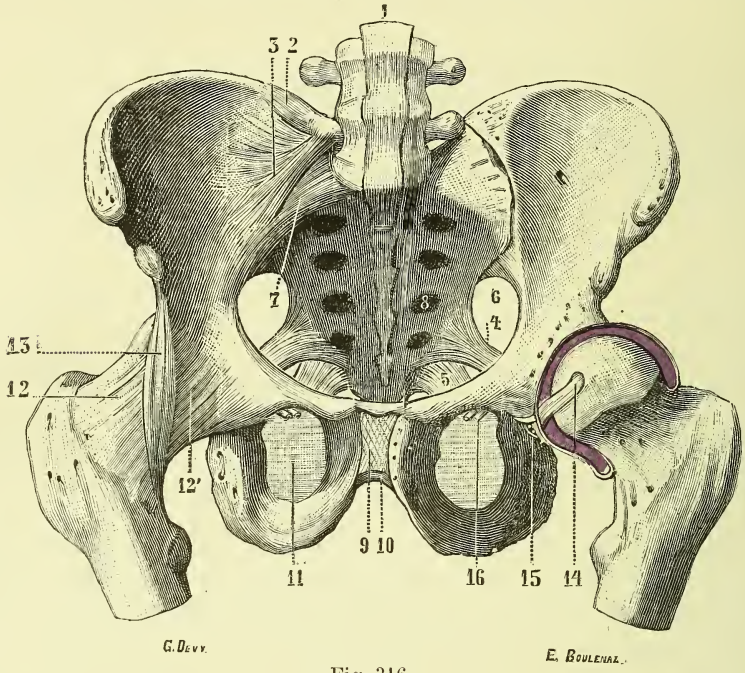

Fig. 316.

Articulations du bassin, vue antérieure.

1, ligament vertébral commun antérieur. — 2, ligament ilio-lombaire, avec 3, ses faisceaux descendants. — 4, 5, ligaments sacro-sciatiques. — 6, grande échancrure sciatique, — 7, ligament sacro-iliaque antérieur. — 8, trous sacrés antérieurs. — 9, fibro-cartilage interosseux de la symphyse pubienne. — 10, ligament sous-pubien. — 11, membrane obturatrice. — 12, 12', capsule articulaire de la hanche. — 13, ligament de Bertin. — 14, ligament rond. — 15, vaisseaux du ligament rond. — 16, artère obturatrice et nerf obturateur.

leux, il semble formé d'une myriade de petits globules demi-transparents et juxtaposés. »

Les deux cartilages diffèrent encore par leur structure : celui de l'os coxal appartient au fibro-cartilage. Celui qui revêt le sacrum se décompose réellement en deux couches : une couche profonde, constituée par du cartilage hyalin; une couche superficielle, formée par du fibro-cartilage.

Ligaments. — Le sacrum et l'os coxal sont maintenus en présence par deux ligaments périphériques, l'un antérieur, l'autre postérieur.

a. Le *ligament sacro-iliaque antérieur* (fig. 316,7) est représenté par un ensemble de faisceaux rayonnés qui, de la fosse iliaque interne, se portent transversalement sur la base du sacrum et sur la face antérieure de cet os, en dehors des deux premiers trous sacrés.

b. Le *ligament sacro-iliaque postérieur* (fig. 318,3 et 4) est constitué par une multitude de faisceaux fibreux qui s'insèrent : d'une part, sur la tubé-

rosité iliaque, sur les deux épines iliaques postérieures, ainsi que sur l'échancrure qui les sépare, d'autre part, sur les tubercules situés en dehors des trois premiers trous sacrés postérieurs, dans les intervalles qui les séparent, et, enfin, dans le fond de deux fossettes rugueuses que l'on voit sur le sacrum, en dehors du premier trou sacré. — Ces faisceaux sont éminemment variables par leur forme, leur longueur, leur direction. Les uns affectent une direction transversale, les autres une direction plus ou moins oblique. Parmi ces derniers, il en est un, toujours très visible, qui descend presque verticalement de l'épine iliaque postéro-supérieure sur le tubercule

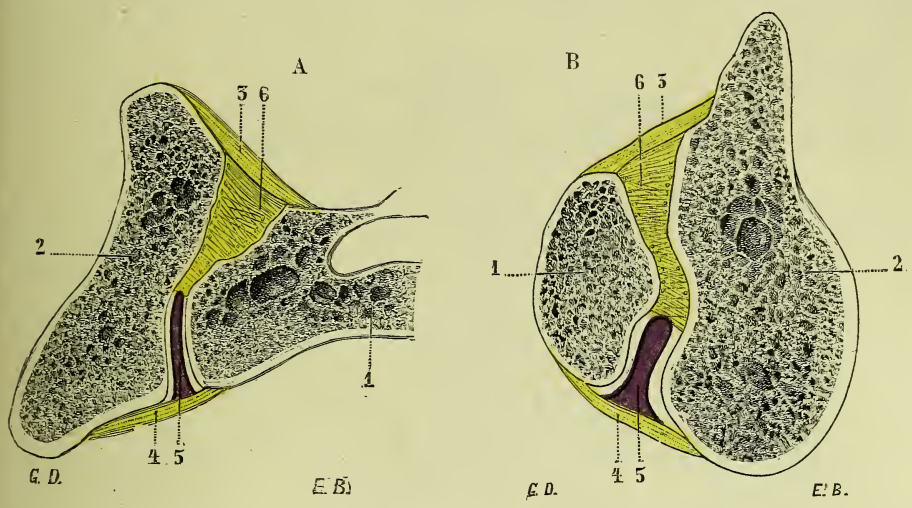

Fig. 317.

Articulation sacro-iliaque : A, section suivant un plan parallèle à celui du détroit supérieur et passant par la deuxième vertèbre sacrée. — B, section verticale et antéro-postérieure (d'après Hoffmann).

1, sacrum. — 2, os iliaque. — 3, ligament sacro-iliaque postérieur. — 4, ligament sacro-iliaque antérieur. — 5, cavité de l'articulation sacro-iliaque. — 6, faisceau profond du ligament sacro-iliaque postérieur ou ligament interosseux.

situé en dehors du troisième ou du quatrième trou sacré. Ce faisceau, que Bichat a décrit sous le nom de *ligament sacro-épineux*, se confond par son bord externe avec le grand ligament sacro-sciatique.

Les faisceaux sacro-iliaques postérieurs forment en outre plusieurs plans, que séparent des nappes ou de simples pelotes adipeuses. Le plan le plus profond, celui qui s'étend des tubérosités iliaques aux fossettes sacrées, se compose de nombreux faisceaux, remarquables à la fois par leur brièveté et par leur résistance. C'est à leur ensemble que la plupart des anatomistes ont donné le nom de *ligament interosseux* (fig. 317,6), dénomination qui me paraît devoir être abandonnée pour les deux raisons suivantes : tout d'abord, le ligament en question est placé manifestement en dehors de l'articulation ; sa situation ne justifie donc pas le nom sous lequel on le désigne. Et puis, quand il s'agit d'amphiarthrose, le terme de ligament interosseux éveille naturellement l'idée d'un fibro-cartilage interarticulaire qui,

comme dans les articulations vertébrales, unit l'une à l'autre les deux pièces osseuses mises en présence; or, ce n'est pas le cas pour les faisceaux en question.

Synoviales. — L'articulation sacro-iliaque possède bien réellement une synoviale. Mais cette synoviale ne présente qu'une bien faible étendue : elle revêt seulement la face interne des ligaments sacro-iliaques et, de ce fait, ses dimensions se trouvent réduites pour ainsi dire à celles de l'interligne articulaire.

Mouvements. — Dans les conditions anatomiques ordinaires, je veux dire sur un bassin complet où les deux os coxaux sont unis l'un à l'autre par la symphyse pubienne, l'articulation sacro-iliaque ne présente aucun mouvement appréciable. Mais si l'on détruit la symphyse pubienne et si l'on fixe le sacrum, on peut imprimer à l'os coxal de très légers mouvements de balancement et même de glissement.

Voyez au sujet de l'articulation sacro-iliaque, Klein (G.), *Zur Mechanik des Ileosacralgelenkes*, Zeitschr. f. Geburtshülfe und Gynäkologie, Bd. XXI, 1891, p. 74-118.

2° **Ligament ilio-lombaire.** — Le ligament ilio-lombaire (fig. 318,2 et 3) s'attache en dedans sur l'apophyse transverse de la cinquième vertèbre lombaire. De là, la plus grande partie de ses fibres (2) se portent transversalement en dehors et un peu en haut et viennent s'insérer sur la crête iliaque, à l'union de son tiers postérieur avec ses deux tiers antérieurs. Les autres (3) descendent dans la fosse iliaque en suivant un trajet oblique en bas et en dehors et viennent se confondre avec le ligament sacro-iliaque antérieur ci-dessus décrit.

Le ligament ilio-lombaire, très épais et très résistant, complète en haut et en arrière la paroi du grand bassin. Il est recouvert en avant par le muscle psoas. Son bord supérieur donne insertion aux faisceaux internes du carré des lombes. Son bord inférieur sert, de même, de surface d'implantation à quelques faisceaux du muscle iliaque.

3° **Ligaments sacro-sciatiques.** — Au nombre de deux, ces ligaments se distinguent en grand et petit ligament sacro-sciatique.

a. Le *grand ligament sacro-sciatique* (fig. 318,5) se détache, en haut : 1° des épines iliaques postérieures, au niveau desquelles il se confond avec le faisceau vertical du ligament sacro-iliaque postérieur; 2° sur la partie la plus reculée de la fosse iliaque externe; 3° sur le bord du sacrum et du coccyx. — De cette longue ligne d'insertion, le grand ligament sacro-sciatique se porte obliquement en bas, en avant et en dehors, et vient se fixer sur la partie inférieure de l'ischion et un peu sur la branche ascendante. — Large à ses deux extrémités, étroit à sa partie moyenne, le ligament sacro-sciatique paraît formé de deux portions l'une et l'autre triangulaires, qui se seraient réunies par leur sommet. — Il donne insertion par sa face postérieure au muscle grand fessier.

b. Le *petit ligament sacro-sciatique* (fig. 318,6), beaucoup moins étendu que le précédent en avant duquel il est situé, affecte la forme d'un triangle à direction à peu près transversale. Par sa base dirigée en dedans, il s'insère à la fois sur le bord du sacrum et sur la face antérieure du grand ligament

sacro-sciatique. De là, il se porte obliquement en dehors, en avant et en bas et vient se fixer par son sommet sur l'épine sciatique.

De même que nous avons vu le ligament ilio-lombaire compléter en arrière les parois du grand bassin, de même, les ligaments sacro-sciatiques prennent une part importante à la constitution de la paroi postérieure du petit bassin. Comme nous le montre la figure 318, ils comblent en grande partie la vaste échancrure qui sépare, sur le squelette, le bord postérieur de l'os coxal de la colonne sacro-coccygienne. Par eux, cette échancrure se trouve maintenant transformée en deux orifices : l'un supérieur, beaucoup

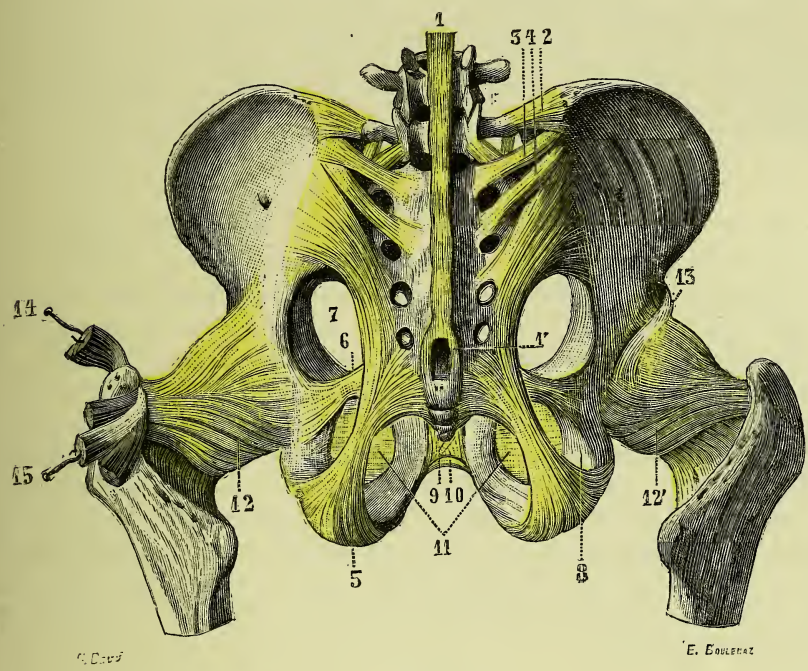

Fig. 318.

Articulations du bassin, vue postérieure.

1, ligament surépineux. — 1', portion inférieure de ce ligament, se bifurquant au niveau de l'extrémité inférieure du canal sacré. — 2, ligament ilio-lombaire. — 3, 4, faisceaux du ligament sacro-iliaque postérieur. — 5, grand ligament sacro-sciatique. — 6, petit ligament sacro-sciatique. — 7, grande échancrure sciatique. — 8, petite échancrure sciatique. — 9, face postérieure du fibro-cartilage de la symphyse pubienne. — 10, ligament sous-pubien. — 11, 11, face postérieure de la membrane obturatrice. — 12, 12', faisceau postérieur de la capsule coxo-fémorale. — 13, tendon réfléchi du droit antérieur. — 14, petit fessier à son insertion trochantérienne. — 15, tendon de l'obturateur interne, avec les 2 jumeaux écrignés en dehors.

plus grand, qui correspond à la grande échancrure sciatique ; l'autre inférieur, beaucoup plus petit, qui répond à la petite échancrure sciatique.

Ces deux orifices établissent une large communication entre la cavité pelvienne et la région fessière, et il importe d'ores et déjà, pour bien comprendre plus tard la description des muscles, des vaisseaux et des nerfs de la région, de bien se fixer sur leur mode de constitution. — L'*orifice supérieur* (fig. 318,7) irrégulièrement quadrilatère, est formé : en haut et en dehors, par la grande échancrure sciatique ; en dedans, par le bord externe du grand ligament sacro-sciatique ; en bas, par le bord supérieur du petit

ligament sacro-sciatique. Il est traversé par le muscle pyramidal, par les vaisseaux et nerfs fessiers supérieurs, par les nerfs grand et petit sciatiques, par les vaisseaux ischiatiques et par les vaisseaux honteux internes. — L'*orifice inférieur* (fig. 318,8), de forme triangulaire ou ovalaire, est formé : en dehors, par la petite échancrure sciatique ; en bas et en dedans, par le grand ligament sacro-sciatique ; en haut, par le bord inférieur du petit ligament sacro-sciatique. Il livre passage au tendon de l'obturateur interne et aux vaisseaux honteux internes qui, après être sortis du bassin par la grande échancrure sciatique, y rentrent par la petite.

Chez quelques mammifères, les muscles fléchisseurs de la jambe, au lieu de s'arrêter comme chez l'homme sur la tubérosité ischiatique, remontent jusqu'à la colonne sacro-coccygienne. Le grand ligament sacro-sciatique pourrait bien n'être que le représentant atrophié de la portion de ces muscles qui s'étendent de l'ischion au sacrum. — Quant au petit ligament sacro-sciatique, il est représenté chez quelques animaux, notamment chez le paresseux (Albrecht) et chez le tatou (Sutton), par une portion osseuse.

B. — Articulation des os coxaux entre eux ou symphyse pubienne

Les deux os coxaux s'articulent entre eux sur la ligne médiane par la partie la plus élevée de leur bord inférieur ou, ce qui revient au même, par le corps du pubis. Cette articulation appartient à la classe des amphiarthroses, dont elle possède tous les caractères.

Surfaces articulaires. — Chaque pubis présente en dedans une facette ovalaire dont le grand axe se dirige obliquement en bas et en arrière. Cette facette, plane ou légèrement excavée, mesure en moyenne 30 millimètres de longueur sur 15 millimètres de largeur. Examinées sur le squelette, les facettes pubiennes sont rugueuses et irrégulières. A l'état frais, elles sont recouvertes par une couche de cartilage hyalin, dont l'épaisseur atteint 1, 2 et même 3 millimètres.

Fibro-cartilage interosseux. — Entre les deux pubis s'interpose un disque fibro-cartilagineux dont les faces latérales répondent exactement, par leur étendue et par leur configuration, aux surfaces articulaires que nous venons de décrire. Leur épaisseur mesure en moyenne 3 millimètres, mais cette épaisseur est loin d'être partout uniforme : on peut dire, en général, qu'elle est plus considérable sur le bord antérieur du disque que sur son bord postérieur et, d'autre part, qu'elle atteint son maximun à ses deux extrémités.

Comme les disques intervertébraux avec lesquels il présente la plus grande analogie, le disque interpubien se compose essentiellement de deux portions : une portion périphérique, très dure, très dense, très résistante ; une portion centrale, molle, diffluente et creusée le plus souvent d'une cavité irrégulière (fig. 319,6). Rien n'est plus variable que les dimensions de cette cavité centrale ; elle est ordinairement plus considérable chez la femme que chez l'homme et augmente chez elle pendant la grossesse en empiétant graduellement sur la portion périphérique du fibro-cartilage. Mais, quel que soit

son développement, elle est toujours circonscrite par des parois cartilagineuses et ne présente jamais le revêtement endothélial qui caractérise les synoviales. La symphyse pubienne ne s'élève jamais, en conséquence, au rang des diarthroses.

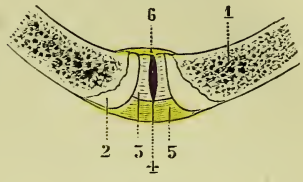

Fig. 319.
Coupe transversale de la symphyse pubienne.

1, pubis. — 2, cartilage d'encroûtement. — 3, fibro-cartilage interarticulaire. — 4, cavité creusée au centre de ce fibro-cartilage. — 5, ligament antérieur. — 6, ligament postérieur.

Ligaments. — En s'unissant intimement aux deux surfaces pubiennes, le fibro-cartilage, que nous venons de décrire, constitue l'un des principaux moyens d'union de l'articulation. Indépendamment de ce ligament, dit *interosseux*, il existe quatre ligaments *périphériques :* on les distingue en antérieur, postérieur, supérieur et inférieur.

a. Le *ligament antérieur* (fig. 319,5), très épais et très résistant, est constitué par un ensemble de faisceaux fibreux qui se portent obliquement de l'épine du pubis à la face antérieure du pubis du côté opposé. Ils semblent se confondre avec les tendons des différents muscles qui viennent prendre attache sur le corps du pubis. Ceux du côté droit et ceux du côté gauche s'entre-croisent mutuellement en X sur la ligne médiane.

b. Le *ligament postérieur* (fig. 319,6), beaucoup plus mince que le précédent, est uniquement formé par le périoste qui passe sans s'interrompre du pubis d'un côté sur le pubis du côté opposé.

c. Le *ligament supérieur* (fig. 316) est représenté par une bandelette fibreuse qui s'étend horizontalement d'un pubis à l'autre en passant au-dessus de l'articulation.

d. Le *ligament inférieur* (fig. 316,10), encore appelé *ligament triangulaire* ou *sous-pubien*, affecte la forme d'un croissant dont la concavité serait dirigée en bas et en arrière. Ses deux extrémités s'implantent, à droite et à gauche, sur la branche descendante du pubis. Son bord convexe, dirigé du côté de l'articulation, adhère intimement au fibro-cartilage interosseux. Quant à son bord concave, il forme entre les deux pubis une arcade régulière tournée du côté des ischions : c'est l'*arcade pubienne*, autour de laquelle se défléchit la tête du fœtus lors de son dégagement à l'anneau vulvaire.

Mouvements. — Comme l'articulation sacro-iliaque, la symphyse pubienne ne possède aucun mouvement dans les conditions normales. Mais, lorsque les deux os coxaux ont été séparés du sacrum, on peut leur faire exécuter l'un sur l'autre de légers mouvements d'inclinaison et de glissement, dont l'étendue varie, on le conçoit, avec le degré d'élasticité du fibro-cartilage interarticulaire et avec le degré de développement de la cavité qui est creusée à son centre.

Nous avons déjà dit que, pendant la grossesse, la cavité centrale du fibro-cartilage interosseux s'agrandit aux dépens de la portion dure ou périphérique du fibro-cartilage interosseux. Cette portion devient en même temps plus souple et plus élastique; elle se laisse distendre plus facilement et peut dans certains cas, au moment de l'accouchement, permettre un léger écartement des deux pubis, entraînant comme conséquence un agrandissement parallèle de l'excavation pelvienne et de ses deux détroits.

§ II. — Articulation coxo-fémorale

L'articulation de la cuisse avec le bassin, *articulation de la hanche*, *articulation coxo-fémorale*, constitue le type le plus parfait des énarthroses.

Surfaces articulaires. — Elle a pour surfaces articulaires : d'une part, une surface sphérique et convexe, la tête du fémur; d'autre part, une surface également sphérique, mais concave, la cavité cotyloïde de l'os coxal.

1° *Tête du fémur.* — La tête du fémur, arrondie et lisse, représente environ les deux tiers d'une sphère, dont le rayon serait de 25 millimètres chez l'homme, de 20 millimètres seulement chez la femme. Elle regarde obliquement en dedans et un peu en arrière. Elle est circonscrite en dehors, non pas par une ligne circulaire unique, mais par deux ou trois lignes courbes qui appartiennent à des circonférences différentes.

A l'état frais, la tête fémorale est recouverte dans toute son étendue par une couche de cartilage hyalin, dont l'épaisseur diminue du centre à la périphérie. Un peu au-dessous et un peu en arrière de son centre, existe une petite dépression rugueuse, la *fossette de la tête fémorale*, où nous verrons s'insérer dans un instant un ligament intra-articulaire, le ligament rond.

En dehors de la tête du fémur, nous rencontrons un cylindre osseux, fortement aplati d'avant en arrière, le *col*, et, en dehors de celui-ci, deux saillies volumineuses, le *grand* et le *petit trochanter*. Ces différents éléments osseux ont été longuement décrits en ostéologie (p. 283); nous ne saurions y revenir ici sans tomber dans des redites.

2° *Cavité cotyloïde.* — La cavité cotyloïde, qu'on désigne encore sous le nom de *cotyle* ou d'*acetabulum*, représente environ la moitié d'une sphère creuse. Elle est limitée sur son pourtour par un rebord circulaire plus ou moins aminci, appelé *sourcil cotyloïdien*. Le sourcil cotyloïdien présente trois échancrures qui répondent toutes les trois aux lignes de soudure des trois pièces primitives de l'os coxal, le pubis, l'ischion et l'ilion. Ce sont : en avant, l'échancrure ilio-pubienne ; en arrière et en bas, l'échancrure ilio-ischiatique; en bas et en avant, l'échancrure ischio-pubienne. De ces trois échancrures, les deux premières sont à peine marquées; l'échancrure ischio-pubienne, au contraire, est très large et très profonde sur tous les sujets.

La surface intérieure de la cavité cotyloïde se trouve divisée en deux portions bien distinctes : une première portion, lisse et articulaire ; une deuxième portion, plus ou moins rugueuse et ne prenant qu'une part indirecte à l'articulation. La portion non articulaire, désignée sous le nom d'*arrière-fond de la cavité cotyloïde*, revêt la forme d'un carré de 35 millimètres de côté environ; l'un de ses bords, le bord inférieur, répond à l'échancrure ischio-pubienne. La portion articulaire entoure la précédente à la manière d'un fer à cheval ou d'un croissant, dont les deux extrémités ou cornes aboutissent l'une et l'autre aux deux extrémités de l'échancrure ischio-pubienne. — A l'état

frais, la portion articulaire de la cavité cotyloïde est seule revêtue d'une couche de cartilage dont l'épaisseur va en augmentant du centre à la périphérie. Quant à l'arrière-fond, il est tapissé, comme toutes les surfaces osseuses non articulaires, par une lame de périoste, sur laquelle s'étale un paquet cellulo-adipeux de coloration jaunâtre ou rougeâtre.

Bourrelet cotyloïdien. — Sur le pourtour de la cavité cotyloïde vient se placer, à la manière d'un cadre, un cordon fibro-cartilagineux qui a pour effet de l'agrandir et qui, comme tel, devient une des parties essentielles de l'articulation. Ce cordon, appelé *bourrelet cotyloïdien*, est prismatique et triangulaire et nous présente par conséquent trois faces : une face postérieure, qui répond au pourtour de la cavité cotyloïde et lui adhère intimement ; une face externe, qui répond en partie au ligament capsulaire, en partie à la synoviale ; une face interne, enfin, qui s'incline graduellement vers la cavité cotyloïde et se continue avec elle sans ligne de démarcation bien nette.

Au niveau des trois échancrures ci-dessus décrites sur le sourcil cotyloïdien, le bourrelet descend jusqu'au fond des deux échancrures ilio-pubienne et ilio-ischiatique ; il les fait disparaître en les comblant. Au niveau de l'échancrure ischio-pubienne, au contraire, il passe à la manière d'un pont d'une extrémité à l'autre de cette échancrure et la transforme ainsi en un orifice, moitié osseux, moitié fibreux, qui donne passage à des vaisseaux destinés à la tête du fémur. Cette portion libre du bourrelet, jetée au-dessus de l'échancrure ischio-pubienne, a reçu le nom de *ligament transverse de l'acetabulum.*

Ainsi disposé, le bourrelet cotyloïdien agrandit de toute sa hauteur la surface intérieure de la cavité cotyloïde, qui représente alors un peu plus des deux tiers d'une sphère. Il est important de faire remarquer que sa face interne continue la courbe de la cavité cotyloïde, en se développant autour du même centre. Il en résulte : 1° que sa circonférence interne ou adhérente est plus grande que sa circonférence externe ou libre ; 2° que cette dernière étrangle la tête fémorale et l'empêche de sortir de la cavité cotyloïde, alors même que tous les autres moyens d'union ont été sectionnés.

Nous voyons, en conséquence, que le bourrelet cotyloïdien, tout en restant l'homologue du bourrelet glénoïdien de l'articulation scapulo-humérale, en diffère considérablement au point de vue mécanique : celui-ci, comme nous l'avons vu, n'a d'autre destination que d'agrandir la cavité glénoïde du scapulum ; celui-là joue à la fois le rôle d'appareil d'agrandissement et d'appareil de contention.

Ligaments. — Le fémur et l'os coxal sont réunis l'un à l'autre par deux ligaments : un ligament périphérique ou *ligament capsulaire*, un ligament intra-articulaire ou *ligament rond.*

1° *Ligament capsulaire.* — Le ligament capsulaire de la hanche, analogue à celui de l'épaule, revêt comme ce dernier la forme d'un manchon, répondant par sa circonférence supérieure au pourtour de la cavité cotyloïde et par sa circonférence inférieure au col du fémur.

a. Du côté de l'os coxal (fig. 321,4), il s'attache sur le pourtour du sourcil

cotyloïdien, immédiatement en dehors du bourrelet. Au niveau de l'échancrure ischio-pubienne, il respecte cette échancrure au lieu de la fermer, et s'insère à la face externe de cette portion du bourrelet que nous avons appelée le ligament transverse de l'acetabulum. Cette insertion du ligament capsulaire à l'os coxal n'est pas partout linéaire. A sa partie supérieure, par exemple, le ligament s'attache non seulement sur le sourcil cotyloïdien, mais encore dans cette gouttière rugueuse qui le surmonte et qui le sépare de l'épine iliaque antéro-inférieure. De même, en haut et en arrière, nous le voyons prolonger ses insertions dans une étendue de 1 ou 2 centimètres sur la partie inférieure de la fosse iliaque externe, ainsi que sur la surface quadrilatère qui s'étale entre le sourcil cotyloïdien et la grande échancrure sciatique.

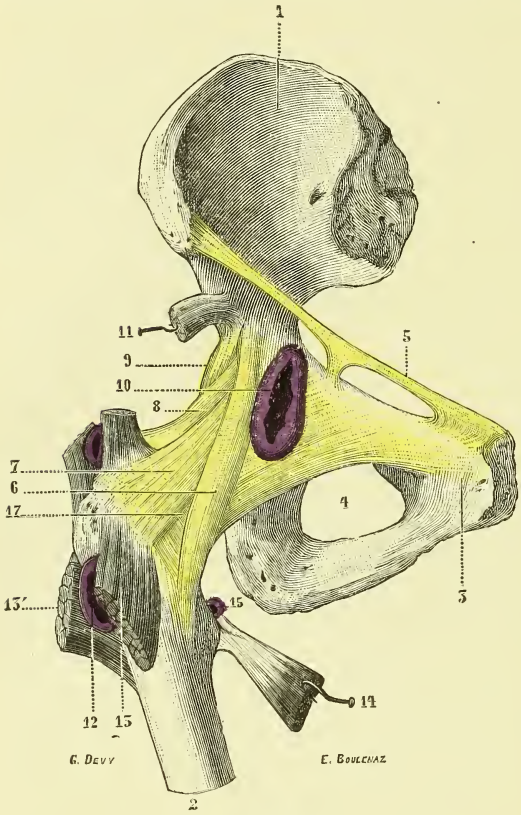

Fig. 320.

Articulation coxo-fémorale, vue antérieure.

1, os iliaque. — 2, fémur. — 3, pubis. — 4, trou obturateur. — 5, arcade de Fallope. — 6, ligament de Bertin. — 7, faisceau antérieur de la capsule articulaire. — 8, faisceau supérieur de cette capsule. — 9, faisceau postérieur de la capsule. — 10, bourse séreuse qui sépare la capsule du muscle psoas iliaque. — 11, tendon du droit antérieur érigné en dehors. — 12, bourse séreuse, séparant le vaste externe 13 du grand fessier 13'. — 14, psoas-iliaque érigné en bas. — 15, bourse séreuse située entre ce dernier muscle et le petit trochanter.

b. *Du côté du fémur* (fig. 321, 4), le ligament capsulaire s'insère sur le col. Cette insertion, très importante au point de vue chirurgical, mérite d'être précisée. — En avant, la capsule s'insère suivant une ligne obliquement dirigée en bas et en dedans, qui se confond avec la limite externe du col; d'autre part, elle adhère à l'os d'une façon intime. — En arrière, la capsule répond encore au col, mais à la réunion de son tiers externe avec ses deux tiers internes; en outre, elle se contente à ce niveau de prendre contact avec l'os sans lui adhérer autrement que par la synoviale qui la tapisse. — A la partie supérieure du col, le ligament capsulaire s'insère suivant une ligne oblique qui réunit la ligne d'insertion antérieure à la ligne d'insertion postérieure. — A la partie inférieure, enfin, il passe obliquement encore au-dessus du petit trochanter et rejoint la ligne d'insertion postérieure.

Il résulte d'une pareille disposition : 1° que la capsule fibreuse de la hanche s'étend sur le col beaucoup plus loin en avant qu'en arrière; 2° qu'une portion du col, le tiers externe de sa face postérieure, est constamment pla-

cée en dehors de la capsule; 3° qu'une fracture du col, lorsqu'elle porte sur sa partie externe, tout en étant intra-capsulaire en avant, peut être extra-capsulaire en arrière. La capsule de la hanche est remarquable par son épaisseur et par sa résistance. Elle diffère ainsi considérablement de celle de l'épaule qui est beaucoup plus mince et se laisse plus facilement déchirer. Elle en diffère encore par sa laxité qui est beaucoup moindre : tandis que la capsule scapulo-humérale permet aux surfaces articulaires un écartement de 3 centimètres et n'est pour l'articulation qu'un moyen d'union fort

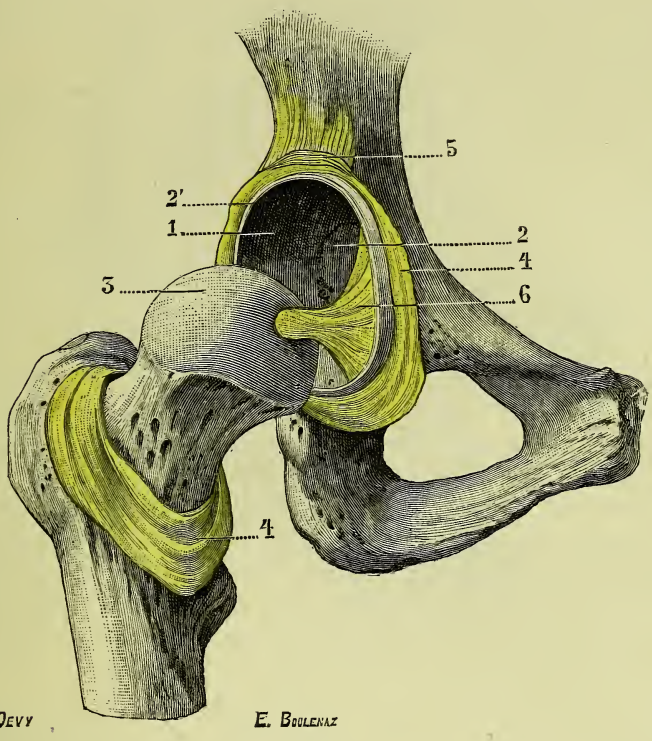

Fig. 321.

Articulation coxo-fémorale, vue antérieure après incision du ligament capsulaire.

1, cavité cotyloïde. — 2, son arrière-fond. — 2', bourrelet cotyloïdien. — 3, tête du fémur. — 4, 4, capsule articulaire incisée à sa partie moyenne et rabattue en haut et en bas pour laisser voir ses insertions supérieure et inférieure, — 5, coupe du ligament de Bertin. — 6, ligament rond.

accessoire, la capsule coxo-fémorale, au contraire, maintient solidement la tête du fémur dans sa cavité de réception.

L'épaisseur du ligament capsulaire varie beaucoup, du reste, suivant les points que l'on examine : cette épaisseur atteint son maximum à la partie supérieure où elle mesure de 8 à 12 millimètres; la partie inférieure, qui est la plus mince, ne mesure que 4, 3 ou même 2 millimètres. Le ligament capsulaire s'amincit encore au niveau du point où il est recouvert par le muscle psoas iliaque. Il présente même assez fréquemment à ce niveau une solution de continuité, une véritable ouverture à tra-

vers laquelle la synoviale de l'articulation se met en contact avec la bourse séreuse du psoas ou même communique avec elle.

Au point de vue de sa constitution anatomique, le ligament capsulaire de la hanche se compose de deux ordres de fibres : des fibres longitudinales et des fibres circulaires. Les premières qui sont les plus nombreuses et les plus importantes, sont superficielles et dirigées parallèlement à l'axe du col. Les fibres circulaires, plus profondément situées, croisent les précédentes sous les angles les plus divers ; elles sont surtout très visibles en arrière où elles forment, à la limite externe du ligament, un faisceau régulièrement courbe qui embrasse le col à la manière d'un demi-collier (*zone orbiculaire*, *ligament annulaire de* Weber).

Comme la capsule scapulo-humérale, la capsule coxo-fémorale est renforcée par un certain nombre de faisceaux qui, tout en étant confondus avec elle au niveau de leur terminaison, n'en possèdent pas moins, au niveau de leur origine, une indépendance relative.

Ces faisceaux de renforcement, qui deviennent autant de ligaments surajoutés, sont au nombre de trois : le ligament ilio-fémoral, le ligament ischio-capsulaire et le ligament pubo-fémoral. — Le *ligament ilio-fémoral* (fig. 320,6), plus communément désigné en France sous le nom de *ligament de Bertin*, occupe le côté antéro-interne de l'articulation. Il s'attache, en haut, à l'épine iliaque antéro-inférieure. De là, il se porte en bas, en suivant une direction presque verticale et vient s'insérer à la partie antérieure du petit trochanter. — Le *ligament ischio-capsulaire*, situé en arrière et en bas, est formé par des faisceaux de fibres qui se détachent de la partie la plus élevée de l'ischion, au voisinage du sourcil cotyloïdien, et qui viennent se confondre en grande partie avec les fibres circulaires. — Le *ligament pubo-fémoral* est représenté par de nombreux faisceaux qui, de l'éminence ilio-pectinée, de la crête pectinéale, de la branche horizontale du pubis et de la membrane obturatrice, se rendent à la partie interne et inférieure de la capsule. Ces faisceaux sont très visibles sur la figure 320.

2° *Ligament rond* (fig. 316, 321, 322 et 323). — Le ligament rond est une bandelette fibreuse, aplatie et triangulaire, située dans l'intérieur même de l'articulation, entre la tête du fémur et la masse adipeuse qui remplit l'arrière-fond de la cavité cotyloïde. Il s'insère par son sommet dans la fossette rugueuse que l'on voit sur la tête fémorale, un peu au-dessous de son centre. De là, il se porte en bas, contourne en s'élargissant la tête du fémur et vient se fixer par une série de languettes plus ou moins continues et plus ou moins résistantes : 1° sur le ligament transverse de l'acetabulum ; 2° sur les bords supérieur et inférieur de l'échancrure ischio-pubienne ; 3° sur le pourtour de l'arrière-fond de la cavité cotyloïde. Au point de vue de sa forme, le ligament rond présente deux faces : une face interne, convexe, répondant à la cavité cotyloïde ; une face externe, concave, embrassant la moitié inférieure de la tête du fémur. Il renferme dans son épaisseur un groupe d'artérioles et de veinules, destinées pour la plupart à la tête fémorale ; quelques-uns de ces vaisseaux cependant appartiennent en propre au ligament.

Le ligament rond a été considéré depuis longtemps comme ayant pour destination de limiter les mouvements d'adduction de la cuisse. Dès 1844, M. Sappey, dont l'opinion à cet égard a été adoptée par le plus grand nombre des anatomistes, en a fait une gaine protectrice pour les vaisseaux qui se rendent à la tête fémorale. Enfin, dans ces dernières années, le ligament rond est devenu pour M. Tillaux un *ligament d'arrêt*, s'opposant à ce que la tête fémorale vienne peser par son sommet sur le fond de la cavité cotyloïde et

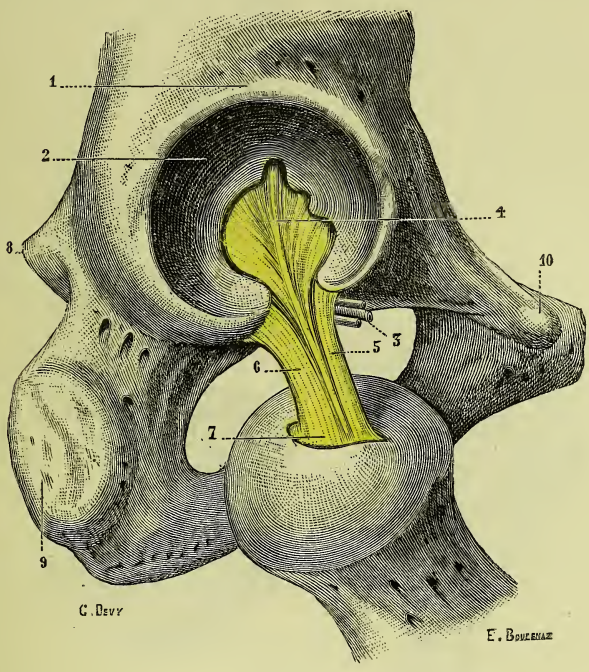

Fig. 322.
Ligament rond, son origine et sa terminaison (Poirier).

1, sourcil cotyloïdien. — 2, cavité cotyloïde. — 3, vaisseaux se rendant à l'arrière-fond. — 4, ligament rond (partie s'attachant au pourtour de cet arrière-fond et recouvrant le paquet adipeux). — 5, faisceau s'attachant à la corne antérieure de l'échancrure. — 6, faisceau s'attachant à la corne postérieure. — 7, insertion du ligament rond sur la tête du fémur. — 8, épine sciatique. — 9, ischion. — 10, épine pubienne.

nous donnant l'explication de ce fait pathologique, qu'un choc porté directement sur le grand trochanter amène la fracture du col, plutôt que le défoncement de la paroi, pourtant si mince, de la cavité cotyloïde.

Que le ligament rond joue réellement ces différents rôles, c'est possible quoique discutable. Mais soutenir qu'il a été placé là par une nature sage et prévoyante et pour remplir les fonctions qu'on lui prête, n'est-ce pas s'incliner une fois encore devant cette vieille théorie des causes finales dont on a tant abusé en morphologie humaine et qu'il serait grand temps de reléguer dans l'oubli !

L'anatomie comparée, qu'on ne saurait jamais consulter assez quand il s'agit de déterminer la signification anatomique d'un organe, nous enseigne, en effet, que cette lamelle fibreuse, improprement appelée ligament rond,

n'est autre chose qu'un reste de tendon, qui s'est séparé de son muscle dans le cours du développement phylogénique. Nous le voyons encore chez quelques vertébrés inférieurs, notamment chez l'autruche et chez le sphénodon (Sutton), se continuer directement avec un corps musculaire qui est l'homologue de notre pectiné.

Une pareille interprétation qui fait du ligament rond un organe atrophié,

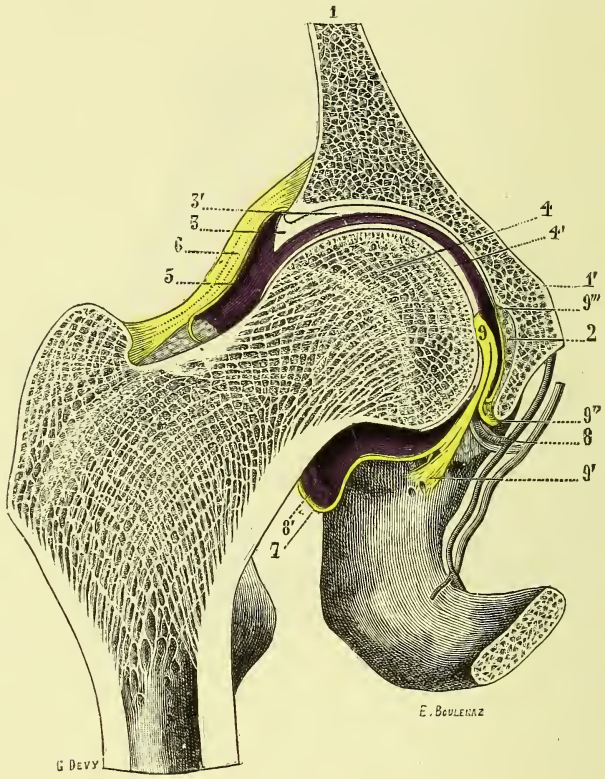

Fig. 323.

Coupe verticale et transversale de l'articulation coxo-fémorale.

1, os iliaque, avec 1', sa ligne innominée. — 2, arrière-fond de la cavité cotyloïde, avec son paquet graisseux. — 3, bourrelet cotyloïdien. — 3', cartilage d'encroûtement de la cavité cotyloïde. — 4, tête du fémur, avec 4', son revêtement cartilagineux. — 5, prolongement de la synoviale articulaire sur la face supérieure du col. — 6, partie supérieure de la capsule. — 7, partie inférieure de cette même capsule. — 8, vaisseau pénétrant dans l'échancrure ilio-ischiatique. — 8', prolongement de la synoviale sur la face inférieure du col. — 9, ligament rond, avec 9' et 9'', ses insertions au bourrelet cotyloïdien, 9''', son insertion sur le pourtour de l'arrière-fond.

un organe rudimentaire, nous explique du même coup les variations nombreuses que présente ce ligament, qui est tantôt très fort, tantôt réduit à quelques faisceaux grêles et épars, quelquefois même complètement absent.

Synoviale. — La synoviale de l'articulation de la hanche (fig. 323) prend naissance en haut sur le bord libre du bourrelet cotyloïdien. Elle descend ensuite sur la face externe de ce bourrelet et se réfléchit alors sur la face interne de la capsule fibreuse, qu'elle tapisse régulièrement jusqu'à son insertion fémorale. Là, elle abandonne la capsule et, se réfléchissant de nou

veau, elle s'étale de dehors en dedans sur la partie interne du col, pour venir se terminer sur le pourtour de la surface cartilagineuse qui recouvre la tête fémorale.

La synoviale coxo-fémorale tapisse encore le ligament rond, auquel elle forme une gaine complète et qu'elle rejette ainsi en dehors de la cavité articulaire.

Nous avons déjà dit plus haut qu'elle communiquait assez fréquemment avec la bourse séreuse du psoas par un orifice ovalaire, situé le long du bord interne du ligament de Bertin.

Mouvements. — Le fémur, considéré au point de vue de sa mobilité sur le cotyle coxal, se fléchit et s'étend, se rapproche de la ligne médiane ou s'en écarte. Il offre, en outre, des mouvements de circumduction et de rotation.

1° *Flexion* et *extension.* — La *flexion* est le mouvement par lequel la face antérieure de la cuisse se relève et se rapproche de la paroi abdominale antérieure. L'*extension* est le mouvement opposé par lequel la face postérieure de la cuisse se relève et s'incline du côté de la région fessière. Dans l'un et l'autre de ces mouvements, le fémur se meut autour d'un axe transversal qui passerait à la fois par la fossette du ligament rond et par le sommet du grand trochanter : la tête du fémur roule dans sa cavité de réception, tandis que son extrémité inférieure, entraînant avec elle la jambe, décrit un arc de cercle, d'arrière en avant pour la flexion, d'avant en arrière pour l'extension.

2° *Adduction* et *abduction.* — L'*abduction* est le mouvement par lequel la cuisse s'écarte de la ligne médiane; l'*adduction*, le mouvement par lequel elle s'en rapproche. Dans cet ordre de mouvements, le fémur tourne autour d'un axe antéro-postérieur, passant par le centre de sa tête : celle-ci glisse dans la cavité cotyloïde, de haut en bas pour le mouvement d'abduction, de bas en haut pour le mouvement d'adduction. Le premier de ces mouvements, qui a pour but de placer la cuisse dans une position horizontale, se trouve limité par la rencontre du col avec la partie supérieure du sourcil cotyloïdien; le second se trouve naturellement limité sur la ligne médiane par la rencontre des deux membres inférieurs.

3° *Circumduction.* — La *circumduction* résulte de l'exécution successive des quatre mouvements précédents : flexion, abduction, extension et adduction. La tête du fémur, roulant dans la cavité cotyloïde, l'extrémité inférieure de cet os décrit un cercle, tandis que son corps engendre un cône.

4° *Rotation.* — La rotation du fémur s'effectue soit en dehors, soit en dedans. — Dans le mouvement de rotation en dehors, le fémur tourne autour d'un axe vertical, passant par le centre de la tête fémorale : la tête du fémur glisse d'arrière en avant dans la cavité cotyloïde; le grand trochanter se meut d'avant en arrière; la pointe du pied se porte en dehors. — Le mouvement de rotation en dedans s'effectue suivant le même mécanisme, mais en sens contraire : l'axe de rotation restant toujours le même, la tête fémorale glisse d'avant en arrière dans le cotyle coxal; le grand trochanter se porte en avant et la pointe du pied en dedans.

Dans les différents mouvements qu'exécute la cuisse sur le bassin, la tête du fémur, comme nous venons de le voir, reste constamment enfermée dans la cavité cotyloïde. Parmi les causes qui maintiennent ainsi les deux surfaces articulaires solidement appliquées l'une contre l'autre, la plus puissante est la pression atmosphérique, s'exerçant sur la partie extra-cotyloïdienne du fémur. Cette influence est démontrée par les expériences suivantes des frères Weber : 1° Sur un sujet disposé d'une façon telle que les jambes pendent librement, on peut inciser toutes les parties molles qui entourent l'articulation de la cuisse, y compris la capsule fibreuse et ses faisceaux de renforcement, sans que la tête fémorale sorte pour cela de sa cavité. — 2° Si l'on pratique alors à travers le bassin et à l'aide d'un foret, un petit orifice à la paroi de la cavité cotyloïde, la tête s'échappe aussitôt de la cavité, chassée par l'air atmosphérique qui y a pénétré avec l'instrument. — 3° Si on replace alors la tête fémorale dans la cavité cotyloïde et qu'on bouche hermétiquement le trou avec la pulpe du doigt, le membre inférieur reste en place, comme s'il avait encore tous ses muscles et tous ses ligaments; mais il tombe de nouveau si le doigt se retire du trou, permettant de nouveau à l'air atmosphérique de pénétrer dans la cavité cotyloïde. On ne saurait demander des expériences plus concluantes.

Muscles moteurs. — 1° *Fléchisseurs :* le psoas iliaque principalement; accessoirement, le couturier et le droit antérieur.

2° *Extenseurs :* grand fessier, faisceaux postérieurs du moyen fessier, biceps crural, demi-tendineux et demi-membraneux.

3° *Abducteurs :* les trois muscles fessiers, le pyramidal, le tenseur du fascia lata.

4° *Adducteurs :* pectiné, petit, moyen et grand adducteurs, droit interne.

5° *Rotateurs en dedans :* faisceaux antérieurs du petit fessier et du moyen fessier.

6° *Rotateurs en dehors :* grand fessier, faisceaux postérieurs du moyen et du petit fessier, pyramidal, obturateurs interne et externe, jumeaux supérieur et inférieur, carré crural.

§ III. — Articulation du genou

L'articulation du genou, appelée encore *articulation fémoro-tibiale*, réunit la jambe à la cuisse. Analogue à l'articulation huméro-cubitale, elle appartient à la classe des diarthroses, genre des articulations trochléennes.

Surfaces articulaires. — Trois os concourent à former les surfaces articulaires : du côté de la cuisse, l'extrémité inférieure du fémur; du côté de la jambe, l'extrémité supérieure du tibia, complétée en avant et en haut par la face postérieure de la rotule.

1° L'*extrémité inférieure du fémur*, vue par sa face antérieure, nous présente tout d'abord une surface articulaire en forme de poulie, la *trochlée fémorale :* c'est-à-dire deux facettes latérales qui, en s'inclinant l'une vers l'autre, aboutissent à un sillon vertical ou *gorge de la poulie*. Vers la partie moyenne de l'os, les deux facettes trochléennes, jusque-là contiguës, se séparent : elles s'écartent ainsi l'une de l'autre et la gorge de la poulie se trouve remplacée alors par une large échancrure. Cette échancrure divise l'extrémité inférieure du fémur en deux saillies volumineuses, qui sont appelées *condyles ;* elle porte elle-même, en raison de sa situation, le nom d'*échancrure intercondylienne*.

Nous avons déjà décrit les condyles en ostéologie (p. 287); il est inutile d'y revenir ici. Nous nous contenterons de rappeler que leur face inférieure, seule, présente une surface articulaire et que cette surface articulaire se continue en avant sans ligne de démarcation aucune, avec la facette correspondante de la trochlée.

La trochlée fémorale est surmontée en haut d'une surface légèrement excavée, mais non articulaire, le *creux sus-trochléal*.

2° L'*extrémité supérieure du tibia* (p. 295) offre à l'articulation du genou ses deux *cavités glénoïdes*, l'une interne, l'autre externe, séparées l'une de l'autre par une saillie verticale, l'*épine du tibia*. Cette épine se résout en haut en deux tubercules plus ou moins saillants. En avant et en arrière d'elle, s'étalent deux surfaces triangulaires, rugueuses et fort irrégulières.

3° La *rotule* nous présente sur sa face postérieure une surface articulaire allongée dans le sens transversal et occupant les trois quarts ou même les quatre cinquièmes supérieurs de cette face. Une crête mousse, dirigée verticalement, subdivise cette surface articulaire en deux facettes latérales, légèrement excavées à leur centre.

Les trois surfaces articulaires, *fémorale*, *tibiale* et *rotulienne*, sont recou-

vertes par une couche de cartilage hyalin. Pour constituer l'articulation, elles se disposent de la façon suivante : la gorge de la poulie fémorale répond à la crête mousse de la rotule ; les deux facettes latérales de la poulie, légèrement convexes, répondent aux deux facettes latérales de la rotule, lesquelles sont légèrement concaves ; les condyles du fémur reposent sur les cavités glénoïdes du tibia ; à l'espace intercondylien, enfin, répond un espace interglénoïdien, formé par l'épine du tibia et les deux surfaces triangulaires qui sont placées l'une en avant, l'autre en arrière de l'épine (surfaces triangulaires pré-spinale et rétro-spinale).

Fibro-cartilages interarticulaires (fig. 324). — La concordance n'est pourtant pas parfaite entre les deux surfaces articulaires fémorale et tibio-

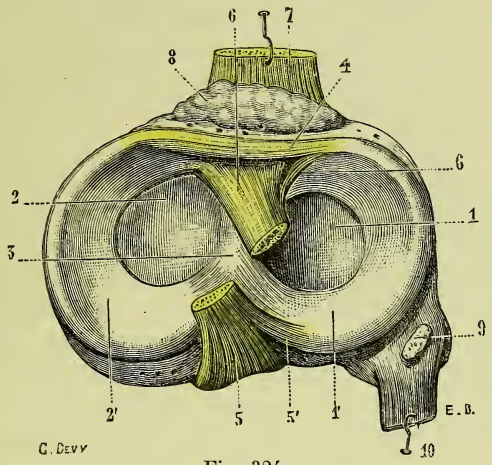

Fig. 324.

Articulation du genou : les fibro-cartilages interarticulaires, vus d'en haut.

1, cavité glénoïde externe, avec 1', le fibro-cartilage externe. — 2, cavité glénoïde interne, avec 2, le fibro-cartilage interne. — 3, épine du tibia. — 4, ligament transverse, unissant en avant les deux fibro-cartilages. — 5, ligament croisé postérieur. — 5' faisceau de renforcement que ce ligament reçoit de la corne postérieure du fibro-cartilage externe. — 6, ligament croisé antérieur. — 6', faisceau que ce ligament reçoit de la corne antérieure du fibro-cartilage externe. — 7, ligament rotulien. — 8, paquet graisseux, situé entre ce ligament et l'articulation. — 9, insertion du ligament latéral externe de l'articulation du genou sur la tête du péroné. — 10, tendon du biceps écrigné en arrière et en bas.

rotulienne : la concavité peu marquée des cavités glénoïdes correspond mal à la convexité beaucoup plus prononcée des condyles. En d'autres termes, les condyles sont trop convexes ou bien les cavités glénoïdes, sur lesquelles ils sont destinés à se mouvoir, ne sont pas suffisamment excavées. Pour rétablir l'harmonie, nous voyons se développer sur chacune des cavités glénoïdes un fibro-cartilage en forme d'anneau, dont l'épaisseur va en diminuant de la périphérie au centre, disposition qui a nécessairement pour conséquence de relever les bords de la cavité sous-jacente et, du même coup, d'en augmenter la profondeur.

Ces fibro-cartilages d'agrandissement, appelés encore en raison de leur configuration *cartilages semi-lunaires* ou *falciformes*, présentent chacun deux faces et deux circonférences : la *face supérieure*, concave, se moule sur le condyle correspondant du fémur ; la *face inférieure*, à peu près

plane, repose sur la cavité glénoïde du tibia: la *circonférence externe* ou *grande circonférence*, très épaisse, répond à la périphérie de l'articulation et adhère intimement aux ligaments latéraux, sur tous les points où elle se trouve en contact avec eux ; la *circonférence interne* ou *petite circonférence*, fortement amincie, presque tranchante, regarde le centre de la cavité glénoïde, dont elle reste séparée par un intervalle de 8 à 10 millimètres. La coupe vertico-transversale des cartilages interarticulaires représente un triangle très allongé, dont la base répond à la grande circonférence, le sommet à la petite.

Les cartilages interarticulaires se distinguent en externe et interne. — L'*externe* décrit un cercle à peu près complet; il est interrompu seulement en dedans, au niveau de l'épine, dans une toute petite étendue. — L'*interne* est également interrompu du côté de l'épine, mais dans une étendue beaucoup plus grande : il ne décrit que les deux tiers ou les trois quarts d'une circonférence. — Il résulte d'une pareille disposition que les deux cartilages inter-articulaires revêtent l'un et l'autre la forme d'un croissant et que chacun d'eux nous présente deux extrémités ou cornes, dirigées vers l'espace interglénoïdien.

C'est par ces deux extrémités que les fibro-cartilages se fixent au tibia :

a. Le *fibro-cartilage externe* s'attache, par sa corne antérieure, sur la surface triangulaire préspinale, immédiatement en avant de l'épine; par sa corne postérieure, sur les deux tubercules de cette même épine. De cette dernière corne part un faisceau considérable qui vient renforcer le ligament croisé postérieur ; la corne antérieure envoie de même, dans la plupart des cas, un faisceau analogue, mais plus petit, au ligament croisé antérieur.

b. Le *fibro-cartilage interne* se fixe par sa corne antérieure sur la surface triangulaire préspinale, un peu en avant du ligament croisé antérieur. Sa corne postérieure s'insère sur la surface triangulaire rétro-spinale, entre le ligament croisé postérieur et la base de l'épine.

Les deux fibro-cartilages sont enfin reliés l'un à l'autre, à leur partie antérieure, à l'aide d'une petite bandelette à direction transversale, que l'on désigne sous le nom de *ligament transverse* du genou (fig. 324,4).

Ligaments. — L'articulation du genou possède six ligaments : un ligament antérieur, un ligament postérieur, deux ligaments latéraux, deux ligaments croisés.

1° *Ligament antérieur* (fig. 325, 4). — Le *ligament antérieur*, appelé encore *ligament rotulien*, est représenté par un large faisceau qui s'étend du sommet de la rotule à la tubérosité antérieure du tibia. Sa direction n'est pas exactement verticale, mais légèrement oblique de haut en bas et de dedans en dehors.

Aplati d'avant en arrière, il présente deux faces, l'une antérieure, l'autre postérieure. — Sa *face antérieure* est en rapport avec l'aponévrose fémorale et la peau. — Sa *face postérieure*, dirigée du côté de l'articulation, répond à un paquet cellulo-adipeux, le *paquet adipeux antérieur* du genou, qui la recouvre dans toute son étendue. Destiné à combler l'intervalle qui sépare le ligament

rotulien du point de contact des condyles avec les cavités glénoïdes, ce paquet adipeux prend naturellement la forme même de cet intervalle : c'est un large cône qui répond par sa base au ligament rotulien et à la portion la plus inférieure de la rotule, et par son sommet à la partie antérieure de l'espace intercondylien. Immédiatement au-dessus de son insertion inférieure, le ligament rotulien est séparé du tibia par une bourse séreuse (fig. 331, 14), qui facilite ses glissements sur la surface osseuse.

Le ligament antérieur, remarquable par sa résistance, mesure 5 ou 6 centimètres de longueur; sa largeur atteint 3 centimètres en haut, 2 centimètres en bas; son épaisseur varie de 5 à 6 millimètres. Au point de vue de l'anatomie générale, nous devons le considérer comme le véritable tendon inférieur du muscle quadriceps, avec lequel il se continue et se confond par l'intermédiaire de la rotule, laquelle n'est qu'un os sésamoïde.

Au ligament antérieur de l'articulation du genou viennent s'ajouter, à titre d'annexes, deux lamelles minces et triangulaires, l'une interne, l'autre externe, connues sous le nom d'*ailerons de la rotule* (fig. 325, 6). Ces deux lamelles fibreuses s'insèrent par leur base sur les bords latéraux de la rotule et par leur sommet sur la partie postéro-latérale des condyles.

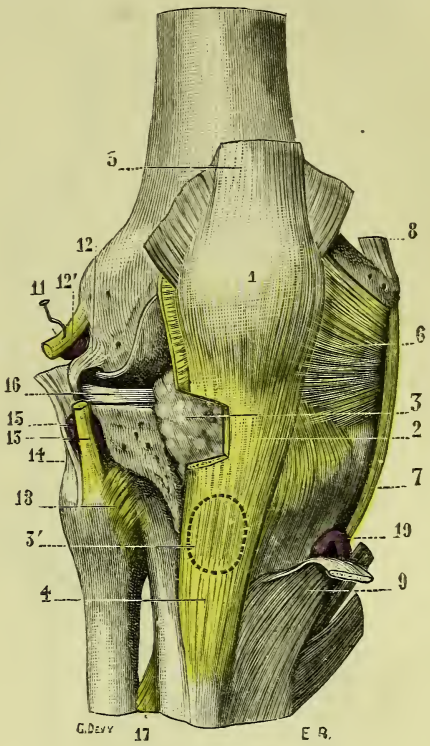

Fig. 325.

Articulation du genou, vue antérieure.

1, rotule. — 2, ligament rotulien entaillé sur son bord externe pour montrer : 3, paquet adipeux interposé entre le ligament et l'articulation. — 3', bourse séreuse rétrotendineuse. — 4, insertion du ligament rotulien sur la tubérosité antérieure du tibia. — 5, tendon des muscles droit antérieur, vaste interne et vaste externe. — 6, aileron interne de la rotule ; l'externe a été réséqué pour mettre à nu l'articulation. — 7, ligament latéral interne. — 8, tendon du grand adducteur. — 9, tendon des muscles de la patte d'oie. — 10, bourse séreuse qui les sépare du ligament latéral interne. — 11, partie supérieure du ligament latéral externe, sectionné et érigné en haut pour découvrir : 12, tendon du muscle poplité qui contourne la partie postéro-externe de l'articulation. — 12', bourse séreuse interposée entre ce tendon et le ligament latéral externe. — 13, partie inférieure de ce ligament reçue dans une gouttière formée par 14 le tendon bicipital. — 15, bourse séreuse. — 16, fibro-cartilage interarticulaire. — 17, ligament interosseux de la jambe. — 18, articulation péronéo-tibiale supérieure.

2° *Ligament postérieur* (fig. 326). — Le ligament postérieur s'étale sur toute la face postérieure de l'articulation. Il se compose de trois parties distinctes : deux parties latérales et une partie moyenne.

Les deux *parties latérales* (1 et 2) forment en arrière des condyles deux capsules ou coques très résistantes, qui se moulent exactement par leur face antérieure ou concave sur l'extrémité postérieure arrondie des condyles fémoraux, tandis que leur face postérieure ou convexe répond aux muscles jumeaux. La coque fibreuse interne présente d'ordinaire une ouverture circu-

laire, à travers laquelle le jumeau interne repose immédiatement sur le condyle sous-jacent.

La *partie moyenne* (3) répond aux espaces intercondylien et interglénoïdien. Elle est formée par un ensemble fort irrégulier de fibres verticales et obliques, s'entre-croisant dans tous les sens. Ces fibres ménagent entre elles un certain nombre d'orifices, qui donnent passage à quelques fibres nerveuses et aux branches de l'artère articulaire moyenne.

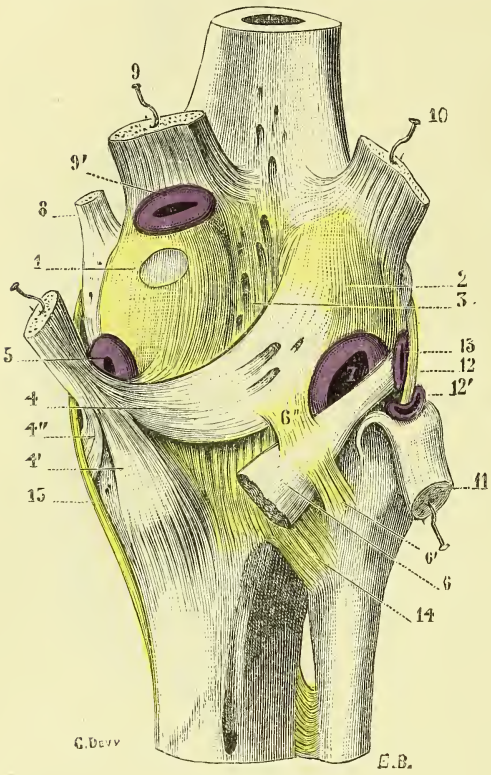

Fig. 326.

Articulation du genou, vue postérieure.

1, capsule interne, avec l'orifice qu'elle présente le plus souvent. — 2, capsule externe. — 3, partie moyenne ou intercondylienne du ligament postérieur. — 4, tendon récurrent du demi-membraneux avec 4', tendon moyen et 4'', tendon antérieur de ce muscle. — 5, bourse séreuse du demi-membraneux. — 6, tendon du poplité relié au péroné par 6', un faisceau de fibres accessoires. — 6'', faisceau reliant ce tendon au tendon récurrent du demi-membraneux. — 7, bourse séreuse du poplité. — 8, tendon du grand adducteur. — 9, jumeau interne érigné en haut. — 9', sa bourse séreuse. — 10, jumeau externe érigné en haut. — 11, tendon du biceps érigné en arrière et en bas pour montrer : 12, ligament latéral externe. — 12', bourse séreuse, le séparant du tendon bicipital. — 13, bourse séreuse, le séparant du tendon poplité. — 14, ligament péronéo-tibial supérieur. — 15, ligament latéral interne.

Au point de vue de sa constitution anatomique, le ligament postérieur comprend deux ordres de fibres : 1° des fibres propres, qui descendent du fémur sur le tibia ; 2° des fibres de renforcement, qui proviennent des tendons des muscles jumeaux, poplité et demi-membraneux. Le faisceau de renforcement du demi-membraneux, le plus important de tous, est représenté par une large expansion en forme d'éventail qui, du tendon de ce muscle, se porte obliquement en haut et en dehors vers le condyle externe. Nous retrouverons cette expansion en myologie et nous lui donnerons alors le nom de *tendon récurrent* du demi-membraneux.

3° *Ligaments latéraux.* — Au nombre de deux, ces ligaments se distinguent en interne et externe :

Le *ligament latéral interne* (fig. 327), aplati et rubané, s'insère en haut sur la face interne du condyle interne, immédiatement au-dessous du tubercule du troisième adducteur. De là, il se porte en bas en s'élargissant et vient se fixer sur la partie la plus élevée de la face interne du tibia. Il répond à ce niveau aux tendons de la patte d'oie, qui glissent sur lui à l'aide d'une bourse séreuse (fig. 329, 15). Le ligament latéral interne mesure de 8 à 10 centimètres de longueur ; sa largeur moyenne est de 3 centimètres.

Le *ligament latéral externe* (fig. 328) a la forme d'un cordon arrondi, pré-

sentant une longueur de 5 à 6 centimètres sur une épaisseur de 4 ou 5 millimètres. Il s'attache en haut sur la face externe du condyle externe du fémur, un peu au-dessus de la fossette d'insertion du poplité. De là, il se porte verticalement en bas en longeant le côté antérieur du tendon du biceps et vient s'insérer sur la partie externe de la tête du péroné.

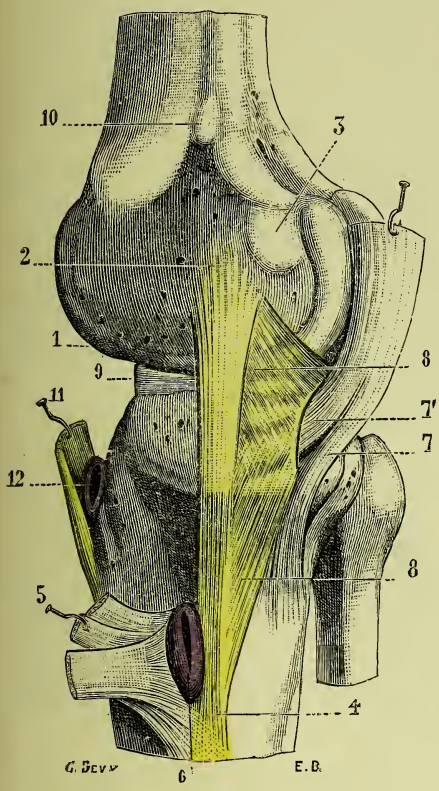

Fig. 327.

Articulation du genou, ligament latéral interne (d'après Poirier).

1, condyle interne du fémur. — 2, insertion supérieure du ligament latéral interne, au-dessous et en avant de 3, fossette du jumeau interne. — 4, son insertion inférieure au tibia, séparée de 5, tendon de la patte d'oie par 6, bourse séreuse. — 7, tendon du demi-membraneux (partie moyenne). — 7', sa partie antérieure. — 8, fibres ligamenteuses accessoires du ligament latéral interne. — 9, fibrocartilage interarticulaire interne. — 10, tubercule du troisième adducteur. — 11, tendon rotulien, érigné en haut. — 12, bourse séreuse, séparant ce tendon du tibia.

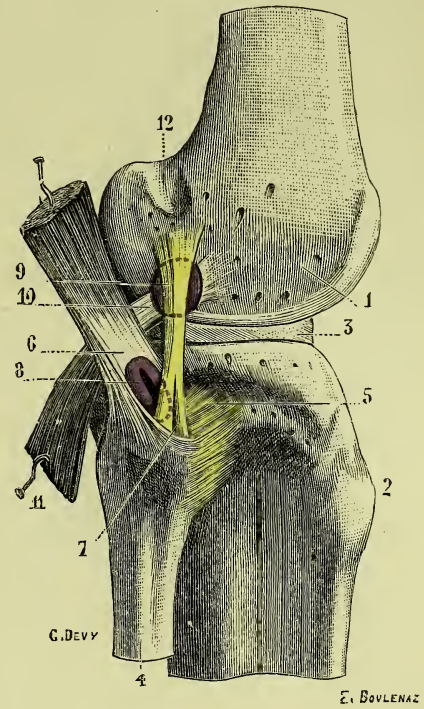

Fig. 328.

Articulation du genou, ligament latéral externe (d'après Poirier).

1, condyle externe du fémur. — 2, tubérosité antérieure du tibia. — 3, ménisque interarticulaire. — 4, péroné. — 5, articulation péronéo-tibiale supérieure. — 6, tendon du biceps engainant en bas 7, l'insertion inférieure du ligament latéral externe de l'articulation du genou dont il est séparé par la bourse séreuse 8. — 9, tubercule d'insertion supérieure du ligament latéral externe. — 10, tendon du poplité s'insérant au-dessous de ce tubercule et séparé du ligament par une petite bourse séreuse. — 11, poplité. — 12, fossette d'insertion du jumeau externe.

Il est à remarquer que l'insertion fémorale des deux ligaments latéraux se fait, non pas sur la partie moyenne des condyles, mais sur un point qui est plus rapproché de leur face postérieure que de leur face antérieure.

4° *Ligaments croisés* (fig. 329 et 331). — Les ligaments croisés sont profondément situés dans l'échancrure intercondylienne. On ne peut donc les

voir qu'à la condition de sectionner préalablement le ligament antérieur ou le ligament postérieur. Ils sont au nombre de deux et se distinguent, d'après leur insertion au tibia, en antérieur et postérieur :

Le *ligament croisé antérieur* (13) prend naissance en bas, sur la surface rugueuse qui est située en avant de l'épine du tibia. Parti de ce point, il se dirige obliquement *en haut*, *en arrière* et *en dehors* et vient se fixer par son extrémité supérieure sur la *partie postérieure* de la surface profonde du *condyle externe*.

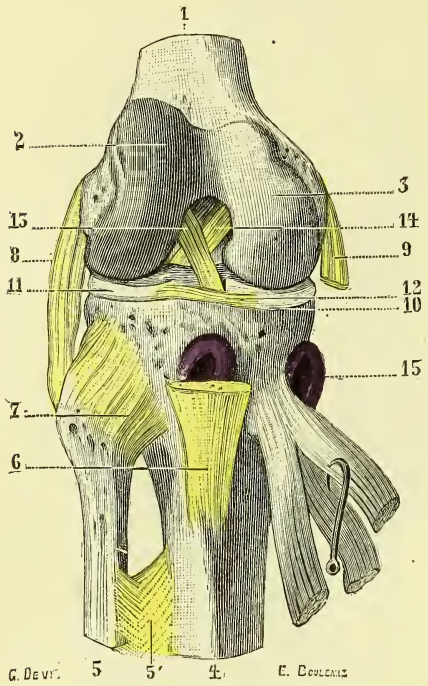

Fig. 329.

Articulation du genou, ouverte en avant pour laisser voir les ligaments croisés.

1, fémur. — 2, condyle externe. — 3, condyle interne. — 4, tibia. — 5, péroné. — 5', ligament interosseux de la jambe. — 6, ligament rotulien. — 7, ligament antérieur de l'articulation péronéo-tibiale supérieure. — 8, ligament latéral externe du genou. — 9, ligament latéral interne du genou sectionné à sa partie moyenne. — 10, fibro-cartilage interarticulaire interne. — 11, fibro-cartilage interarticulaire externe. — 12, ligament transverse du genou. — 13, ligament croisé antérieur. — 14, ligament croisé postérieur. — 15, bourse séreuse sous-jacente au tendon de la patte d'oie.

Le *ligament croisé postérieur* (14) s'insère en bas sur la surface rugueuse qui se voit en arrière de l'épine du tibia. De là, il se porte obliquement en *haut*, *en avant* et *en dedans* et vient s'attacher, par son extrémité supérieure, sur la *partie antérieure* de la face profonde du *condyle interne*.

Il résulte d'une pareille disposition : 1° que les deux ligaments croisés présentent chacun une double obliquité ; 2° que la direction de l'un est exactement l'inverse de l'autre ; 3° que les deux ligaments, enfin, s'entre-croisent doublement, dans le sens antéro-postérieur et dans le sens transversal. Le nom de *ligaments croisés*, sous lequel on les désigne, ne saurait être mieux justifié.

Comme moyen mnémotechnique des insertions respectives des ligaments croisés, l'élève pourra se rappeler les quatre majuscules **AEPI**, qui sont chacune la première lettre d'un adjectif et que l'on doit lire comme suit : ligament **A**ntérieur allant au condyle **E**xterne ; ligament **P**ostérieur allant au condyle **I**nterne.

Les ligaments croisés de l'articulation du genou sont très forts et très résistants. Ils reçoivent l'un et l'autre à leur origine, comme nous l'avons déjà vu plus haut, un faisceau de renforcement qui émane : de la corne antérieure du fibro-cartilage externe, pour le ligament croisé antérieur ; de la corne postérieure de ce même fibro-cartilage, pour le ligament croisé postérieur.

Synoviale. — La synoviale du genou constitue à la fois la plus étendue et la plus complexe des séreuses articulaires. Pour en faciliter la descrip-

tion, nous la considérerons successivement *en avant, en arrière, et sur les côtés :*

1° *En avant*, la synoviale prend naissance sur le rebord supérieur de la trochlée fémorale, à la limite de la surface cartilagineuse. De là, elle se porte en haut et tapisse le creux sus-trochléal et la face antérieure du fémur dans une étendue de 3, 4, 5 ou 6 centimètres, suivant les sujets. Puis, se réfléchissant en avant et en bas, elle descend le long de la face postérieure du tendon rotulien et arrive au bord supérieur de la rotule où elle s'interrompt. La synoviale du genou envoie donc au-dessous du quadriceps, entre ce muscle et le fémur, un long diverticulum en forme de cul-de-sac : il est connu sous le nom de *cul-de-sac supérieur* ou *sous-crural*. Sur son sommet viennent s'attacher quelques faisceaux musculaires plus ou moins isolés, qui jouent à son égard le rôle d'un muscle tenseur et qui ont pour effet de l'attirer en haut, toutes les fois que la jambe s'étend sur la cuisse.

Considéré au point de vue de ses relations avec la séreuse articulaire proprement dite, le cul-de-sac sous-crural présente, suivant les sujets, les trois modalités anatomiques suivantes : 1° il se confond avec la séreuse articulaire, sans ligne de démarcation aucune ; 2° il en est séparé par une cloison transversale incomplète et communique encore avec elle par un orifice plus ou moins considérable ; 3° il en est séparé par une cloison complète et constitue, dans ce cas, une bourse séreuse indépendante, destinée à favoriser les glissements du muscle quadriceps ou muscle extenseur de la jambe.

La fréquence relative de ces différentes modalités nous est fournie par les statistiques de Tillaux et de Schwartz. — Tillaux, sur quinze genoux examinés à ce sujet, n'a rencontré qu'une seule fois l'indépendance complète de la bourse sous-tricipitale ; dans sept cas, elle en était séparée seulement par une cloison incomplète en forme de diaphragme ; dans les sept autres, toute trace de cloisonnement avait disparu et la fusion était complète entre les deux cavités. — Les recherches de Schwartz, confirmatives de celles de Tillaux en ce qui concerne l'adulte, nous démontrent, en outre, que l'indépendance de la bourse sous-tricipitale est plus fréquente chez l'enfant. Il est tout naturel d'admettre que la bourse en question, analogue en cela à la plupart des bourses sous-musculaires, est primitivement indépendante sur tous les sujets et que ce n'est que plus tard, au cours du développement et sous l'influence des contractions du muscle quadriceps, qu'elle entre en communication avec la séreuse de l'articulation.

Outre le cul-de-sac médian que nous venons de décrire, la synoviale du genou nous présente encore au-dessus de la rotule deux prolongements ou culs-de-sac latéraux, analogues au précédent quoique moins étendus, qui s'étalent l'un à la face profonde du vaste externe, l'autre à la face profonde du vaste interne. Le cul-de-sac latéral interne remonte ordinairement plus haut que l'externe.

Nous avons vu que la synoviale du genou s'interrompait à la base de la rotule, sur le rebord supérieur du cartilage qui revêt la facette articulaire de cet os. Elle reprend au niveau du rebord inférieur de cette même facette et rencontre immédiatement le *paquet adipeux antérieur*, qui s'avance à la

manière d'un coin entre les surfaces articulaires supérieure et inférieure; elle s'étale alors sur la face postéro-supérieure de cette masse cellulo-graisseuse et arrive ainsi sur le tibia, en avant de l'épine. Dans ce trajet, elle jette une gaine complète sur ce cordon grêle et souvent filiforme, qui prolonge le paquet adipeux jusqu'à la partie antérieure de l'échancrure inter-

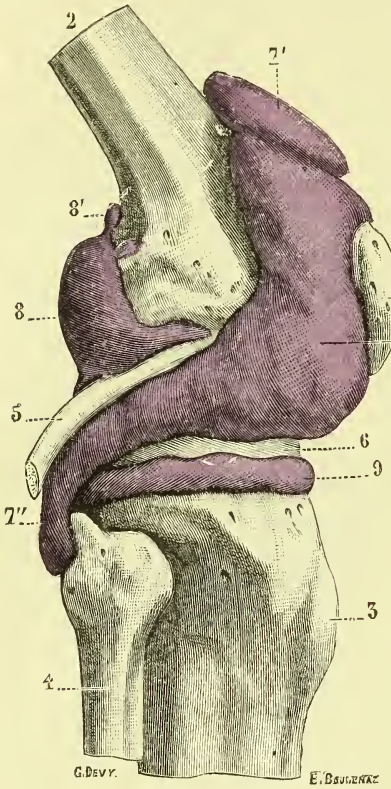

Fig. 330.

Synoviale du genou, vue par son côté externe (d'après Poirier).

1, rotule. — 2, fémur. — 3, tubérosité antérieure du tibia. — 4, péroné. — 5, tendon du poplité. — 6, ménisque interarticulaire. — 7, partie antérieure et supérieure de la synoviale. — 7', cul-de-sac supérieur séparé quelquefois par une cloison de 7. — 7'', prolongement poplité. — 8, partie postérieure ou condylienne de la synoviale. — 8', procès synovial à peu près constant devenant le point de départ de kystes poplités — 9, partie inférieure de la synoviale, placée entre les fibro-cartilages semi-lunaires et le tibia.

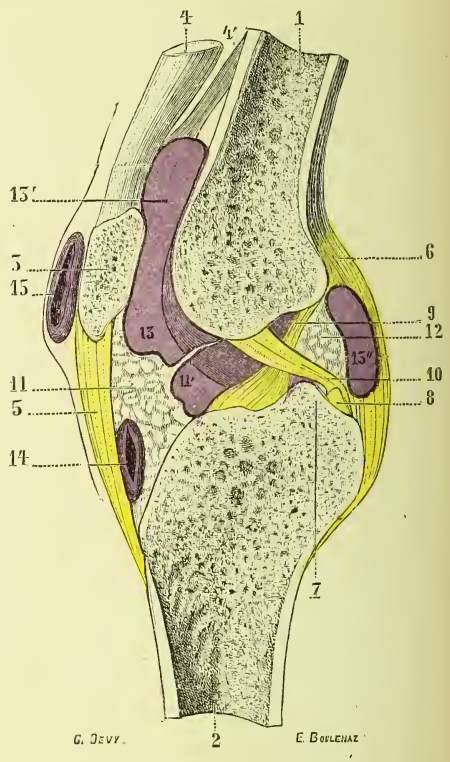

Fig. 331.

Articulation du genou, coupe verticale et antéro-postérieure.

1, fémur. — 2, tibia. — 3, rotule. — 4, muscle triceps. — 4', tenseur de la synoviale du genou. — 5, ligament rotulien. — 6, ligament postérieur de l'articulation du genou. — 7, épine du tibia. — 8, tubercule postérieur de cette épine. — 9, ligament croisé antérieur. — 10, ligament croisé postérieur. — 11, paquet cellulo-adipeux antérieur. — 11', ligament adipeux. — 12, paquet cellulo-adipeux postérieur ou intercondylien. — 13, synoviale du genou. — 13', cul-de-sac sous-tricipital. — 13'', portion postérieure de la synoviale articulaire. — 14, bourse séreuse placée derrière le ligament rotulien. — 15, bourse séreuse prérotulienne.

condylienne : c'est à ce prolongement celluleux, entouré par la séreuse, qu'on a donné le nom bien impropre de *ligament adipeux* (fig. 331, 11').

2° *En arrière*, la synoviale articulaire s'applique contre la face antérieure des ligaments croisés. Puis, se réfléchissant sur elle-même et se dirigeant en arrière, elle revêt la face latérale de ces ligaments et atteint bientôt

le ligament postérieur de l'articulation. Comme on le voit, elle forme dans ce trajet antéro-postérieur deux feuillets qui occupent, l'un le côté interne, l'autre le côté externe des ligaments croisés. Ces deux feuillets, arrivés sur le ligament postérieur, se réfléchissent l'un et l'autre en dehors (par rapport à l'axe du genou), pour tapisser les parties latérales ou condyliennes de ce dernier ligament et se continuer, sur les côtés de l'articulation, avec les portions latérales de la synoviale (fig. 332).

Il résulte de cette disposition : 1° que la portion médiane ou intercondylienne du ligament postérieur n'est pas revêtue par la synoviale; 2° que la synoviale ne s'interpose nullement entre les ligaments croisés, mais les

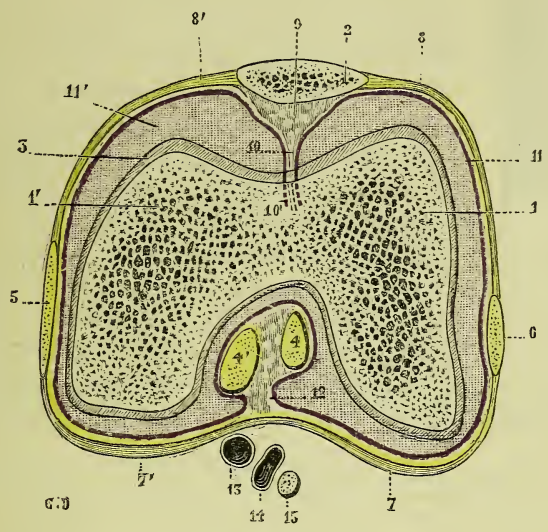

Fig. 332.

Coupe transversale de l'articulation du genou, rasant la surface cartilagineuse du fémur (*demi-schématique*).

1, condyle externe, 1', condyle interne. — 2, rotule. — 3, cartilage d'encroûtement. — 4, 4', ligaments croisés. — 5, ligament latéral interne. — 6, ligament latéral externe. — 7, 7', ligament postérieur. — 8, 8', ailerons de la rotule. — 9, paquet cellulo-graisseux antérieur. — 10, ligament adipeux avec 10', son insertion au fémur. — 11, synoviale, avec 11', intérieur de la cavité séreuse. — 12, repli de la synoviale derrière les ligaments croisés. — 13, artère poplitée. — 14, veine poplitée. — 15, nerf sciatique poplité interne.

applique l'un contre l'autre; 3° que ces ligaments croisés sont réellement situés en dehors de l'articulation et appartiennent, comme tels, aux ligaments périphériques; on peut les atteindre, en effet, à la partie postérieure et médiane de l'articulation, sans intéresser la synoviale (fig. 332, 12).

Les différents intervalles, qui se trouvent compris entre les ligaments croisés, la portion médiane du ligament postérieur et la synoviale, sont comblés par une masse cellulo-adipeuse, que l'on pourrait appeler le *paquet adipeux postérieur* du genou (fig. 331,12).

3° *Sur les côtés*, la synoviale, naissant comme toujours sur la limite de la surface cartilagineuse, remonte sur les faces latérales des condyles jusqu'à l'insertion supérieure des ligaments latéraux. Là elle se réfléchit en bas et tapisse la face interne de ces ligaments jusqu'au rebord supérieur des fibro-

cartilages articulaires, sur lequel elle s'insère et où elle s'interrompt. Elle reprend de nouveau sur le rebord inférieur des fibro-cartilages et vient se terminer sur le rebord latéral des cavités glénoïdes, en formant autour d'elles un petit cul-de-sac à ouverture supérieure, dont la hauteur mesure de 10 à 15 millimètres (fig. 330, 9).

Outre le prolongement antérieur que nous avons déjà signalé au-dessous du quadriceps, la synoviale du genou envoie à sa partie postérieure deux autres prolongements : l'un qui est constant et qui s'étale au-dessous du muscle poplité (fig 326, 7); l'autre que l'on rencontre dans les deux tiers des cas, d'après les recherches de M. Poirier, et qui est situé au-dessous du jumeau interne (fig. 326, 9'). La synoviale du genou communique, en outre, une fois sur dix d'après Lenoir, une fois sur sept d'après Zoja, avec la synoviale de l'articulation péronéo-tibiale supérieure.

Fig. 333.
Franges synoviales du genou (d'après Henle).

Au point de vue de sa constitution anatomique, la synoviale du genou est remarquable par le nombre et par le développement de ses replis ou appendices qui, sous le nom de *franges synoviales*, tendent à combler tous les intervalles que ménagent entre elles les surfaces articulaires. Aucune autre articulation ne lui est comparable à cet égard. La portion de la séreuse la plus riche en franges synoviales est certainement celle qui s'étale au-dessus du paquet adipeux sous-rotulien.

Mouvements. — L'articulation du genou jouit des deux mouvements fondamentaux qui caractérisent les articulations trochléennes : la flexion et l'extension. Elle nous présente, en outre, des mouvements de rotation et d'inclinaison latérale.

1° *Flexion et extension.* — La *flexion* est un mouvement par lequel la face postérieure de la jambe se rapproche de la face postérieure de la cuisse; l'*extension*, un mouvement en sens opposé par lequel les deux surfaces s'écartent l'une de l'autre. L'un et l'autre de ces mouvements peuvent être exécutés soit par le fémur sur le tibia, soit par le tibia sur le fémur. Ils s'effectuent autour d'un axe transversal passant par les condyles fémoraux : ces condyles roulent et glissent à la fois sur les cavités glénoïdes d'avant en arrière pour les mouvements de flexion, d'arrière en avant pour les mouvements d'extension.

Quant à la rotule, intimement liée au tibia par le ligament rotulien, elle accompagne ce dernier os dans ses déplacements : elle s'abaisse dans la flexion et se relève dans l'extension.

Le chemin parcouru par la jambe, en passant de l'extension extrême à la flexion forcée, équivaut à un arc de cercle de 150 à 160 degrés.

2° *Rotation.* — Dans l'état de demi-flexion, la jambe peut exécuter sur la cuisse des mouvements de rotation soit en dehors, soit en dedans. Ces mouvements s'effectuent autour d'un axe qui passerait, non pas par la partie moyenne de l'articulation, mais par le condyle interne. Ce dernier condyle servant donc de pivot, la cavité glénoïde sous-jacente tourne sur place, tandis que la cavité glénoïde externe glisse sur le condyle externe, d'arrière en avant pour la rotation en dedans, d'avant en arrière pour la rotation en dehors.

Les mouvements de rotation sont très limités : l'arc de cercle maximum, que décrit le tibia pour les accomplir, mesure 39° d'après les recherches des frères Weber.

3° *Inclinaison latérale.* — Lorsque le fémur est fixé dans un étau et la jambe demi-fléchie, on peut faire exécuter au tibia de légers mouvements d'inclinaison latérale soit en dedans, soit en dehors. Ces mouvements sont encore bien plus bornés que les mouvements de rotation : les oscillations que l'on peut ainsi imprimer à l'extrémité inférieure

du tibia ne dépassent pas en amplitude, dans les conditions ordinaires, 2 centimètres à 2 centimètres et demi.

Muscles moteurs. — 1° *Fléchisseurs :* biceps, demi-tendineux, demi-membraneux, jumeaux, poplité, plantaire grêle, couturier, droit interne.

2° *Extenseurs :* triceps, tenseur du fascia lata.

3° *Rotateur en dehors :* biceps.

4° *Rotateurs en dedans :* les trois muscles de la patte d'oie (demi-tendineux, droit interne et couturier) et, accessoirement, le demi-membraneux et le poplité.

A consulter au sujet du genou, parmi les mémoires récents, Solger, *Zur Kenntniss des Kniegelenks*, Arch. f. Anat. u. Phys., 1891 ; Mouret, *Considérations sur l'anatomie du genou*, etc., Th. Montpellier, 1891.

§ IV. — Articulations des deux os de la jambe entre eux

(articulations péronéo-tibiales)

Le tibia et le péroné s'articulent entre eux : 1° par leur extrémité supérieure (*articulation péronéo-tibiale supérieure*) ; 2° par leur extrémité inférieure (*articulation péronéo-tibiale inférieure*). Ils s'unissent, en outre, par leur partie moyenne à l'aide d'un ligament dit *ligament interosseux*.

1° **Articulation péronéo-tibiale supérieure.** — Cette articulation appartient au genre des arthrodies.

Surfaces articulaires. — 1° *Du côté du tibia*, une facette plane et arrondie, occupant la partie postérieure de sa tubérosité externe et regardant obliquement en bas, en dehors et en arrière.

2° *Du côté du péroné*, une facette similaire, surmontant l'extrémité supérieure de cet os et regardant en sens inverse.

Ces deux facettes sont revêtues l'une et l'autre d'une couche de cartilage.

Ligaments. — Deux ligaments, l'un antérieur, l'autre postérieur, maintiennent en présence les deux surfaces articulaires précitées. — Le *ligament antérieur* (fig. 329, 7) est représenté par un ensemble de faisceaux obliques en bas et en dehors, qui s'insèrent d'une part au-devant de la facette articulaire du tibia, d'autre part à la partie antérieure de la tête du péroné. — Le *ligament postérieur* (fig. 326, 14), analogue au précédent, mais moins résistant, s'étend de la partie postérieure de la surface tibiale à la partie correspondante de la tête du péroné.

Synoviale. — La synoviale péronéo-tibiale supérieure s'étend du pourtour de la surface tibiale au pourtour de la surface péronière, en tapissant la face interne des deux ligaments antérieur et postérieur. Cette synoviale est le plus souvent indépendante. Elle communique avec la synoviale du genou, une fois sur dix seulement d'après Lenoir. Dans des recherches plus récentes, le professeur Zoja a observé cette communication 34 fois sur 118 sujets examinés, soit une proportion de 1 fois sur 7.

2° **Articulation péronéo-tibiale inférieure.** — Cette articulation appartient à la classe des amphiarthroses.

Surfaces articulaires. — 1° *Du côté du tibia*, une facette allongée d'avant en arrière et concave dans le même sens ; elle se continue en bas avec la facette articulaire horizontale du même os, en haut avec une surface rugueuse qui donne insertion à des ligaments.

2° *Du côté du péroné*, une facette également allongée dans le sens antéro-postérieur, légèrement convexe ou même à peu près plane.

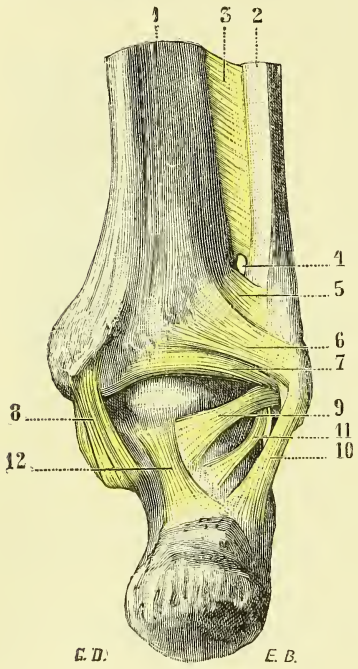

Fig. 334.

Articulation péronéo-tibiale inférieure et articulation du cou-de-pied, vues par leur face postérieure.

1, tibia. — 2, péroné. — 3, ligament interosseux de la jambe. — 4, orifice pour le passage des vaisseaux péroniers antérieurs. — 5, ligament interosseux de l'articulation tibio-péronière inférieure. — 6, ligament postérieur de cette articulation. — 7, faisceau accessoire ou faisceau tibial du ligament péronéo-astragalien postérieur. — 8, ligament latéral interne ou deltoïdien. — 9, ligament péronéo-astragalien postérieur. — 10, ligament péronéo-calcanéen. — 11, ligament astragalo-calcanéen externe. — 12, ligament astragalo-calcanéen postérieur.

Ces deux facettes sont dépourvues de cartilage; elles présentent, l'une et l'autre, un simple revêtement de périoste.

Ligaments. — Au nombre de trois, les ligaments de l'articulation péronéo-tibiale inférieure se distinguent en antérieur, postérieur et interosseux. — Le *ligament antérieur* (fig. 335, 5) s'insère par son extrémité interne au-devant de la facette articulaire du tibia. De là, il se porte obliquement en bas et en dehors et vient se fixer à la partie antérieure de la malléole péronière. — Le *ligament postérieur* (fig. 334, 6) se porte, de même, du rebord postérieur de la facette tibiale à la partie postérieure de la malléole péronière. — Le *ligament interosseux* (fig. 334, 5), situé entre les deux os comme son nom l'indique, se compose d'un ensemble de faisceaux, très courts et très résistants, qui se dirigent obliquement du péroné au tibia.

Synoviale. — C'est un simple diverticulum de la synoviale tibio-tarsienne, comme on peut le voir sur la figure 336. Ce prolongement s'insinue entre les deux os, dans une étendue de 5 ou 6 millimètres seulement.

3° **Ligaments interosseux de la jambe.** — Comme les deux os de l'avant-bras, les deux os de la jambe, articulés par leurs deux extrémités, sont séparés à leur partie moyenne par un intervalle de forme ovalaire, appelé espace interosseux. A l'état frais, cet espace se trouve comblé par une membrane fibreuse, à laquelle on donne le nom de *membrane interosseuse* ou de *ligament interosseux* de la jambe.

Ce ligament s'insère en dedans sur le bord externe du tibia, en dehors à la crête longitudinale que l'on voit sur la face interne du péroné. — Sur sa face postérieure viennent s'insérer deux muscles : le jambier postérieur et le fléchisseur péronier des orteils. — Sa face antérieure donne, de même, inser-

tion aux muscles jambier antérieur, extenseur commun des orteils et extenseur propre du gros orteil. — Son extrémité supérieure présente un orifice destiné à laisser passer l'artère tibiale antérieure. — Son extrémité inférieure est également percée d'un trou pour le passage de l'artère péronière antérieure (fig. 334, 4).

Au point de vue de sa constitution anatomique, la membrane interosseuse de la jambe est formée en majeure partie par des faisceaux fibreux qui se dirigent obliquement de haut en bas et de dedans en dehors, du tibia vers le péroné par conséquent. Sur sa face postérieure, se voient en outre quelques faisceaux dirigés en sens inverse et croisant les précédents sous des angles divers.

Mouvements. — Dans les conditions de l'anatomie normale, le péroné ne saurait exécuter que de simples mouvements de glissement. Encore ces mouvements sont-ils peu perceptibles.

§ V. — Articulation du cou-de-pied

(articulation tibio-tarsienne)

L'articulation du cou-de-pied, qui réunit le pied à la jambe, appartient au genre des articulations trochléennes. Trois os contribuent à la former : du côté de la jambe, le tibia et le péroné; du côté du pied, l'astragale.

Surfaces articulaires. — 1° *Du côté du pied*, la face supérieure de l'astragale, convexe dans le sens antéro-postérieur, concave transversalement, nous présente une véritable poulie dont la gorge se dirige d'avant en arrière. La surface articulaire de la poulie se continue sur les côtés avec deux autres facettes, celles-ci planes et verticales, qui occupent, l'une la face interne, l'autre la face externe de l'astragale.

2° *Du côté de la jambe*, le tibia et le péroné, solidement articulés entre eux, forment une véritable mortaise, dont la paroi supérieure est constituée par le tibia, les deux parois latérales par les malléoles. — La paroi supérieure de la mortaise, destinée à s'articuler avec la poulie astragalienne, présente à cet effet : 1° une crête antéro-postérieure mousse, qui répond à la gorge de la poulie; 2° de chaque côté de cette crête, deux surfaces légèrement concaves qui se moulent exactement sur les parties latérales de la poulie. — Quant aux malléoles, elles présentent chacune une facette articulaire verticale et à peu près plane : ces facettes malléolaires répondent, dans l'articulation, aux facettes latérales de l'astragale.

Ces différentes facettes, tant du côté du pied que du côté de la jambe, sont revêtues d'une couche de cartilage.

Ligaments. — Deux ligaments latéraux, l'un interne, l'autre externe, unissent la mortaise péronéo-tibiale à la partie postérieure du tarse.

1° *Ligament latéral interne.* — Le ligament latéral interne, encore appelé *ligament deltoïdien* en raison de sa forme triangulaire, s'insère en haut, par son sommet, sur tout le rebord inférieur de la malléole interne et tout particulièrement dans la fossette rugueuse que présente ce rebord à sa partie

moyenne. De là, il se porte en bas en s'élargissant et se divise en deux feuillets, l'un superficiel, l'autre profond :

a. Le *feuillet superficiel* (fig. 336, 10) revêt la forme d'un large éventail dont la base, large de 5 ou 6 centimètres, vient se fixer : 1° par ses fibres antérieures, sur le scaphoïde, sur le bord interne du ligament calcanéo-scaphoïdien inférieur et sur le col de l'astragale; 2° par ses fibres moyennes, sur la petite apophyse du calcanéum ; 3° par ses fibres postérieures, sur un gros tubercule qui se voit à la partie la plus reculée de la face interne de l'astragale, immédiatement en dedans de la gouttière du fléchisseur propre du gros orteil.

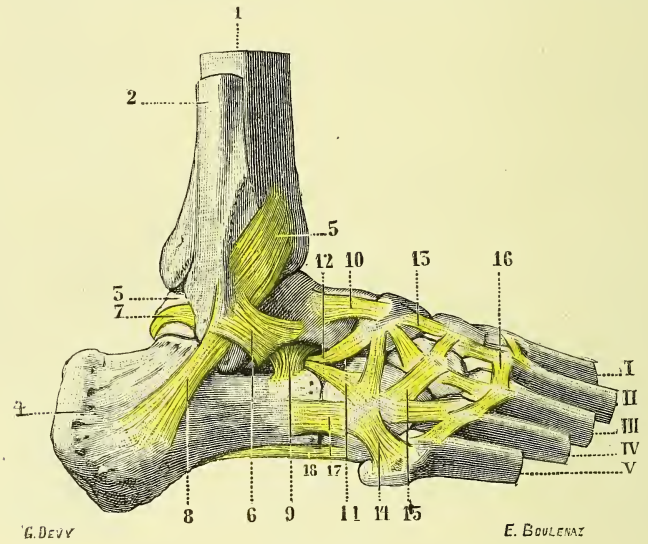

Fig. 335.

Articulation du cou-de-pied et articulations du tarse, vues par leur face supéro-externe.

I, II, III, IV, V, les cinq métatarsiens. — 1, tibia. — 2, péroné. — 3, astragale. — 4, calcanéum. — 5, ligament antérieur de l'articulation péronéo-tibiale inférieure. — 6, ligament péronéo-astragalien antérieur. — 7, ligament péronéo-astragalien postérieur. — 8, ligament péronéo-calcanéen. — 9, partie antérieure du ligament interosseux. — 10, ligament astragalo-scaphoïdien supérieur. — 11, branche externe et 12, branche interne du ligament en Y. — 13, ligament dorsal de l'articulation scaphoïdo-cunéenne. — 14, ligament unissant le cuboïde au cinquième métatarsien. — 15, ligament unissant le cuboïde au troisième cunéiforme. — 16, ligaments dorsaux, unissant les extrémités supérieures des métatarsiens. — 17, ligament calcanéo-cuboïdien dorsal.— 18, ligament calcanéo-cuboïdien inférieur.

b. Le *feuillet profond* (fig. 336, 9), que l'on ne peut bien voir qu'après avoir incisé transversalement le feuillet précédent, comprend un ensemble de faisceaux, très courts mais très résistants, qui s'étendent du sommet de la malléole interne à toute la partie sous-articulaire de la face interne de l'astragale.

2° *Ligament latéral externe*. — Le ligament latéral externe comprend trois faisceaux distincts, un faisceau antérieur, un faisceau moyen et un faisceau postérieur :

a. Le *faisceau antérieur*, encore appelé en raison de ses insertions *ligament péronéo-astragalien antérieur* (fig. 335, 6), aplati, quadrilatère et fort mince, s'insère d'une part à la partie antérieure de la malléole externe, d'autre part à la partie externe du col de l'astragale.

b. Le *faisceau postérieur* ou *ligament péronéo-astragalien postérieur*

(fig. 335, 7) naît dans la fossette rugueuse que présente en dedans et en arrière la malléole externe. De là, il se dirige en dedans en suivant un trajet presque transversal et vient se fixer sur la face postérieure de l'astragale, immédiatement au-dessous de la poulie. Quelques-unes de ses fibres (fig. 334, 7) se portent ordinairement à la partie postérieure du tibia.

c. Le *faisceau moyen* ou *ligament péronéo-calcanéen* (fig. 335, 8) est situé entre les deux précédents. Il prend naissance en haut au-devant du sommet de la malléole externe. De là, il se porte obliquement en bas et en avant et vient se fixer sur la face externe du calcanéum à 15 ou 20 millimètres en arrière du tubercule externe. Par sa face profonde, le ligament péronéo-calcanéen repose sur le ligament astragalo-calcanéen, qui présente la même direction et qui le déborde un peu en avant. Superficiellement, il est croisé, presque à angle droit, par les tendons des deux muscles péroniers latéraux.

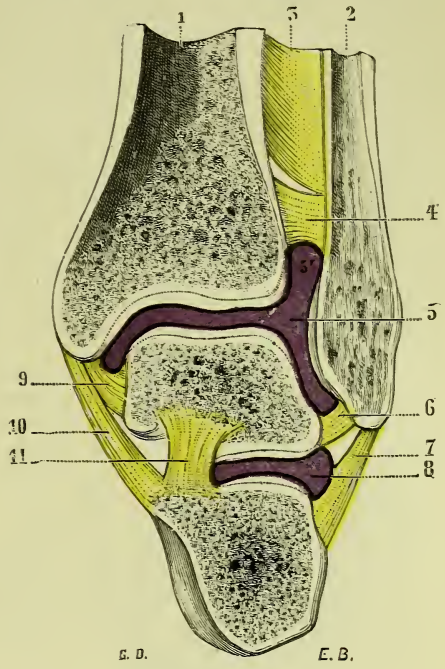

Fig. 336.

Coupe vertico-transversale des articulations tibio-tarsienne et calcanéo-astragalienne.

1, tibia. — 2, péroné. — 3, ligament interosseux de la jambe. — 4, ligament interosseux de l'articulation péronéo-tibiale inférieure. — 5, synoviale de l'articulation tibio-tarsienne, formant en 5', la synoviale de l'articulation péronéo-tibiale inférieure. — 6, ligament péronéo-astragalien postérieur. — 7, ligament péronéo-calcanéen. — 8, synoviale de l'articulation astragalo-calcanéenne postérieure. — 9, feuillet profond et 10, feuillet superficiel du ligament latéral interne du cou-de-pied. — 11, ligament interosseux de l'articulation astragalos calcanéenne.

Outre les ligaments latéraux interne et externe que nous venons de décrire, quelques anatomistes décrivent encore à l'articulation du cou-de-pied un *ligament antérieur* et un *ligament postérieur*. Ces ligaments sont uniquement représentés, dans la grande majorité des cas, par quelques faisceaux conjonctifs, rares et grêles, qui doublent la synoviale à la partie antérieure et à la partie postérieure de l'articulation ; ils méritent bien peu le nom qu'on leur donne. Les deux surfaces articulaires péronéo-tibiale et astragalienne se trouvant solidement unies l'une à l'autre par leurs ligaments latéraux, les ligaments antérieur et postérieur ne répondaient à aucun besoin dans le mécanisme de l'articulation : aussi ne se sont-ils pas développés.

Synoviale. — La synoviale de l'articulation tibio-tarsienne (fig. 336, 5), très lâche en avant et en arrière où elle répond aux tendons extenseurs et fléchisseurs, est beaucoup plus serrée sur les côtés où elle revêt la face interne des ligaments latéraux. En dehors et en haut, elle envoie un prolongement ascendant (5'), déjà décrit page 442, qui devient la synoviale de l'articulation péronéo-tibiale inférieure.

Mouvements. — Considéré au point de vue de sa mobilité sur la jambe, le pied exécute avant tout des mouvements de flexion et d'extension. Dans la *flexion*, la face dorsale du pied se rapproche de la face antérieure de la jambe ; dans l'*extension*, elle s'en écarte. L'angle que forment en avant le pied et la jambe diminue dans le premier cas, augmente dans le second.

Ces deux mouvements s'effectuent autour d'un axe transversal qui passerait par le sommet de la malléole externe, en traversant de part en part l'astragale, un peu au-dessus de sa face inférieure. Dans les mouvements de flexion, la poulie astragalienne glisse d'avant en arrière sur la mortaise péronéo-tibiale, jusqu'à ce que le col de l'astragale vienne heurter le bord antérieur de cette mortaise. Dans l'extension, la poulie astragalienne glisse encore sur la mortaise péronéo-tibiale, mais en sens inverse, c'est-à-dire d'arrière en avant. En passant de la plus grande flexion à l'extension extrême, le pied décrit un arc de cercle de 70 à 80 degrés.

Outre la flexion et l'extension, la trochléarthrose tibio-tarsienne présenterait encore d'après certains anatomistes, M. Sappey entre autres, des mouvements de latéralité et de rotation. Ces deux ordres de mouvements, il faut bien le reconnaître, sont extrêmement limités dans l'articulation du cou-de-pied, si tant est qu'ils y existent dans les conditions normales. Ils se passent surtout dans les articulations du tarse et en particulier dans l'articulation astragalo-calcanéenne. Nous nous contenterons donc ici de signaler et de définir ces mouvements, en indiquant pour chacun d'eux et une fois pour toutes les différents muscles qui les produisent:

1° L'*adduction* est un mouvement par lequel la pointe du pied (gros orteil) se porte en dedans et se rapproche de la ligne médiane; l'*abduction*, un mouvement par lequel elle se porte en dehors et s'écarte de cette même ligne. Dans ces deux mouvements, le pied tourne autour d'un axe vertical passant par la facette latérale externe de l'astragale.

2° La *rotation en dedans* est un mouvement par lequel le bord interne du pied s'élève, dirigeant la face plantaire vers le ligne médiane; la *rotation en dehors*, un mouvement par lequel le bord externe du pied s'élève, dirigeant en dehors cette même face plantaire. Ces deux mouvements s'effectuent, comme on le voit, autour d'un axe antéro-postérieur.

Muscles moteurs. — 1° *Fléchisseurs :* jambier antérieur, extenseur commun des orteils, extenseur propre du gros orteil;

2° *Extenseurs :* jumeaux, soléaire, plantaire grêle, jambier postérieur, long fléchisseur commun des orteils, long fléchisseur du gros orteil, péroniers latéraux;

3° *Adducteurs et rotateurs en dedans :* jambier antérieur, jambier postérieur, extenseur propre du gros orteil;

4° *Abducteurs et rotateurs en dehors :* long péronier latéral, court péronier latéral, extenseur commun des orteils.

A consulter, au sujet de l'articulation du cou-de-pied, Arbuthnot-Lane, *The movements of the ankle-joint*, Journ. of Anat. and Physiol., 1888, vol. XXIII, p. 408; Thompson (A.), *The influence of posture on the forme of the articular surfaces of the tibia and astragalus in the different races of man and higher apes*, Journ. of Anat. and Phys., t. XXIII, 1889, et *Note additionnelle sur le même sujet*, ibid., t. XXIV, 1890.

§ VI. — Articulations du pied

Les articulations du pied, comme celles de la main, se divisent en cinq groupes, savoir : 1° les articulations des os du tarse entre eux (*articulations tarsiennes*) ; 2° les articulations du tarse avec le métatarse (*articulations tarso-métatarsiennes*); 3° les articulations des métatarsiens entre eux (*articulations métatarsiennes*) ; 4° les articulations des métatarsiens avec les phalanges (*articulations métatarso-phalangiennes*); 5° les articulations des phalanges entre elles (*articulations phalangiennes*).

A. — Articulations tarsiennes

Les articulations intrinsèques du tarse nous offrent à étudier : 1° l'articula-

tion des deux os de la première rangée entre eux ou *articulation astragalo-calcanéenne;* 2° l'articulation de la première rangée avec la seconde ou *articulation médio-tarsienne;* 3° les articulations des cinq os de la deuxième rangée entre eux, comprenant les différentes articulations *scaphoïdo-cuboïdienne*, *scaphoïdo-cunéennes*, *intercunéennes*, *cuboïdo-cunéennes.*

1° **Articulation astragalo-calcanéenne.** — Cette articulation, appelée encore *sous-astragalienne*, unit la face supérieure du calcanéum à la face inférieure de l'astragale. C'est une double arthrodie.

Surfaces articulaires. — Chacun des deux os présente à cet effet, ainsi que nous l'avons vu (p. 305 et 306), deux facettes articulaires que l'on distingue en antéro-interne et postéro-externe; ces deux facettes sont revêtues l'une et l'autre d'une couche de cartilage. Sur l'astragale comme sur le calcanéum, la facette antéro-interne est séparée de la facette postéro-externe par une rainure profonde et fortement rugueuse, qui se dirige obliquement d'arrière en avant et de dedans en dehors.

La surface articulaire antéro-interne du calcanéum est souvent divisée en deux facettes secondaires, l'une postérieure, l'autre antérieure. Elles sont alors séparées par un espace rugueux dont les dimensions varient le plus souvent de 1 à 6 millimètres et sur lequel vient s'insérer une partie des fibres du ligament calcanéo-scaphoïdien. — Les chiffres suivants indiquent la fréquence d'une pareille disposition : sur 21 calcanéums appartenant au pied droit, je l'ai observé 6 fois, soit une proportion de 28,5 p. 100; sur 29 calcanéums gauches, je l'ai notée 14 fois, soit une proportion de 48 p. 100. — La duplicité de la facette antéro-interne est donc beaucoup plus fréquente à gauche qu'à droite. — Au total, cette duplicité se rencontre 20 fois sur 50 cas, soit une proportion de 40 p. 100.

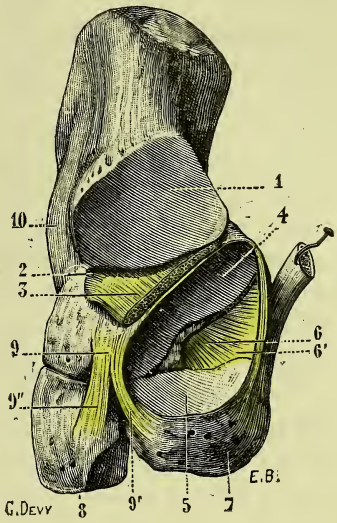

Fig. 337.

Articulation médio-tarsienne, vue par sa face supérieure, l'astragale étant enlevé.

1, facette postéro-externe du calcanéum. — 2, rainure située en avant de cette facette et donnant insertion à 3, ligament interosseux calcanéo-astragalien. — 4, facette antéro-interne du calcanéum. — 5, cavité glénoïde du scaphoïde. — 6, ligament calcanéo-scaphoïdien, avec 6' sa portion fibro-cartilagineuse. — 7, scaphoïde. — 8, cuboïde. — 9, ligament en Y, avec 9' son faisceau scaphoïdien et 9'' son faisceau cuboïdien. — 10, tubercule externe du calcanéum. — 11, tendon du jambier postérieur, érigné en dedans.

Ligaments. — Trois ligaments maintiennent en présence l'astragale et le calcanéum : un ligament interosseux et deux ligaments périphériques, l'un externe, l'autre postérieur.

Le *ligament interosseux* (fig. 337, 3) se compose de faisceaux fibreux, très courts et très résistants, qui s'étendent de la rainure astragalienne à la rainure calcanéenne. De ces faisceaux les uns sont verticaux, les autres affectent une direction plus ou moins oblique; ils sont constamment entremêlés de tissu adipeux.

Le ligament *astragalo-calcanéen externe* (fig. 334, 11) est représenté par un tout petit faisceau qui se porte de la face externe de l'astragale à la face externe du calcanéum, en suivant une direction parallèle au ligament péronéo-calcanéen de l'articulation tibio-tarsienne.

Le ligament *astragalo-calcanéen postérieur* (fig. 334, 12), aplati et mince, s'insère en haut sur le bord postérieur de la gouttière du long fléchisseur propre du pouce, en bas sur la partie correspondante de la face supérieure du calcanéum.

Synoviale. — Il existe pour cette articulation deux synoviales distinctes : l'une pour l'arthrodie postéro-externe, l'autre pour l'arthrodie antéro-interne. La première est indépendante; la seconde se confond avec la synoviale de l'articulation astragalo-scaphoïdienne.

Mouvements. — L'articulation sous-astragalienne est le siège principal des mouvements d'adduction, d'abduction et de rotation du pied sur la jambe ou, plus exactement, sur l'astragale intimement uni à la mortaise péronéo-tibiale. Nous avons déjà, à propos de l'articulation du cou-du-pied (p. 455), défini ces différents mouvements et indiqué les muscles qui les déterminent.

2° **Articulation médio-tarsienne.** — Cette articulation, plus connue en chirurgie sous le nom d'*articulation de Chopart*, unit la première rangée du tarse à la deuxième rangée. Elle s'étend transversalement du bord externe du pied à son bord interne. Quatre os la constituent : du côté de la première rangée, l'astragale et le calcanéum ; du côté de la deuxième rangée, le scaphoïde et le cuboïde. Lorsque ces quatre os sont en place, l'astragale répond à la face postérieure du scaphoïde, le calcanéum à la face postérieure du cuboïde. L'articulation médio-tarsienne comprend donc deux articulations distinctes : l'une interne ou astragalo-scaphoïdienne, l'autre externe ou calcanéo-cuboïdienne. La première est une énarthrose, la seconde appartient au genre des articulations par emboîtement réciproque.

Surfaces articulaires. — 1° *Pour l'articulation astragalo-scaphoïdienne*, l'astragale nous présente une tête oblongue, à grand axe dirigé obliquement en bas et en dedans, se continuant en bas sans ligne de démarcation aucune avec la facette antéro-interne de la face inférieure. Le scaphoïde, à son tour, nous offre une cavité glénoïde, oblongue et inclinée dans le même sens : cette cavité, moins étendue qu'il ne le faudrait pour recevoir la tête de l'astragale, se trouve agrandie en bas et en arrière par un fibro-cartilage, qui s'étend horizontalement du bord inférieur de la facette articulaire du scaphoïde à la petite apophyse du calcanéum. Ce fibro-cartilage d'agrandissement occupe tout l'intervalle qui sépare le scaphoïde de la petite apophyse du calcanéum. Il sert ainsi de trait d'union entre les deux articulations astragalo-scaphoïdienne et astragalo-calcanéenne interne, lesquelles ne constituent en réalité qu'une seule et même articulation, dont les différentes parties portent des noms différents (fig. 337,6).

Comme l'espace qu'il remplit, le ligament calcanéo-scaphoïdien inférieur revêt la forme d'un triangle. Son sommet, dirigé en dehors, répond au côté interne de la grande apophyse du calcanéum. Sa base, encore appelée bord interne, s'épaissit considérablement par suite de l'apparition à son niveau d'une couche de cartilage ; rappelons-nous en passant que sur ce bord interne viennent se fixer les fibres antérieures du ligament latéral interne du cou-de-pied.

Considéré au point de vue de sa structure, le ligament calcanéo-scaphoïdien se compose de deux parties : l'une, interne, fibro-cartilagineuse ; l'autre, externe, dépourvue de cartilage et formée par des faisceaux ligamenteux d'aspect nacré et très résistants. Ces faisceaux, bien visibles surtout quand

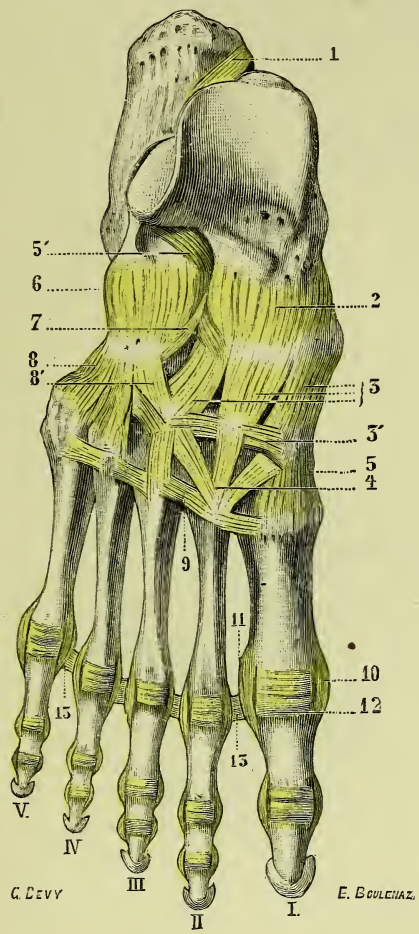

Fig. 338.

Ligaments de la face dorsale du pied.

I, II, III, IV, V, les cinq orteils. — 1, ligament calcanéo-astragalien postérieur. — 2, ligament dorsal astragalo-scaphoïdien. — 3, ligament scaphoïdo-cunéen avec ses trois faisceaux. — 3', ligament unissant le premier et le deuxième cunéiformes. — 4, ligament unissant le deuxième métatarsien aux trois cunéiformes. — 5, ligament unissant le premier cunéiforme au premier métatarsien. — 6, ligament calcanéo-cuboïdien dorsal. — 7, branche externe du ligament en Y. — 8, 8', ligaments cuboïdo-métatarsiens. — 9, ligaments dorsaux intermétatarsiens. — 10, ligament latéral interne et 11, ligament latéral externe de l'articulation métatarso-phalangienne. — 12, partie postérieure de cette articulation.— 13, 13, ligaments transverses des articulations métatarso-phalangiennes.

on regarde l'articulation par sa face inférieure, se détachent de la petite apophyse du calcanéum. De là, ils se portent en avant et en dedans, en rayonnant à la manière d'un large éventail : les antérieurs viennent se fixer à la face inférieure du scaphoïde ; les autres, affectant une direction transversale, se portent vers la partie fibro-cartilagineuse du ligament calcanéo-

scaphoïdien et remontent jusqu'à la malléole interne en se confondant avec le ligament latéral interne du cou-de-pied.

J'ai presque toujours rencontré, entre les faisceaux ligamenteux que je viens de décrire, une ou deux fissures à travers lesquelles s'insinue un peloton adipeux qui va faire saillie sous la séreuse articulaire.

2° *Pour l'articulation calcanéo-cuboïdienne*, le calcanéum nous offre une facette verticale, concave dans un sens, convexe dans l'autre ; le cuboïde, une facette inversement configurée, c'est-à-dire concave et convexe, mais en sens opposé à celui de la facette calcanéenne.

Toutes ces facettes sont revêtues d'une couche de cartilage diarthrodial.

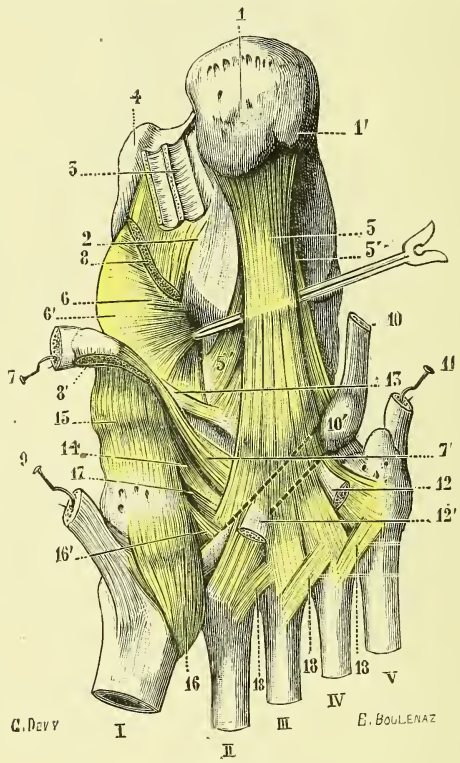

Fig. 339.
Ligaments plantaires.

1, grosse tubérosité du calcanéum. — 1', sa petite tubérosité. — 2, petite apophyse du calcanéum. — 3, gouttières des fléchisseurs. — 4, astragale. — 5, ligament calcanéo-scaphoïdien inférieur, avec 5', faisceau profond de ce ligament. — 6, ligament calcanéo-scaphoïdien inférieur, avec 6', sa portion fibro-cartilagineuse. — 7, tendon du jambier postérieur et son sésamoïde érigné en dedans et en avant ; 7', ligament reliant ce tendon au troisième cunéiforme. — 8, 8', coupe d'une lamelle fibreuse allant de la petite apophyse du calcanéum et de la partie profonde de la gouttière du fléchisseur commun au sésamoïde du jambier postérieur. — 9, tendon du jambier antérieur. — 10, tendon du long péronier latéral. — 10', son sésamoïde. — 11, tendon du court péronier. — 12, tendon d'origine du court fléchisseur du petit orteil. — 12', tendon d'origine de l'abducteur du gros orteil. — 13, ligament allant du scaphoïde au cuboïde. — 14, ligament unissant le scaphoïde au second cunéiforme. — 15, ligament unissant le scaphoïde au premier cunéiforme. — 16, ligament reliant le premier cunéiforme au premier métatarsien. — 16', ligament oblique allant du premier cunéiforme au deuxième métatarsien. — 17, ligament unissant le premier et le deuxieme cunéiforme. — 18, ligaments transverses des métatarsiens.

Ligaments. — L'articulation astragalo-scaphoïdienne possède deux ligaments : 1° un *ligament astragalo-scaphoïdien supérieur* (fig. 338,2), quelquefois double, qui s'étend de la partie supérieure du col de l'astragale au

bord supérieur du scaphoïde ; 2° un *ligament calcanéo-scaphoïdien inférieur* (fig. 339,6), qui n'est autre que le fibro-cartilage d'agrandissement ci-dessus décrit.

L'articulation calcanéo-cuboïdienne nous présente de même deux ligaments :

1° Un *ligament calcanéo-cuboïdien supérieur* ou *dorsal* (fig. 338,6), aplati et mince, qui se porte du bord supérieur de la facette calcanéenne à la face dorsale du cuboïde.

2° Un *ligament calcanéo-cuboïdien inférieur* ou *plantaire*, remarquable à la fois par son étendue, son épaisseur et sa résistance, qui lui ont valu le nom, parfaitement justifié du reste, de *grand ligament de la plante*. Il prend naissance en arrière sur la face inférieure du calcanéum, en avant des deux tubérosités. De là, il se porte en avant et se divise en deux feuillets superposés, l'un superficiel ou inférieur, l'autre profond ou supérieur :

a. Le *feuillet superficiel* (fig. 339,5) se dirige d'arrière en avant sous la forme d'un long ruban, constitué par des faisceaux nacrés et à peu près parallèles. Arrivé au cuboïde, il se fixe solidement sur la saillie de cet os. Puis, continuant son trajet, il passe comme un pont sur la gouttière osseuse où glisse le tendon du long péronier latéral et vient se terminer, par trois ou quatre digitations divergentes, sur l'extrémité postérieure des trois ou quatre derniers métatarsiens.

b. Le *feuillet profond* (fig. 339,5') est moins long que le précédent ; mais il est plus large et le déborde à la fois en dedans et en dehors. Parti de la face inférieure du calcanéum, il se porte en avant en s'élargissant à la manière d'un éventail et vient se fixer sur toute la portion de la face inférieure du cuboïde qui se trouve placée en arrière de la tubérosité.

Indépendamment des quatre ligaments que nous venons de décrire et qui appartiennent en propre, les premiers à l'articulation astragalo-scaphoïdienne, les seconds à l'articulation calcanéo-cuboïdienne, il existe un autre ligament, le *ligament en Y*, qui est commun à ces deux articulations. Ce ligament, qu'on appelle parfois en médecine opératoire la *clef* de l'articulation médio-tarsienne (fig. 337,9), s'insère en arrière sur la partie la plus antérieure de la face supérieure du calcanéum. De là, il se dirige en avant et se bifurque, peu après son origine, en deux faisceaux divergents : un faisceau interne, qui se porte à la partie supéro-externe du scaphoïde ; un faisceau externe, qui vient se fixer à la face dorsale du cuboïde. Le nom de ligament en Y, sous lequel on le désigne, est parfaitement justifié, comme on le voit, par sa disposition anatomique.

Synoviales. — Il existe pour l'articulation médio-tarsienne deux synoviales distinctes : l'une externe, pour l'articulation calcanéo-cuboïdienne ; l'autre interne, pour l'articulation astragalo-scaphoïdienne. La première (fig. 340,8) est indépendante ; la deuxième (fig. 340,6) se confond avec la synoviale de l'articulation astragalo-calcanéenne interne.

Mouvements. — L'articulation médio-tarsienne possède tous les mouvements qui caractérisent les diarthroses : la *flexion* et l'*extension*, l'*adduction* et l'*abduction*, la *rotation en dedans* et la *rotation en dehors*. Ces différents mouvements sont limités par la résistance des ligaments qui entourent l'articulation.

3° **Articulation scaphoïdo-cuboïdienne.** — L'articulation du scaphoïde avec le cuboïde est une arthrodie.

Elle a pour surfaces articulaires deux facettes planes encroûtées de cartilage, et pour ligaments : 1° un *ligament dorsal*, qui se porte transversalement de la partie supérieure et externe du scaphoïde à la face dorsale du cuboïde ; 2° un *ligament plantaire*, qui s'étend, de même, du bord inférieur du scaphoïde à la face plantaire du cuboïde (fig. 339,13) ; 3° un *ligament interosseux*, très court et très résistant, unissant l'une à l'autre les deux surfaces correspondantes des deux os.

Les facettes articulaires ci-dessus décrites peuvent faire défaut : les trois ligaments scaphoïdo-cuboïdiens n'en existent pas moins, avec la disposition anatomique que nous venons de leur assigner.

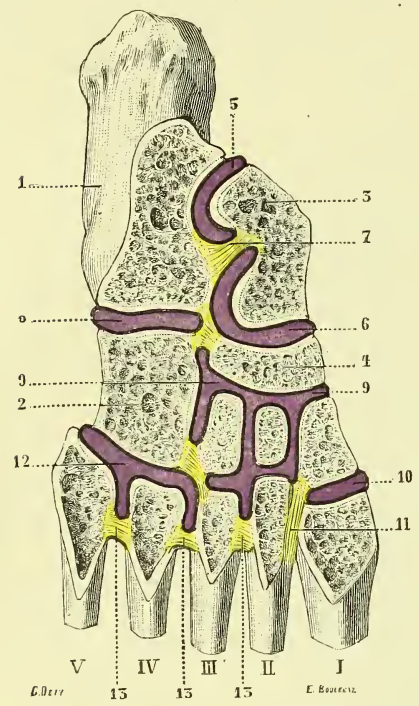

Fig. 340.

Coupe transversale des articulations du pied, pour montrer les ligaments interosseux et les synoviales.

I, II, III, IV, V. les cinq métatarsiens. — 1, calcanéum. — 2, cuboïde. — 3, astragale. — 4, scaphoïde. — 5, synoviale de l'articulation calcanéo-astragalienne postéro-externe, — 6, synoviale commune à l'articulation calcanéo-astragalienne interne et à l'articulation astragalo-scaphoïdienne. — 7, ligament interosseux de l'articulation calcanéo-astragalienne. — 8. synoviale calcanéo-cuboïdienne. — 9, 9, synoviale scaphoïdo-cunéenne avec ses prolongements. — 10, synoviale de l'articulation du premier cunéiforme avec le premier métatarsien. — 11, ligament interosseux unissant le premier cunéiforme aux deux premiers métatarsiens. — 12, synoviale de l'articulation du cuboïde avec les deux derniers métatarsiens. — 13, 13, ligaments interosseux réunissant entre eux les quatre derniers métatarsiens.

4° **Articulations scaphoïdo-cunéennes.** — Le scaphoïde s'articule avec les trois cunéiformes, en formant trois arthrodies.

Surfaces articulaires. — Chacun des trois cunéiformes présente à sa partie postérieure une facette verticale, de forme triangulaire et à peu près plane. Le scaphoïde présente à son tour, sur sa face antérieure, une large surface articulaire, qui se trouve subdivisée par deux crêtes verticales en trois facettes plus petites toutes les trois planes et triangulaires. De ces trois facettes, l'interne répond au premier cunéiforme, la moyenne au deuxième cunéiforme, l'externe au troisième cunéiforme.

Ligaments. — Ils se distinguent en ligaments dorsaux et ligament plantaire :

a. Les *ligaments dorsaux* (fig. 338,3) sont au nombre de trois. Tous les trois prennent leur origine, en arrière, sur le bord supérieur du scaphoïde. De là, ils se portent en avant et viennent se fixer : l'interne, sur la face interne du premier cunéiforme ; le moyen, sur la face dorsale du deuxième cunéiforme ; l'externe, sur la face dorsale du troisième.

b. Le *ligament plantaire* est représenté par un faisceau à la fois très large

et très résistant, qui s'insère d'une part sur le tubercule du scaphoïde, d'autre part sur la face inférieure ou base du premier cunéiforme (fig. 339,15). — Sur le côté interne de ce ligament se voit un faisceau accessoire que l'on pourrait, en raison de ses connexions, appeler *ligament cunéo-métatarsien*. Comme le précédent, il se détache du tubercule du scaphoïde ; puis, se portant obliquement en avant et en dehors, il vient se fixer à la fois sur le troisième cunéiforme et sur l'extrémité postérieure du troisième métatarsien (fig. 339,14).

Synoviale. — L'articulation du scaphoïde avec les trois cunéiformes ne présente qu'une seule et même synoviale. Cette synoviale envoie en avant deux prolongements qui s'insinuent : l'un, entre le premier et le deuxième cunéiforme ; l'autre, entre le deuxième et le troisième (fig. 340).

5° **Articulations intercunéennes.** — Le premier et le deuxième cunéiformes s'articulent entre eux par deux facettes planes, ayant chacune la forme d'une équerre. Le deuxième et le troisième cunéiformes s'unissent de même à l'aide de deux facettes planes, allongées de haut en bas. Il existe donc deux articulations distinctes : elles appartiennent l'une et l'autre au genre des arthrodies.

Facettes articulaires. — Les facettes articulaires précitées sont situées à la partie postérieure des faces par lesquelles les cunéiformes se correspondent. Elles sont encroûtées de cartilage et se continuent avec les facettes destinées à l'articulation scaphoïdo-cunéenne.

Ligaments. — Les trois cunéiformes sont maintenus en présence par quatre ligaments : deux dorsaux et deux interosseux. — Des deux *ligaments dorsaux*, l'interne s'étend transversalement du premier cunéiforme au deuxième, l'externe du deuxième au troisième (fig. 338,3). — Les deux *ligaments interosseux* sont formés par des faisceaux très courts qui se portent d'un cunéiforme au cunéiforme voisin. On les distingue également en interne et externe : l'interne unit le premier cunéiforme au second, l'externe relie le deuxième au troisième.

Synoviales. — Il existe, pour les articulations intercunéennes, deux petites synoviales, qui ne sont, l'une et l'autre, que de simples prolongements de la synoviale scaphoïdo-cunéenne (fig. 340).

6° **Articulation cuboïdo-cunéenne.** — Cette articulation, analogue aux précédentes, appartient aux arthrodies.

Le cuboïde et le troisième cunéiforme, qui la constituent, présentent chacun une surface plane, de forme triangulaire ou ovalaire.

Nous trouvons ici pour unir les deux os : 1° un *ligament dorsal*, qui s'étend transversalement de la face dorsale du troisième cunéiforme à la face dorsale du cuboïde (fig. 338) ; 2° un *ligament interosseux*, formé de faisceaux fibreux très courts et occupant toute la portion non articulaire des surfaces correspondantes; 3° un *ligament plantaire*, très court, qui s'étend transversalement d'un os à l'autre.

L'articulation cuboïdo-cunéenne possède une synoviale qui tantôt est indépendante, tantôt n'est qu'un simple diverticulum de la synoviale scaphoïdo-cunéenne.

B. — Articulation tarso-métatarsienne

L'articulation tarso-métatarsienne, plus connue en médecine opératoire sous le nom d'*articulation de Lisfranc*, unit les cinq métatarsiens aux trois cunéiformes et au cuboïde. La ligne articulaire s'étend, comme pour l'articulation de Chopart, d'un bord du pied à l'autre. Elle est oblique d'avant en arrière et de dedans en dehors; en outre, elle n'est pas rectiligne, mais légèrement courbe à concavité dirigée en arrière et en dedans.

Surfaces articulaires. — Au point de vue de sa constitution anatomique, l'articulation tarso-métatarsienne nous présente, comme l'articulation carpo-métacarpienne, une série d'arthrodies, dont les facettes, planes et verticales, occupent d'une part la partie antérieure des quatre os du tarse ci-dessus mentionnés, d'autre part l'extrémité postérieure des cinq métatarsiens.

1° Le *premier métatarsien* s'articule avec le premier cunéiforme à l'aide d'une facette oblongue ou même semi-lunaire dont le grand axe est dirigé verticalement.

2° Le *deuxième métatarsien* s'articule à la fois avec les trois cunéiformes. Ces trois os, pour le recevoir, forment une espèce de mortaise dont l'ouverture regarde en avant. De son côté, l'extrémité postérieure du deuxième métatarsien présente trois facettes : une facette interne pour le premier cunéiforme, une facette supérieure pour le second, une facette externe pour le troisième.

3° Le *troisième métatarsien* s'unit à la face antérieure du troisième cunéiforme.

4° Le *quatrième métatarsien* et le *cinquième* s'unissent l'un et l'autre à la face antérieure du cuboïde.

Ligaments. — Il existe pour cette articulation des ligaments interosseux, des ligaments dorsaux et des ligaments plantaires :

a. Les *ligaments interosseux*, au nombre de deux, se distinguent en interne et externe : l'*interosseux interne* (fig. 340,11), qui est ordinairement le plus fort, s'attache en haut sur la face externe du premier cunéiforme ; de là, il se porte en bas, se bifurque et se fixe par un gros faisceau sur le côté interne du deuxième métatarsien, par quelques fibres seulement sur le côté externe du premier ; ce ligament revêt ainsi, comme le fait remarquer Tillaux, l'aspect d'un V à sommet supérieur et à branches très inégales. — L'*interosseux externe* (fig. 340) prend naissance, en haut, dans l'interligne qui sépare le cuboïde du troisième cunéiforme et vient s'attacher, en bas, sur le côté externe du troisième métatarsien, quelquefois aussi sur le côté interne du quatrième.

b. Les *ligaments dorsaux* (fig. 338) sont au nombre de sept. — Le premier métatarsien n'en possède qu'un, qui l'unit au premier cunéiforme. — Le deuxième métatarsien en a trois, qui vont s'insérer en divergeant : l'interne sur le premier cunéiforme, le moyen sur le deuxième cunéiforme, l'externe sur le troisième. — Le troisième métatarsien n'en présente qu'un qui le relie au troisième cunéiforme. — Les quatrième et cinquième métatarsiens, analogues au précédent, en possèdent chacun un, qui s'insère d'autre part au cuboïde.

c. Les *ligaments plantaires* (fig. 339) sont généralement peu résistants. On en compte cinq. — Le *premier*, qui est le plus interne, unit la partie inférieure du premier cunéiforme au premier métatarsien. — Le *second* se détache encore du premier cunéiforme en dehors du précédent et se porte obliquement sur l'extrémité postérieure du deuxième et du troisième métatarsien. — Le *troisième*, fort mince, se porte directement du troisième cunéiforme au troisième métatarsien. — Le *quatrième* et le *cinquième*, enfin, s'étendent du cuboïde aux deux derniers métatarsiens. Ces deux ligaments, fort minces, sont constitués par quelques faisceaux fibreux à direction antéro-postérieure, qui s'étendent de la gouttière cuboïdienne à la partie correspondante des deux derniers métatarsiens. Ils se confondent à leur insertion métatarsienne avec le feuillet superficiel du grand ligament calcanéo-cuboïdien.

Synoviale. — La synoviale tarso-métatarsienne (fig. 340) est subdivisée par les deux ligaments interosseux, ci-dessus décrits, en trois synoviales distinctes : une interne, pour le premier métatarsien; une externe, pour le quatrième et le cinquième; une moyenne, pour le troisième et le quatrième. Les synoviales interne et externe sont indépendantes ; la synoviale moyenne communique, à travers les intervalles qui séparent les cunéiformes, avec la synoviale des articulations scaphoïdo-cunéennes.

Mouvements. — Les métatarsiens ne peuvent exécuter sur le tarse que de simples mouvements de glissement. Le quatrième et le cinquième sont les plus mobiles; viennent ensuite, par ordre de mobilité décroissante, le premier, le troisième et, enfin, le second. Ce dernier métatarsien, enclavé, comme nous l'avons vu, dans la mortaise cunéenne et appliqué dans cette mortaise par des ligaments très nombreux et très serrés, se trouve à peu près immobilisé d'une façon complète.

C. — Articulations métatarsiennes

Le premier métatarsien, analogue en cela au premier métacarpien, est indépendant des quatre autres; il n'est uni au deuxième que par de simples faisceaux fibreux. Les deuxième, troisième, quatrième et cinquième métatarsiens, séparés les uns des autres à leur partie moyenne, s'articulent solidement entre eux par leur extrémité tarsienne; ils sont, en outre, réunis à leur extrémité digitale par un ligament.

1° **Articulations des extrémités tarsiennes.** — Ces articulations, au nombre de trois, constituent autant d'amphiarthroses.

Les surfaces articulaires sont constituées par ces facettes irrégulières

(p. 313), en partie rugueuses, en partie lisses et recouvertes de cartilage, qui s'étalent sur les côtés de la base de chacun des quatre derniers métatarsiens.

Il existe encore pour ces articulations trois ordres de ligaments : interosseux, dorsaux et plantaires.

a. Les *ligaments interosseux* (fig. 340, 13), généralement peu résistants, s'étendent d'un métatarsien au métatarsien voisin. On en compte trois, un pour chaque articulation. Ils s'insèrent, de part et d'autre, sur les rugosités qui avoisinent les facettes encroûtées de cartilage.

b. Les *ligaments dorsaux* (fig. 338, 9) se dirigent transversalement d'un métatarsien à l'autre. Ils sont également au nombre de trois et se trouvent situés : l'*interne*, entre le deuxième métatarsien et le troisième; le *moyen*, entre le troisième et le quatrième; l'*externe*, entre le quatrième et le cinquième.

c. Les *ligaments plantaires* (fig. 338, 18) sont encore au nombre de trois. Ils présentent la même disposition que les précédents, avec cette particularité cependant qu'ils sont situés un peu plus en avant.

Chacune des articulations métatarsiennes possède une petite synoviale. Cette synoviale est un simple diverticulum de celle de l'articulation tarso-métatarsienne. Elle descend, pour chaque articulation, jusqu'au ligament interosseux (fig. 340).

2° **Union des extrémités digitales.** — Ces extrémités, étant dépourvues de surfaces articulaires, ne présentent pas, à proprement parler, d'articulations. Elles sont néanmoins reliées l'une à l'autre, sur leur face plantaire, par une bandelette fibreuse à direction transversale qui s'étend du premier métatarsien au cinquième, en passant au-devant des articulations métatarso-phalangiennes et en contractent des connexions intimes avec les éléments fibreux de ces articulations. Ce ligament, appelé *ligament transverse du métatarse*, n'est ici comme à la main qu'une dépendance des articulations du métatarse avec les phalanges.

D. — Articulations métatarso-phalangiennes

Les articulations des métatarsiens avec les premières phalanges des doigts ou *articulations métatarso-phalangiennes* appartiennent au genre des condylarthroses. Ces articulations sont entièrement analogues aux articulations métacarpo-phalangiennes. Cette analogie nous permettra d'être bref dans leur description.

Ici, comme à la main, nous avons pour surfaces articulaires : du côté du métatarsien, une tête aplatie transversalement; du côté de la phalange, une cavité glénoïde qui se trouve agrandie en bas et en arrière par un fibro-cartilage, le fibro-cartilage glénoïdien.

Comme moyens d'union, chaque articulation métatarso-phalangienne nous offre deux ligaments latéraux et un ligament transverse. — Les *ligaments*

latéraux se distinguent en interne et externe. L'un et l'autre s'insèrent en arrière sur les tubercules latéraux des métatarsiens. De là, ils se portent en bas et en avant en s'élargissant et viennent se terminer : 1° par leurs fibres supérieures ou phalangiennes, sur les tubercules latéraux de la phalange; 2° par leurs fibres inférieures ou glénoïdiennes, sur les bords latéraux du fibro-cartilage glénoïdien correspondant. — Le *ligament transverse* du métatarse revêt, comme nous l'avons dit plus haut, la forme d'un long ruban qui s'étend transversalement du premier métatarsien au cinquième, en passant

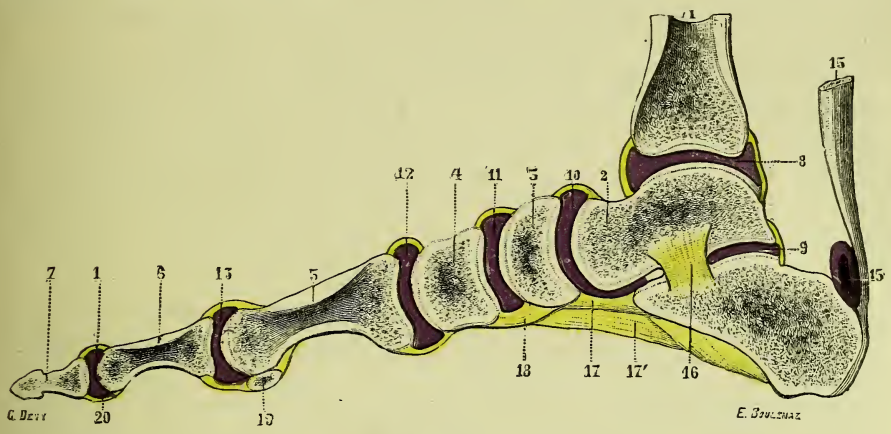

Fig. 341.

Coupe verticale et antéro-postérieure du pied, passant par le gros orteil.

1, tibia. — 2, astragale. — 3, scaphoïde. — 4, premier cunéiforme. — 5, premier métatarsien. — 6, 7, première et deuxième phalanges du gros orteil.— 8, synoviale tibio-tarsienne. — 9, synoviale calcanéo-astragalienne postérieure. — 10, synoviale astragalo-scaphoïdienne. — 11, synoviale scaphoïdo-cunéenne. — 12, synoviale tarso-métatarsienne. — 13, synoviale métatarso-phalangienne. — 14, synoviale interphalangienne. — 15, tendon d'Achille. — 15', bourse séreuse placée entre ce tendon et le calcanéum. — 16, ligament interosseux de l'articulation calcanéo-astragalienne. — 17, ligament calcanéo-scaphoïdien. — 17', ligament calcanéo-cuboïdien. — 18, ligament scaphoïdo-cunéen plantaire. — 19, os sésamoïde du gros orteil. — 20, ligament inférieur de l'articulation interphalangienne.

au-dessous des cinq articulations métatarso-phalangiennes. Libre dans leur intervalle, il se fusionne au niveau de chacune d'elles, d'une part avec le bord postérieur du cartilage glénoïdien, d'autre part avec les deux ligaments latéraux.

Chaque articulation métatarso-phalangienne possède une *synoviale*. Cette synoviale est très lâche, surtout en haut du côté de l'extension.

L'*articulation métatarso-phalangienne du gros orteil* diffère des quatre autres, en ce que son fibro-cartilage glénoïdien possède dans son épaisseur deux os sésamoïdes, l'un interne et l'autre externe. Ces deux os, beaucoup plus développés que ceux de l'articulation métacarpo-phalangienne du pouce, se creusent sur la tête du premier métatarsien deux sillons ou gouttières à direction antéro-postérieure; chacune de ces gouttières revêt la forme d'une petite poulie dans laquelle glisse le sésamoïde correspondant, toutes les fois que le pouce se fléchit ou s'étend sur son métatarsien.

Mouvements. — Considérées au point de vue de leur mobilité, les premières phalanges des orteils présentent les mêmes mouvements que les phalanges des doigts : la *flexion*, l'*extension*, l'*inclinaison latérale* soit interne, soit externe, la *circumduction* et la

rotation. Contrairement à ce qui a lieu pour les doigts, les mouvements d'extension sont plus étendus que les mouvements de flexion. En passant de l'extension extrême à la plus grande flexion, les orteils décrivent un arc de cercle de 90 degrés.

E. — Articulations phalangiennes des orteils

Sur chacun des orteils, la première phalange s'articule avec la seconde, la seconde avec la troisième. Il existe donc ici, comme à la main, deux articulations pour chaque orteil, à l'exception du gros orteil qui, n'ayant que deux phalanges, ne possède naturellement qu'une seule articulation.

Ces articulations, dites *phalangiennes* ou *interphalangiennes*, appartiennent au genre des trochléarthroses. Au double point de vue anatomique et fonctionnel, elles sont toutes constituées d'après le même type. Elles présentent, en outre, une analogie parfaite avec les articulations phalangiennes des doigts que nous avons déjà longuement décrites (p. 421). Nous renvoyons donc à cette dernière description : nous ne saurions y revenir ici sans tomber dans des redites inutiles.

Muscles moteurs des phalanges. — A. — Pour les premières phalanges : 1° *Fléchisseurs :* interosseux, lombricaux, long fléchisseur commun des orteils, long fléchisseur propre du gros orteil, court fléchisseur plantaire, adducteur et court fléchisseur du gros orteil, abducteur et court fléchisseur du petit orteil. — 2° *Extenseurs :* extenseur commun des orteils, extenseur propre du gros orteil, pédieux. — 3° *Adducteurs* (par rapport à l'axe du pied) : les interosseux plantaires. — 4° *Abducteurs* (par rapport au même axe) : les interosseux dorsaux. — En outre les muscles abducteur du gros orteil et abducteur du petit orteil écartent de la ligne médiane la première phalange de ces deux orteils.

B. — Pour les deuxièmes phalanges : 1° *Fléchisseurs :* court fléchisseur plantaire ou fléchisseur perforé, pour les quatre derniers orteils ; pour le gros orteil, le long fléchisseur propre de cet orteil. — 2° *Extenseurs :* interosseux, lombricaux, long extenseur commun des orteils, extenseur propre du gros orteil, pédieux.

C. — Pour les troisièmes phalanges : 1° *Fléchisseurs :* long fléchisseur commun des orteils ou fléchisseur perforant. — 2° *Extenseurs :* interosseux, lombricaux, extenseur commun des orteils, pédieux.

LIVRE III

MYOLOGIE

ANATOMIE GÉNÉRALE

La myologie (de μῦς *muscle*, et λόγος *discours*) a pour objet l'étude des muscles et de leurs annexes.

Les muscles sont des organes qui jouissent de la propriété de se contracter, c'est-à-dire de diminuer de longueur sous l'influence d'un stimulus.

On les divise, depuis Bichat, en deux grands groupes : les *muscles de la vie animale* et les *muscles de la vie organique :*

a. Les *muscles de la vie animale*, encore appelés *muscles volontaires*, se contractent sous l'influence de la volonté. Ils se groupent autour des différentes pièces du squelette qu'ils sont destinés à mouvoir et constituent ainsi les organes actifs de la locomotion.

b. Les *muscles de la vie organique* ou *végétative*, encore désignés sous le nom de *muscles viscéraux*, échappent entièrement à l'influence volontaire. Tandis que les premiers se caractérisent par une contraction brusque et pour ainsi dire instantanée, ceux-ci ne se contractent que lentement, graduellement, et ne reviennent que lentement aussi à leurs dimensions primitives. On les rencontre, sous la forme de membranes plus ou moins continues, sur les appareils de la digestion, de la respiration, de la circulation et de la génération.

Les muscles de la vie animale et les muscles de la vie organique possèdent les uns et les autres une structure particulière, de telle sorte que la division précédente, toute physiologique, peut être maintenue en anatomie. En effet, les muscles volontaires se composent d'éléments cylindroïdes, les *fibres musculaires*, sur lesquels on distingue des stries transversales : on les désigne pour cette raison, sous le nom de *muscles à fibres striées* ou tout simplement de *muscles striés*. Les muscles de la vie végétative, sauf le cœur, qui forme ici une exception remarquable, sont constitués par des cellules fusiformes et nullement striées, d'où le nom de *muscles à fibres lisses* ou de *muscles lisses*, sous lequel on les désigne le plus souvent.

Nous ne nous occuperons ici que des muscles de la vie animale et nous étudierons successivement : leur *conformation extérieure*, leur *structure*, leur *composition chimique*, leurs *annexes*, leur *action mécanique* et leur *nomenclature*.

§ I. — Conformation extérieure des muscles

Situation. — Considérés au point de vue de leur situation, les muscles forment deux grandes classes : les muscles superficiels ou peauciers et les muscles profonds ou sous-aponévrotiques.

1° Les *muscles peauciers* sont placés immédiatement au-dessous de la peau et s'attachent, par une de leurs deux extrémités tout au moins, quelquefois par toutes les deux, à la face profonde du derme. Ces muscles, très développés chez certains animaux, sont très réduits chez l'homme; on les trouve à la face, à la tête, au cou et à la paume de la main.

2° Les *muscles sous-aponévrotiques* sont situés, ainsi que leur nom l'indique, au-dessous de l'aponévrose superficielle. Le plus grand nombre d'entre eux s'attachent par leurs deux extrémités sur des pièces osseuses et sont dits *muscles du squelette*. Un tout petit nombre est annexé aux organes des sens : tels sont les muscles moteurs de l'œil, les muscles moteurs des osselets de l'ouïe. Quelques-uns, enfin, présentent des relations intimes avec les appareils de la digestion, de la respiration et de la génération, et deviennent, par suite, des annexes de ces appareils : tels sont les muscles de la langue, les muscles du pharynx et du larynx, le releveur de l'anus, le crémaster, etc.

Nombre. — Le nombre des muscles ne saurait être déterminé d'une façon précise, en raison des difficultés qu'on éprouve à chaque instant à décider si un corps musculaire doit être compté comme un muscle à part ou être considéré comme un simple faisceau d'un muscle voisin, auquel il est plus ou moins uni. Ces difficultés, résolues tantôt dans un sens, tantôt dans l'autre, nous expliquent en grande partie les divergences des anatomistes sur ce point. Chaussier avait porté le chiffre total des muscles à 368; Theile l'a réduit à 346; Sappey estime que ces chiffres sont trop faibles et il compte 501 muscles striés, répartis de la manière suivante :

Tronc	190
Tête	63
Membres supérieurs	98
Membres inférieurs	104
Appareils de la vie nutritive	46
Total	501

Forme. — Les muscles présentent, dans leur forme, une foule de variétés. Considérés d'après le rapport respectif de leurs trois dimensions, ils se divisent, comme les os, en trois classes : les *muscles longs*, les *muscles larges* et les *muscles courts*.

1° *Muscles longs.* — Les muscles longs se rencontrent aux membres où ils forment généralement plusieurs couches. — Les *muscles superficiels* sont toujours les plus longs et passent d'ordinaire au-devant de plusieurs articulations : tels sont le biceps au bras, le demi-tendineux à la cuisse, qui s'insèrent, d'une part, sur la ceinture et vont s'attacher, d'autre part, sur l'avant-bras et sur la jambe. — Les *muscles profonds*, plus courts que les précédents, s'insèrent par leurs deux extrémités sur les deux segments voisins et passent, par conséquent, au-devant d'une seule articulation : tels sont le brachial antérieur qui va de l'humérus au cubitus, le poplité qui s'étend du fémur au tibia, etc., etc.

2° *Muscles larges.* — Les muscles larges occupent, pour la plupart, les parois des grandes cavités thoracique, abdominale et pelvienne, qu'ils contribuent à former. Ces muscles sont, du reste, très variables dans leur configuration extérieure : les uns sont triangulaires (grand pectoral, petit pectoral) ; les autres sont quadrilatères, rubanés comme le grand droit de l'abdomen, losangiques comme le rhomboïde, etc. Ceux-ci sont plans comme le trapèze et le grand pectoral ; ceux-là s'incurvent de façon à être concaves d'un côté, convexes de l'autre et à former ainsi des segments de cylindres creux : les muscles larges de l'abdomen (grand oblique, petit oblique et transverse) appartiennent à ce dernier groupe. Quant à leurs bords, ils sont rectilignes, courbes ou dentelés ; il est même un groupe de muscles qui tirent leur nom de ce dernier caractère, les grands et les petits dentelés, ainsi appelés parce qu'ils s'insèrent sur les côtes par une série de digitations, dont l'ensemble forme des dentelures régulières.

On trouve encore des muscles larges à la tête (frontal et occipital), au cou (peaucier), autour du tube digestif (buccinateur, constricteurs du pharynx). Nous citerons enfin parmi les muscles larges le diaphragme, vaste cloison musculeuse jetée entre le thorax et l'abdomen.

3° *Muscles courts.* — Les muscles courts se rencontrent autour des articulations, autour du rachis, et en particulier dans les gouttières vertébrales, partout, en un mot, où les mouvements ont peu d'étendue et exigent beaucoup de force. Quant à leur forme, ils sont tout aussi variables que les muscles larges : ici triangulaires (surcostaux), là quadrilatères (carré crural), plus loin rubanés (intertransversaires), etc.

Les limites qui séparent les unes des autres les trois classes précitées ne sont pas toujours précises et nous devons reconnaître qu'il existe des muscles qui présentent des caractères mixtes et sont, par suite, très difficiles à classer. Tels sont les muscles sous-hyoïdiens qui sont à la fois longs et larges ; les muscles moteurs de l'œil, qui, à la fois, sont courts et pourtant allongés ; le grand droit et le pyramidal de l'abdomen qui sont en même temps larges et longs, etc.

Nous devons signaler encore, au point de vue de la morphologie musculaire, trois formes particulières : les *digastriques*, les *demi-orbiculaires*, et les *sphincters*. Les muscles *digastriques* (de δίς deux, et γαστήρ ventre) possèdent, en réalité, deux ventres ou corps charnus réunis l'un à l'autre par

un tendon intermédiaire (Ex. : digastrique du cou, omo-hyoïdien). Les *demi-orbiculaires* se disposent autour d'un orifice, l'orifice buccal par exemple, sous la forme d'un demi-cercle ou d'un demi-anneau ; chaque demi-orbiculaire n'occupe, comme on le conçoit, qu'une moitié de l'orifice en question. En se réunissant avec le demi-orbiculaire opposé, il forme un anneau complet dont la contraction a pour effet de fermer l'orifice, d'où le nom de *sphincter* (de σφίγγειν serrer) qui a été donné, en anatomie comme en physiologie, à ces muscles en forme d'anneaux.

Direction. — La plupart des muscles sont rectilignes et, dans ce cas, ils sont parallèles à l'axe, soit du corps, soit des membres ; ou bien s'inclinent sur cet axe d'une quantité plus ou moins considérable, constituant alors des muscles obliques ou même transverses. Comme exemple, nous citerons, parmi les muscles du membre supérieur : 1° le muscle biceps, la longue portion du triceps, les fléchisseurs des doigts, qui sont parallèles à l'axe du membre ; 2° le muscle rond pronateur, qui est oblique de haut en bas et de dedans en dehors ; 3° le carré pronateur, qui présente une direction nettement transversale.

Mais tous les muscles pour se rendre de l'un à l'autre de leurs deux points d'attache ne suivent pas la ligne droite. Quelques-uns, après avoir parcouru un certain trajet, changent brusquement de direction : ils se composent ainsi de deux portions ayant chacune une direction différente et réunies l'une à l'autre sous un angle plus ou moins ouvert. Ces muscles portent le nom de *muscles réfléchis :* l'un des meilleurs exemples nous est offert par l'obturateur interne, qui se dirige d'abord d'avant en arrière vers la petite échancrure sciatique et qui se réfléchit ensuite sur cette échancrure, pour se porter transversalement de dedans en dehors vers le grand trochanter. Il est à peine besoin d'indiquer que tout muscle réfléchi agit sur un point mobile de la même façon que s'il s'insérait dans la région où il se réfléchit.

Rapports. — Les muscles présentent les rapports les plus divers ; ces rapports, du reste, varient suivant chacun d'eux et se prêtent difficilement à des considérations générales. Nous nous contenterons d'indiquer ici que les muscles sont en rapports plus ou moins intimes :

1° Avec les os sur lesquels ils s'insèrent ;

2° Avec les articulations, qu'ils recouvrent, qu'ils contournent ou même dans lesquelles ils pénètrent (tendon de la longue portion du biceps) ;

3° Avec les aponévroses, qui les recouvrent dans toute leur étendue ou sur une partie seulement de leur surface :

4° Avec les vaisseaux et les nerfs, qui s'accolent à eux ou même les traversent : tels sont le muscle coraco-brachial perforé par le nerf musculo-cutané, le grand adducteur perforé par les vaisseaux fémoraux. Les artères sont toujours en rapport avec plusieurs muscles ; mais parmi ces muscles il en est un, généralement, qui suit plus exactement que tous les autres le trajet du vaisseau : on lui donne en anatomie, et plus particulièrement en médecine opératoire, le nom de *muscle satellite* de l'artère.

5° Enfin les muscles sont en rapport avec des muscles. Entre deux muscles

voisins s'étale une aponévrose ou, tout au moins, une nappe celluleuse, qui les isole l'un de l'autre, et assure leur indépendance mutuelle tant au point de vue anatomique qu'au point de vue physiologique.

Insertion des muscles, tendons. — Libres à leur partie moyenne, les muscles se fixent par leurs extrémités sur des surfaces qui sont appelées leurs *points d'attache*, leurs *points d'insertion*.

Les surfaces d'insertion sont extrêmement variables. Il est des muscles qui s'attachent à la face profonde de la peau, ce sont les muscles *peauciers*. D'autres, comme les muscles de la langue, comme les muscles des lèvres, se fixent à la face profonde des muqueuses. Un certain nombre, insérés d'une part sur des surfaces osseuses, s'insèrent d'autre part sur un organe qu'ils sont destinés à mouvoir : tels sont les muscles de l'œil qui se portent du fond de l'orbite sur le globe oculaire. Quelques muscles se terminent encore soit sur des aponévroses, soit sur des synoviales et sont appelés *muscles tenseurs* de ces aponévroses et de ces synoviales ; de ce nombre sont : le tenseur du fascia lata et le tenseur de la synoviale du genou qui occupent, l'un la face externe, l'autre la face antérieure de la cuisse.

Mais la plupart des muscles de la vie de relation s'insèrent par leurs deux extrémités sur deux pièces du squelette qu'ils rapprochent l'une de l'autre quand ils entrent en contraction. Chaque muscle possède au moins deux points d'insertion ; de ces deux points l'un est appelé *point mobile*, l'autre *point fixe*. Ces deux expressions se comprennent d'elles-mêmes : lorsque le muscle se raccourcit par la contraction, le point mobile se met en mouvement et se rapproche du point fixe, lequel ne bouge pas. Ainsi, dans la flexion de l'avant-bras sur le bras, le biceps qui détermine ce mouvement a pour point fixe l'omoplate et pour point mobile la tubérosité bicipitale du radius.

Il n'est pas inutile de faire remarquer que, pour un même muscle, chacun de ces deux points d'insertion peut, suivant les cas, jouer le rôle de point fixe : le génio-hyoïdien, par exemple, qui s'étend de l'os hyoïde aux apophyses géni du maxillaire inférieur, abaissera le maxillaire si l'os hyoïde est préalablement fixé par les muscles sous-hyoïdiens, ou bien il élèvera l'os hyoïde, si le maxillaire est préalablement immobilisé par la contraction de ses muscles élévateurs. D'autre part, il est des muscles qui s'attachent par leurs deux extrémités sur deux points mobiles, lesquels marchent à la rencontre l'un de l'autre, toutes les fois que le muscle qui les unit entre en contraction : comme exemple de ce mode d'insertion, je citerai les fibres latérales du diaphragme qui s'attachent par une de leurs extrémités au centre phrénique (point mobile) et par l'autre extrémité sur les côtes (point également mobile).

L'insertion du muscle se fait suivant deux modalités différentes : directement ou par l'intermédiaire d'un tendon. Dans le premier cas, la fibre musculaire se continue jusqu'à sa surface d'insertion et s'y termine en s'y fixant. Dans le second cas, les fibres charnus du corps musculaire se jettent sur un tendon, lequel prolonge le muscle jusqu'à son point d'attache.

Les tendons deviennent ainsi une partie importante sinon essentielle, du

muscle de la vie de relation. Leur forme est fort variable : les uns sont cylindriques, les autres sont aplatis ; quelques-uns, comme le tendon du plantaire grêle, sont remarquables par leur longueur ; d'autres sont, au contraire, très courts. Il en est, enfin, qui s'étalent sous la forme de larges membranes et que l'on a appelés improprement des aponévroses, *aponévroses d'insertion :* tels sont les larges tendons qui prolongent jusqu'à la ligne blanche les deux muscles obliques et le muscle transverse de l'abdomen. Mais, quelle que soit la forme des tendons, leur nature est toujours la même : ce sont des organes fibreux, de coloration blanchâtre, très résistants et à peu près inextensibles; ce qui fait que le muscle, en se contractant, agit sans retard et sans déperdition de force sur le levier qu'il est destiné à mettre en mouvement.

On distingue quelquefois les deux insertions du muscle en *insertion d'origine* et *insertion terminale.* Ainsi le brachial antérieur a son insertion d'origine sur l'humérus et son insertion terminale sur le cubitus. Le muscle naît parfois par deux ou plusieurs corps musculaires ayant chacun son tendon propre : il est appelé *biceps* ou *triceps*, selon qu'il a deux ou trois chefs d'origine, tels sont le biceps et le triceps brachial. L'insertion terminale peut se faire de même par deux, trois ou même un plus grand nombre de tendons (*muscle bicaudé* et *tricaudé* de W. Gruber) : les fléchisseurs communs des doigts, par exemple, se terminent par quatre tendons, destinés aux quatre derniers doigts.

Le mode de continuité du tendon avec le corps musculaire, ainsi que son mode d'attache à l'os, seront indiqués ultérieurement.

Anomalies. — Tous les anatomistes qui se sont occupés des variations anatomiques du système musculaire chez l'homme, Wood, Magalister, Turner, Gruber, Humphry, etc., s'accordent à dire que ces variations sont très fréquentes. Je considère, pour ma part, les muscles de l'homme comme tout aussi variables que les vaisseaux, bien plus variables que les os et les nerfs. Il suffit, pour s'en convaincre, de connaître ces variations et de les rechercher.

Les anomalies musculaires me paraissent devoir être divisées au point de vue purement morphologique, en deux grands groupes : 1° les muscles surnuméraires; 2° les modifications apportées par l'anomalie aux muscles qui existent normalement dans la constitution du corps humain.

a. Les muscles surnuméraires sont des formations entièrement nouvelles, qui apparaissent dans une région quelconque à un état de développement plus ou moins avancé. Tels sont le cléido-trachélien à la région du cou, le radio-carpien au poignet, le coccy-fémoral à la région fessière, etc.

b. Les modifications apportées par l'anomalie aux muscles ordinaires se rattachent à leur forme, à leur constitution, à leurs insertions, à leurs rapports avec les muscles voisins. De là, une division de ces anomalies en quatre groupes : 1° anomalies de forme ; 2° anomalies de constitution ; 3° anomalies d'insertion; 4° anomalies de rapports. Chacun de ces groupes présente, à son tour, un certain nombre de variétés que je résume dans le tableau suivant :

TABLEAU

INDIQUANT LES ANOMALIES DU SYSTÈME MUSCULAIRE DE L'HOMME

				Exemples :
I. Muscles surnuméraires				*Cléido-trachélien, épitrochléo-cubital.*
II. Muscles ordinaires modifiés	A. Dans leur forme			*Petit palmaire fusiforme.*
	B. Dans leur constitution	1° Dédoublement	total	*Sterno-cléido-mastoïdien en deux faisceaux distincts.*
			partiel	*Jambier antérieur, envoyant un faisceau distinct au premier métatarsien.*
		2° Fusion	totale	*Sterno-cléido-mastoïdien à faisceau unique.*
			partielle	*Les deux portions du biceps réunies plus haut que d'habitude.*
		3° Apparition de faisceaux nouveaux		*Troisième chef du biceps.*
		4° Disparition de quelques faisceaux		*Biceps réduit à sa portion coracoïdienne.*
		5° Transformation fibreuse du muscle		*Péronier antérieur transformé en tendon.*
		6° Disparition du muscle		*Absence du petit palmaire.*
		7° Intersections aponévrotiques	ajoutées	*Sur le sterno-cléido-mastoïdien.*
			supprimées	*Disparition du tendon intermédiaire du digastrique.*
		8° Renversement du muscle		*Petit palmaire renversé.*
	C. Dans leurs rapports avec les muscles voisins	1° Isolement normal		*Le faisceau interne du pédieux.*
		2° Fusion anormale	totale	*Les deux radiaux externes.*
			partielle	*Mêmes muscles.*
			paranastomose	*Fléchisseurs superf. et fléchisseurs prof. des doigts.*
	D. Dans leurs insertions	1° Surajoutées		*Faisceau sterno-maxillaire du sterno-cléido-mastoïdien.*
		2° Déplacées		*Digastrique inséré à l'angle du maxillaire.*
		3° Diminuées en étendue		*Scalène postérieur à la 1re côte seulement.*
		4° Augmentées en étendue		*Petit pectoral partant de 4 ou 5 côtes.*
		5° Supprimées		*Muscle se perdant dans le tissu cellulaire.*

Les anomalies du système musculaire, longtemps négligées, ont pris aujourd'hui en anatomie humaine la place qui leur convient. Plusieurs anatomistes étrangers, notamment Henle et Quain, ont fait une large part, dans leurs traités d'anatomie, aux anomalies des muscles. Je suivrai leur exemple, et dans les différents chapitres de ce livre, j'ajouterai toujours, à la suite de la description classique d'un muscle, une note en petit texte indiquant ses principales variations. Je m'efforcerai toujours de rendre cette note aussi succincte que possible, mais elle me paraît indispensable. Les anomalies musculaires, en effet, ne sont pas de simples produits du hasard, des jeux de la nature comme on l'a cru pendant longtemps; elles reproduisent accidentellement chez l'homme des dispositions anatomiques qui sont constantes et typiques dans la série animale et elles acquièrent ainsi, en anatomie anthropologique, une importance considérable.

Voyez à ce sujet, Testut, *Les Anomalies musculaires expliquées par l'Anatomie comparée*, etc. Paris, 1884. — Voyez encore au point de vue de la morphologie du muscle : W. Roux, *Beitr. zur Morphologie der fonctionnellen Anpassung*, Iena, 1883; Marey, *Rech. sur la morphologie des muscles*, C. R. Acad. des Sciences, Paris, 1887.

§ II. — Structure des muscles

Les muscles striés se composent essentiellement de deux parties bien différentes : 1° une portie rouge, molle et contractile, constituant le *muscle proprement dit;* 2° une partie blanchâtre, ferme et non contractile, formant le *tendon*.

Chacune de ces parties est constituée à son tour, comme nous le verrons dans un instant, par une série de faisceaux accolés : les fibres musculaires pour la portion charnue, les fibres tendineuses pour le tendon. Considérées dans leurs rapports réciproques, ou, si l'on veut, dans leur mode d'agencement, les fibres musculaires et les fibres tendineuses présentent une foule de variétés que l'on peut ramener à deux types principaux : ou bien les fibres musculaires et les fibres tendineuses se continuent bout à bout et présentent les unes et les autres la même direction ; ou bien les premières s'implantent latéralement sur les secondes en formant avec elles un angle (angle d'implantation) plus ou moins ouvert. Dans ce dernier cas, le muscle est dit *penniforme*, lorsque ses fibres musculaires se rendent sur les deux côtés du tendon central, comme les barbes d'une plume sur leur tige commune; il est *demi-penniforme*, lorsque les fibres musculaires s'insèrent sur un côté seulement du tendon.

L'*insertion bout à bout* de la fibre musculaire sur la fibre tendineuse est relativement rare; elle ne s'observe d'ordinaire que pour les muscles larges dont les insertions sont linéaires et se font sur une grande étendue (Ex. les muscles larges de l'abdomen, les intercostaux, le thyro-hyoïdien).

L'*insertion latérale* est de beaucoup la plus fréquente; elle permet, on le conçoit, à une seule fibre tendineuse de recueillir un nombre plus ou moins considérable de fibres musculaires. C'est grâce à cet artifice que les

muscles, parfois énormes, se continuent avec un tendon relativement grêle et ne demandent au squelette pour leur insertion qu'une toute petite surface.

Ceci posé, nous allons étudier séparément la structure intime du *muscle proprement dit* et celle des *tendons*. Nous examinerons ensuite quel est le *mode de continuité* de la fibre musculaire et de la fibre tendineuse.

A. — Structure du muscle strié proprement dit

1° **Constitution générale d'un muscle strié.** — Si l'on traite un muscle par certains réactifs (acide picrique, alcool, etc.), ou bien si on le place pendant un certain temps dans l'eau bouillante, on voit qu'il peut se décomposer en une série de filaments parallèles occupant toute la longueur du muscle. Les muscles rayonnés et les sphincters présentent, à ce point de vue, une certaine analogie avec les muscles ordinaires, car les muscles à fibres rayonnées sont décomposables en faisceaux convergents, les sphincters en faisceaux circulaires parallèles.

Une coupe transversale pratiquée sur un muscle ordinaire nous donnera des renseignements précis sur la valeur réciproque et l'agencement des faisceaux que la coction met en évidence.

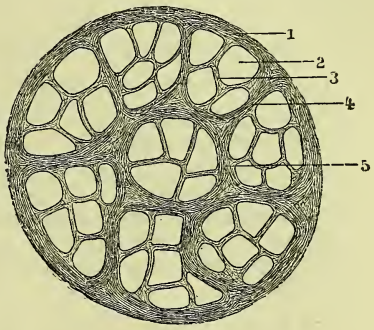

Fig. 342.
Schéma représentant la disposition des cloisons conjonctives du muscle.

1, périmysium externe. — 2, place d'un faisceau secondaire — 3, cloison conjonctive servant de limite à ce faisceau. — 4, 5, cloison conjonctive plus épaisse limitant un faisceau tertiaire.

Sur cette coupe (fig. 342) on voit le muscle entouré d'une gaine formée de tissu conjonctif, constituant une enveloppe complète au muscle : c'est le *périmysium externe* du muscle. De cette membrane partent des cloisons limitant des espaces polygonaux : ces premiers espaces polygonaux sont eux-mêmes décomposés en espaces plus petits par des cloisons issues des cloisons précédentes. De ces deux ordres d'espaces, les plus grands sont occupés par des faisceaux musculaires que l'on désigne sous le nom de faisceaux tertiaires; les plus petits renferment les faisceaux secondaires. Les cloisons qui limitent ces divers groupes de faisceaux, tertiaires et secondaires, constituent le *périmysium interne*.

Les faisceaux secondaires ne sont pas constitués par une substance cohérente dans tous ses points. On les voit divisés, en effet, en polygones ou cercles plus ou moins grands qui ne sont pas séparés par des travées conjonctives : autrement dit, le faisceau secondaire est constitué par des faisceaux plus petits appliqués directement les uns contre les autres. Chacun de ces derniers faisceaux constituent les *faisceaux primitifs* du muscle ou *fibres musculaires*. La fibre musculaire est donc l'unité de constitution du muscle, considéré comme organe.

Les cloisons conjonctives précitées sont latéralement en continuité avec l'aponévrose d'enveloppe, et, à l'extrémité du muscle, elles se continuent avec les cloisons de même nature qui divisent le tendon en faisceaux similaires. Le tissu conjonctif qui forme les interstices du faisceau musculaire est du tissu conjonctif lâche ordinaire, contenant une assez grande quantité de fibres élastiques et de cellules graisseuses. Les éléments lymphatiques y sont très abondants, au point que quelques histologistes (Ranvier) considèrent ces cloisons comme de véritables gaines lymphatiques entourant les éléments constitutifs du muscle. Inutile d'ajouter que dans ces cloisons cheminent les vaisseaux et les nerfs du muscle.

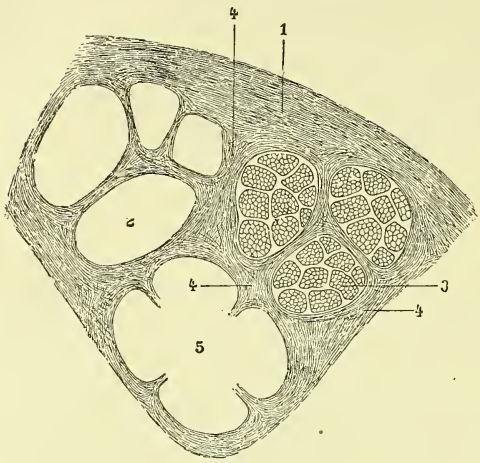

Fig. 343.

Coupe transversale d'un muscle strié.

1, périmysium externe. — 2, place d'un faisceau secondaire. — 3, faisceau primitif ou fibre musculaire avec ses champs de Conheim. — 4, 4, 4, cloisons limitant un faisceau tertiaire. — 5, place d'un faisceau tertiaire.

On a décrit dans le tissu conjonctif engainant les faisceaux secondaires et même dans l'intérieur du faisceau secondaire des masses fasciculées que l'on a désignées sous le nom de *faisceaux neuro-musculaires* (Babinski, Fränkel, Blocq, Roth, Onanof, Pilliet). Réputés d'abord comme pathologiques, reconnus ensuite comme normaux, ils sont constitués d'une gaine lamelleuse enveloppant quelques fibres musculaires, des tubes nerveux et des vaisseaux.

2° **Faisceau primitif du muscle ou fibre musculaire.** — Etudions maintenant les différents caractères anatomiques et histologiques de la fibre musculaire : sa *forme*, sa *longueur*, sa *structure*.

a. *Forme de la fibre musculaire.* — La forme de la fibre musculaire est celle d'un cylindre terminé à ses deux extrémités par deux cônes ou plutôt par deux calottes ovoïdes. On peut s'en assurer en examinant les extrémités des fibres musculaires dans les points où elles s'unissent aux tendons. Dans les dissociations des fibres musculaires, on peut, de même, trouver des fibres qui se terminent, même en dehors des points de jonction du muscle avec le tendon, par des extrémités effilées.

b. *Longueur de la fibre musculaire.* — On a pu se convaincre que la fibre musculaire n'occupe pas toute la longueur du muscle. Pour cela on a employé les deux procédés suivants : 1° on a fait durcir le muscle pour qu'on puisse facilement séparer, sans les altérer, les faisceaux primitifs qui le composent; 2° on a cherché à ramollir les cloisons interstitielles du muscle, de manière à dégager, presque sans effort, les faisceaux primitifs. Le second procédé a donné les meilleurs résultats. Rollett plaçait des muscles dans des tubes qu'il chauffait à 120° : à cette température, le tissu conjonctif est transformé en gélatine, et, si l'on vient à placer le muscle ainsi traité dans l'eau, les

faisceaux primitifs se séparent d'eux-mêmes. Ranvier place une grenouille dans l'eau à 55° et examine ensuite à froid les muscles après les avoir dissociés. Ces deux observateurs sont arrivés au résultat précédemment énoncé : c'est que le faisceau primitif du muscle n'occupe pas toute la longueur de ce dernier. Krause a fixé la longueur des faisceaux primitifs à 4 centimètres.

c. *Structure du faisceau primitif.* — Si l'on étudie le faisceau primitif sur un muscle dissocié, on le voit formé d'une substance striée; des noyaux y sont disséminés et il est environné par une membrane désignée sous le nom de *sarcolemme* ou *myolemme.*

Le sarcolemme est d'une finesse extrême. Il est transparent, amorphe; il entoure complètement, même à ses extrémités, chaque faisceau primitif : par sa face interne, il est en rapport avec la substance musculaire; par sa face externe, il est en contact direct avec la membrane analogue qui enveloppe chacun des faisceaux primitifs voisins. A cause de sa transparence, il peut passer complètement inaperçu, surtout sur des faisceaux primitifs frais; mais, pour peu que les fibres musculaires aient macéré dans certains liquides, la substance striée revient sur elle-même, et le sarcolemme forme alors une ligne fine, réfringente, parallèle au contour de la substance musculaire. Cette ligne, au lieu d'être droite, est souvent ondulée, de telle sorte que le sarcolemme forme une série de replis à la surface de la fibre musculaire. La même membrane se voit encore facilement sur les muscles dissociés, où elle a été dilacérée : on la trouve revenue sur elle-même et sa cassure est hyaline et réfringente. Les plis onduleux qu'elle forme sur la fibre musculaire et son retour sur elle-même, lorsqu'elle est sectionnée, permettent d'affirmer qu'elle est élastique.

On trouve, en dedans du sarcolemme, des noyaux qui sont souvent entraînés

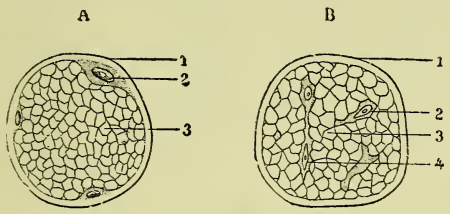

Fig. 344.

Coupe transversale d'une fibre musculaire : A, chez les mammifères ; B, chez les batraciens.

1, sarcolemme. — 2, noyau entouré de substance granuleuse. — 3, champ de Conheim. — 4, deux noyaux réunis l'un à l'autre par une traînée de substance granuleuse.

avec lui. Ils siègent, chez l'homme et les mammifères, à la surface de la substance musculaire, immédiatement au-dessous du sarcolemme; chez les amphibies et chez certains invertébrés, ils sont disséminés dans l'intérieur même de la fibre musculaire (fig. 344). On peut s'assurer facilement de ces faits sur les coupes transversales des muscles. Ces noyaux ne sont pas directement en contact avec la substance musculaire proprement dite. Ils sont contenus dans de petits espaces laissés libres par cette dernière et ils y sont environnés par une substance granuleuse, parsemée quelquefois de gouttelettes graisseuses.

Ce protoplasma granuleux n'existe pas seulement tout autour des noyaux, il se prolonge, sous forme de traînées fines et peu visibles à l'aide des réactifs ordinaires, dans les interstices compris entre les éléments fibrillaires qui constituent le faisceau primitif. Cette substance granuleuse, désignée encore sous le nom de *sarcoplasme*, peut être regardée comme le reste du protoplasma primitif qui a donné lieu à la substance musculaire et qui ne s'est pas différencié. Précisément à cause de leur position interstitielle, les noyaux, qui sont très souvent réguliers, ovoïdes et aplatis, peuvent posséder des saillies, désignées sous le nom de crêtes d'empreinte. Leur longueur est en moyenne de 10 μ, leur largeur de 5 μ. Ils possèdent un ou deux nucléoles. Les noyaux du muscle, ainsi que le démontrent les observations de quelques auteurs, Van Gehuchten notamment, contiennent des corpuscules chromatiques formant tantôt un filament unique enroulé en spirale et tapissant la membrane nucléaire, tantôt disposés en tronçons parallèles. Pour cet auteur, le protoplasma granuleux de la fibre musculaire n'existe pas, et ne se retrouve, soit autour et aux extrémités des noyaux, soit dans la fibre elle-même, que dans des cas pathologiques. Nous reviendrons plus loin sur cette interprétation.

Le faisceau primitif est strié dans deux sens : dans le sens longitudinal et dans le sens transversal.

L'existence des *stries longitudinales* montre que la fibre musculaire est composée d'un certain nombre de colonnes parallèles : ces dernières sont appliquées les unes contre les autres et séparées cependant par une quantité variable de substance granuleuse analogue à celle qui entoure les noyaux. Ces colonnes sont plus ou moins volumineuses suivant les groupes d'animaux chez lesquels on les considère. Elles sont appelées *cylindres primitifs*, *colonnes musculaires*, *sarcostyles*, et si l'on examine une section transversale d'un muscle, chacun des faisceaux primitifs paraît formé d'une série de petits polygones correspondant à la section des cylindres primitifs. Ces petits polygones portent le nom de *champs de Conheim* (fig. 343, 344).

Si l'on divise jusqu'à ses dernières limites une fibre musculaire, on voit que chacun des cylindres primitifs qui la composent peut lui-même se décomposer en un nombre variable d'éléments plus petits qui constituent la *fibrille musculaire*. Ces derniers sont de même longueur que les cylindres primitifs.

La *striation transversale* du muscle est la plus importante. C'est elle qui apparaît la première dans le muscle et lui donne son caractère particulier de muscle *strié*.

Ces stries transversales occupent toute la largeur de la fibre musculaire ; elles atteignent par conséquent tous les cylindres primitifs et toutes les fibrilles qui la constituent. Elles sont parallèles les unes aux autres, et divisent ainsi le faisceau primitif en une série de disques à faces parallèles et superposés ; ces disques sont désignés sous le nom de *disques de Bowmann* (fig. 345, B).

Les stries n'étant pas placées à distances égales, les disques ne paraissent pas avoir la même épaisseur : aussi existe-t-il des *disques épais* et des *disques minces;* mais ces disques de dimension variable ne sont pas cepen-

dant placés au hasard, ils ont un ordre de succession régulière que nous apprendrons bientôt à connaître.

L'indice de réfraction des différents disques de Bowmann n'est pas le même pour tous : ainsi, tandis que les uns paraissent clairs, les autres paraissent obscurs, et inversement.

Si l'on tient compte à la fois et de la striation longitudinale et de la striation transversale de la fibre musculaire, on voit qu'elle peut être considérée comme formée d'éléments cylindriques réunis par une substance unissante. La disposition de ces éléments est telle que, réunis latéralement, ils constituent le disque de Bowmann, et longitudinalement, les fibrilles musculaires. Ces éléments ont été désignés par Bowmann sous le nom de *sarcous éléments*. Mais il faut remarquer que ces éléments sont de plusieurs ordres : ils n'ont pas, en effet, la même dimension longitudinale, puisqu'ils forment des disques d'épaisseur différente, et de plus ils n'ont pas le même indice de réfraction. La substance qui réunit les sarcous éléments longitudinalement diffère très probablement de celle qui les unit latéralement. Ces deux substances se comportent, en effet, d'une façon différente en présence des réactifs : l'ébullition, l'acide azotique, l'acide picrique, l'alcool, l'acide chromique, le bichromate de potasse facilitent la dissociation du muscle en colonnes longitudinales ; l'acide acétique, l'acide chlorhydrique, le carbonate de potasse, le suc gastrique facilitent sa décomposition en disques.

d. *Structure de la fibrille musculaire* (striation musculaire transversale). — Pour entrer dans des détails plus précis sur la striation musculaire trans-

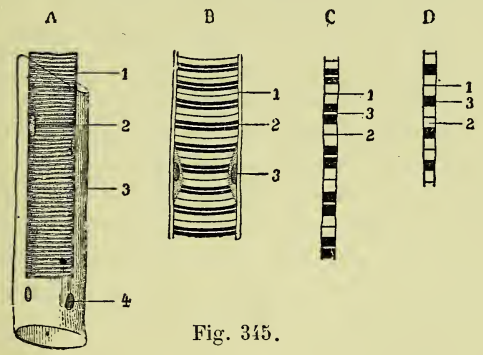

Fig. 345.

A. Fibre musculaire isolée de son sarcolemme.

1, substance musculaire. — 2, noyau. — 3, sarcolemme. — 4, noyau entraîné avec le sarcolemme.

B. Fibre musculaire avec ses différents disques de Bowmann.

1, disque mince obscur séparant les deux disques clairs.— 2, strie de Hensen divisant en deux parties adjacentes le disque épais. — 3, noyau musculaire.

C. Fibrille musculaire avec ses sarcous éléments.

1, disque clair ou bande claire principale. — 2, disque mince obscur. — 3, strie de Hensen avec les deux parties adjacentes du disque épais.

D. Fibrille musculaire, vue à un grossissement moyen.

1, disque mince obscur. — 2, disque clair. — 3, disque épais obscur.

versale, nous allons décrire la fibrille musculaire, c'est-à-dire l'unité de constitution du muscle au point de vue histologique.

Cette fibrille est composée de sarcous éléments qui sont une réduction des disques de Bowmann et qui portent aussi le nom de disques. C'est ce nom que nous emploierons pour désigner les différents segments de tranches musculaires qui, par leur réunion, forment la fibrille musculaire. Nous savons que ces disques sont de dimensions variables, que les uns paraissent clairs et les autres obscurs. Nous distinguerons des disques épais ou grands et des disques minces ou petits, des disques clairs et des disques obscurs. Les disques clairs sont aussi désignés sous le nom de bandes ou bandelettes claires, le nom de disque étant réservé aux disques obscurs. Il importe de donner tout d'abord l'ordre de succession régulière de ces différents disques dans la fibrille musculaire.

Si l'on examine le muscle à un grossissement moyen, et si l'on part d'un disque clair, on trouve successivement, après lui, un grand disque obscur, un disque clair, un petit disque obscur, un disque clair, un grand disque obscur et nous revenons à un disque clair. L'ordre de succession sera toujours le même, tel que nous venons de l'indiquer, dans tous les muscles striés, à un grossissement moyen. L'ensemble des éléments compris entre deux disques minces obscurs successifs forme le *segment musculaire*.

L'étude de ces disques se fait assez facilement chez l'homme sur les muscles frais (enlevés après amputation) qu'on a tendus et fixés par l'acide osmique suivant la méthode de Ranvier. Elle se fait beaucoup plus facilement avec les muscles de lapin ou de grenouille, mais surtout avec les muscles de certains insectes (aile d'hydrophile) ou de certains crustacés (écrevisse). Nous n'avons pas besoin d'ajouter que, dans la fibre musculaire totale, l'ordre de succession des disques de Bowmann est pareil à celui que nous venons d'indiquer.

Un fait particulier à signaler, c'est que le sarcolemme paraît être adhérent au niveau des disques obscurs minces; ce fait a donné lieu à l'hypothèse suivante (Krause) : c'est que la fibre musculaire est formée d'une série de cases dont les parois latérales correspondraient au sarcolemme et les faces de séparation aux disques obscurs minces. La même disposition a été attribuée à la fibrille musculaire par Merkel et par Amici. Seulement, dans la case fibrillaire, le sarcolemme serait remplacé par une membrane latérale : deux disques obscurs minces, que l'on désigne encore sous le nom de stries d'Amici, en formeraient les bases.

Si l'on examine une fibrille musculaire à de forts grossissements, on ne tarde pas à reconnaître dans la striation quelques particularités. D'abord chacun des grands disques obscurs paraît divisé par une ou plusieurs stries claires en segments : le nombre de ces stries est généralement impair. Chez l'homme et les vertébrés supérieurs, une seule strie claire divise en deux parties le disque obscur épais : elle a été désignée sous le nom de *strie de Hensen* (fig. 345, B, C).

Chez d'autres animaux, et notamment chez les insectes, le nombre des divisions peut être considérablement augmenté par l'adjonction d'autres disques obscurs, désignés sous le nom de disques accessoires. Ces derniers sont déterminés par l'apparition dans les disques obscurs ordinaires, minces ou épais, de stries claires, qui sont désignées sous le nom de bandes, bandelettes ou demi-bandes. Ces disques accessoires sont symétriques

par rapport au centre du disque dans lequel on les distingue. Pour ne donner qu'un exemple, citons les différents disques qu'on trouve dans la fibrille musculaire de la blatte orientale, où le disque mince possède un disque accessoire. On trouve successivement (Frédéricq) : 1° le disque mince; 2° une bandelette claire; 3° un disque obscur accessoire; 4° le disque clair; 5° le disque obscur, épais, divisé en deux par la strie de Hensen; 6° le disque clair; 7° le disque obscur accessoire; 9° la bandelette claire; 10° le disque mince.

Chez d'autres insectes, le lucane-cerf, le disque obscur mince et le disque obscur épais présentent chacun des disques accessoires séparés des disques principaux par une bandelette claire, bande intercalaire (Renaut), de telle sorte que le segment musculaire ordinaire se trouve, chez ces animaux, constitué de la façon suivante : 1° disque obscur mince principal; 2° demi-bande claire intercalaire du disque mince; 3° disque mince accessoire; 4° demi-bande claire principale; 5° disque épais accessoire; 6° demi-bande claire intercalaire du disque épais; 7° disque épais principal (divisé en deux disques obscurs par la strie intermédiaire de Hensen); 8° demi-bande claire intercalaire du disque épais; 9° demi-bande claire principale; 10° disque mince accessoire; 11° demi-bande claire intercalaire du disque mince; 12° disque mince principal.

Ainsi que l'a démontré Brucke par l'examen à la lumière polarisée, les disques obscurs sont biréfringents ou *anisotropes*, tandis que les disques clairs sont monoréfringents ou *isotropes*. Il a été démontré également depuis lors que la substance intermédiaire aux cylindres primitifs ou sarcoplasme est monoréfringente.

Depuis quelques années, sous l'influence des notions acquises sur la structure réticulée du protoplasma, quelques auteurs ont recherché dans la fibre musculaire l'existence d'un réticulum. Melland, Marshall, Macallum et surtout Van Gehuchten, dans ses nombreuses études sur le muscle strié dans la série animale, études publiées dans la « Cellule » de Carnoy, ont observé dans ce tissu une formation réticulée, soit après traitement par différents acides ou par la méthode de l'or, soit même à l'état frais. Pour Van Gehuchten notamment, la substance granuleuse intermédiaire aux cylindres primitifs n'existe pas. Les fibrilles musculaires sont composées de parties claires et de bandes obscures superposées dans l'ordre indiqué plus haut. Les bandes obscures ne sont pas homogènes, mais formées de bâtonnets parallèles à grand axe longitudinal, les *bâtonnets musculaires*. Ceux-ci sont placés en files parallèles dans toute la longueur de la fibrille et sont réunis entre eux par des filaments longitudinaux excessivement fins, portant à leur centre un léger épaississement ou granulation d'où l'on voit partir, à droite et à gauche sur la coupe optique, un prolongement latéral. Ce dernier va s'unir avec un prolongement de même nature issu d'une granulation appartenant à la file immédiatement voisine, granulation placée sur le même plan. En considérant l'ensemble de ces éléments pris transversalement dans la totalité de la fibrille, les bâtonnets constituent la bande obscure, les filaments fins qui les unissent longitudinalement forment les bandes claires, les granulations situées sur le milieu de ces filaments et les prolongements latéraux d'union forment la strie d'Amici. Sur un même plan, dans le plan de la strie d'Amici, les prolongements latéraux forment un réseau dont les nœuds correspondent aux granulations. La fibre musculaire, ensemble des fibrilles qui sont toutes cohérentes puisqu'il n'existe pas de substance granuleuse intermédiaire aux cylindres primitifs, contient donc un vaste réseau à mailles quadrangulaires, mailles dont le grand axe est parallèle à la fibre musculaire, mailles dont les branches longitudinales sont les bâtonnets musculaires et les filaments qui les prolongent jusqu'aux granulations, dont les branches transversales sont les prolongements latéraux issus de ces granulations et dont les nœuds sont les granulations elles-mêmes. Pour l'auteur, ce réseau forme le *réseau plastinien* de la cellule musculaire, la substance intermédiaire est l'*enchylème* de cette même cellule.

Ajoutons que beaucoup d'histologistes n'admettent pas la manière de voir des auteurs que nous venons de citer, et maintiennent comme vraie la disposition de la fibre musculaire divisée en cylindres primitifs contractiles par de la substance intermédiaire. Rollet, Mingazzini, Schäffer soutiennent l'opinion ancienne : pour ce dernier notamment, le réticulum de la cellule musculaire, indiqué par Van Gehuchten, est justement formé par la substance intermédiaire granuleuse, par le *sarcoplasme*, comprenant dans ses mailles les cylindres primitifs.

e. *Caractères histologiques de la fibrille musculaire à l'état de contraction.* — Si l'on examine des muscles se contractant sur le champ du microscope (et, pour cela, il suffit de prendre des muscles d'insecte vivant, vivement dissociés dans de l'humeur aqueuse), on voit se produire sur la fibre muscu-

laire, un épaississement qui la parcourt d'une extrémité à l'autre : c'est l'*onde de contraction*. La fibre musculaire, comme le muscle lui-même, subit, pendant sa contraction libre, une diminution de longueur, et une augmentation d'épaisseur. Mais si l'on veut étudier sur cette onde les variations qui doivent se produire dans les différents disques du muscle, on se heurte à une impossibilité absolue ; on n'aperçoit que des disques épais et des disques minces, sans interposition de substance claire.

Pour connaître le mode exact de la contraction musculaire, pour savoir quelle était dans le muscle la portion réellement contractile, il fallait employer un autre procédé. Ranvier, en examinant la structure du muscle contracté et tendu, a démontré que la substance contractile proprement dite du muscle est le grand disque obscur. Comme il est impossible d'observer directement un muscle contracté et tendu sur le champ du microscope, il a fixé, au moyen d'une solution d'acide osmique, un muscle placé dans ces conditions d'expérience et il l'a ensuite examiné comme on le ferait pour un muscle ordinaire.

Le disque épais dans ce muscle a diminué de longueur et d'épaisseur, le disque mince a augmenté légèrement d'épaisseur ; l'espace clair s'est allongé. Ranvier attribue à ces deux dernières parties du segment musculaire une fonction purement mécanique, et une fonction active au disque épais. Les espaces clairs correspondent à une substance élastique qui tend à rapprocher les disques épais des disques minces. Les disques minces sont moins élastiques que les espaces clairs, mais cependant leur élasticité est démontrée. Après avoir fait remarquer que l'adhérence des éléments du muscle est plus forte dans le sens longitudinal que dans le sens transversal, puisque la dissociation en fibrilles est plus facile que la dissociation en disque, Ranvier interprète ainsi le rôle des disques épais dans la contraction musculaire : ces disques tendent à prendre la forme sphérique, comme les globules blancs excités par l'électricité, et comme ils ont la forme de bâtonnets allongés dans le muscle au repos, il en résulte un premier degré de raccourcissement. Ce dernier sera encore plus considérable, si les disques épais perdent de leur masse une partie du plasma qui les imbibe. Ce plasma, se répandant sur les côtés du disque épais, concourt pour une grande part à l'accroissement du diamètre transversal du faisceau et au durcissement du muscle à l'état de contraction.

Voilà presque textuellement comment Ranvier interprète les phénomènes histologiques de la fibre musculaire striée à l'état de contraction, et il fait remarquer que le nombre immense de parcelles contractiles du muscle favorise la contraction brusque. Chaque masse contractile étant excessivement petite, sa contraction dure très peu et comme ce phénomène se produit à la fois dans tous ces éléments, la contraction musculaire est brusque. — (Voir pour plus de détails : Ranvier, *Techn. histol.*, p. 493.)

Le mode de contraction n'est pas identique pour tous les muscles. Chez certaines espèces animales, chez le lapin notamment, il existe des muscles *rouges* qui se contractent lentement et profondément et des muscles *blancs* dont la contraction est énergique et rapide. Dans les muscles rouges les

fibres paraissent être plus minces, les noyaux plus nombreux et placés le plus souvent dans la profondeur de la fibre.

Beaucoup d'opinions différentes ont été émises sur les phénomènes intimes de la contraction musculaire. Ainsi Krause suppose que les disques minces limitent une case, formée latéralement par une membrane qui lui adhère. Dans cette case, les bandes claires représentent un liquide, dans lequel flotte le disque obscur. Au moment de la contraction, le liquide passe sur les parties latérales du disque obscur, et le muscle se trouve ainsi diminué de longueur et augmenté d'épaisseur.

Merkel suppose que la strie de Hensen est une cloison, de telle sorte que la case musculaire de Krause se trouve ainsi divisée en deux. La masse, qui est contenue dans cette demi-case est formée d'une substance épaisse et cependant mobile. Au repos, elle s'accumule contre la strie de Hensen; à l'état d'activité, contre le disque mince. Pour Engelmann, le disque clair représente une substance liquide qui, au moment de la contraction, pénétrerait dans le disque épais formé d'une substance solide; il admet la case musculaire, telle que la comprend Krause. Cette opinion d'Engelmann tendrait à se vérifier d'après les recherches de Schäffer qui a vu l'existence de canaux allant de chaque disque clair vers le grand disque obscur et pénétrant jusque vers la moitié de ce dernier.

Nous terminerons cet exposé de théories principales émises sur la contraction musculaire en mentionnant l'hypothèse de Rouget, qui assimile les fibres musculaires aux styles des vorticelles enroulés en spirale, et celle de Brücke, qui considère la substance musculaire comme formée d'éléments allongés, les *disdiaclastes*, qui, placés dans le sens longitudinal, le muscle étant au repos, tournent de 90° lors de la contraction et donnent lieu au raccourcissement et à l'augmentation d'épaisseur du muscle.

3° **Vaisseaux du muscle.** — *a.* Les *artères* pénètrent dans le muscle, en suivant généralement un trajet oblique à la direction de ce dernier : elles se ramifient dans les cloisons qui séparent les faisceaux tertiaires et secondaires et se résolvent en capillaires dans ces derniers espaces.

Les capillaires forment, dans les interstices des faisceaux secondaires et des faisceaux primitifs, des réseaux à mailles rectangulaires dont la longueur est sensiblement égale à deux ou trois fois la largeur. Les parties longitudinales de ces mailles sont très sinueuses quand le muscle est contracté, presque rectilignes quand il est au repos; leurs parties transversales portent la plupart du temps des dilatations considérables, surtout dans les muscles rouges.

b. Les *veines* naissent dans les cloisons qui séparent les faisceaux secondaires. Elles sont très variqueuses et présentent un très grand nombre de valvules.

Il est à remarquer que jamais les vaisseaux sanguins ne pénètrent dans l'intérieur des faisceaux primitifs; le sarcolemme leur oppose une barrière infranchissable.

c. Les *lymphatiques* ont été injectés dans leurs parties les plus développées. Sappey les a injectés dans plusieurs muscles, et notamment dans le diaphragme. Ils naissent très probablement (Sappey) à la surface externe du sarcolemme et suivent en général le trajet des vaisseaux sanguins. Rappelons aussi que, d'après Ranvier, le tissu conjonctif du muscle lui constitue pour ainsi dire une véritable gaine lymphatique.

4° **Nerfs du muscle.** — Les muscles possèdent divers ordres de nerfs : abstraction faite des nerfs vasculaires, nous y trouvons des *nerfs moteurs* et des *nerfs sensitifs :*

a. *Nerfs moteurs.* — Les nerfs moteurs pénètrent comme les vaisseaux

dans les cloisons conjonctives du muscle ; ils deviennent de plus en plus grêles et sont réduits à quelques tubes nerveux au moment où ils se jettent sur les faisceaux primitifs. Ils sont généralement isolés ; dans la langue, cependant, ils forment un réseau. Le point le plus intéressant de leur étude est de savoir comment ils se terminent.

Les anciens histologistes pensaient que les filets isolés ou légèrement contournés figuraient les terminaisons ultimes des nerfs moteurs. Mais les recherches modernes ont démontré qu'il en était autrement. Doyère (*Mémoires sur les tardigrades*, Ann. des Sciences naturelles, 1840) le premier découvrit, chez les insectes, que les nerfs aboutissaient à des éminences placées à la surface de la fibre musculaire. Ces saillies ont été désignées sous le nom de *collines* de Doyère. En 1862, Rouget décrivit des terminaisons analogues à la surface des faisceaux primitifs des muscles volontaires chez les reptiles, les oiseaux et les mammifères. Il les regarda comme un épanouissement du cylindre-axe. Depuis Rouget, Krause, Kühne et beaucoup d'autres histologistes les ont décrites d'une manière plus ou moins contradictoire. Nous étudierons d'abord les terminaisons motrices chez les mammifères, puis nous les examinerons rapidement chez quelques autres groupes d'animaux.

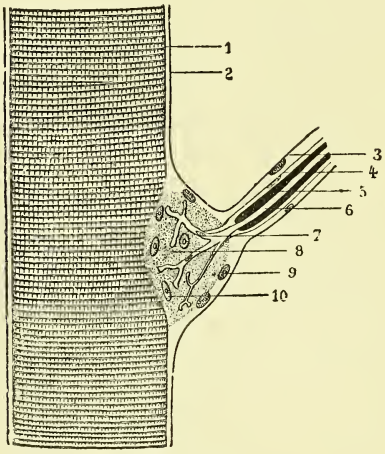

Fig. 346.
Plaque terminale d'un nerf moteur sur la fibre musculaire.

1, fibre musculaire. — 2, sarcolemme qui va se réunir avec 3, gaine de Henle. — 4, gaine de Schwann qui va se prolonger sur l'arborisation terminale du nerf. — 5, gaine de myéline. — 6, cylindre axe. — 7, branche de l'arborisation terminale avec noyau. — 8, substratum granuleux. — 9, noyau vaginal. — 10, noyau fondamental.

On les étudie très facilement chez le lapin, et les particularités qu'on trouve chez cet animal peuvent s'étendre à tous les mammifères et notamment à l'homme.

Comme chez les insectes, les filets nerveux aboutissent à une saillie plus ou moins élevée, qui a été désignée sous le nom de *plaque motrice*. Vue de face, elle tranche par son aspect granuleux, sur la réfrigence du tissu musculaire ; on la voit très nettement de profil. Sa substance est parsemée de noyaux. Pour fixer nettement les rapports du nerf moteur avec les éléments de cette plaque, rappelons que ce nerf est composé du cylindre-axe, de la gaine de myéline, de la gaine de Schwann et de la gaine de Henle (fig. 346). Il n'est pas inutile de rappeler aussi que la plaque motrice est placée dans une sorte d'excavation creusée dans la substance propre de la fibre musculaire au-dessous du sarcolemme. Cette situation sous-sarcolemmique a été démontrée par Rouget, contredite par Krause et confirmée dune façon définitive par les recherches de Ranvier.

Voici quels sont exactement les rapports des éléments du nerf avec ceux de la plaque motrice (fig. 346) :

La gaine de Henle se continue avec le sarcolemme; la gaine de myéline disparaît au moment où le cylindre-axe perce le sarcolemme; la gaine de Schwann accompagne le cylindre-axe jusque dans l'intérieur même de la plaque motrice et le suit dans toutes ses ramifications. Le cylindre-axe pénètre dans la substance granuleuse qui forme le substratum de la plaque motrice. Arrivé là, il se divise en deux ou plusieurs branches d'où naissent des filaments plus ou moins contournés, qui ne s'anastomosent pas en plexus (Ranvier); ces filaments se terminent librement en portant à leur extrémité un petit renflement en forme de bouton. Ces ramifications du cylindre-axe, qui constituent l'*arborisation terminale* (Ranvier), restent totalement plongées dans la substance granuleuse de la plaque et n'atteignent jamais le tissu musculaire.

Les noyaux qu'on aperçoit au niveau de la plaque motrice forment trois groupes bien distincts. Les uns, les plus superficiels, *noyaux vaginaux*, appartiennent à la gaine de Henle; les autres, *noyaux de l'arborisation*, sont appliqués contre le cylindre-axe et ses ramifications; le troisième groupe est formé par les *noyaux fondamentaux;* ils appartiennent à la substance granuleuse qui forme le substratum de la plaque motrice (fig. 346). Les noyaux des deux premiers groupes sont de dimensions relativement faibles; il n'en est pas de même de ceux du troisième groupe, qui sont volumineux, nettement marqués et possèdent un gros nucléole.

La substance granuleuse de la plaque est en contact immédiat avec la substance musculaire. Il n'existe aucune membrane interposée entre ces deux substances.

Telle est la disposition générale des terminaisons motrices dans les muscles volontaires. Quelques muscles, qui ne sont pas soumis à l'empire de la volonté, possèdent cependant des plaques motrices. Tels sont les muscles de l'œsophage. Les fibres issues du pneumogastrique, qui donnent lieu à ces terminaisons, rencontrent avant d'y arriver un plexus nerveux, commencement du plexus d'Auerbach. Chaque fibre est en rapport au moins avec un des ganglions de ce plexus (Ranvier).

Chez les oiseaux, les reptiles, les poissons, les terminaisons nerveuses motrices sont semblables à celles que nous venons de décrire. Il n'en est pas de même chez les batraciens. Elles affectent dans ce groupe d'animaux une disposition spéciale bien décrite par Kuhne, qui lui a donné le nom de *buisson terminal.* Elles sont formées de la façon suivante : un tube nerveux arrive au contact du faisceau primitif; il donne lieu à plusieurs filets recouverts de myéline, qui se dégagent au niveau d'un étranglement annulaire. Chacun de ces filets arrive sous le sarcolemme, le perce, perd sa myéline, sa gaine de Henle se confondant avec ce dernier. Arrivé sous le sarcolemme, le cylindre-axe se divise en plusieurs branches parallèles à la direction de la fibre musculaire, lesquelles ne s'anastomosent jamais entre elles et se terminant par des *boutons.* Ces divisions sont en rapport immédiat avec la substance musculaire sans interposition de matière granuleuse. L'ensemble de ces terminaisons forme, somme toute, une arborisation terminale, disposée d'une façon spéciale, mais comparable à celle que nous avons trouvée dans les plaques motrices. On y trouve aussi des noyaux vaginaux, des noyaux de l'arborisation, mais pas de noyaux fondamentaux, la substance granuleuse étant absente.

Quelques auteurs (Gerlach) ont prétendu que chez la grenouille les terminaisons du cylindre-axe ne s'arrêtaient pas là, et qu'elles allaient aboutir à un réseau, suivant les interstices des cylindres primitifs et formant un plexus entourant ces cylindres. Ce réseau correspond très probablement à la substance granuleuse non différenciée du muscle.

Des terminaisons analogues à celles de la grenouille ont été décrites chez le triton et

la salamandre. (Voir pour plus de détails, Tschiriew, *Terminaisons nerveuses des muscles striés*, Arch. de phys., 1879.) D'après cet auteur, on pourrait trouver chez ces animaux des formes intermédiaires entre la plaque motrice des vertébrés supérieurs et le buisson terminal des batraciens anoures.

b. *Nerfs sensitifs.* — Ces nerfs semblent destinés à nous faire connaître l'exercice de la contraction musculaire et les particularités du sens musculaire. Bichat en avait soupçonné l'existence, mais Reichert le premier a décrit dans le muscle des filets nerveux qui le traversaient sans s'arrêter dans sa substance. Kœlliker remarque que ces filets sont situés très superficiellement dans le périmysium, entre celui-ci et les faisceaux musculaires, et qu'on ne peut voir facilement leur terminaison à cause de leur gracilité. Onédius démontra que des fibres minces et pâles, quoique provenant de fibres à myéline, forment un plexus d'où partent des fibres s'enfonçant dans l'interstice des muscles. Sachs aurait vu ces fibrilles se terminer non seulement dans les interstices conjonctifs, mais encore dans les faisceaux primitifs du muscle. Tschiriew, qui a repris la question, s'élève contre cette interprétation de Sachs, et admet qu'on observe des fibres nerveuses sans myélines, présentant de gros noyaux et formant des plexus à larges mailles. Aucune de ces fibres ne va se terminer dans le muscle, qui ne reçoit que des nerfs moteurs. Ces fibres pâles sans myéline gagnent la face profonde de l'aponévrose musculaire où elles se divisent dichotomiquement et donnent lieu à un aspect réticulé. Chacune des fibres se subdivise et va se terminer dans le tissu de l'aponévrose par des fibrilles très grêles, ou bien par des fibrilles terminées en boutons comme dans la cornée.

B. — Structure des tendons

1° **Constitution générale des tendons.** — Les tendons sont constitués par deux variétés de tissu conjonctif : le tissu fibreux et le tissu cellulaire lâche. Le tissu fibreux, disposé sous forme de faisceaux parallèles, constitue le faisceau tendineux proprement dit; le tissu cellulaire lâche réunit ces faisceaux de manière à constituer le tendon.

Au point de vue de sa constitution générale, le tendon peut être rapproché du muscle. On peut y distinguer des cloisons issues d'une enveloppe conjonctive qui le divisent en faisceaux tertiaires et secondaires. Les faisceaux secondaires sont formés par les faisceaux tendineux primitifs : ces derniers faisceaux, assemblés sans intermédiaire de cloisons connectives, sont assimilables par conséquent aux fibres musculaires et pourraient être désignés sous le nom de fibres tendineuses.

Les cloisons interstitielles du tendon sont formées de tissu cellulaire lâche. Elles contiennent des fibres élastiques formant un réseau à mailles longitudinales. Elles servent à supporter les vaisseaux et les nerfs qui se distribuent dans cet organe.

Le tendon possède à sa surface une couche endothéliale qu'on peut déceler par l'imprégnation d'argent. Au-dessous de cette couche, se trouve une couche de cellules étoilées qu'on mettra en évidence par le même procédé.

Si le tendon peut être, au point de vue de sa constitution, comparé au muscle, il n'en est pas de même au point de vue de sa structure intime. En effet, le faisceau primitif du tendon est une fibre conjonctive pure, de grandes dimensions, ne contenant dans son intérieur aucun élément cellulaire. Il a, comme nous allons le voir, tous les attributs de la fibre conjonctive; il est recouvert à sa surface de cellules, désignées sous le nom de cellules tendineuses; si l'on veut bien se rappeler la disposition générale du tissu conjonctif, constitué par des fibres entre-croisées à la surface desquelles sont appliquées des cellules aplaties, on voit que le tissu qui forme le tendon n'est pas un tissu particulier, mais qu'il est simplement une variété du tissu conjonctif dans laquelle les fibres et les cellules affectent une disposition spéciale. Nous allons décrire successivement les différentes propriétés des faisceaux primitifs ou fibres du tendon et de leurs éléments cellulaires ou cellules tendineuses.

2° **Faisceaux primitifs du tendon.** — Les faisceaux primitifs du tendon (fig. 347, C) sont constitués par une gaine enveloppante et par une substance propre contenue dans cette gaine.

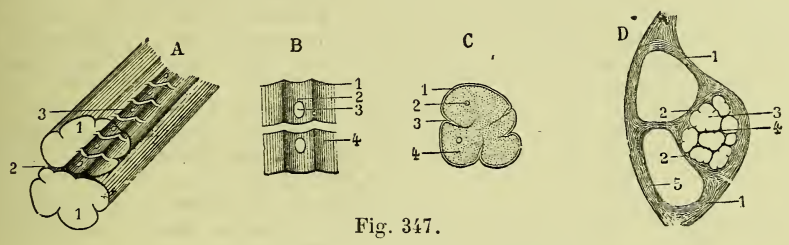

Fig. 347.

A. Éléments histologiques des tendons.

1, 1, faisceaux tendineux composés de faisceaux primitifs dont la séparation n'est qu'indiquée sur la figure. — 2, interstices des faisceaux, où se trouvent logées les rangées de cellules tendineuses, 3.

B. Cellules tendineuses.

1, crête d'empreinte en dehors de laquelle se trouve l'ailette cellulaire. — 2, corps protoplasmique. — 3, noyau

C. Coupe transversale d'une fibre tendineuse.

1, membrane enveloppante. — 2, section d'un prolongement fibrillaire de cette membrane. — 3, prolongement interstitiel de la même membrane. — 4, substance de la fibre.

D. Section d'un secteur tendineux.

1, 1, cloison connective limitant avec 5, un faisceau tertiaire du tendon. — 2, 2, cloisons limitant un faisceau secondaire. — 3, section d'un faisceau primitif. — 4, interstice des faisceaux primitifs, où sont logées les cellules tendineuses.

a. La *gaine* du faisceau tendineux primitif est entièrement comparable à celle qui environne les faisceaux conjonctifs ordinaires. Elle a les mêmes propriétés histo-chimiques. Elle se colore en rouge par le picro-carminate d'ammoniaque, ce qui la distingue des substances élastiques. Elle ne forme pas autour du faisceau tendineux un contour régulier; elle envoie dans l'intérieur de la fibre des cloisons irrégulières, terminées souvent par des prolongements fibrillaires dont on aperçoit la section sous forme de points dans la coupe des tendons (fig. 347, C). Au niveau des points où ces cloisons pénètrent dans le tissu tendineux, on remarque la présence de dépressions creusées à la surface de ce dernier et s'étendant sur toute sa longueur, ce qui lui donne

un aspect festonné. Les faisceaux primitifs n'ont donc pas une forme cylindrique mathématiquement régulière; leur surface est plus ou moins profondément sillonnée dans le sens de la longueur.

b. La *substance propre* de la fibre tendineuse, comme on peut s'en assurer par l'emploi de certains réactifs, de l'acide picrique par exemple, est formée par une infinité de fibrilles excessivement ténues, cylindriques, absolument comme le faisceau connectif ordinaire.

c. Les *faisceaux tendineux primitifs* s'appliquent les uns contre les autres pour former les faisceaux secondaires. Il existe entre eux, en vertu même de leur forme, des espaces anguleux, dans lesquels se trouvent placées les cellules tendineuses (fig. 347, A, D). Ces espaces s'étendent dans toute la longueur du tendon; ils ont par conséquent une forme tubulaire.

Si l'on vient à pratiquer des coupes transversales sur un tendon, les espaces tubulaires présenteront des sections de forme étoilée; et comme les cellules tendineuses sont comprises dans ces tubes, la figure étoilée pourra contenir en un de ses points une masse protoplasmique. Virchow, qui primitivement n'avait aperçu que la figure étoilée, avait conclu à l'existence de cellules étoilées formant dans le tendon, et par extension dans le tissu conjonctif, un système de cavités en réseau. Cette théorie était confirmée, pour le même auteur, par la disposition des ostéoplastes communiquant entre eux par l'intermédiaire des canalicules osseux. Recklinghausen admit les idées de Virchow sur la disposition de ces espaces anastomosés, mais il admit de plus qu'il existait dnns ces espaces, désignés par lui sous le nom de *canaux de suc*, des éléments cellulaires. Contrairement à ces deux opinions, Henle soutint que les figures étoilées, obtenues sur des coupes transversales des tendons, correspondaient aux espaces interstitiels des faisceaux tendineux, et il fit remarquer que ces figures ne se trouvaient pas sur les tendons examinés dans le sens de la longueur. On peut, du reste, se rendre compte facilement de ce fait en examinant un tendon après action du carmin et de la glycérine formiquée. Si, dans le champ du microscope, on aperçoit à la fois la tranche du tendon et la partie adjacente de cet organe, en pressant légèrement sur la lamelle, on voit un de ces espaces interstitiels vivement coloré en rouge par le carmin, bordé qu'il est par les gaines des faisceaux, se terminer sur la tranche par une figure étoilée (Ranvier).

3° **Cellules tendineuses.** — Les cellules tendineuses sont placées dans les espaces tubulaires interstitiels des faisceaux primitifs. Elles ont été étudiées d'une manière complète par Ranvier. On voit nettement leurs caractères sur les tendons grêles de la queue de la souris et des jeunes animaux. Chez les animaux adultes, elles sont englobées dans une substance résistante, élastique, remplissant l'espace tubulaire; leur étude est, par conséquent, chez eux plus difficile. Elles forment dans ces espaces des séries non interrompues, en traînées longitudinales. Elles sont placées bout à bout. Leur forme réelle apparaît nettement lorsqu'on vient à comprimer le tendon : elles sont, en effet, naturellement incurvées, appliquées qu'elles sont sur la surface courbe des faisceaux primitifs; et, si on ne les aplatit pas, l'observateur ne les embrasse pas dans leur totalité. Ainsi aplaties, elles se présentent sous forme de plaques rectangulaires, dont les bords adjacents sont séparés par des lignes de substance intermédiaire mises facilement en évidence par l'imprégration d'argent. Lorsque la préparation est colorée au carmin, ces lignes sont incolores et les cellules paraissent nettement séparées. Ces cellules sont égales en dimension longitudinale.

Le protoplasma cellulaire contient de fines granulations disposées en lignes longitudinales.

Sous l'influence des colorants, notamment après l'action successive du picro-carminate d'ammoniaque et de la glycérine formiquée, on voit apparaître un noyau, généralement ovoïde ou de forme rectangulaire, qui, pour deux cellules consécutives, paraît être symétrique par rapport à la ligne de séparation. La coloration du noyau tranche en rouge vif sur celle de la plaque cellulaire qui est beaucoup plus pâle.

La cellule tendineuse n'est cependant pas uniquement constituée par cette plaque rectangulaire : on voit, en effet, se détacher des bords longitudinaux de cette plaque deux petites lames protoplasmiques, situées longitudinalement, très fines et, par conséquent, très peu colorées, désignées sous le nom d'ailettes. Elles correspondent aux parties latérales de l'espace interstitiel, aux points où les deux faisceaux sont presque au contact.

La face concave des cellules tendineuses est relativement lisse appliquée qu'elle est sur la surface convexe d'un faisceau primitif. Leur face convexe présente, au contraire, des saillies longitudinales isolées ou bien le plus souvent au nombre de deux, et, dans ce dernier cas, placées à la limite de séparation entre la plaque et les ailettes. Souvent on en distingue trois : deux sur les côtés, une au milieu ; quelquefois il en existe cinq. Elles correspondent aux angles rentrants que nous avons vu exister au niveau des interstices des faisceaux tendineux primitifs. Il est à remarquer que la cellule tendineuse est toujours comprise dans l'interstice de ces faisceaux et que ses prolongements ne pénètrent jamais dans leur intimité. On peut trouver également de vraies crêtes d'empreinte sur les ailettes (Renaut). Ces crêtes correspondent aux cannelures profondes des fibres tendineuses adjacentes.

La cellule tendineuse peut être considérée comme une cellule plate ordinaire du tissu conjonctif dont la disposition particulière est due à la formation des fibres tendineuses. Elle est absolument moulée sur la forme de l'espace compris entre ces fibres. La disposition en travées longitudinales est due au parallélisme des fibres tendineuses. Elles ont été reléguées, lors de la formation du tendon, dans les espaces restés libres entre les faisceaux parallèles. Si, du reste, on examine les tendons en voie de développement, ces éléments cellulaires sont déjà disposés en travées régulières, et leur forme aplatie avec saillie d'empreinte, n'existe que lorsque le développement de ces organes est complet.

L'identité entre la cellule conjonctive ordinaire et la cellule tendineuse est d'autant plus évidente que Renaut a démontré que les ailettes protoplasmiques allaient s'anastomoser avec les ailettes issues des colonnes cellulaires voisines.

4° Vaisseaux des tendons. — Nous étudierons successivement dans les tendons la disposition des vaisseaux sanguins et des vaisseaux lymphatiques.

a. Les *vaisseaux sanguins* ont été bien étudiées par Sappey (*Comptes rendus de l'Acad. des Sciences*, 1866). Les artères forment dans l'enveloppe conjonctive commune un premier réseau. De là partent des branches qui suivent le trajet des cloisons interstitielles, se divisent et s'anastomosent de manière à donner naissance à une série d'arcades disposées quelquefois sur plusieurs rangs. Ces arcades donnent naissance à leur tour à des capillaires qui s'arrêtent à la périphérie des faisceaux secondaires d'après Pouchet, qui pénètrent entre les faisceaux primitifs d'après Sappey.

Des capillaires naissent des veinules qui, suivant un trajet inverse à celui des artères, s'anastomosent dans des cloisons et vont se jeter dans les veines voisines.

b. L'existence des *vaisseaux lymphatiques* dans les tendons a été admise par plusieurs anatomistes, tels que Schwalbe, qui les fait communiquer avec les lymphatiques des synoviales, Herzog, qui les injecte avec le bleu de Prusse, Mays, Lowe, qui décrivent dans ces organes un système de lacunes plasmatiques. — Ludwig et Schweigger-Seidel ont admis qu'il existe, dans les espaces interfasciculaires des tendons, des canaux lymphatiques parallèles à l'axe longitudinal et reliés par des branches transversales de manière à former des réseaux à mailles longitudinales. Ces canaux lymphatiques correspondent très probablement aux espaces interstitiels du tendon et sont comparables aux espaces interstitiels du tissu conjonctif, qui sont, pour les anatomistes allemands, des dépendances du système lymphatique. — Robin, Pouchet et Sappey n'admettent pas, dans les tendons, la présence de vrais lymphatiques avec paroi propre. Dans tous les cas, on ne trouve jamais de cellules lymphatiques dans les espaces où sont logées les cellules tendineuses.

5° **Nerfs des tendons.** — La présence des nerfs dans les tendons a été démontrée par Sappey. Ces nerfs accompagnent les vaisseaux et forment des plexus dans les cloisons interfasciculaires.

Jusqu'aux recherches de Sachs (*Die Nerven der Sehnen*, Arch. für Mik. Anat., 1875), on n'avait pu constater rien de plus que la présence de ces plexus. Sachs décrivit dans les tendons de la grenouille des fibres nerveuses sans myéline, se terminant par des extrémités libres, à la surface du tendon ou dans les cloisons interstitielles. Tschiriew (*Sur les terminaisons nerveuses*, etc., *loc. cit.*) reconnut l'existence de ces fibres. C. Sachs et, en même temps que lui, A. Rollett (*Comptes rendus de l'Acad. de Vienne*, 1876), ont décrit des organes nerveux terminaux à la surface du tendon du muscle sterno-radial de la grenouille. Des nerfs à myéline aboutissent à ces organes, qui affectent la forme de plaques terminales. Au voisinage de ces plaques, les nerfs à myéline se divisent et chacune de ces divisions se subdivise à son tour en un bouquet de fibres pâles. Entre ces fibres se trouve une substance hyaline ou finement grenue, contenant des noyaux, très abondants au niveau de leur second point de division.

Golgi (*Interno alla distribuzione et terminazione dei nervi nei tendini dell uomo e d'altri vertebrati.* Gaz. méd. ital. lomb., 1878; *Sui nervi dei tendini dell'uomo e di altri vertebrati*, Acad. des Sciences de Turin, 1880) a décrit divers ordres de corpuscules placés les uns à la jonction du muscle et du tendon, les autres dans l'épaisseur même du tendon.

Les premiers sont de petits corps fusiformes (de 300 à 800 μ de longueur sur 70 μ à 120 μ de largeur), qui par une de leurs extrémités semblent se confondre avec le myolemme ; l'autre extrémité, simple ou bifurquée, s'accole au faisceau tendineux et se confond graduellement avec lui. Chacun d'eux reçoit de un à quatre tubes nerveux à myéline, qui perdent leur myéline en le pénétrant, se divisent dichotomiquement et se résolvent en un grand nombre d'arborisations terminales, formant de nombreuses lames réticulées.

Les autres terminaisons nerveuses qu'on retrouve aussi bien à la jonction du muscle et du tendon que dans l'épaisseur de ce dernier sont analogues aux

corpuscules de Paccini et de Krause et pourraient être regardées comme les intermédiaires entre ces deux dernières formes de terminaisons nerveuses. Elles sont composées : 1° d'une enveloppe à plusieurs couches hyalines fibreuses concentriques avec cellules plates interposées ; 2° d'un contenu finement granuleux où viennent se terminer un ou plusieurs tubes nerveux.

6° **Nodules et os sésamoïdes, tendons ossifiés.** — Les tendons peuvent subir dans leur intimité des modifications importantes. Il peut s'y produire, chez les batraciens et les oiseaux par exemple, des épaississements cartilaginiformes désignés sous le nom de nodules sésamoïdes. Un des types de ces productions est le nodule sésamoïde du tendon d'Achille de la grenouille. Il est constitué par un nombre considérable de cellules se présentant sous forme de blocs arrondis, irréguliers, transparents comme du verre, possédant un noyau ovalaire très net, à côté duquel se trouve un amas de gouttelettes tout à fait étrangères à la graisse ou au glycogène. Ces cellules ne sont pas des cellules de cartilage, et Renaut (*Recherches sur la transformation vésiculeuse des éléments cellulaires de tendons*, Arch. de Phys., 1871-72) a démontré qu'elles se formaient aux dépens des cellules tendineuses. La substance qui les enveloppe et les sépare les unes des autres est formée par la membrane d'enveloppe des faisceaux tendineux. Pour Renaut, les éléments cellulaires du noyau sésamoïde sont identiques à ceux que l'on trouve dans le système fibro-hyalin constituant le squelette fibreux des mollusques (helix pomatia), dans les masses rétro-médullaire, rétro-encéphalique et rétro-rétinienne des cyclostomes.

Les tendons peuvent aussi, chez les oiseaux, subir la transformation osseuse. Les faisceaux primitifs s'ossifient et leurs espaces intermédiaires deviennent les corpuscules osseux, dans lesquels les cellules primitivement tendineuses deviennent des cellules osseuses. Dans ces tendons ossifiés, il n'existe pas de véritables lamelles osseuses : on reconnaît en effet, après décalcification, que le pourtour des canaux de Havers est formé par des faisceaux primitifs assemblés. Le tendon ossifié est donc formé par une infinité de fibres de Sharpey (Ranvier).

Chez l'homme et chez les mammifères, il existe dans certaines masses tendineuses de véritables os développés aux dépens du tissu tendineux. Ce sont les os sésamoïdes. Dans ce groupe, la rotule est celui qui atteint le développement le plus considérable. Elle est primitivement représentée par un noyau cartilagineux où se développe un point osseux vers l'âge de trois ans

Comme le fait remarquer Ranvier (*Techn.*, p. 366), les éléments cellulaires du tissu tendineux ou de ses dérivés peuvent être très différents. Ils peuvent être des cellules embryonnaires, comme dans les tendons à l'état de développement, des cellules plates comme dans les tendons adultes, des cellules spéciales différant des cellules cartilagineuses comme dans le noyau sésamoïde de la grenouille, de véritables cellules cartilagineuses au voisinage des articulations, et enfin de véritables cellules osseuses comme dans les tendons ossifiés ou dans les os sésamoïdes.

C. — Union des muscles et des tendons

Les anciens histologistes croyaient que le tissu musculaire se continuait

directement avec le tissu tendineux. Weissmann, en faisant agir une solution de potasse sur leurs points de jonction, remarqua que l'extrémité du faisceau musculaire, sous l'influence de ce réactif, se séparait du faisceau tendineux et présentait une surface convexe pénétrant exactement dans une surface concave creusée dans l'extrémité du faisceau tendineux correspondant. Entre la cupule tendineuse et la saillie musculaire se trouve le sarcolemme qui, d'après Weissmann, revient sur cette dernière lorsqu'elle abandonne la cupule.

La majorité de ces faits sont exacts ; mais les recherches de Ranvier ont démontré que le sarcolemme, au lieu d'accompagner la saillie musculaire, reste au contraire adhérent à la cupule tendineuse : cette adhérence peut être même si considérable, que souvent le sarcolemme se brise au pourtour de la cupule tendineuse. Ranvier s'est assuré de ces faits en dissociant des tendons soumis à l'action de la potasse et des tendons provenant d'une grenouille plongée vivante dans de l'eau à 55°. Le faisceau musculaire primitif et le faisceau tendineux de même ordre paraissent donc unis par l'accolement du sarcolemme aux extrémité des fibrilles qui constituent le faisceau tendineux.

§ III. — Composition chimique des muscles

On comprend facilement que la composition chimique du muscle est très complexe, si l'on tient compte des différents éléments étrangers au tissu contractile propre qui entrent dans sa composition. Aussi, éliminerons-nous d'emblée la gélatine qui entre dans les proportions de 0,6 à 2 p. 100 dans sa composition, et qui provient du tissu connectif interstitiel. L'eau y entre dans une proportion de 77 à 78 p. 100 (Bibra). Cette eau est contenue dans le plasma musculaire dont la composition n'est pas exactement connue. Comme le plasma sanguin, ce plasma se coagule à la mort du muscle et donne lieu à la séparation d'une substance albumineuse et d'un liquide, le sérum musculaire (Kühne).

Le plasma musculaire est alcalin chez le vivant, acide dans les muscles à l'état de rigidité cadavérique.

On y trouve plusieurs substances albuminoïdes, solubles ou insolubles, dont la plus connue est la myosine, isolée par Kühne, coagulable spontanément. Traité par l'acide chlorhydrique, le muscle donne une substance particulière, la syntonine.

Si l'on fait macérer des muscles dans l'eau, on obtient un liquide rougeâtre qui contient la matière colorante du muscle, identique, d'après Kühne, avec la matière colorante du sang.

On y rencontre des produits de désassimilation tels que la créatine, la créatinine, l'hypoxanthine, la xanthine. On y trouve encore le sucre musculaire ou inosite. Chez l'embryon, on y rencontre de la matière glycogène qui disparaît à la naissance.

Les acides organiques s'y trouvent en assez grand nombre : de l'acide inosique dans le muscle fatigué (Liebig) ; de l'acide butyrique et les acides acétique, formique et lactique.

Le muscle vivant renferme de l'oxygène et de l'acide carbonique.

Parmi les sels minéraux, ce sont les sels de potasse et les phosphates qui prédominent. Le phosphate de magnésie est aussi très abondant. Il y a peu de chlorures et pas du tout de sulfates.

§ IV. — Annexes des muscles

Nous comprendrons sous ce titre d'annexes : 1° les *aponévroses*, qui recouvrent les muscles ou même les enveloppent entièrement ; 2° les *gaines fibreuses*, qui maintiennent leurs tendons contre les gouttières osseuses sur lesquelles ils glissent ; 3° les *gaines synoviales* et les *bourses séreuses*, qui facilitent le glissement soit des tendons, soit des corps musculaires eux-mêmes.

1° **Aponévroses.** — On donne le nom d'*aponévroses* ou de *fascia* à un ensemble de membranes fibreuses qui enveloppent les muscles et qui ont pour effet de s'opposer à leur déplacement, toutes les fois qu'ils se contractent. Par une extension abusive, on donne encore ce nom à ces tendons membraneux par lesquels se terminent quelques muscles larges et minces, les obliques de l'abdomen par exemple.

Il existe donc deux ordres d'aponévroses : les *aponévroses de contention* et les *aponévroses d'insertion*. Il ne saurait être ici question de ces dernières, qui sont de vrais tendons étalés en membrane; nous ne nous occuperons exclusivement que des aponévroses de contention ou aponévroses d'enveloppe.

On les rencontre aux membres, au tronc, au cou, à la tête, sur tous les points où un muscle est susceptible de se déplacer en se contractant et, par suite, a besoin d'être *contenu*.

1° *Aux membres*, les aponévroses nous présentent un développement remarquable. Elles y affectent la forme d'un cylindre creux ou d'un manchon enveloppant dans toute leur étendue les masses musculaires qui se groupent autour des leviers osseux. A chacune de ces aponévroses on considère deux surfaces, l'une externe, l'autre interne. — La *surface externe* est en rapport avec la peau, qui glisse sur elle, grâce au tissu cellulaire sous-cutané, connu sous le nom de *fascia superficialis ;* c'est dans ce fascia superficialis, plus ou moins riche en cellules adipeuses, que cheminent les vaisseaux et les nerfs dits superficiels. — La *surface interne* repose sur les muscles, qui parfois s'insèrent sur elle, comme on le voit à l'avant-bras et à la jambe, mais qui se contentent le plus souvent de s'unir à elle à l'aide d'un tissu conjonctif lâche. De cette surface profonde de l'aponévrose se détachent toujours une série de prolongements plus ou moins résistants qui se dirigent vers l'axe du membre : les uns se fixent à l'os et, sous le nom de *cloisons intermusculaires*, partagent les muscles en groupes distincts; les autres se jettent sur les muscles eux-mêmes ou sur les gros vaisseaux en leur constituant des enveloppes ou gaines (gaine du vaste interne, gaines des vaisseaux fémoraux). En passant au-dessus des saillies osseuses, l'aponévrose des membres se fixe d'ordinaire à ces saillies, comme on peut le constater au niveau de l'épitrochlée, de l'épicondyle et des deux malléoles.

Les aponévroses ne se contentent pas de donner naissance à des faisceaux musculaires ; elle reçoivent parfois la terminaison, soit partielle, soit totale, de certains muscles qui, pour cette raison, sont appelés ses *muscles tenseurs*. L'expansion aponévrotique du biceps et le tenseur du fascia lata nous fournissent des exemples très nets d'une pareille disposition.

Enfin, les aponévroses d'enveloppes des membres présentent çà et là des orifices plus ou moins larges, à travers lesquels passent les différents organes, vaisseaux et nerfs, qui de la couche sous-cutanée descendent dans la couche sous-aponévrotique ou, vice versa, remontent de cette dernière couche dans le fascia superficialis. Je signalerai, à ce sujet, la partie antérieure et supérieure de l'aponévrose fémorale qui, en raison de ses nombreux orifices, a été comparée à un crible et a reçu le nom de *fascia cribriformis*.

2° *Sur le tronc* et *sur le cou*, les aponévroses présentent une disposition analogue ; mais elles sont beaucoup plus minces, à l'exception toutefois de l'aponévrose des gouttières vertébrales qui est à la fois très épaisse et très résistante. Il est vrai de dire que cette dernière aponévrose se rattache plutôt aux aponévroses d'insertion qu'aux aponévroses de contention.

3° *A la tête*, les aponévroses ne forment pas une nappe continue. C'est qu'il existe ici un système musculaire spécial, les muscles peauciers, qui s'attachent à la peau, au moins par une de leurs extrémités. Aussi ne rencontre-t-on entre les muscles et la peau aucune lame fibreuse. Des aponévroses isolées recouvrent le temporal, le masséter et même le buccinateur.

Si nous considérons maintenant les aponévroses au point de vue de leurs caractères physiques, nous les voyons se présenter à nous sous la forme de membranes blanchâtres, revêtant parfois un aspect nacré. Quoique fort souples, elles sont très résistantes et à peu près inextensibles, ce qui s'accorde parfaitement avec les fonctions qui leur sont dévolues. Quant à leur développement, il varie, comme le fait judicieusement remarquer Cruveilhier, avec celui des muscles sous-jacents : « Les aponévroses, dit-il, ont une épaisseur et, par conséquent, une force rigoureusement proportionnée à la force et à la résistance des muscles qu'elles engainent ou auxquels elles servent de moyen d'insertions. Aussi l'aponévrose fémorale est-elle singulièrement plus forte que l'aponévrose brachiale ; aussi l'épaisseur des aponévroses va-t-elle en augmentant depuis la partie supérieure jusqu'à la partie inférieure des membres ; aussi le puissant muscle vaste externe est-il pourvu d'une aponévrose contentive plus forte que les muscles de la région postérieure et que ceux de la région interne de la cuisse. On peut donc considérer comme une loi sans exception que le système aponévrotique suit constamment, dans son développement, les mêmes phases que le système musculaire. »

Structure. — Les aponévroses sont formées, par des fibres conjonctives à directions variables. Ces fibres sont moins volumineuses que celles des tendons. Elles interceptent entre elles des espaces éminemment variables dans lesquels se moulent des cellules d'origine conjonctive. Ces dernières, comme les cellules tendineuses, portent des crêtes d'empreinte et des ailettes dont la disposition est aussi irrégulière que celle des espaces qui les contiennent. Les faisceaux aponévrotiques sont, comme les faisceaux ten-

dineux, compris entre les cloisons de tissu conjonctif lâche. Les aponévroses contiennent des fibres élastiques qui sont d'autant plus abondantes que les aponévroses sont moins résistantes.

Les aponévroses présentent une vascularisation des plus riches, bien différente de celle que lui accordaient les anciens auteurs. — Les *artères*, fort nombreuses, munies de leurs trois tuniques, se détachent des troncs sous-cutanés pour pénétrer, par leur face externe, les aponévroses d'enveloppe des membres et former, dans leur couche superficielle, un réseau à mailles très serrées, dans leur couche profonde un deuxième réseau à capillaires plus déliés. — Les *veines* accompagnent les artères et sont tributaires des veines sous-cutanées.

L'existence des *nerfs* dans les aponévroses n'est pas contestable depuis les recherches de M. Sappey (1866) et le travail plus récent de Tschiriew (1879). Pour M. Sappey, les nerfs aponévrotiques émanent pour la plupart des nerfs sous-cutanés; Tschiriew s'est efforcé de démontrer avant tout que les aponévroses reçoivent des fibrilles terminales des nerfs sensibles des muscles sous-jacents.

2° **Gaines fibreuses des tendons.** — On donne ce nom à des arcades fibreuses qui se fixent aux deux bords des gouttières osseuses, dans lesquelles glissent les tendons. Elles forment ainsi, de concert avec ces gouttières, des canaux ostéo-fibreux d'une longueur variable, mais fermés de toutes parts.

Ces gaines fibreuses ont pour effet, on le conçoit, de maintenir les tendons solidement appliqués contre leur gouttière, tout en leur permettant d'y glisser librement. Il en est quelques-unes qui deviennent dans certains cas de véritables poulies de réflexion.

Les gaines fibreuses des tendons occupent les extrémités des membres. Nous les retrouverons plus tard à la face antérieure des phalanges où elles donnent passage aux tendons des muscles fléchisseurs; nous les rencontrons aussi autour du poignet et du cou-de-pied où elles prennent le nom de ligaments annulaires.

Structure. — Ces arcades fibreuses sont très solidement construites. Elles ont une structure analogue à celle des aponévroses. Elles sont formées, en effet, de faisceaux fibreux très résistants, unis par un tissu conjonctif lâche; dans le tissu interstitiel cheminent des artères, des veines et des nerfs. Sur la partie la plus interne de la membrane, en rapport avec le tendon, on constate la présence d'une série d'éléments cellulaires, qui sont pour Sappey des cellules de cartilage à l'état rudimentaire.

Les fibres qui constituent les gaines fibreuses des tendons prennent leur insertion sur l'os. Elles pourraient être à la rigueur considérées comme des dépendances du périoste. Tantôt ces gaines sont formées d'un seul plan de fibres, tantôt de deux ou même plus.

3° **Gaines synoviales tendineuses.** — Les gaines synoviales tendineuses ont pour rôle de favoriser le glissement des tendons. Ce sont de véritables séreuses, c'est-à-dire des sacs sans ouverture, qui tapissent d'une part la face interne du conduit cylindrique ostéo-fibreux où glisse le tendon, de là vont se réfléchir sur la périphérie de ce dernier et le recouvrent.

Il ne faut pas croire cependant que la séreuse tendineuse soit formée par

deux cylindres tapissant l'un la périphérie du tendon, l'autre la paroi du conduit ostéo-fibreux, et reliés à leurs extrémités. Le cylindre externe est relié le plus souvent au cylindre interne par une cloison formant ce qu'on appelle un mésotendon. Si nous suivons le trajet d'une de ces gaines synoviales, nous la voyons tapisser une partie du canal, puis abandonner la paroi pour se porter vers le tendon, recouvrir ce tendon, s'adosser à elle-même pour former le méso et de là, après avoir tapissé le reste de la paroi du canal, venir rejoindre son point de départ. Ce mésotendon sert à porter au tendon les vaisseaux et les nerfs (fig. 348, C). Il peut être continu sur toute l'étendue de la gaine synoviale ; mais il arrive souvent qu'il présente des solutions de continuité, et même dans certains cas, lorsque le jeu du tendon est considérable, il est réduit à quelques *tractus*. Il existe cependant des gaines tendineuses privées de mésotendon; elles revêtent alors une forme vésiculeuse, et sont interposées entre une portion de la surface tendineuse et la partie correspondante du canal ostéo-fibreux, sans tapisser entièrement ni l'un ni l'autre. Dans ces cas, les vaisseaux et les nerfs arrivent au tendon par la portion privée de gaine synoviale (fig. 348, B).

Les synoviales tendineuses débordent généralement, en haut comme en bas, les canaux ostéo-fibreux qu'elles tapissent. Dégagées du canal, elles acquièrent une indépendance plus ou moins complète, et elles apparaissent alors sous la forme de membranes minces et transparentes.

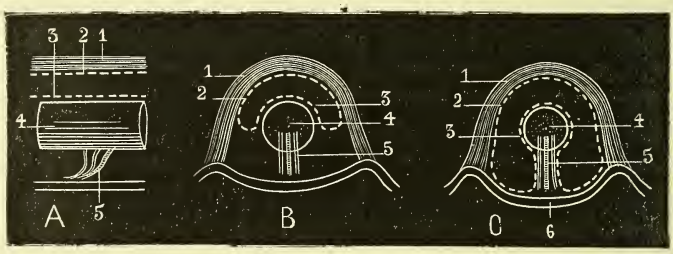

Fig. 348.

Gaines synoviales des tendons.

A, un tendon vu dans le sens de sa longueur.
B, un tendon vu en coupe transversale et revêtu par la séreuse dans l'une de ses moitiés seulement.
C, un tendon vu en coupe transversale et revêtu par la séreuse sur la plus grande partie de son pourtour; on voit cette séreuse se réfléchir sur les vaisseaux des tendons pour former un mésotendon.
1, gaine fibreuse du tendon. — 2, feuillet pariétal et 3, feuillet viscéral de la synoviale tendineuse. — 4, tendon. — 5, vaisseaux du tendon. — 6, fond de la gouttière osseuse dans laquelle glisse le tendon.

Les gaines synoviales des tendons sont le plus souvent isolées : il en est quelques-unes, cependant, qui communiquent avec la synoviale de l'articulation voisine. Telle est la synoviale du poplité qui communique avec l'articulation du genou; telle est encore la gaine synoviale de la longue portion du biceps, qui n'est, pour ainsi dire, qu'une expansion de la synoviale de l'épaule, etc.

Structure. — Les synoviales tendineuses sont constituées par deux couches: l'une externe, de nature conjonctive; l'autre interne, de nature endothéliale. La couche conjonctive varie suivant qu'on la considère à la face interne du canal ostéo-fibreux et à la surface extérieure du tendon.

A la face interne du conduit ostéo-fibreux, elle est assez développée, formée de faisceaux conjonctifs entremêlés de fibres élastiques. Il peut exister dans cette paroi des pelotons graisseux, qui forment, dans certains cas, les saillies désignées sous le nom de glandes de Clopton Havers, et que nous avons déjà rencontrées dans les séreuses articulaires; on en trouve dans les gaines du tendon d'Achille, du muscle poplité, etc. On a encore décrit dans les gaines tendineuses des cryptes synoviaux, nouveau point de ressemblance avec les séreuses articulaires.

Au niveau du tendon, cette couche externe est réduite à une simple couche de cellules conjonctives, qu'on décèle par l'imprégnation d'argent, et qui sont placées immédiatement au-dessous de la couche endothéliale, Ces cellules sont mêlées à une substance amorphe, qui devient brune sous l'influence de la nitratation, et qui occupe leurs interstices. Ces cellules conjonctives sont étoilées, et ce fait avait amené Recklinghausen à penser que les cellules tendineuses étaient étoilées aussi bien dans le sens de la largeur du tendon que sur les coupes transversales de cet organe.

La couche interne de la gaine synoviale tendineuse, aussi bien au niveau du tendon que de la surface interne du conduit et du mésotendon, est formée par de l'épithélium pavimenteux simple.

Ces gaines, au niveau de la paroi pariétale, possèdent des vaisseaux et des nerfs.

4° **Bourses séreuses annexées aux muscles.** — Indépendamment des synoviales que nous venons de décrire et qui entourent les tendons à la manière d'une double gaine, les muscles possèdent encore d'autres synoviales appelées *bourses séreuses*. Celles-ci affectent une forme vésiculaire et, au lieu d'envelopper l'organe sur tout son pourtour comme les précédentes, elles s'appliquent tout simplement sur une de ses faces, qu'elle sépare des parties sur lesquelles elle glisse.

Les bourses séreuses se développent partout où s'effectue un glissement d'une certaine étendue. Elles se divisent en deux ordres, suivant qu'elles sont en rapport avec un tendon ou avec un muscle :

a. Les *bourses séreuses tendineuses* sont placées le plus souvent entre un tendon et la surface osseuse sur laquelle il glisse : telle est la bourse séreuse du tendon d'Achille, située entre le tendon et la face postérieure du calcanéum; telle est encore la bourse séreuse de l'obturateur interne, située entre le tendon de ce muscle et la petite échancrure sciatique, etc. On peut les rencontrer encore entre deux tendons voisins : telle est la bourse séreuse qui sépare l'un de l'autre le tendon du grand dorsal et celui du grand rond.

b. Les *bourses séreuses musculaires* ou *intermusculaires* se développent entre deux muscles qui glissent l'un sur l'autre et elles sont d'autant plus considérables que ces mouvements de glissement sont plus fréquents et plus étendus. On rencontre une bourse séreuse entre le sous-épineux et le deltoïde; on en voit une autre entre le grand fessier et les muscles de la cuisse qui se fixent à l'ischion, etc.

Structure. — Les bourses séreuses annexées aux muscles sont analogues par

leur structure comme par leur forme aux bourses séreuses sous-cutanées. Elles renferment dans leur intérieur une certaine quantité d'un liquide onctueux et filant, dont l'aspect rappelle la synovie des cavités articulaires.

§ V. — Action mécanique des muscles

Les muscles striés, sauf les sphincters et les muscles striés formant canaux, sont attachés par une de leurs extrémités à un point fixe et par l'autre à un point mobile. Par leur contraction, ils tendent à rapprocher le point mobile du point fixe. Pour un même muscle, le point fixe n'est pas immuable, et il peut devenir le point mobile, lorsque ce muscle exécute le mouvement inverse du mouvement habituel. Mais, pour qu'un muscle exerce son action locomotrice, il faut qu'une de ses insertions soit fixe, l'autre mobile. Les muscles, par leur insertion mobile, vont s'attacher à un os mobile lui-même

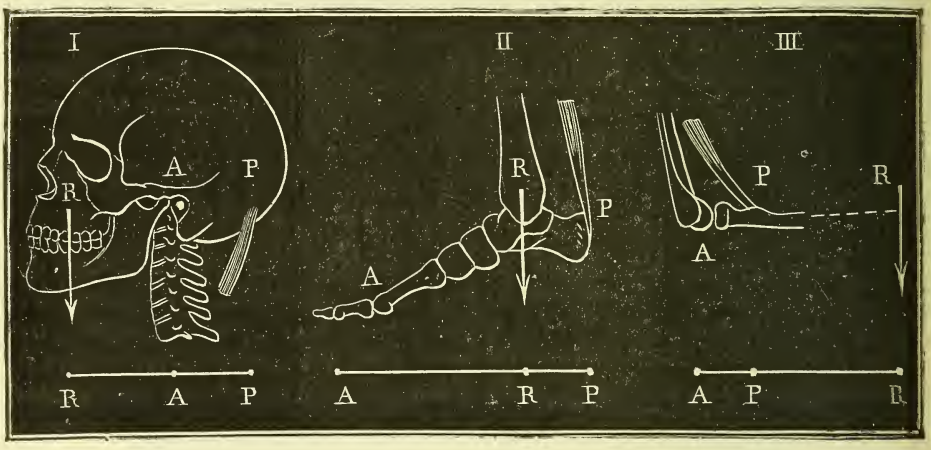

Fig. 349.

Schéma représentant les différentes espèces de leviers en rapport avec l'action mécanique des muscles.

A, point d'appui. — P, puissance. — R, résistance.

I, levier du premier genre représenté par l'articulation de la tête avec la colonne vertébrale. — A, point d'appui. — P, muscles de la nuque. — R, poids de la tête. Au-dessous se trouve figuré le levier mathématique du premier genre.

II, levier du deuxième genre, représenté par le mouvement du pied dans la marche. Même observation que pour le genre précédent. R, représente le poids du corps porté sur l'astragale.

III. levier du troisième genre, représenté par l'action du muscle biceps dans la flexion de l'avant-bras. R, représente le poids de l'avant-bras, de la main et des corps contenus dans cette dernière.

autour d'une articulation. On reconnaît sans peine que l'os appuyé sur un autre os au niveau d'une articulation, mis en action par la puissance contractile du muscle et faisant effort contre une résistance quelconque, constitue un exemple des machines simples, un véritable levier : l'os représente la barre rigide, le levier proprement dit; le point d'appui se trouve dans l'articulation autour de laquelle l'os se meut; la puissance est représentée par le muscle en contraction; la résistance est l'effort à vaincre.

La disposition réciproque du point d'appui et des points d'application de la résistance et de la puissance donne lieu, en mécanique, à la distinction de trois genres de levier : dans le premier genre, le point d'appui est placé entre

la puissance et la résistance; dans le second, la résistance est appliquée entre le point d'appui et la puissance; dans le troisième, la puissance est appliquée entre le point d'appui et la résistance. On désigne sous le nom de bras de levier de la puissance la distance qui sépare le point d'application de cette dernière du point d'appui; le bras de levier de la résistance est la distance qui existe entre le point d'appui et le point d'application de la résistance.

Nous pouvons trouver facilement des exemples de ces trois genres de levier dans l'organisme :

Premier genre. — L'équilibre de la tête sur l'articulation occipito-atloïdienne représente l'action d'un levier du premier genre. Le point d'appui est dans l'articulation; la puissance est représentée par les muscles de la nuque qui vont s'insérer sur la partie postérieure de l'occipital; la résistance est le poids de la tête, qui s'applique au centre de gravité de la tête placé un peu en avant et au-dessus de l'articulation. D'une façon générale, ces leviers du premier genre se rencontrent dans les actions d'équilibre, qui se produisent pour le maintien de la station verticale. En effet, au niveau de chaque vertèbre, nous retrouverions un système de levier du même genre (résistance, poids des viscères en avant du corps vertébral; point d'appui, au niveau de ces corps et des articulations des apophyses articulaires; puissance, muscles des gouttières vertébrales, masse sacro-lombaire). Dans l'articulation du bassin avec le fémur, de la cuisse avec la jambe et de la jambe avec le pied, nous retrouverions le même type de levier.

Deuxième genre. — Le soulèvement du pied dans la marche nous offre un exemple bien net de ce second genre, qui n'est pas du reste très répandu dans l'économie. Le point d'appui est représenté par l'ensemble des têtes des métacarpiens unis aux phalanges, reposant sur le sol; la puissance est appliquée à la partie postérieure du calcanéum, au niveau de l'insertion du tendon d'Achille; la résistance est appliquée au calcanéum et à l'astragale. Ici le bras de levier de la puisance est plus considérable que celui de la résistance. L'effort à produire est inférieur au poids qui représente la résistance. Il y a donc économie d'effort. Mais ce qui est gagné en force est perdu en vitesse; le mouvement est plus lent quand le tendon est soulevé plus haut.

Troisième genre. — Le levier du troisième genre est de beaucoup le plus commun dans l'organisme. L'action du biceps sur l'avant-bras nous en offre un exemple assez net. Le point d'appui est dans l'articulation du coude; le point d'application de la puissance à la tubérosité bicipitale du radius; la résistance est représentée d'ordinaire par le poids des corps placés dans la main. Ici, le bras de levier de la puissance est plus court que celui de la résistance et, les efforts pour tenir un levier en équilibre étant en raison inverse des bras du levier, la puissance à développer sera plus considérable que la valeur de la résistance; mais ce qui est perdu en force est gagné ici en vitesse, car le chemin parcouru par les corps produisant la résistance sera plus étendu. Si nous examinions un à un les nombreux exemples de leviers qu'offre l'organisme, nous verrions qu'ils appartiennent toujours à genre tel que nous puissions en tirer le plus de parti possible.

Voyez, au sujet de l'action mécanique des muscles, l'intéressant mémoire du professeur

Lesshaft, *Des divers types musculaires et de la façon différente dont s'exerce la force active des muscles*, in Mém. de l'Acad. des Sc. de Saint-Pétersbourg, 1884.

§ VI. — Nomenclature des muscles

L'étude des muscles et de leurs enveloppes est une des parties les plus intéressantes de l'anatomie humaine ; mais c'est aussi une des parties les plus longues et les plus difficiles, en raison même du nombre considérable de ces muscles, qui dépasse, chez l'homme, le chiffre de quatre cents.

Aussi est-il absolument nécessaire, avant de décrire isolément chacun de ces muscles, de bien les classer. Deux méthodes s'offrent à nous : l'une *physiologique*, l'autre *topographique*. — La méthode physiologique, inaugurée par Vésale et adoptée plus tard par Winslow, groupe les muscles d'après leurs fonctions, c'est-à-dire d'après le genre de mouvement qu'ils impriment aux leviers du squelette sur lesquels ils s'insèrent. C'est ainsi qu'on a décrit les *muscles moteurs du bras sur l'épaule*, les *muscles moteurs de la jambe sur la cuisse*, etc., etc. — La méthode topographique consiste, comme son nom l'indique, à classer les muscles d'après la position qu'ils occupent sur le squelette, en ne tenant aucun compte de leur forme, de leurs insertions et de leurs usages. Ainsi les différents muscles qui entourent l'humérus constituent une région, les *muscles du bras;* les muscles qui s'étalent en avant de la colonne cervicale, entre la tête et le thorax, en forment une autre, les *muscles du cou*, etc., etc.

De ces deux méthodes, la première présente les plus grands avantages, en anatomie comparée, quand il s'agit avant tout de suivre et d'interpréter les modifications, souvent si profondes, que subit une formation musculaire en passant d'un groupe zoologique à un autre. Mais, en anatomie humaine, il faut bien le reconnaître, la méthode topographique, pour être moins scientifique, est préférable à bien des égards, en ce qu'elle nous permet d'apprécier, d'une façon aussi rapide que précise, les rapports de chacun des muscles, soit avec les muscles voisins, soit avec les organes d'un autre ordre, artères, veines et nerfs, qui cheminent à ses côtés. Cette méthode, du reste, est celle qui a prévalu et qui a été suivie, dans ce dernier siècle, par la presque unanimité des anatomistes. Nous l'adopterons à notre tour et décrirons successivement les treize groupes suivants :

1° *Muscles de la tête;* 2° *Muscles du cou;* 3° *Muscles de la région postérieure du tronc;* 4° *Muscles du thorax;* 5° *Muscles de l'abdomen;* 6° *Muscles de l'épaule;* 7° *Muscles du bras;* 8° *Muscles de l'avant-bras;* 9° *Muscles de la main;* 10° *Muscles du bassin;* 11° *Muscles de la cuisse;* 12° *Muscles de la jambe;* 13° *Muscles du pied.*

Quant aux *aponévroses*, nous les décrirons, suivant la même méthode, à la suite des différents groupes musculaires auxquels elles sont annexées.

CHAPITRE PREMIER

MUSCLES DE LA TÊTE

Des muscles de la tête, les uns, en rapport avec la mobilité des téguments, s'insèrent par une de leurs extrémités au moins sur la surface profonde de la peau ; les autres, en rapport avec les mouvements du maxillaire inférieur, s'attachent d'une part sur ce dernier os et d'autre part sur le crâne. De là une première division de ces muscles en deux groupes : les muscles *masticateurs* et les muscles *peauciers*. Ces derniers se subdivisent à leur tour, d'après leur situation, en *peauciers du crâne* et *peauciers de la face*.

Nous étudierons donc successivement :

1° Les *muscles masticateurs ;*

2° Les *muscles peauciers du crâne ;*

3° Les *muscles peauciers de la face.*

ARTICLE I

MUSCLES MASTICATEURS

Les muscles masticateurs sont au nombre de quatre : le *temporal*, le *masséter*, le *ptérygoïdien interne* et le *ptérygoïdien externe*. Ces deux derniers sont situés en dedans du maxillaire.

§ I. — Temporal (fig. 357, p. 518).

Le muscle temporal occupe la fosse temporale dont il prend la forme et les dimensions. C'est un large éventail dont la base est dirigée en haut et en arrière et dont le sommet correspond à l'apophyse coronoïde du maxillaire inférieur.

Insertions. — Ce muscle s'insère d'une part : 1° sur la ligne temporale inférieure ; 2° dans toute l'étendue de la fosse temporale située au-dessous de cette ligne temporale inférieure ; 3° sur la face profonde de l'aponévrose qui le recouvre, mais dans sa partie supérieure seulement ; 4° sur la face interne de l'arcade zygomatique.

De ces différentes surfaces d'origine, les faisceaux charnus du muscle temporal se dirigent, les antérieurs verticalement en bas, les moyens oblique-

ment en bas et en avant, les postérieurs horizontalement en avant. Ils se terminent sur les deux faces d'une aponévrose, qui est d'abord cachée dans l'épaisseur du muscle; elle s'en dégage bientôt, diminue de largeur au fur et à mesure qu'elle descend, et prend finalement la forme d'un tendon de 1 ou 2 centimètres de largeur, lequel vient s'attacher à la fois sur le sommet, sur les deux bords et sur la face interne de l'apophyse coronoïde.

Rapports. — La face profonde du temporal repose sur la paroi osseuse de la fosse temporale, dont elle est séparée par les vaisseaux et les nerfs temporaux profonds. Sa face superficielle est recouverte par une aponévrose importante, l'*aponévrose temporale.*

Aponévrose temporale. — De même forme que le muscle, l'aponévrose temporale prend naissance sur la ligne temporale supérieure et vient se terminer, en bas, sur l'arcade zygomatique. Simple à son origine, elle se divise, avant d'atteindre cette arcade, en deux feuillets, l'un superficiel, l'autre profond : le feuillet superficiel se termine sur le bord supérieur de l'arcade zygomatique ; le feuillet profond, sur la face interne de cette même arcade. Dans l'espace triangulaire qui résulte de l'écartement des deux feuillets se trouve un paquet cellulo-adipeux, au milieu duquel cheminent l'artère temporale profonde moyenne et quelques veines.

La face profonde de l'aponévrose temporale est en rapport direct avec le muscle temporal dans sa portion supérieure; plus bas, elle s'en trouve séparée par une nappe graisseuse qui augmente d'épaisseur au fur et à mesure qu'on se rapproche de l'apophyse coronoïde. — Sa face superficielle répond à la peau, dont elle est séparée toutefois par une expansion de l'aponévrose épicrânienne (voyez plus loin) et par une couche cellulo-graisseuse, au milieu de laquelle cheminent le nerf auriculo-temporal et l'artère temporale superficielle.

Action. — Le muscle temporal élève le maxillaire inférieur et l'applique contre la mâchoire supérieure. Par ses faisceaux postérieurs, à direction horizontale, il attire le condyle en arrière et le ramène dans la cavité glénoïde, lorsqu'il a été porté en avant par la contraction des deux ptérygoïdiens externes.

Variétés. — Les fibres inférieures du muscle, celles qui se détachent de la crête temporale du sphénoïde, peuvent former un faisceau distinct se fixant à l'apophyse coronoïde par un tendon particulier (Theile). — J'ai vu plusieurs fois le tendon terminal s'insérer sur toute l'étendue de l'échancrure sigmoïde. — Il peut s'étendre jusqu'aux molaires (Macalister). — Horner (*Special Anatomy*, vol. I, p. 372) et après lui Macalister (*Catal. of muscular anomalies*, in Transact. of the roy. Irish Academy, 1871) ont vu les fibres inférieures du temporal se fusionner avec le muscle ptérygoïdien externe.

§ II. — Masséter (fig. 352, p. 509).

Le masséter est un muscle quadrilatère, couché sur la face externe de la branche montante du maxillaire inférieur.

Insertions. — Ce muscle est constitué par deux faisceaux : un faisceau antérieur ou superficiel, et un faisceau postérieur ou profond.

a. Le *premier* se détache du bord inférieur de l'arcade zygomatique, dans ses deux tiers antérieurs, à l'aide d'une large aponévrose qui est très visible sur la face externe du muscle.

b. Le *second* s'insère également sur le bord inférieur de l'arcade zygomatique en arrière du précédent, ainsi que sur la face interne de cette même arcade. Il est souvent difficile d'isoler à ce niveau le temporal du masséter.

Les deux faisceaux d'origine du masséter se portent en bas, mais en suivant l'un et l'autre une obliquité contraire : le faisceau antérieur se dirige obliquement en bas et en arrière, le faisceau postérieur obliquement en bas et en avant. Ces deux faisceaux, nettement distincts en haut, se fusionnent en bas et en avant et viennent s'insérer sur la face externe de l'angle et de la branche du maxillaire inférieur.

Rapports. — La face profonde du muscle masséter répond à l'os sur lequel il s'insère; elle est séparée en avant du muscle buccinateur par un paquet de tissu cellulo-graisseux, connu sous le nom de *boule graisseuse* de Bichat. — Sa face superficielle est croisée d'arrière en avant : 1° par l'artère transversale de la face, qui chemine d'arrière en avant à un centimètre environ au-dessous de l'arcade zygomatique ; 2° par le prolongement antérieur de la parotide et par le canal de Sténon, qui est situé un peu plus bas ; 3° par les ramifications, déjà fort nombreuses, du nerf facial.

Le masséter est séparé de ces différents organes par une aponévrose, l'*aponévrose massétérine*.

Aponévrose massétérine. — Quadrilatère comme le muscle qu'elle recouvre, l'aponévrose massétérine s'insère en haut sur l'arcade zygomatique, en bas sur le bord inférieur du maxillaire inférieur, en arrière sur le bord parotidien du même os. En avant, elle contourne le bord antérieur du masséter et vient en partie s'attacher sur l'apophyse coronoïde, en partie se fusionner avec l'aponévrose du muscle buccinateur. Au niveau du prolongement antérieur de la parotide et du canal de Sténon qui lui fait suite, l'aponévrose massétérine se dédouble (Tillaux) pour former à ces deux organes une gaine complète.

Action. — Comme le temporal, le masséter est un muscle élévateur du maxillaire.

Variétés. — La couche profonde du masséter peut être renforcée par un faisceau émanant du ligament latéral externe de l'articulation temporo-maxillaire (Macalister). — Duméril (*Bull. de la Soc. philom.*, vol. III, p. 122) signale l'absence de l'un des masséters. — Une bourse séreuse peut se développer entre les deux faisceaux constitutifs du muscle (Monro) ou bien entre le faisceau profond et l'aponévrose massétérine (Hyrtl).

§ III. — Ptérygoïdien interne (fig. 350).

Situé en dedans de la branche de la mâchoire, le ptérygoïdien interne, qu'on désigne encore quelquefois sous le nom de *masséter interne*, s'étend obliquement de l'apophyse ptérygoïde à l'angle du maxillaire inférieur.

Insertions. — Il prend naissance en haut dans toute l'étendue de la fosse ptérygoïde. De là, ses fibres se portent en bas, en arrière et en dehors et

s'attachent à la face interne de l'angle du maxillaire par des lames aponévrotiques très résistantes.

Rapports. — Le muscle ptérygoïdien interne est en rapport en dedans avec le pharynx et avec le muscle péristaphylin externe, qui longe verticale-

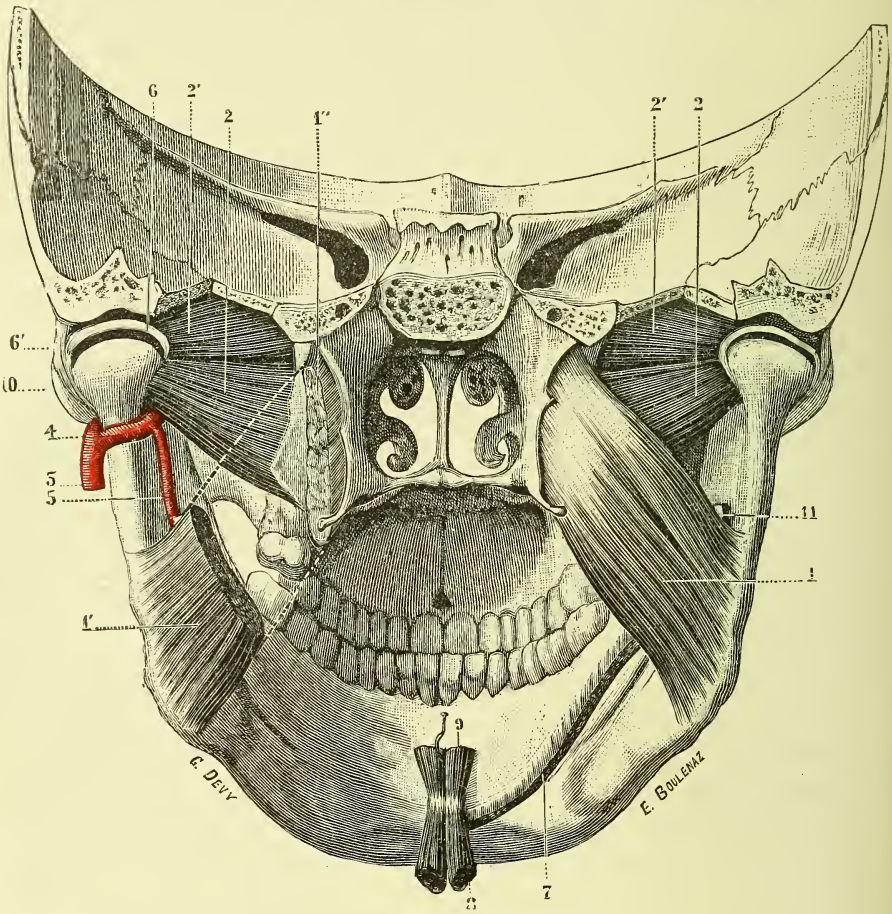

Fig. 350.

Muscles ptérygoïdiens, vus par leur partie postérieure (coupe du pharynx).

1, muscle ptérygoïdien interne du côté droit. — 1', 1'', portion inférieure et portion supérieure de ce même muscle réséqué à gauche. — 2, faisceau inférieur et 2', faisceau supérieur du muscle ptérygoïdien externe. — 3, carotide externe. — 4, artère maxillaire interne. — 5, artère dentaire inférieure. — 6, fibro-cartilage interarticulaire de l'articulation temporo-maxillaire. — 6', ligament latéral externe de cette articulation. — 7, muscle mylo-hyoïdien. — 8, muscle génio-hyoïdien. — 9, muscle génio-glosse. — 10, arcade zygomatique. — 11, épine de Spyx.

ment sa ligne d'insertion dans la fosse ptérygoïde. Il est séparé du pharynx par un espace angulaire à sinus postérieur, l'*espace maxillo-pharyngien*, dans lequel cheminent les deux carotides, la jugulaire interne et les nerfs grand sympathique, glosso-pharyngien, pneumogastrique, spinal et grand hypoglosse. — En dehors, le ptérygoïdien interne répond au muscle ptérygoïdien externe, au nerf lingual, au nerf et aux vaisseaux dentaires inférieurs (fig. 351). — Au niveau de son insertion inférieure, le muscle ptérygoïdien

interne n'est séparé du masséter que par l'épaisseur de l'os maxillaire.

Action. — Le ptérygoïdien interne est encore un élévateur du maxillaire inférieur. En outre, en raison de son obliquité, il imprime à cet os de légers mouvements de latéralité, mouvements qui sont surtout sous la dépendance du muscle suivant.

§ IV. — Ptérygoïdien externe (fig. 350 et 351).

Le muscle ptérygoïdien externe est logé dans la fosse zygomatique. Il représente un large éventail, répondant par un sommet à l'articulation temporo-maxillaire et par sa base à la base du crâne.

Insertions. — Ce muscle présente deux faisceaux d'origine : un faisceau

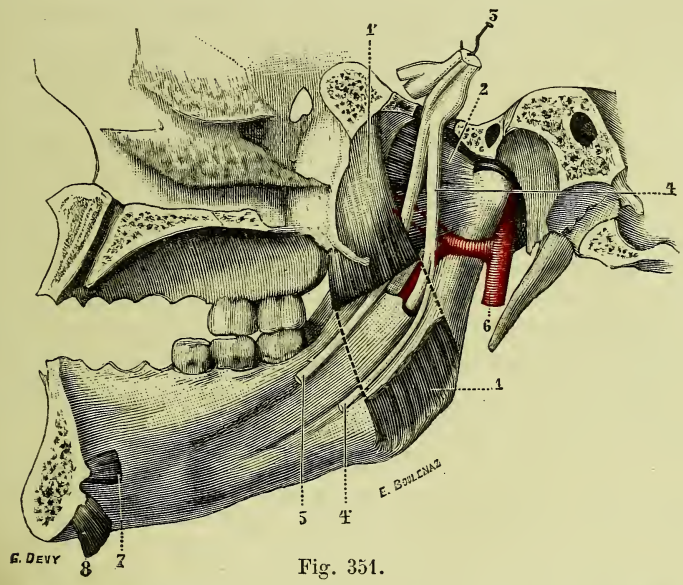

Fig. 351.

Muscles ptérygoïdiens du côté droit, vus par leur côté interne.

1, 1', ptérygoïdien interne. — 2, ptérygoïdien externe. — 3, trijumeau écrigné en haut. — 4, nerf dentaire inférieur. — 4', nerf mylo-hyoïdien. — 5, nerf lingual. — 6, carotide externe. — 7, muscle génio-glosse. — 8, muscle génio-hyoïdien.

inférieur, qui se détache de la face externe de l'apophyse ptérygoïde ; un faisceau supérieur, qui s'insère sur cette partie de la grande aile du sphénoïde qui fait partie de la fosse zygomatique. Ces deux faisceaux que l'on pourrait désigner, en raison de leur provenance, sous les noms de *faisceau ptérygoïdien* et de *faisceau sphénoïdal*, sont séparés l'un de l'autre par un petit espace triangulaire à base dirigée en dedans ; cet espace donne souvent passage à l'artère maxillaire interne.

Les deux faisceaux d'origine du ptérygoïdien externe se portent l'un et l'autre vers l'articulation temporo-maxillaire et se fusionnent plus ou moins avant de l'atteindre. Finalement, ils viennent se fixer sur le côté interne du col du condyle, ainsi que sur la partie correspondante du cartilage interarticulaire.

Rapports. — En dehors, le muscle ptérygoïdien externe répond au tendon du temporal. En dedans (fig. 351), il est en rapport avec le nerf dentaire inférieur, avec le nerf lingual et avec le muscle ptérygoïdien interne, qui croise presque à angle droit les faisceaux de sa portion inférieure.

Action. — Le muscle ptérygoïdien externe prend constamment son point fixe sur le crâne, son point mobile sur le condyle du maxillaire. Comme ce point mobile est placé en arrière du point fixe, la contraction du muscle a pour effet de porter en avant le condyle sur lequel il s'insère.

a. Les deux muscles se contractent-ils simultanément? Les deux condyles se déplacent ensemble : ensemble, ils se portent en avant, et, le maxillaire tout entier suivant ce mouvement de progression, les arcades dentaires inférieures dépassent en avant les arcades dentaires supérieures.

b. Un seul muscle se contracte-t-il? Seul, le condyle sur lequel il s'insère se déplace ; l'autre condyle reste immobile et le maxillaire exécute autour de ce dernier un mouvement de rotation, qui a pour effet de porter le menton du côté opposé.

c. Si les deux ptérygoïdiens externes se contractent alternativement et suivant un rythme régulier, le menton se porte alternativement à droite et à gauche et les molaires inférieures glissent dans tous les sens sur les molaires supérieures : ainsi se trouve constitué le mouvement de diduction ou de trituration, qui caractérise la mastication chez les ruminants.

En résumé : 1° la contraction simultanée des deux ptérygoïdiens externes détermine des mouvements de *projection en avant* du maxillaire inférieur ; 2° la contraction isolée et alternative de ces muscles détermine des mouvements de *latéralité* ou de *diduction*, en vertu desquels le menton se porte du côté opposé au muscle qui se contracte.

Variétés. — Theile (*Myologie*, p. 59) a vu manquer le chef sphénoïdal du ptérygoïdien externe. — La région des ptérygoïdiens présente parfois des faisceaux surnuméraires dont le plus important est le *pterygoideus proprius* de Henle, se rendant de la crête temporale du sphénoïde au bord postérieur de l'aile externe de l'apophyse ptérygoïde (voyez à ce sujet, Wagstaffe, *Journ. of Anat. and. Phys.*, vol. V, p. 281). — Macalister signale (six cas) un faisceau partant de la même crête et aboutissant à la tubérosité du maxillaire. — On a vu un faisceau se rendre de l'aile externe de l'apophyse ptérygoïde au ligament sphéno-épineux. — Le ligament *ptérygo-épineux* de Civinini, allant de l'aile externe de l'apophyse à l'épine du sphénoïde, peut être renforcé ou même remplacé par des faisceaux charnus (Theile).

A consulter au sujet des muscles mastoïdiens, Parigi, *Sulle inserzioni dei muscoli masticatori alla mandibola e sulla morfologia del condylo nell'uomo*, Arch. per l'Antropologia, 1890.

ARTICLE II

MUSCLES PEAUCIERS DU CRANE

Les muscles peauciers du crâne sont au nombre de deux de chaque côté : l'*occipital* en arrière et le *frontal* en avant. Réunis l'un à l'autre par une forte aponévrose, l'*aponévrose épicrânienne*, ils ont pu être considérés (Albi-

NUS, MECKEL) comme un muscle unique à forme digastrique, le muscle *occipito-frontal.*

Il convient d'étudier isolément : 1° le muscle *occipital;* 2° le muscle *frontal;* 3° l'*aponévrose épicrânienne.*

§ I. — OCCIPITAL

L'occipital (fig. 352, 15) est un muscle quadrilatère fort mince, situé à la partie postérieure de la tête, allant de la ligne courbe occipitale supérieure à l'aponévrose épicrânienne.

Insertions. — Il prend naissance sur les deux tiers externes de la ligne occipitale supérieure, ainsi que sur la partie correspondante de l'apophyse mastoïde. Cette insertion se fait à l'aide de fibres aponévrotiques fort courtes qui s'entre-croisent, en bas, avec les faisceaux d'origine du trapèze et du sterno-cléido-mastoïdien.

De cette longue ligne d'insertion, les faisceaux du muscle occipital se portent en haut et en avant et viennent se terminer sur le bord postérieur de l'aponévrose épicrânienne.

Les faisceaux les plus externes du muscle occipital se dirigent vers le pavillon de l'oreille et s'étendent parfois jusqu'à la face postérieure de la conque.

Rapports. — Recouvert par la peau qui lui adhère intimement, le muscle occipital recouvre le péricrâne, sur lequel il glisse dans ses contractions à l'aide d'un tissu cellulaire lâche. Il est séparé de son homologue du côté opposé par un espace triangulaire, dont le sommet tronqué correspond à la protubérance occipitale externe (fig. 352, 3').

Action. — Le muscle occipital, prenant son point fixe sur le crâne, attire en arrière l'aponévrose épicrânienne et les téguments qui la recouvrent; c'est donc un muscle tenseur de cette aponévrose. Par ses faisceaux externes il peut porter le pavillon en arrière et en dedans, devenant ainsi un congénère du muscle auriculaire postérieur.

Variétés. — L'occipital peut manquer (CASSEBOHM, MACALISTER), disposition excessivement rare. — Par contre, il peut s'étendre du côté de la ligne médiane et s'entre-croiser même avec celui du côté opposé (SŒMMERING). — Ses faisceaux externes ou auriculaires peuvent se séparer entièrement des faisceaux internes et constituer alors un petit muscle indépendant, plus ou moins confondu avec l'auriculaire supérieur ou l'auriculaire postérieur.

Muscle occipital transverse. — Bien décrit pour la première fois par E. SCHULTZE, de Rostock (*Schmidt's Jahrbuch*, Bd. CXXXVII, p. 228), qui l'a rencontré dix-huit fois sur vingt cinq sujets, l'occipital transverse (*tranversus nuchæ* des auteurs anglais) est un muscle généralement très grêle, couché tranversalement entre les insertions inférieures de l'occipital et les insertions supérieures du trapèze. Il s'insère, d'une part, sur la protubérance occipitale externe ou sur la partie la plus interne de la ligne courbe occipitale qui y aboutit. D'autre part, il se termine, suivant les cas : sur la partie la plus externe de cette même ligne occipitale, sur le tendon du sterno-cléido-mastoïdien, ou même sur l'extrémité postérieure du muscle auriculaire postérieur, formant alors avec ce dernier un véritable muscle digastrique. Dans certains cas même (GIBSON, HALLET), il y a continuité absolue entre les deux portions charnues, et l'auriculaire semble alors avoir reculé son origine postérieure jusqu'à la protubérance occipitale externe.

§ II. — Frontal

Situé sur la partie antérieure du crâne, le frontal (fig. 352, 1) est encore un muscle quadrilatère fort mince, s'étendant de la région orbitaire à l'aponévrose épicrânienne.

Insertions. — Il prend naissance, en haut, sur le bord antérieur de l'aponévrose épicrânienne par un bord qui est fortement convexe. De là, il se porte en bas et en avant vers l'orbite. Ses faisceaux internes ou médians gagnent la région intersourcilière et là semblent se confondre avec les muscles pyramidaux. Ses faisceaux moyens et ses faisceaux externes descendent vers le rebord supérieur de l'orbite et s'entre-croisent avec les deux muscles qui occupent cette région, l'orbiculaire et le sourcilier. Finalement, tous les faisceaux du frontal s'attachent à la face profonde de la peau des régions précitées.

Rapports. — Le frontal présente les mêmes rapports que le muscle précédent ; il glisse sur le péricrâne à l'aide d'un tissu cellulaire lâche et s'unit intimement à la peau à l'aide d'un tissu cellulaire extrêmement dense.

Action. — Si le muscle frontal se contracte isolément, il attire en avant l'aponévrose épicrânienne ; mais, si cette aponévrose est préalablement tendue et immobilisée par la contraction de l'occipital, le frontal, prenant sur elle son point fixe, élève la peau des sourcils. Dans l'un et dans l'autre cas, il détermine sur le front la formation de rides transversales. Dans le jeu de la physionomie, le frontal est le muscle de l'attention dont il exprime les différents degrés, depuis la simple surprise jusqu'à l'admiration et même l'épouvante.

Variétés. — L'absence du frontal a été constatée par Macalister (*loc. cit.*). — Sa continuité avec l'occipital aurait été observée par Mayer, mais aucun autre anatomiste ne signale une pareille disposition. — Anormalement, le muscle frontal peut s'insérer partiellement en avant sur des régions osseuses : l'apophyse orbitaire externe, l'arcade sourcilière, le rebord orbitaire, la glabelle, les os propres du nez, l'apophyse montante du maxillaire supérieur, l'apophyse orbitaire interne. — Halbertsma (in *Verslagen en Meded. d. k. Akademie van Wetenschappen naturk. Deel. VII*) considère cette dernière insertion comme normale. — Macalister signale également comme une disposition constante le passage d'un faisceau du frontal dans le muscle releveur commun de l'aile du nez et de la lèvre supérieure. — Le muscle frontal peut être divisé en plusieurs faisceaux distincts.

§ III. — Aponévrose épicranienne

L'*aponévrose épicrânienne* ou *calotte aponévrotique* (Theile) est une vaste lame fibreuse, qui recouvre, à la manière d'une calotte, la convexité du crâne. Séparée du périoste par un tissu cellulaire lâche qui lui assure un glissement facile, elle est au contraire intimement unie à la peau, qui l'accompagne toujours dans ses mouvements.

Dans le sens antéro-postérieur, l'aponévrose épicrânienne réunit les mus-

cles occipitaux aux muscles frontaux (fig. 353, 3). — *En arrière*, elle envoie entre les deux occipitaux un prolongement qui les sépare entièrement et vient

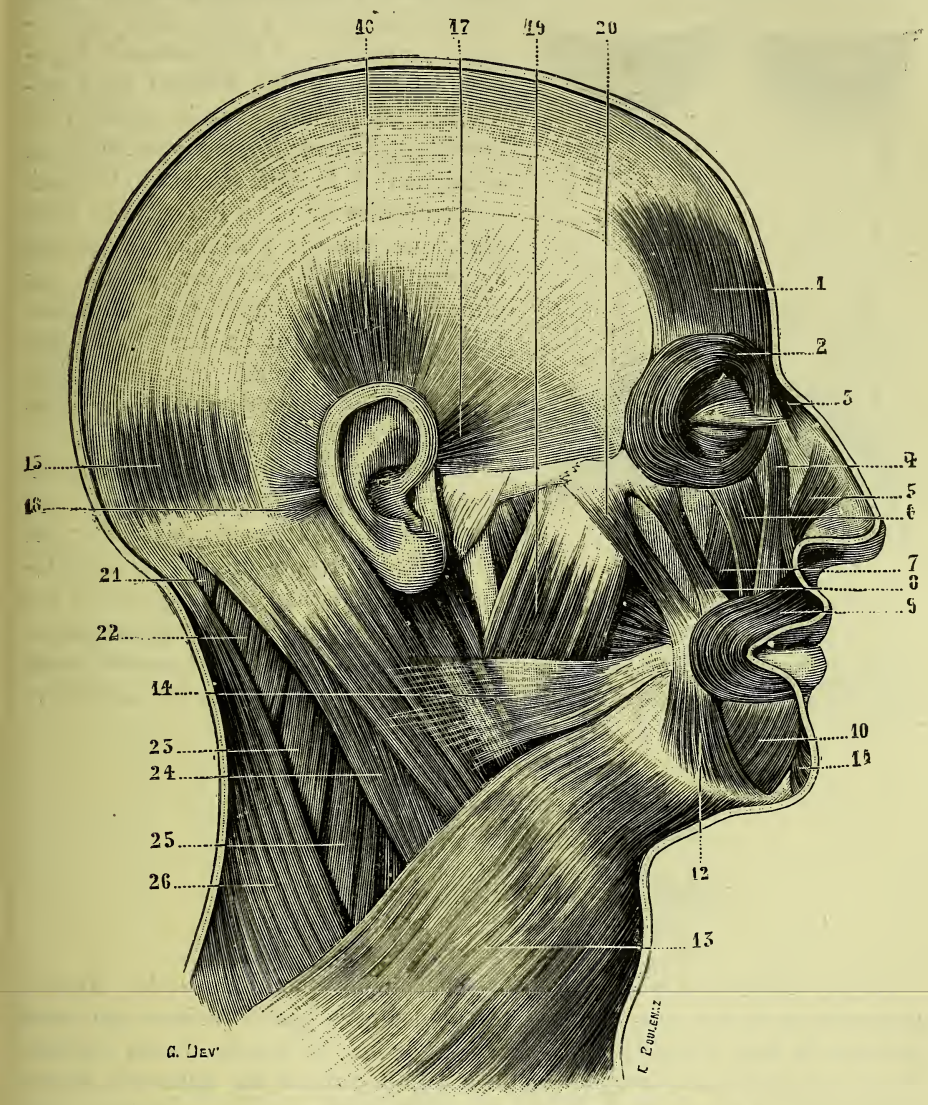

Fig. 352.

Muscles du crâne et de la face, couche superficielle.

1, muscle frontal. — 2, muscle orbiculaire des paupières. — 3, pyramidal du nez. — 4, élévateur commun de l'aile du nez et de la lèvre supérieure. — 5, transverse du nez. — 6, élévateur propre de la lèvre supérieure. — 7, canin. — 8, petit zygomatique. — 9, orbiculaire des lèvres.— 10, carré du menton. — 11, muscle de la houppe du menton. — 12, triangulaire des lèvres. — 13, peaucier du cou. — 14, risorius de Santorini. — 15, muscle occipital. — 16, auriculaire supérieur. — 17, auriculaire antérieur. — 18, auriculaire postérieur. — 19, masséter. — 20, grand zygomatique. — 21, complexus. — 22, splénius. — 23, angulaire de l'omoplate. — 24, sterno-cléido-mastoïdien. — 25, scalène postérieur. — 26, trapèze.

prendre insertion sur la protubérance occipitale externe, ainsi que sur le tiers interne de la ligne courbe supérieure de l'occipital. — *En avant*, elle envoie un prolongement angulaire moins important entre les deux frontaux, qui se

trouvent ainsi isolés l'un de l'autre, au niveau de leur origine (fig. 353). Au-dessous de ce prolongement, le frontal droit et le frontal gauche sont entièrement confondus. — *Latéralement*, l'aponévrose épicrânienne descend sur l'aponévrose temporale, vers le pavillon de l'oreille et l'arcade zygomatique. Mais, en s'éloignant de la ligne médiane, elle diminue en épaisseur et en importance. C'est ainsi que, dans le voisinage de l'arcade zygomatique, elle se trouve réduite aux dimensions d'une simple lame celluleuse. Elle glisse de haut en bas sur la face externe de cette arcade osseuse et vient se perdre peu à peu dans le tissu cellulaire de la région massétérine.

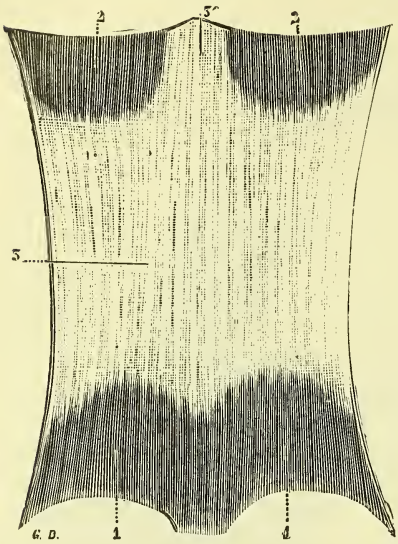

Fig. 353.

Schéma représentant le muscle occipito-frontal.

1, 1, muscle frontal. — 2, 2, muscle occipital. — 3, aponévrose épicrânienne. — 3', prolongement que cette dernière aponévrose envoie entre les deux muscles occipitaux.

Considérée au point de vue de sa structure, l'aponévrose épicrânienne est constituée par trois ordres de faisceaux : des faisceaux antéro-postérieurs ou longitudinaux, des faisceaux transversaux et des faisceaux obliques. Dans la région temporale, elle donne attache au muscle auriculaire supérieur et au muscle auriculaire antérieur.

ARTICLE III

MUSCLES PEAUCIERS DE LA FACE

Parties différenciées du panicule charnu des mammifères, les muscles peauciers de la face sont disposés autour des trois grands orifices que nous présente la face, l'*orifice palpébral*, les *narines*, la *bouche*. Leurs contractions, volontaires ou réflexes, produisent tout d'abord les différents degrés d'ouverture ou d'occlusion de ces orifices. Mais ces organes possèdent chez l'homme, ainsi que chez les primates, une nouvelle fonction tout aussi importante : ils président au jeu de la physionomie, traduisant au dehors les différentes impressions du sensorium.

Autour de l'orifice palpébral, nous avons deux muscles : l'*orbiculaire des paupières* et le *sourcilier*. — Sur le nez, nous en rencontrons quatre : le *pyramidal*, le *transverse*, le *myrtiforme* et le *dilatateur des narines*. — L'orifice buccal enfin nous en présente onze : un d'abord, de forme annulaire, l'*orbiculaire des lèvres*, qui préside à son occlusion ; puis, une série de dix autres qui, partis des différentes régions de la face, viennent s'insérer sur son pour-

tour comme autant de rayons convergents ; ce sont, en allant de haut en bas : l'*élévateur commun de l'aile du nez et de la lèvre supérieure*, l'*élévateur propre de la lèvre supérieure*, le *canin*, le *petit zygomatique*, le *grand zygomatique*, le *buccinateur*, le *risorius*, le *triangulaire des lèvres*, le *carré du menton* et le *muscle de la houppe du menton*.

Au total, les muscles peauciers de la face sont au nombre de dix-sept, que nous étudierons dans l'ordre précédemment indiqué.

§ 1. — Orbiculaire des paupières

Ce muscle (fig. 352, 2) entoure l'orifice palpébral à la manière d'un anneau elliptique, aplati, large et mince. Sa circonférence intérieure se confond avec le pourtour de l'orifice palpébral lui-même ; sa circonférence extérieure, beaucoup plus étendue, dépasse les limites des paupières et recouvre le pourtour de l'orbite. Aussi divise-t-on généralement le muscle orbiculaire en deux portions ou zones concentriques : une *zone orbitaire*, répondant au pourtour de l'orbite ; une *zone palpébrale*, inscrite dans la précédente et répondant aux paupières. De ces deux zones, la première est plus épaisse et plus colorée, la seconde est plus mince et plus pâle.

Insertions. — Le muscle orbiculaire prend naissance dans la région de l'angle interne de l'œil et se termine sur la peau de l'angle externe. Son insertion dans la région de l'angle interne est assez complexe :

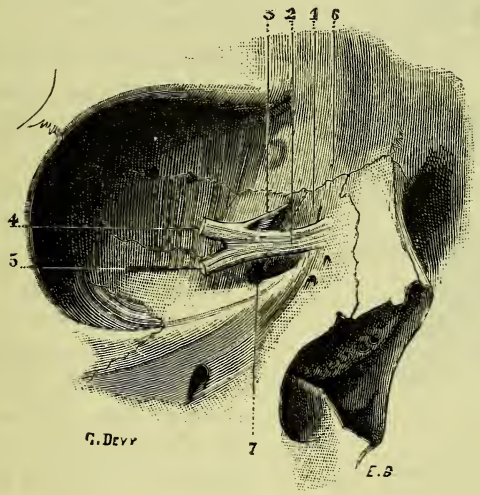

Fig. 354.

Tendons d'insertion de l'orbiculaire des paupières.

1, gouttière lacrymo-nasale. — 2, tendon direct de l'orbiculaire. — 3, son tendon réfléchi. — 4, branche supérieure, et 5, branche inférieure du tendon de l'orbiculaire. — 6, apophyse orbitaire interne. — 7, orifice supérieur du canal nasal.

1° La plus grande partie des faisceaux constitutifs du muscle se détache d'un tendon, dit *tendon de l'orbiculaire*. Ce tendon (fig. 354) est primitive-

ment divisé en deux lames, dont l'une, *portion directe* du tendon, s'attache à la lèvre antérieure de la gouttière lacrymo-nasale, sur l'apophyse montante du maxillaire supérieur par conséquent, tandis que l'autre, *portion réfléchie* du tendon, se fixe à la lèvre postérieure de cette même gouttière ou crête de l'unguis. Ces deux lames tendineuses, séparées l'une de l'autre par le sac lacrymal, arrivent au contact et se réunissent sur le côté externe du sac. Le tendon unique qui en résulte poursuit son trajet en dehors, mais se bifurque presque immédiatement après en deux branches, l'une supérieure, l'autre inférieure ; chacune de ces branches gagne obliquement la paupière correspondante et vient se terminer sur l'extrémité interne de la bandelette tarse. Tel est le tendon principal de l'orbiculaire, celui qui donne naissance à la plus grande partie des fibres de ce muscle.

2° Un deuxième groupe de faisceaux s'attache, à l'aide de courtes fibres aponévrotiques, sur le côté externe de l'apophyse orbitaire interne du frontal.

3° Un troisième groupe de fibres prend naissance, à la base de l'orbite, sur la portion du maxillaire supérieur qui constitue le rebord du canal nasal.

4° Enfin, on voit quelques faisceaux s'insérer sur les parois mêmes du sac lacrymal.

Partis de ces différents points d'insertion, les faisceaux de l'orbiculaire se dirigent en dehors vers l'angle externe de l'œil en suivant une double direction : les uns, se portant en haut, passent dans la paupière supérieure ; les autres, se portant en bas, passent dans la paupière inférieure. Ils décrivent ainsi une demi-circonférence, dont la concavité est dirigée en bas pour les premiers, en haut pour les seconds.

Arrivés dans la région de l'angle externe, les faisceaux supérieurs s'entre-croisent avec les inférieurs, et vice versa. Finalement, les uns et les autres se terminent à la face profonde de la peau de la région.

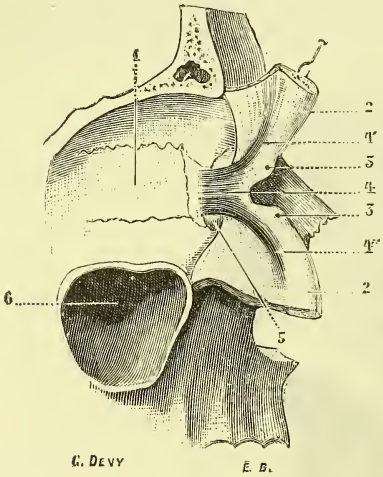

Fig. 355.

Muscle de Horner.

1, face interne de l'orbite (ethmoïde). — 2, les deux paupières incisées et érignées en dedans pour montrer leur face profonde. — 3, 3, points lacrymaux. — 4, muscle de Horner, avec 4' son faisceau supérieur et 4'' son faisceau inférieur. — 5, orifice supérieur du canal nasal. — 6, sinus maxillaire.

Rapports. — La face superficielle de l'orbiculaire répond à la peau, à laquelle l'unit un tissu cellulaire, assez dense au niveau des sourcils, assez lâche dans les autres régions. Sa face profonde repose tout d'abord, par sa zone orbitaire, sur le pourtour de l'orbite dont elle est séparée en haut et en dedans par le muscle sourcilier, l'artère sus-orbitaire et les différentes branches du nerf frontal. Quant à sa zone palpébrale, elle recouvre les ligaments larges et les bandelettes tarses.

Muscle de Horner. — Horner a le premier décrit (*Philadelphia Journal*, nov. 1824, p. 98), comme un muscle distinct, un petit faisceau quadrilatère,

qui est situé en arrière du sac lacrymal et que l'on ne peut bien voir qu'en sectionnant les paupières et en les renversant en dedans (fig. 355). Le muscle de Horner s'insère, en dedans, avec la portion réfléchie du tendon, sur la crête de l'os unguis. Puis, il se porte transversalement en dehors vers la commissure interne des paupières; là, il se bifurque, comme le tendon de l'orbiculaire lui-même, et vient se terminer par chacune de ses branches un peu en arrière des points lacrymaux (voy. ORGANES DES SENS).

Action. — L'orbiculaire, en se contractant, détermine l'occlusion de l'orifice palpébral, d'où le nom de *sphincter des paupières* qui lui a été donné. Il ferme encore cet orifice par sa tonicité, lorsque le releveur de la paupière, cessant d'agir, abandonne la paupière supérieure à l'action seule de l'orbiculaire (clignement, sommeil).

Le muscle orbiculaire, prenant en dedans des insertions fixes et s'attachant en dehors sur des parties extrêmement mobiles, ne peut se contracter sans glisser de dehors en dedans sur le globe oculaire. Il chasse ainsi devant lui les larmes vers l'angle interne ; il les comprime en outre d'avant en arrière et les sollicite à s'engager dans les conduits lacrymaux. Ce mouvement de progression des larmes serait encore favorisé (SAPPEY) par la dilatation simultanée du sac lacrymal, résultant du redressement des portions directe et réfléchie du tendon de l'orbiculaire, lesquelles adhèrent au sac lacrymal.

Quant au muscle de Horner, il dilate les points lacrymaux, et, les attirant en dedans, il les fait plonger dans le sac lacrymal, condition également favorable à la progression des larmes.

Variétés. — La portion orbitaire peut manquer (MACALISTER). — Elle peut être distincte de la portion palpébrale (SANDIFORT, MACALISTER). — Il n'est pas rare de voir l'orbiculaire se fusionner assez intimement avec le sourcilier pour qu'il soit impossible de les séparer. — L'orbiculaire envoie parfois des faisceaux dans le releveur de la lèvre supérieure, dans le petit zygomatique, dans le peaucier du cou (MACALISTER). — Le faisceau envoyé au petit zygomatique peut longer ce muscle sans se fusionner avec lui, constituant ainsi un petit zygomatique accessoire; j'ai observé deux fois cette disposition. — ARLT a décrit sous le nom du muscle *abaisseur du sourcil* (*Arch. f. Ophthalmologie*, Bd. IX, 1 Abth. s. 64) un petit faisceau triangulaire, souvent distinct, qui s'insère par son sommet derrière le ligament palpébral interne et vient se terminer par sa base élargie dans la partie interne du sourcil. Ce muscle paraît être le même que le *dilatateur supérieur du sac lacrymal* de BOURJUT SAINT-HILAIRE, le même que le *lacrymal antérieur* de HENKE.

Voyez, au sujet du muscle orbiculaire des paupières, LESSHAFT, *Ueber den Musc. orbicularis orbitæ*, dans les Archives de Reichert de 1868, p. 265. — Au sujet du muscle de Horner, consultez KREHBIEL, *Die Muskulatur der Thrænenwege und der Augenlider mit specieller Berücksichtigung der Thrænenleitung*, Stuttgart, 1878.

§ II. — SOURCILIER

Le sourcilier (fig. 357,2) est un petit muscle, long de 3 à 4 centimètres, couché sur la partie interne de l'arcade sourcilière, au-dessous du muscle précédent.

Insertions. — Il prend naissance, par un ou plusieurs faisceaux, sur la partie la plus interne de l'arcade sourcilière; à ce niveau, quelques milli-

mètres seulement le séparent de celui du côté opposé. De là, il se porte en haut et en dehors, en décrivant le long de l'arcade sourcilière une courbe à concavité dirigée en bas. En atteignant le trou sus-orbitaire, le sourciliers se décompose en une série de petits faisceaux, qui s'entre-croisent avec le fibres de l'orbiculaire et du frontal, et viennent finalement s'attacher à la face profonde de la peau des sourcils.

Rapports. — Recouvert et masqué par l'orbiculaire, par le frontal et par le pyramidal, le muscle sourcilier recouvre l'os frontal, dont le séparent l'artère sus-orbitaire et les branches du nerf frontal.

Action. — Ses contractions attirent en dedans et en bas la peau du sourcil, qui se ramasse en rides verticales dans la région intersourcilière. Dans le jeu de la physionomie, le sourcilier trahit la douleur, l'impatience, la colère.

Variétés. — Il n'est pas rare de rencontrer un petit faisceau distinct qui prend naissance au voisinage de la poulie du grand oblique. — Le sourcilier se fusionne plus ou moins, comme nous l'avons fait remarquer plus haut, avec l'orbiculaire ; il est très probable que les cas d'absence de ce muscle se rapportaient à sa réunion avec l'orbiculaire des paupières.

§ III. — Pyramidal

Le pyramidal (fig. 352,3) est un petit muscle situé sur le dos du nez et dans la région intersourcilière, au-dessous du frontal avec lequel il semble se continuer, d'où le nom de *piliers du frontal*, sous lequel on désigne parfois les deux pyramidaux.

Insertions. — Ce muscle prend naissance, en bas : en partie, sur les cartilages latéraux du nez ; en partie, sur le bord inférieur et sur le bord interne des os propres du nez. Ses faisceaux se portent verticalement en haut vers la région intersourcilière, où aboutissent d'autre part les faisceaux du frontal. Là, les deux muscles se pénètrent réciproquement, comme l'a fort bien établi Sappey, mais sans se confondre. Ils se terminent l'un et l'autre à la face profonde des téguments.

Rapports. — Les deux pyramidaux sont juxtaposés et réunis en apparence sur la ligne médiane. Un espace celluleux, généralement fort étroit, sépare celui du côté droit de celui du côté gauche.

Action. — Les pyramidaux, prenant leur point fixe sur le nez, attirent en bas la peau de la région sourcilière qui se plisse en rides transversales. Ils sont, comme on le voit, antagonistes des muscles frontaux, lesquelles attirent la peau en haut. Cet antagonisme, déjà formulé par Sappey en 1837, a été nettement démontré plus tard par les expériences électro-physiologiques de Duchenne (de Boulogne).

Variétés. — Macalister a vu le pyramidal complètement distinct du muscle frontal.

§ IV. — Transverse du nez

Le transverse du nez (fig. 356, 1) est un muscle triangulaire, aponévrotique en avant, charnu en arrière, couché sur la portion cartilagineuse de l'aile du nez.

Insertions. — Il s'insère par sa base sur le dos du nez, à l'aide d'une aponévrose qui se confond, sur la ligne médiane, avec celle du côté opposé. Les faisceaux charnus qui font suite à cette aponévrose se dirigent en bas, en dehors et en arrière vers le sillon de l'aile du nez, et là, ils se partagent en deux groupes : les faisceaux antérieurs s'attachent à la face profonde des téguments de la région; les faisceaux postérieurs se continuent avec les faisceaux externes du myrtiforme (fig. 356).

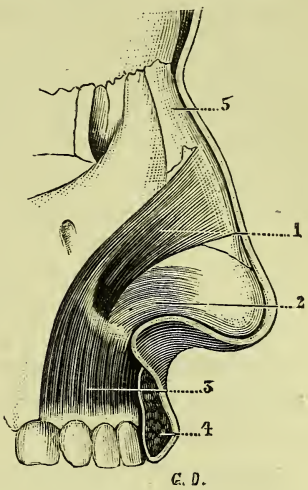

Fig. 356.
Muscles moteurs de l'aile du nez (couche profonde).

1, transverse du nez. — 2, muscle dilatateur des narines. — 3, muscle myrtiforme. — 4, coupe de la lèvre supérieure.

Rapports. — Par sa face profonde, le transverse repose directement sur l'aile du nez. Sa face superficielle répond aux téguments dans la plus grande partie de son étendue; ce n'est qu'à sa partie la plus externe qu'elle est recouverte par les muscles élévateurs de l'aile du nez et de la lèvre supérieure.

Action. — Les faisceaux antérieurs ou peauciers du muscle transverse attirent vers le dos du nez les téguments sur lesquels ils s'insèrent. Ils déterminent ainsi, dans la région de l'aile du nez, la formation de rides verticales. Les faisceaux postérieurs, se contractant en même temps que le myrtiforme, aplatissent l'aile du nez et diminuent en largeur l'orifice des narines.

§ V. — Myrtiforme

Le myrtiforme (fig. 356, 3) est un petit muscle rayonné, situé au-dessous des narines, recouvert en grande partie par la muqueuse buccale et par l'orbiculaire des lèvres.

Insertions. — Il s'insère en bas sur le maxillaire supérieur, au niveau de la fossette myrtiforme et de la saillie de la dent canine. Ses fibres, se portant ensuite en haut vers l'orifice des fosses nasales, s'écartent à la manière d'un éventail et se partagent en trois groupes : les fibres internes viennent s'attacher à la sous-cloison : les fibres moyennes se fixent au bord postérieur du cartilage de l'aile du nez; les fibres externes contournent ce cartilage en

décrivant une courbe à concavité dirigée en haut et en dedans, et se continuent, comme nous l'avons déjà dit plus haut, avec les faisceaux postérieurs du transverse.

Rapports. — Le myrtiforme repose directement sur le squelette de la face. Il est recouvert par le demi-orbiculaire supérieur et par les différents faisceaux qui viennent se terminer, à son niveau, dans la lèvre supérieure.

Action. — En se réunissant avec les faisceaux postérieurs du muscle transverse, les faisceaux externes du myrtiforme constituent sur le côté externe de la narine un *demi-sphincter* dont les contractions ont pour effet de rétrécir cet orifice. Les faisceaux internes et les faisceaux moyens attirent en bas la partie inférieure du nez, d'où le nom d'*abaisseur de l'aile du nez,* sous lequel on désigne parfois le myrtiforme. En outre, les faisceaux moyens, en raison même de leur obliquité, portent l'aile du nez en bas et en dednas ; ils la rapprochent ainsi de la ligne médiane et diminuent d'autant le diamètre transversal de la narine.

Au total, le myrtiforme abaisse l'aile du nez et rétrécit les narines.

§ VI. — Dilatateur propre des narines

Santorini a décrit sous ce nom une lame musculaire fort mince et très atrophiée chez l'homme, couchée sur la partie inférieure de l'aile du nez (fig. 356,2).

Insertions. — Ses fibres s'attachent, en arrière, à la fois sur le bord postérieur du cartilage de l'aile du nez et sur la partie correspondante du maxillaire supérieur. De là, elles se portent en avant et en bas, en décrivant une courbe à concavité inférieure, et viennent se terminer à la face profonde de la peau qui recouvre le bord externe de la narine.

Rapports. — Le muscle dilatateur des narines répond d'une part aux téguments, d'autre part au cartilage de l'aile du nez. Son développement est très variable : sur certains sujets, il est très visible et d'une dissection relativement facile ; sur d'autres, au contraire, il n'est pas perceptible à l'œil nu et le microscope est nécessaire pour constater l'existence de fibres musculaires dans la région qu'il occupe.

Action. — Le dilatateur, prenant son point fixe en arrière, attire en dehors l'aile externe du nez et élargit ainsi transversalement les narines. Il est antagoniste des deux muscles précédents.

§ VII. — Labial ou orbiculaire des lèvres

Ce muscle est disposé tout autour de l'orifice buccal à la manière d'une ellipse dont le diamètre se dirige transversalement d'un côté à l'autre (fig. 352, 9).

Insertions et rapports. — Adoptant l'opinion déjà ancienne de Winslow, nous considérerons ce muscle comme formé de deux moitiés absolument distinctes : une moitié supérieure, le *demi-orbiculaire supérieur*, répondant à la lèvre supérieure; une moitié inférieure, le *demi-orbiculaire inférieur*, situé dans l'épaisseur de la lèvre inférieure.

1° *Demi-orbiculaire supérieur.* — Ce muscle constitue la couche la plus importante de la lèvre supérieure. Transversalement étendu d'une commissure à l'autre, il mesure en hauteur tout l'espace compris entre le bord libre de la lèvre et la base du nez. Ses faisceaux se détachent, pour la plupart, de la face profonde de la muqueuse labiale. Puis ils se dirigent en dehors et en bas en décrivant des anses à concavité inférieure; ils arrivent ainsi à la région des commissures et, là, ils se terminent à la fois sur la peau et la muqueuse, en s'entre-croisant d'une part avec les fibres ascendantes du demi-orbiculaire inférieur, d'autre part avec les fibres transversales du buccinateur.

Le demi-orbiculaire supérieur se trouve renforcé, de chaque côté de la ligne médiane, par deux faisceaux ou *portions accessoires*. L'un de ces faisceaux se détache des téguments de la sous-cloison, l'autre de la portion interne de la fossette myrtiforme. Tous les deux se dirigent en dehors et ne tardent pas à se confondre avec la portion principale du muscle.

Considéré au point de vue de ses rapports, le demi-orbiculaire supérieur est recouvert par la peau, par les deux élévateurs de la lèvre supérieure et par le petit zygomatique. Il recouvre à son tour le myrtiforme et la muqueuse labiale, dont le sépare une véritable nappe de glandes muqueuses (voy. *Lèvres*).

2° *Demi-orbiculaire inférieur.* — Assez analogue au précédent, le demi-orbiculaire inférieur constitue la couche la plus importante de la lèvre inférieure, dont il occupe toute la hauteur, depuis le bord libre jusqu'au sillon qui sépare en bas la lèvre du menton. Il s'insère, d'une part à la face profonde de la muqueuse labiale, d'autre part à la région de la commissure.

Il est renforcé, comme le demi-orbiculaire supérieur, par un faisceau ou *portion accessoire* qui se détache de chaque côté de la symphyse mentonnière et se confond, presque immédiatement après son origine, avec la portion principale du muscle.

Comme le précédent, le demi-orbiculaire inférieur répond par sa face profonde à un groupe de glandules qui le séparent de la muqueuse buccale. Sa face superficielle est recouverte par la peau et par un muscle que nous étudierons tout à l'heure, le carré du menton.

Action. — En s'entre-croisant au niveau des commissures, les deux demi-orbiculaires constituent pour l'orifice buccal un véritable sphincter : ils ferment cet orifice quand il a été ouvert par l'action de ses muscles dilatateurs; ils le rétrécissent et appliquent solidement l'un contre l'autre les bords opposés, lorsque leurs contractions surprennent cet orifice dans l'état d'occlusion passive.

Au point de vue physiologique, chaque demi-orbiculaire peut être divisé en deux zones : une *zone extérieure* ou *périphérique* (par rapport au centre

de l'orifice buccal) et une *zone intérieure* ou *marginale*. Les contractions des deux zones extérieures froncent les lèvres et les projettent en avant; les contractions des zones intérieures les froncent également, mais les portent en arrière, en les appliquant contre les arcades dentaires.

Il est facile de se rendre compte que l'orbiculaire coopère à une foule d'actes tels que : la succion, le jeu des instruments à vent, le sifflement, la préhension des aliments, soit solides, soit liquides, l'action de donner un baiser (*musculus osculatorius* des anciens anatomistes), l'articulation de certaines consonnes dites labiales, etc., etc.

Les expériences électro-physiologiques de Duchenne (de Boulogne) et aussi les faits cliniques (hémiplégie faciale) nous autorisent à admettre dans chaque demi-orbiculaire deux moitiés symétriques et indépendantes, répondant l'une au côté droit, l'autre au côté gauche. Le sphincter buccal serait ainsi constitué par quatre muscles : deux supérieurs, que l'on pourrait appeler les deux *labiaux supérieurs*, le gauche et le droit; deux inférieurs, que l'on pourrait désigner sous le nom de *labiaux inférieurs* et que l'on distinguerait, de même, en labial inférieur gauche et labial inférieur droit.

Variétés. — Certaines portions de l'orbiculaire ont été décrites par Meckel comme des muscles spéciaux (*Slimm. u. Sprachorgans*, 1857); tels sont : le *protracteur* de la lèvre supérieure et de la lèvre inférieure, le *constricteur* de la lèvre supérieure et de la lèvre inférieure. — Voyez encore, à propos de ce muscle, Langer (*Œsterr. Med. Jahrb.*, 1851 n° 2, p. 8).

§ VIII. — Buccinateur

Le buccinateur est un muscle plat, situé au niveau des joues, en arrière de l'orbiculaire et en avant du masséter (fig. 357, 14).

Insertion. — Il prend naissance, en arrière : 1° sur le bord alvéolaire du maxillaire supérieur, dans la portion de ce bord qui correspond aux trois grosses molaires; 2° sur le bord alvéolaire du maxillaire inférieur, au niveau également des grosses molaires; 3° sur le sommet de l'aile externe de l'apophyse ptérygoïde ; 4° sur une bandelette fibreuse, la *bandelette ptérygo-maxillaire* (*aponévrose buccinato-pharyngienne* de quelques auteurs), qui réunit l'apophyse ptérygoïde à l'épine de Spyx (fig. 357, 15).

De ces différents points d'origine, tous les faisceaux du buccinateur convergent vers la commissure labiale. Les faisceaux moyens s'y portent horizontalement; les faisceaux supérieurs et les faisceaux inférieurs suivent un trajet oblique et s'y entre-croisent.

Arrivés aux commissures, ces divers faisceaux ne passent pas dans la région labiale, pour s'y continuer avec les demi-orbiculaires, comme on l'a enseigné longtemps : cette continuité du buccinateur et de l'orbiculaire n'est qu'apparente. En réalité, les faisceaux du buccinateur se perdent, au niveau des commissures, sur la face profonde de la muqueuse buccale, de la même manière que ceux de l'orbiculaire.

Rapports. — Au niveau de son insertion à la bandelette ptérygo-maxil-

laire, le buccinateur est en rapport avec le constricteur supérieur du pharynx, qui s'attache également à cette bandelette, mais sur son bord opposé. Au niveau des commissures, il répond à l'orbiculaire des lèvres, au grand zygomatique et au triangulaire des lèvres.

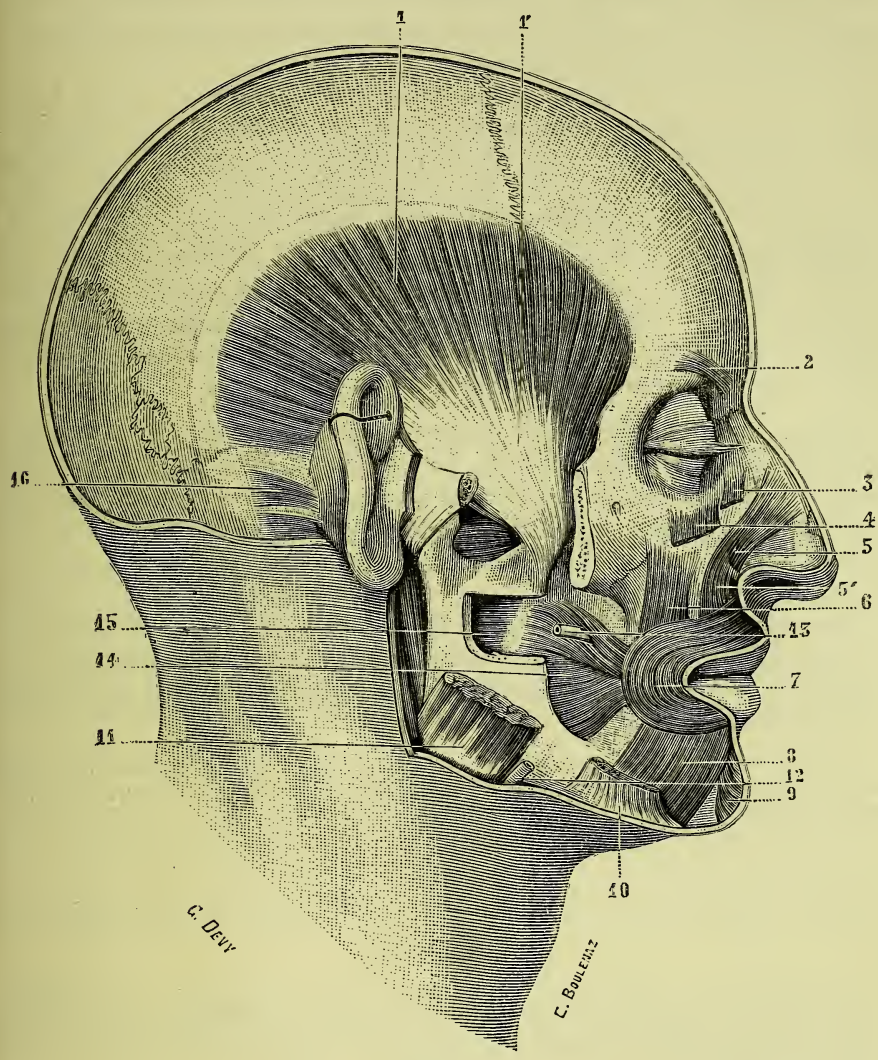

Fig. 357.

Muscles du crâne et de la face, couche profonde.

1, temporal. — 1', tendon de ce muscle. — 2, sourcilier. — 3, élévateur commun de l'aile du nez et de la lèvre supérieure. — 4, élévateur propre de la lèvre supérieure. — 5, transverse du nez. — 5', myrtiforme. — 6, canin. — 7, orbiculaire des lèvres. — 8, carré du menton. — 9, muscle de la houppe du menton. — 10, triangulaire des lèvres. — 11, masséter. — 12, artère faciale. — 13, canal de Sténon, traversant le muscle buccinateur 14. — 15, constricteur supérieur du pharynx, séparé du buccinateur par le ligament ptérygo-maxillaire ou aponévrose buccinato-pharyngienne. — 16, auriculaire postérieur.

Sa face profonde répond à la muqueuse buccale qui lui adhère intimement. — Sa face superficielle est croisée : 1° par les faisceaux antérieurs du mas-

séter, dont elle est séparée par la boule graisseuse de Bichat; 2° par le canal de Sténon (fig. 357, 13), qui, pour pénétrer dans la bouche, perfore le buccinateur au niveau de la deuxième grosse molaire supérieure; 3° par le nerf buccal, qui le traverse également; 4° par l'artère et la veine faciales; 5° par quelques ramifications du nerf facial. Cette face superficielle de l'orbiculaire répond, du reste, à la peau et plus immédiatement à une aponévrose dite *aponévrose buccinatrice.*

Aponévrose buccinatrice. — Disposée sur la face externe du muscle buccinateur, cette aponévrose s'attache en arrière sur le bord antérieur de l'apophyse coronoïde où elle se confond avec celle du masséter; en haut elle se fixe sur le bord alvéolaire supérieur; en bas, sur le bord alvéolaire inférieur. Très épaisse et très résistante en arrière, l'aponévrose buccinatrice s'atténue graduellement au fur et à mesure qu'elle se dirige en avant; elle n'existe plus, à la région des commissures, que comme une simple lame celluleuse. Un tissu cellulaire très dense l'unit au buccinateur; entre elle et le muscle, dans le voisinage du canal de Sténon, se trouve un groupe de glandules salivaires connus sous le nom de *glandes molaires.*

Action. — Les muscles buccinateurs attirent en arrière les commissures labiales, agrandissant ainsi le diamètre transversal de la bouche. Lorsqu'ils sont repoussés en dehors par de l'air emmagasiné dans la cavité buccale, leur contraction comprime cet air et le force à s'échapper *sous pression* par l'orifice buccal, dont l'ouverture est graduée par l'orbiculaire. Les buccinateurs prennent, de cette façon, une part très importante dans le jeu des instruments à vent (*buccinare*, jouer de la trompette). Enfin, dans l'acte de la mastication, les buccinateurs ramènent sous les arcades dentaires, de concert avec l'orbiculaire, les particules alimentaires qui se sont égarées dans le vestibule de la bouche.

Variétés. — Il n'est pas très rare de voir quelques-uns de ces faisceaux moyens se continuer avec le constricteur supérieur du pharynx. — On l'a vu renforcé par un petit faisceau surnuméraire, provenant du canal de Sténon.

§ IX. — Élévateur commun de l'aile du nez et de la lèvre supérieure

L'élévateur commun de l'aile du nez et de la lèvre supérieure (fig. 352, 4) est un petit muscle, verticalement étendu de l'angle interne de l'œil à la lèvre supérieure.

Insertions. — Il prend naissance en haut sur la face externe de l'apophyse montante du maxillaire supérieur, quelquefois sur les os propres du nez et même sur l'apophyse orbitaire interne du frontal. De là, il se porte en bas en suivant le sillon naso-génien et se partage, en atteignant la base du nez, en deux ordres de faisceaux, des faisceaux internes et des faisceaux externes. Les faisceaux internes s'attachent à la peau de la partie postérieure de l'aile du nez. Les faisceaux externes, obliquant un peu en dehors, croisent l'orbi-

culaire et se fixent à la face profonde de la peau de la lèvre supérieure; ils s'étendent jusqu'au voisinage du bord libre.

Rapports. — L'élévateur commun de l'aile du nez et de la lèvre supérieure répond à la peau, dans toute son étendue. Il recouvre, de haut en bas, l'apophyse montante du maxillaire supérieur et quatre muscles : le transverse du nez, le myrtiforme, l'élévateur propre de la lèvre supérieure et l'orbiculaire.

Action. — Comme l'indiquent suffisamment son nom et ses attaches inférieures, ce muscle attire en haut l'aile du nez et la lèvre supérieure.

Variétés. — On voit assez fréquemment l'élévateur commun de l'aile du nez et de la lèvre supérieure échanger quelques faisceaux avec le frontal, le pyramidal, l'élévateur propre de la lèvre supérieure. — Il peut être constitué à son origine par deux faisceaux distincts.

Musculus anomalus d'Albinus. — Albinus a décrit sous ce nom (*Historia musculorum*, p. 167) un petit faisceau musculaire à la fois charnu et tendineux, situé au-dessous de l'élévateur commun de l'aile du nez et de la lèvre supérieure et qui, partant de l'apophyse montante du maxillaire supérieur, vient s'insérer sur le maxillaire dans le voisinage de la fosse canine. C'est donc un muscle inséré par deux extrémités sur deux points du même os, également immobiles l'un et l'autre. Sappey a pu poursuivre ce muscle jusqu'au repli que forme la muqueuse buccale en passant de la lèvre supérieure sur l'alvéole et lui a donné le nom significatif de muscle *tenseur de la muqueuse alvéolo-labiale*. — Macalister a rencontré sur un sujet, à la place du musc, anomalus, une bandelette fibreuse qui n'est probablement qu'une forme atrophiée de ce faisceau musculaire.

§ X. — Élévateur propre de la lèvre supérieure

Plus volumineux que le précédent, l'élévateur propre de la lèvre supérieure (fig. 352, 6) est un muscle rubané, étendu du rebord orbitaire à la lèvre supérieure.

Insertions. — Il s'insère en haut, dans une étendue de 18 à 20 millimètres, sur le maxillaire supérieur entre le trou sous-orbitaire et le rebord inférieur de l'orbite. De là, ses fibres se portent en bas et en dedans, croisent en partie celles du muscle précédent et se terminent à la face profonde de la lèvre supérieure.

Rapports. — Recouvert à son origine par l'orbiculaire des paupières, il recouvre à son tour une portion du canin et de l'orbiculaire des lèvres. — Son bord externe est en rapport, en bas, avec le petit zygomatique qui le longe ou se fusionne avec lui. — Son bord interne se réunit le plus souvent au muscle précédent.

Action. — Comme son nom l'indique, le muscle élévateur propre de la lèvre supérieure attire en haut la portion moyenne de la lèvre supérieure.

Variétés. — L'absence du muscle est signalée par Otto. — Le muscle élévateur propre de la lèvre supérieure peut recevoir des faisceaux de renforcement de l'orbiculaire des paupières, du petit zygomatique, de la région malaire. Dans ces cas, il peut représenter, à son origine, un muscle biceps. Il peut même se trouver constitué par trois faisceaux (Macalister). — Il est très fréquent de voir les faisceaux internes du muscle s'attacher à

l'aile du nez : cette disposition a paru assez fréquente à M. Sappey pour qu'il se soit cru autorisé à décrire ce muscle sous le nom de *élévateur profond commun de l'aile du nez et de la lèvre supérieure.*

§ XI. — Canin

Le canin (fig. 357, 6) est un muscle quadrilatère, situé dans la fosse canine, au-dessous et un peu en dehors du précédent.

Insertions. — Il s'insère en haut sur la partie la plus élevée de la fosse canine, au-dessous du trou sous-orbitaire. Ses fibres se portent ensuite en bas et un peu en dehors vers la région de la commissure, où elles semblent se confondre avec les différents faisceaux de l'orbiculaire, du grand zygomatique et du triangulaire des lèvres qui convergent vers le même point. Cette continuité est tout simplement apparente, comme le démontrent les expériences électro-physiologiques de Duchenne (de Boulogne). La terminaison réelle du canin se fait à la face profonde de la peau et de la muqueuse de la région des commissures.

Rapports. — Le canin est recouvert à son origine par le muscle élévateur propre de la lèvre supérieure, ainsi que par les vaisseaux et les nerfs sous-orbitaires. Plus bas, il répond à la peau dont le sépare une épaisse couche de tissu cellulo-graisseux.

Action. — Le muscle canin attire en haut et un peu en dedans la commissure labiale.

Variétés. — Le muscle canin est peu variable; je l'ai vu, dans un cas, constitué par deux faisceaux parfaitement distincts et parallèles l'un à l'autre. — Cruveilhier (*Anat. descript.*, I, p. 624) a vu deux faisceaux curvilignes du transverse du nez aller renforcer le canin.

§ XII. — Petit zygomatique

Le petit zygomatique (fig. 352, 8) est une petite bandelette musculaire étendue de la pommette à la peau de la lèvre supérieure.

Insertions. — Il prend naissance sur la partie inférieure de la face externe de l'os malaire, un peu au-dessous des faisceaux de l'orbiculaire des paupières. De là, il se dirige obliquement en bas et en avant, croise superficiellement les faisceaux de l'orbiculaire des lèvres et se termine, à côté des élévateurs, sur la face profonde de la peau de la lèvre supérieure.

Rapports. — Le petit zygomatique répond à la peau dans la plus grande partie de son étendue ; seule, son extrémité supérieure est quelquefois recouverte par l'orbiculaire des paupières.

Action. — Il attire en haut et en dehors la portion moyenne de la lèvre sur laquelle il s'insère.

Variétés. — Le petit zygomatique est un des muscles les plus variables : il peut manquer, disposition qui est loin d'être rare. Il peut se confondre en partie ou en totalité avec quelques muscles voisins, les élévateurs et le grand zygomatique par exemple. —

Il peut naître entièrement de l'orbiculaire des paupières : j'ai observé plusieurs fois une pareille disposition. — Sa duplicité a été signalée par bon nombre d'auteurs, MALGAIGNE, MAC WHINNIE, MACALISTER, etc. — Je l'ai vu tout récemment formé par trois faisceaux : le faisceau ordinaire, un faisceau provenant de l'orbiculaire, un faisceau provenant par voie de bifurcation du grand zygomatique. — Il résulte d'une observation d'EUSTACHE que le petit zygomatique peut s'unir aux fibres externes du muscle frontal.

§ XIII. — GRAND ZYGOMATIQUE

Le grand zygomatique (fig. 352, 20) est, comme le précédent, un petit muscle rubané qui s'étend obliquement de la pommette à la commissure des lèvres.

Insertions. — Il s'insère sur la face externe de l'os malaire, un peu en dehors du petit zygomatique. De là, il se porte en bas et en avant, gagne la commissure des lèvres et s'y termine à la face profonde des téguments.

Rapports. — Dans son trajet descendant, le grand zygomatique croise successivement le masséter, le buccinateur et la veine faciale, qui sont situés au-dessous de lui. Superficiellement, il répond à la peau dont le sépare une épaisse couche de graisse.

Action. — Le grand zygomatique attire en haut et en dehors la commissure des lèvres.

Variétés. — Le grand zygomatique peut manquer. — Il peut être double soit dans toute son étendue, soit à l'une de ses extrémités seulement, l'extrémité supérieure (MACALISTER) ou l'extrémité inférieure (BELL). — Il peut présenter des connexions plus ou moins étendues avec le muscle précédent, l'orbiculaire des paupières, le triangulaire des lèvres, ou même avec le *risorius* de SANTORINI. — MACALISTER signale son insertion, en dehors de l'os malaire, sur l'aponévrose massétérine.

§ XIV. — RISORIUS DE SANTORINI

SANTORINI a décrit sous ce nom un petit muscle triangulaire, généralement très mince, qui est situé sur les côtés de la face (fig. 352, 14). C'est une dépendance du peaucier du cou, avec lequel il se confond parfois d'une façon intime.

Insertions. — Le risorius prend naissance en arrière par un ou plusieurs faisceaux dans le tissu cellulaire qui recouvre la région parotidienne. Ces faisceaux d'origine peuvent toutefois s'étendre jusqu'au sterno-cléido-mastoïdien, ou bien ne pas dépasser le masséter. De leurs différents points d'origine, ils convergent tous vers la commissure des lèvres et s'y terminent, en partie sur la peau, en partie sur la muqueuse.

Rapports. — La face superficielle du risorius répond à la peau dans toute son étendue. Sa face profonde repose successivement sur la parotide, sur le masséter et sur le buccinateur.

Action. — Le risorius attire en arrière la commissure labiale. Quand les deux muscles homologues se contractent ensemble, ils agrandissent le diamètre transversal de la bouche, disposition qui caractérise le sourire.

Variétés. — Rien de plus variable que le développement du risorius : on le voit, sur certains sujets, aussi développé que les muscles précédents; sur d'autres, il manque entièrement. Entre ces deux degrés extrêmes existent tous les intermédiaires. — Son mode d'origine varie également dans une large mesure : on l'a vu naître sur la région malaire (Mac Whinnie), sur l'oreille (Albinus), jusque sur l'apophyse mastoïde (Macalister). — Schultze l'a vu recevoir un faisceau de renforcement du transverse de la nuque.

§ XV. — Triangulaire des lèvres

Le triangulaire des lèvres (fig. 352, 12) est un muscle à la fois large et mince, s'étendant du maxillaire inférieur aux commissures des lèvres.

Insertion. — Il prend naissance, en bas, sur le tiers interne de la ligne oblique externe du maxillaire inférieur, par une série de petites languettes tendineuses qui s'entre-croisent avec les languettes correspondantes du peaucier cervical. De cette ligne d'origine qui répond à la base du muscle, les faisceaux du triangulaire convergent tous vers la commissure des lèvres : les faisceaux externes s'y rendent verticalement ; les faisceaux internes s'y portent par un trajet légèrement oblique, en décrivant une courbe à concavité dirigée en dedans et en haut.

Arrivés aux commissures, ces faisceaux, ramassés en forme de cône, semblent se continuer avec les faisceaux descendants du canin et du grand zygomatique; mais, en réalité, ils ne font que s'entre-croiser avec ces derniers et se perdent, comme eux, à la face profonde des téguments.

Rapports. — Recouvert par la peau, le triangulaire des lèvres recouvre le carré du menton, le buccinateur et l'orbiculaire des lèvres. Il est quelquefois perforé au niveau de son angle postéro-externe par l'artère faciale.

Action. — Le triangulaire abaisse la commissure labiale, d'où le nom de *muscle abaisseur de la commissure* qu'on lui donne quelquefois depuis Albinus. Dans le jeu de la physionomie, ce muscle exprime la tristesse, l'abattement, etc. ; dans les cas de contraction énergique, le dégoût.

Variétés. — Les faisceaux externes du triangulaire se continuent parfois avec le peaucier du cou; les faisceaux internes se continuent aussi, dans certains cas, avec les faisceaux internes du peaucier du côté opposé, entre-croisés sur la ligne médiane (voyez à ce sujet A. Froriep, *Arch. für Anatomie und Physiologie*, 1877, p. 46).

Transverse du menton. — M. J. Weber a décrit sous ce nom un faisceau de fibres musculaires transversales, situées au niveau du bord inférieur du menton et se terminant en partie dans la portion interne du triangulaire, en partie sur le maxillaire inférieur, de chaque côté de la symphyse mentonnière.

§ XVI. — Carré du menton

Situé au-dessous et en dedans du précédent, le carré du menton (fig. 357, 8) est un muscle quadrangulaire réunissant la lèvre inférieure au maxillaire inférieur.

Insertions. — Il s'insère en bas sur le tiers interne de la ligne oblique externe du maxillaire. Contrairement au triangulaire qui se porte en haut et en dehors, il se dirige en haut et en dedans, s'entre-croise partiellement

sur la ligne médiane avec celui du côté opposé et, finalement, vient s'attacher en haut à la face profonde de la peau de la lèvre inférieure.

Rapports. — Recouvert par le triangulaire au niveau de son origine, le carré du menton répond à la peau dans le reste de son étendue. Les bords internes des deux muscles carrés circonscrivent un espace triangulaire à base inférieure, dans lequel font saillie les muscles de la houppe du menton. Son bord inférieur se continue en partie avec le peaucier du cou.

Action. — Le carré du menton renverse en dehors la lèvre inférieure; il l'attire en même temps en bas et en dehors, d'où le nom de muscle *abaisseur de la lèvre inférieure*, sous lequel le désignent certains anatomistes.

§ XVII. — Muscles de la houppe du menton

Les deux houppes du menton (fig. 357, 9) sont deux petits muscles conoïdes situés de chaque côté de la ligne médiane, entre la partie supérieure de la symphyse mentonnière et la saillie du menton.

Insertions. — Ils s'attachent en haut, à côté l'un de l'autre, sur le maxillaire inférieur, immédiatement au-dessous de la muqueuse des gencives. De là, ils se portent en bas et un peu en dehors et s'épanouissent bientôt à la manière d'un pinceau ou d'une *houppe*. Ils se terminent à la face profonde du menton.

Rapports. — Les faisceaux musculaires de la houppe du menton reposent directement sur l'os, de chaque côté de la symphyse mentonnière. Ils répondent aux téguments dans la plus grande partie de leur étendue : leur extrémité supérieure, cependant, se trouve recouverte par les faisceaux les plus inférieurs de l'orbiculaire.

Les deux muscles de la houpe sont légèrement divergents. Entre eux existe une lamelle médiane, à la fois fibreuse et élastique, qui, partant de la symphyse à la hauteur de l'insertion des deux houppes, vient se terminer en bas à la face profonde de la peau. C'est à cette lamelle fibro-élastique qu'est due, quand elle existe, la *fossette médiane* du menton.

Action.— Les muscles de la houppe du menton attirent en haut la saillie mentonnière, qu'ils appliquent contre la symphyse. Secondairement et par une action purement mécanique, ils soulèvent aussi la lèvre inférieure et la renversent en dehors.

Variétés. — Theile a signalé, au-dessous de la houppe du menton, un petit faisceau musculaire qu'il désigne sous le nom d'*anomalus menti* et qui s'insère, d'une part, sur le maxillaire inférieur dans le voisinage de l'extrémité supérieure de la houppe et, d'autre part, sur la saillie mentonnière. Ce muscle rappelle, comme on le voit, par sa double insertion sur le même os, l'*anomalus maxillæ superioris* d'Albinus, que nous avons décrit plus haut (p. 521).

CHAPITRE II

MUSCLES DU COU

Les muscles du cou, situés en avant et sur les côtés de la colonne cervicale, peuvent être répartis en trois régions, savoir :

1° La *région latérale du cou;*
2° La *région de l'os hyoïde;*
3° La *région prévertébrale.*

ARTICLE I

RÉGION LATÉRALE DU COU

La région latérale du cou comprend cinq muscles, qui sont, en allant des couches superficielles vers les couches profondes : 1° le *peaucier du cou;* 2° le *sterno-cléido-mastoïdien;* 3° le *scalène antérieur;* 4° le *scalène postérieur;* 5° le *droit latéral de la tête.*

§ I. — Peaucier du cou

Situé dans la région antéro-latérale du cou, au-dessous de la peau et au-dessus du sterno-cléido-mastoïdien, le muscle peaucier (*platysma myoïdes* de certains auteurs) est une large lame musculeuse, quadrilatère et fort mince, étendue de la partie supérieure du thorax au bord inférieur du maxillaire (fig. 358, 1).

Insertions. — Il prend naissance, en bas, dans le tissu cellulaire sous-cutané des régions sous-claviculaire et acromiale, par des faisceaux très pâles et plus ou moins écartés les uns des autres. Ces faisceaux, se portant ensuite en haut et en dedans, traversent la région du cou et atteignent le bord inférieur du maxillaire où ils se terminent de la façon suivante : 1° les *faisceaux internes* s'entre-croisent le plus souvent sur la ligne médiane, au-dessous du menton, avec ceux du côté opposé et viennent s'attacher à la face profonde de la peau de la région mentonnière ; 2° les *faisceaux moyens* s'insèrent sur le tiers interne de la ligne oblique du maxillaire en s'entre-

croisant, à ce niveau, avec les faisceaux d'origine du triangulaire des lèvres; 3° les *faisceaux externes*, enfin, se confondent en grande partie avec le

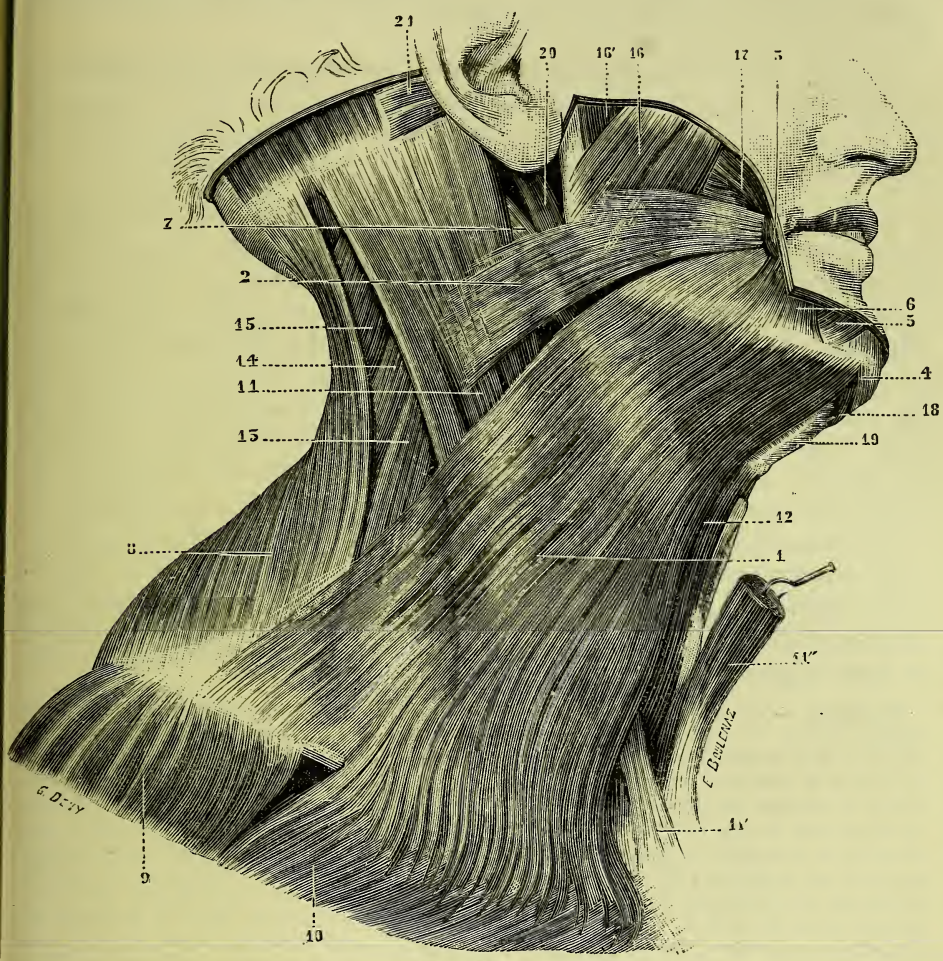

Fig. 358.

Muscles de la région latérale du cou, couche superficielle.

1, peaucier. — 2, risorius de Santorini. — 3, orbiculaire des lèvres. — 4, peaucier du côté opposé. — 5, carré du menton. — 6, triangulaire des lèvres. — 7, ventre postérieur du digastrique. — 8, trapèze. — 9, deltoïde. — 10, grand pectoral. — 11, sterno-cléido-mastoïdien, avec 11', son tendon sternal. — 11". sterno-cléido-mastoïdien du côté opposé. — 12, sterno-hyoïdien. — 13, scalène postérieur. — 14, angulaire de l'omoplate. — 15, splénius. — 16, 16', masséter. — 17, buccinateur. — 18, ventre antérieur du digastrique. — 19, mylo-hyoïdien. — 20, stylo-hyoïdien. — 21, auriculaire postérieur.

triangulaire, mais surtout avec le carré du menton; les autres remontent jusqu'à la peau de la commissure labiale.

Rapports. — Le muscle peaucier est compris dans un dédoublement du *fascia superficialis*. — Sa face superficielle répond à la peau, à laquelle elle adhère en bas d'une façon intime, dont elle est séparée en haut par une couche plus ou moins épaisse de graisse. — Sa face profonde recouvre successivement, en allant de bas en haut : le grand pectoral et le deltoïde, la cla-

vicule, le sterno-cléido-mastoïdien, l'omo-hyoïdien, le ventre antérieur du digastrique, le mylo-hyoïdien, la veine jugulaire externe, les branches du plexus cervical superficiel. Dans la région faciale, enfin, il croise le maxillaire inférieur et le masséter.

Le bord antérieur ou interne du peaucier est séparé du bord similaire de celui du côté opposé par un large espace triangulaire, dont la base répond au thorax et dont le sommet, formé par l'entre-croisement des faisceaux internes, est situé d'ordinaire un peu au-dessous de la symphyse mentonnière.

Action. — Le peaucier du cou est la reproduction, bien faible chez l'homme du *pannicule charnu* de quelques mammifères, le cheval par exemple, vaste lame musculaire qui entoure comme d'un manteau la nuque, la plus grande partie du cou et presque tout le tronc. C'est donc un organe profondément atrophié; aussi son rôle physiologique est-il considérablement réduit. Il ne nous paraît avoir d'autre fonction chez l'homme que d'attirer en bas la peau du menton et la lèvre inférieure; il acquiert ainsi une importance manifeste dans le jeu de la physionomie. Comme le rappelle fort justement Cruveilhier, il est un des muscles qui concourent le plus « à l'expression des passions tristes, de la colère, de l'effroi, de la terreur, de la souffrance ».

En vertu de sa direction presque verticale, le peaucier peut encore plisser transversalement la peau du cou et élever celle du thorax. J'ai vu récemment, chez une jeune hystérique qui possédait un muscle peaucier plus développé que de coutume, les contractions de ce muscle attirer fortement en haut la glande mammaire.

Variétés. — Le peaucier est très variable, comme le sont, du reste, tous les organes rudimentaires. Le plus grand nombre de ses variations porte sur son volume, son étendue et le nombre de ses faisceaux constitutifs. Elles relèvent presque toutes de l'une ou l'autre de ces deux modalités : ou bien le peaucier présente des faisceaux surnuméraires et dépasse les limites de la description classique; ou bien il perd au contraire quelques-uns de ses faisceaux et subit une atténuation graduelle, qui peut aboutir à une disparition complète. — Parmi les faisceaux surajoutés, les plus intéressants sont ceux qui naissent sur le sternum (Wood), sur la clavicule (Macalister). — L'entre-croisement, signalé ci-dessus, des faisceaux internes du peaucier avec ceux du côté opposé peut manquer, comme aussi on peut le voir commencer plus bas que d'habitude, dans le voisinage de l'os hyoïde et jusque dans la région sous-hyoïdienne. — Les faisceaux verticaux du peaucier peuvent être croisés, au-dessous du maxillaire, par une couche surajoutée de fibres transversales émanant de la région parotidienne (Henle, Wood, Froriep); ces deux couches s'observent normalement (Gurtl) chez le chien et le chat. — Une des dispositions les plus intéressantes du peaucier est le passage de ses faisceaux internes dans le muscle triangulaire du côté opposé, disposition qui est normale chez les cynocéphales et les cercopithèques (voyez à ce sujet A. Froriep, *Ueber d. Hautmuskel d. Halses und seine Beziehung zu den unteren Gesichtsmuskeln*, in Arch. f. Anat. und Phys., 1877, p. 46).

Peauciers surnuméraires. — Les faisceaux *peauciers surnuméraires*, débris du pannicule charnu des mammifères, ont été observés sur plusieurs régions du corps, notamment : sur l'épaule, sur la fesse, sous la clavicule, sur le trapèze, sur le grand dorsal, etc. (voyez à ce sujet l'intéressant mémoire de Turner : *On a rudiment of the panniculus carnosus superficial to the trapezius*, in Journ. of. Anat., t. V, 1870, p. 116).

§ II. — Sterno-cléido-mastoïdien

Le sterno-cléido-mastoïdien (fig. 359, 15 et 16) est un muscle puissant, situé sur les côtés du cou, au-dessous du peaucier. Il s'étend de la partie

antérieure et supérieure du thorax à l'apophyse mastoïde et traverse par conséquent, à la manière d'une diagonale, la région antéro-latérale du cou.

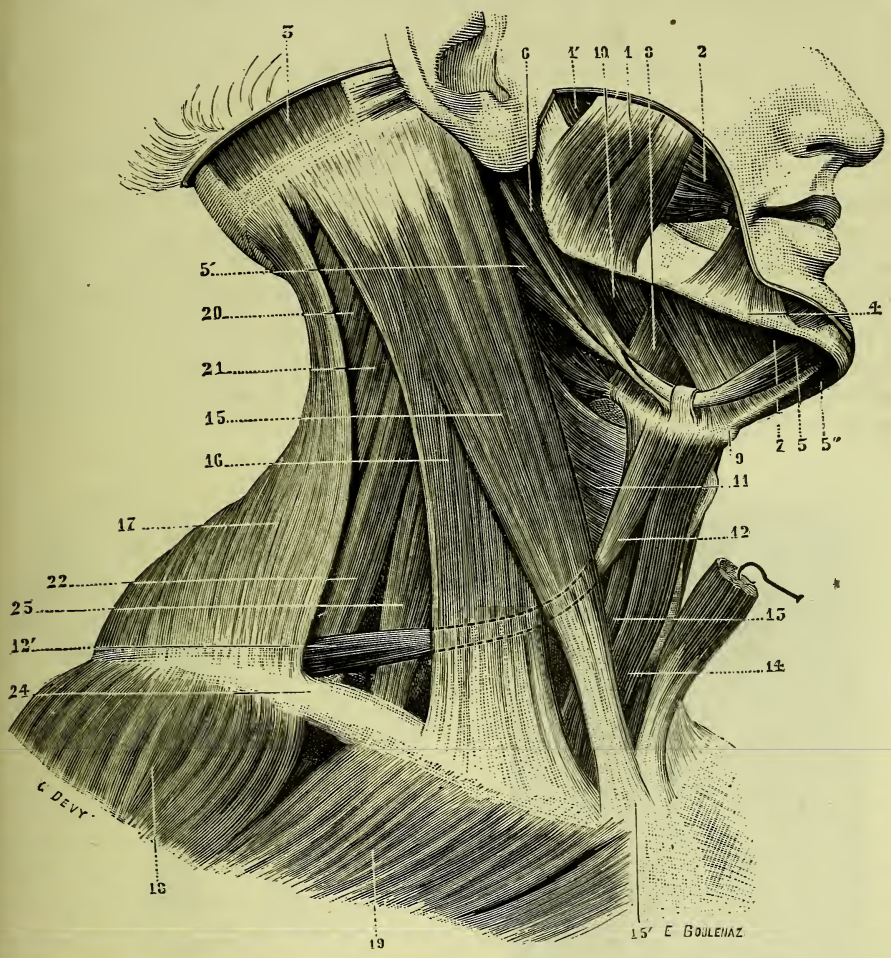

Fig. 359.

Muscles de la région latérale du cou, après l'enlèvement du peaucier.

1, 1', masséter. — 2, buccinateur. — 3, occipital. — 4, triangulaire des lèvres. — 5, ventre antérieur du digastrique. — 5', son ventre postérieur. — 5'', digastrique du côté opposé. — 6, stylo hyoïdien. — 7, mylo-hyoïdien. — 8, hyo-glosse. — 9, os hyoïde. — 10, constricteur moyen du pharynx. — 11, constricteur inférieur du pharynx. — 12, ventre antérieur et 12', ventre postérieur de l'omo-hyoïdien. — 13, sterno-thyroïdien. — 14, sterno-cléido-hyoïdien. — 15, chef sternal du sterno-cléido-mastoïdien. — 15', son insertion sur le sternum. —16, chef claviculaire du même muscle. —17, trapèze. —18. deltoïde. — 19, grand pectoral. — 20, splénius. — 21, angulaire de l'omoplate. — 22, scalène postérieur. — 23, scalène antérieur. — 24, clavicule.

Insertions. — Il présente à son origine sur le thorax deux portions nettement distinctes : une portion interne, insérée sur le sternum; une portion externe, insérée sur la clavicule. La première a reçu le nom de *chef sternal;* la seconde, celui de *chef claviculaire*.

1° Le *chef sternal* (15) se détache de la face antérieure du manubrium à l'aide d'un tendon conoïde, qui s'entre-croise parfois, à son origine, avec celui du côté opposé et qui ne tarde pas à disparaître en haut au milieu des

faisceaux charnus auxquels il donne naissance. Ces faisceaux charnus, continuant le trajet du tendon, se portent obliquement en haut et en arrière du côté de l'apophyse mastoïde. Au fur et à mesure qu'il s'éloigne du thorax, le chef sternal s'élargit graduellement, de façon à former un muscle rubané et mince. Finalement, il s'étale sur la face externe de l'apophyse mastoïde et se termine, en partie sur la face externe de cette saillie osseuse, en partie sur la portion externe de la ligne courbe supérieure de l'occipital.

2° Le *chef claviculaire* (16), large et mince dès son origine, s'insère sur le quart interne de la clavicule par une série de languettes tendineuses, pour la plupart fort courtes. Les faisceaux charnus qui leur font suite se dirigent verticalement en haut. Ils atteignent bientôt le bord postérieur du chef sternal dont la direction est oblique et là, ils se divisent en deux portions : les uns, et c'est le plus grand nombre, passent sous le chef sternal et viennent se fixer au sommet et au bord antérieur de l'apophyse mastoïde ; les autres, suivant la direction du chef sternal avec lequel ils se confondent, gagnent la ligne courbe occipitale et s'y terminent.

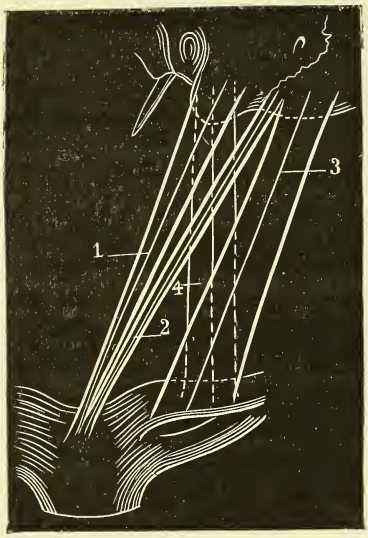

Fig. 360.

Schéma représentant la constitution anatomique du sterno-cléido-mastoïdien.

1, faisceaux sterno-mastoïdiens. — 2, faisceaux sterno-occipitaux. — 3, faisceaux cléido-occipitaux. — 4, faisceaux cléido-mastoïdiens.

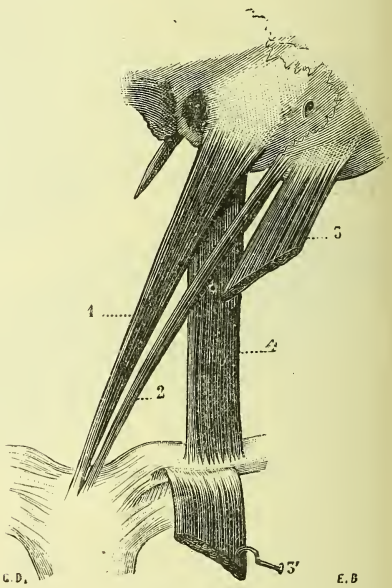

Fig. 361.

Anomalie reproduisant la constitution typique du sterno-cléido-mastoïdien (MAUBRAC).

1, sterno-mastoïdien. — 2, sterno-occipital. — 3, cléido-occipital. — 4, cléido-mastoïdien.

Il résulte de la description qui précède que les deux chefs du sterno-cléido-mastoïdien, séparés à leur origine par un espace triangulaire à base inférieure, se superposent au-dessus de leur tiers inférieur, le chef sternal occupant le plan superficiel, le chef claviculaire le plan profond. Les deux chefs, ainsi superposés, conservent quelquefois leur indépendance jusqu'à

leur insertion terminale sur les os du crâne. Mais, le plus souvent, ils se rencontrent et se fusionnent d'une façon plus ou moins intime.

L'indépendance réciproque des deux chefs du sterno-cléido-mastoïdien est assez fréquente pour que Albinus et après lui Theile, aient cru devoir les décrire séparément. Mais cette subdivision du muscle en deux faisceaux distincts est encore incomplète ; nous pouvons la poursuivre plus loin et admettre avec W. Krause, dans le groupe sterno-cléido-mastoïdien, quatre éléments ou, si l'on veut, quatre ordres de faisceaux (fig. 360) :

1° Des *faisceaux sterno-mastoïdiens*, naissant du manubrium et venant s'attacher à la face externe de l'apophyse mastoïde et à la partie de l'os temporal qui continue cette apophyse;

2° Des *faisceaux sterno-occipitaux*, partant également du sternum pour aboutir à la ligne occipitale supérieure, en arrière des précédents;

3° Des *faisceaux cléido-mastoïdiens*, partant du quart interne de la clavicule, et gagnant le bord antérieur de l'apophyse mastoïde, en passant au-dessous des faisceaux précédents qu'ils croisent en X;

4° Des *faisceaux cléido-occipitaux*, se détachant de la clavicule, soit en dehors, soit en avant des faisceaux cléido-mastoïdiens, et venant se terminer à la ligne occipitale.

L'anatomie normale, l'anatomie comparée et aussi les variations du muscle sterno-cléido-mastoïdien chez l'homme (fig. 361) justifient pleinement une pareille division. Le muscle en question devient alors le *sterno-cléido-mastoïdo-occipital* ou plus simplement le muscle *quadrijumeau de la tête*.

Voyez, à propos de ce muscle, Krause, *Die musc. sterno-cleido-mastoideus*, in Med. Centralbl., 1876; Farabeuf, Progrès Med., 1881; Maubrac, *Recherches anatomiques et physiologiques sur le muscle sterno-cléido-mastoïdien*, Bordeaux, 1883.

Rapports. — Le sterno-cléido-mastoïdien est contenu dans un dédoublement de l'aponévrose cervicale superficielle. — Sa *face superficielle* répond à la peau dans sa partie inférieure. Dans le reste de son étendue, elle est recouverte par le peaucier, dont la séparent la veine jugulaire externe et les cinq branches du plexus cervical superficiel. — Sa *face* profonde recouvre en bas l'articulation sterno-claviculaire, et plus haut les muscles sous-hyoïdiens, les scalènes, le splénius, l'angulaire, le ventre postérieur du digastrique, la veine jugulaire interne, la carotide primitive. Les rapports de ce muscle avec la carotide sont des plus importants. L'artère est d'abord placée dans le triangle qui sépare ses deux chefs; puis, elle gagne la face postérieure du chef sternal. Le muscle étant oblique en haut et en arrière, tandis que le vaisseau suit une direction verticale, ce dernier se rapproche de plus en plus du bord antérieur du sterno-cléido-mastoïdien, son muscle satellite, et s'en dégage à 2 centimètres (Paulet) au-dessous du bord supérieur du cartilage thyroïde. — Le *bord antérieur* du sterno-cléido-mastoïdien est en rapport en haut avec la glande parotide; plus bas, il forme la limite externe des deux régions sus-hyoïdienne et sous-hyoïdienne. — Son *bord postérieur* constitue avec le bord antérieur du trapèze les deux limites latérales du triangle sus-claviculaire.

Action. — Prenant son point fixe sur le sternum et la clavicule, le sterno-cléido-mastoïdien agit sur la tête.

En raison de sa triple obliquité : 1° il la fléchit sur la colonne vertébrale; 2° il l'incline de son côté; 3° il lui fait exécuter un mouvement de rotation, en vertu duquel le menton est porté du côté opposé.

Lorsque les deux sterno-cléido-mastoïdiens se contractent ensemble, ils sont simplement fléchisseurs de la tête, les mouvements d'inclinaison latérale et de rotation, déterminés par l'un des deux muscles, se trouvant annihilés par l'action antagoniste de l'autre.

Variétés. — Le muscle sterno-cléido-mastoïdien peut présenter une intersection aponévrotique, située de préférence dans le voisinage de son extrémité inférieure. — Il peut s'unir par son bord postérieur avec le trapèze (voyez ce muscle). — Macalister signale, comme faisceaux aberrants du muscle en question : *a*, un faisceau s'insérant au-devant de l'apophyse mastoïde; *b*, un faisceau s'attachant au pavillon; *c*, un faisceau se portant sur le ligament stylo-maxillaire. — Chudzinski a observé un petit faisceau *mastoïdo-parotidien* qui se perdait dans la région parotidienne. — J'ai rencontré, le long du bord antérieur du sterno-cléido-mastoïdien, un petit faisceau musculaire qui s'étendait de l'apophyse mastoïde à la gaine des vaisseaux carotidiens, à la hauteur du cartilage thyroïde (*faisceau masto-carotidien*). — L'insertion à l'angle du maxillaire d'un faisceau émanant du sterno-mastoïdien a été observée par Brugnone, Theile, Macalister, Meckel, Maubrac et par moi-même; chez le cheval, l'homologue de notre sterno-mastoïdien est un sterno-maxillaire. — Le chef sternal peut être double à son origine et dans une étendue plus ou moins considérable de son trajet. — Il en est de même souvent du chef claviculaire, dont les deux faisceaux se dirigent alors l'un à l'apophyse mastoïde, l'autre à l'occipital. — La rencontre, sur le même sujet, de ces deux dernières anomalies constitue un *sterno-cléido-mastoïdien double* ou à quatre chefs, un vrai quadrijumeau de la tête, tel que nous l'avons décrit ci-dessus. Des faits de cette nature ont été observés par Wood, Curnow, Kölliker, Maubrac et par moi-même. Une pareille disposition est normale chez quelques animaux, l'hyène par exemple. — W. Gruber (*Arch. f. Anat. und Phys.*, 1876, p. 739 et 759) a vu le chef claviculaire du sterno-cléido-mastoïdien s'insérer sur l'apophyse transverse de l'axis (*muscle cléido-axoïdien*). — Des faisceaux claviculaires surnuméraires s'observent parfois en arrière du chef claviculaire normal : ces faisceaux se terminent en haut, soit sur l'atlas (*muscle cléido-atloïdien*), soit sur l'occipital (*muscle cléido-occipital*).

Cléido-occipital de Wood. — Le professeur Wood a décrit et judicieusement interprété sous ce nom (*Transact. of Roy. Soc. of London*, 1869) un muscle surnuméraire plus ou moins distinct du cléido-mastoïdien, qui, partant de la clavicule, vient se fixer à la ligne courbe supérieure de l'occipital, en arrière de ce dernier. Sa fréquence chez l'homme est de 33 p. 100. Sa largeur est fort variable : je l'ai vue le plus souvent osciller entre 8 et 15 millimètres; mais elle peut n'avoir que 4 millimètres, comme aussi elle peut dépasser 2 centimètres. J'ai vu, dans un cas, le muscle cléido-occipital occuper presque toute l'étendue du triangle sus-claviculaire. Quant à sa constitution, le muscle cléido-occipital est généralement charnu dans presque toute son étendue, ses insertions occipitales et claviculaires se faisant le plus souvent à l'aide de fibres tendineuses excessivement courtes. Le cléido-occipital existe normalement chez un grand nombre de mammifères.

§ III. — Scalènes

Les scalènes (de σκαληνός inégal) sont deux muscles irrégulièrement triangulaires situés profondément sur les côtés du cou, entre les premières côtes et les apophyses transverses des vertèbres cervicales.

En France, nous distinguons deux scalènes dont les noms indiquent nettement leur position réciproque : le *scalène antérieur* et le *scalène postérieur*. Les anatomistes anglais et allemands divisent ce dernier en deux portions, une portion antérieure ou *scalène moyen* et une portion supérieure

ou *scalène postérieur*. Ils décrivent ainsi trois *scalènes*. Une pareille distinction ne me paraît nullement justifiée chez l'homme.

Insertions. — 1° Le *scalène antérieur* (fig. 362,7) se détache en haut des tubercules antérieurs des 3e, 4e, 5e et 6e vertèbres cervicales, à l'aide de

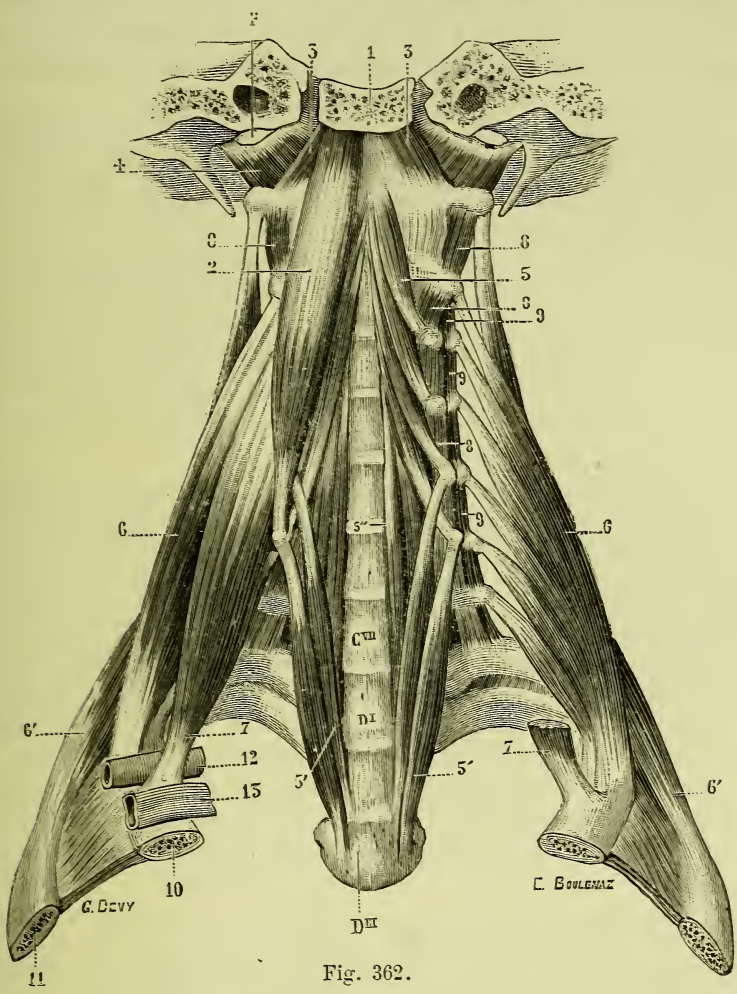

Fig. 362.

Muscles profonds du cou.

1, apophyse basilaire de l occipital. — 2, grand droit antérieur de la tête. — 3, petit droit antérieur de la tête. — 4, droit latéral. — 4', trou déchiré postérieur. — 5, faisceaux supérieurs du long du cou.— 5', faisceaux inférieurs et 5'', faisceaux intermédiaires de ce même muscle. — 6, scalène postérieur, avec 6', son insertion à la seconde côte. — 7, scalène antérieur. — 8, 8, 8, 8, muscles intertransversaires antérieurs. — 9, 9, intertransversaires postérieurs. — 10, 11, première et seconde côtes. — 12, artère sous-clavière. — 13, veine sous-clavière. — CVII, septième vertèbre cervicale. — DI, DIII, première et troisième vertèbres dorsales.

quatre languettes, tendineuses d'abord, charnues ensuite. Ces quatre faisceaux d'origine, primitivement distincts, se fusionnent bientôt en un corps charnu unique, qui vient se fixer à l'aide d'un tendon arrondi sur le tubercule de la face supérieure de la première côte.

2° Le *scalène postérieur* (fig. 362, 6 et 6') s'insère, en haut, sur les tuber-

cules postérieurs des apophyses transverses des sept vertèbres cervicales. En bas, il se divise en deux faisceaux, lesquels viennent s'attacher : l'antérieur, sur la face supérieure et le bord externe de la première côte; le postérieur sur le bord supérieur et la face externe de la deuxième côte.

Rapports. — *a*. Le *scalène antérieur* répond en avant, et en allant de bas en haut, à la veine sous-clavière, à la clavicule et au sous-clavier, au sterno-cléido-mastoïdien, à l'omo-hyoïdien, à l'artère cervicale ascendante et au nerf phrénique.

b. Le *scalène postérieur* répond en arrière aux muscles transversaires du cou, sacro-lombaire, grand et petit complexus, angulaire de l'omoplate, splénius. Ses insertions costales sont recouvertes par les deux premières digitations du grand dentelé.

c. Les *deux scalènes* sont séparés l'un de l'autre par un espace triangulaire à base inférieure. Dans cet espace se trouvent : 1° l'artère sous-clavière, contournant la première côte dans une gouttière spéciale, décrite en ostéologie; 2° les diverses branches du plexus brachial qui, des trous de conjugaisons, se dirigent vers l'aisselle. Ces branches nerveuses sont appliquées contre la face antérieure du scalène postérieur, sur un plan un peu postérieur à celui qui est occupé par l'artère sous-clavière.

De la description qui précède, il résulte que la veine sous-clavière et l'artère de même nom sont séparées l'une de l'autre, à leur passage sur la première côte, par le muscle scalène antérieur.

Action. — Les deux scalènes, prenant leur point fixe sur la colonne vertébrale, élèvent les côtes et sont inspirateurs. — S'ils prennent, au contraire, leur point fixe sur les côtes préalablement fixées, ils agissent sur la colonne cervicale; et alors : 1° si un seul des scalènes se contracte, il incline cette colonne de son côté; 2° s'ils se contractent tous les deux simultanément, ne pouvant l'incliner ni à droite ni à gauche, ils appliquent fortement chaque vertèbre sur celle qui la suit et communiquent ainsi à la colonne tout entière cette rigidité qui lui est indispensable dans certains actes de la vie, dans celui par exemple qui consiste à porter en équilibre sur la tête un fardeau pesant.

Variétés. — Quelques-uns des faisceaux des scalènes peuvent manquer. — Macalister a vu manquer en entier le scalène antérieur. — Il n'est pas rare de rencontrer le scalène postérieur divisé en deux faisceaux distincts, l'un pour la première côte, l'autre pour la deuxième. — J'ai vu, dans un cas, le scalène postérieur s'insérer exclusivement sur la première côte; par contre il peut descendre jusqu'à la quatrième côte (Theile, Macalister, Shepherd), et même jusqu'à la quatrième (Beaunis et Bouchard). — J'ai observé assez fréquemment, après Wood, Theile et autres, des faisceaux anastomotiques jetés entre les deux scalènes dans l'un ou l'autre sens. — Macalister a vu le scalène postérieur perforé par quelques branches du plexus brachial; j'ai observé la même disposition chez un cercopithèque.

Scalène intermédiaire. — J'ai décrit sous ce nom (*Bull. Soc. d'Anthrop.*, 1883) un faisceau surnuméraire, que j'ai rencontré plusieurs fois chez l'homme, mais qui est constant dans un grand nombre d'espèces simiennes. Il s'étend de la première côte aux tubercules soit antérieurs soit postérieurs des sixième ou septième cervicales et sépare, à ce niveau, l'artère sous-clavière du plexus brachial. Nous devons considérer, je crois, comme une variété de ce muscle : 1° le *scalène accessoire* de Macalister, qui se rendait de la première côte aux quatrième, cinquième et sixième vertèbres cervicales; 2° et aussi ce faisceau singulier, mentionné par Beaunis et Bouchard, qui, partant du cul-de-sac supérieur de

la plèvre, allait se fixer sur l'apophyse transverse de la septième cervicale, constituant ainsi un muscle *pleuro-transversaire.*

§ IV. — Droit latéral de la tête

Le muscle droit latéral de la tête (fig. 362,4) est un faisceau charnu, cylindrique plutôt qu'aplati, situé sur les côtés de l'articulation atloïdo-occipitale.

Insertions.—Il s'insère, d'une part sur l'apophyse transverse de l'atlas, d'autre part sur l'enveloppe jugulaire de l'occipital, que l'on doit considérer, en anatomie philosophique, comme l'apophyse transverse de la première vertèbre crânienne ou vertèbre occipitale. Il en résulte que ce muscle n'est évidemment que le plus élevé des intertransversaires ou, si l'on veut, l'intertransversaire du premier espace (voy. plus loin, *Muscles intertransversaires*, p. 580).

Rapports. — Le droit latéral de la tête est en rapport en avant avec la veine jugulaire interne, en arrière avec l'artère vertébrale.

Action. — Elle est la même que celle des intertransversaires (voy. ces muscles).

Variétés. — Il était absent dans un cas de Henle, double dans un cas de Theile. — Otto a décrit sous le nom de *rectus lateralis longus* un faisceau qui se rendait de l'apophyse jugulaire à l'apophyse transverse, non plus de l'atlas, mais de l'axis.

Muscle atloïdo-mastoïdien. — Faisceau cylindrique, rubané ou fusiforme, s'insérant d'une part sur l'apophyse tranverse de l'atlas, d'autre part sur l'apophyse mastoïde qui représente l'apophyse transverse de la deuxième vertèbre crânienne. Ce faisceau surnuméraire acquiert ainsi la signification d'un *long intertransversaire*. Déjà signalé par Winslow sous le nom de *rectus lateralis accessorius*, il a été tout récemment étudié avec le plus grand soin par le professeur W. Gruber (*Der Musc. atlantico-mastoïdeus*, in Arch. für Anat. u. Phys., 1876, p. 733).

ARTICLE II

RÉGION DE L'OS HYOÏDE

La région de l'os hyoïde renferme huit muscles, divisés en deux groupes : un groupe supérieur ou *sus-hyoïdien*, un groupe inférieur ou *sous-hyoïdien*.

a. Les muscles sous-hyoïdiens, ainsi appelés parce qu'ils sont placés au-dessous de l'os hyoïde, sont au nombre de quatre : le *sterno-cléido-hyoïdien*, le *sterno-thyroïdien* et le *thyro-hyoïdien*.

b. Les muscles sus-hyoïdiens, situés au-dessus de l'os hyoïde, sont également au nombre de quatre : le *digastrique*, le *stylo-hyoïdien*, le *mylo-hyoïdien*, le *génio-hyoïdien*.

§ I. — Sterno-cléido-hyoïdien

Le plus superficiel des muscles de la région sous-hyoïdienne, le sterno-

cléido-hyoïdien (fig. 303,10), est un ruban charnu de 15 à 25 millimètres de largeur, s'étendant de l'extrémité supérieure du thorax à l'os hyoïde.

Insertions. — Il s'insère en bas : 1° par le plus grand nombre de ses faisceaux, sur l'extrémité interne de la clavicule et sur le ligament sterno-claviculaire postérieur; 2° par quelques faisceaux seulement, sur le sternum ou même sur le premier cartilage costal.

De là, ses fibres se portent en haut et un peu en dedans et viennent se fixer sur le bord inférieur de l'os hyoïde, en dedans de l'omo-hyoïdien, en avant du thyro-hyoïdien.

Rapports. — Contigus au niveau de leur extrémité supérieure, les deux muscles sterno-cléido-hyoïdiens s'écartent graduellement l'un de l'autre en gagnant la région sterno-claviculaire, de façon à circonscrire entre eux un espace triangulaire à base inférieure. Le sterno-cléido-hyoïdien est recouvert par les origines du sterno-cléido-mastoïdien, par la peau et par le peaucier. Il recouvre à son tour le sterno-thyroïdien et, tout à fait en haut, le thyro-hyoïdien.

Action. — Il abaisse l'os hyoïde.

Variétés. — Les insertions sternales font souvent défaut. — Les insertions claviculaires peuvent aussi faire défaut, mais le cas est beaucoup plus rare. — Le muscle peut être double. — La présence d'une intersection fibreuse à la réunion du tiers inférieur avec le tiers moyen est très fréquente; elle a la même signification que les intersections fibreuses du grand droit de l'abdomen. — Le sterno-cléido-hyoïdien peut s'unir plus ou moins : *a.* avec l'omo-hyoïdien, *b.* avec le sterno-thyroïdien, *c.* avec le muscle du côté opposé. — Mac Whinnie a vu un faisceau aberrant du sterno-cléido-hyoïdien franchir l'os hyoïde et se perdre dans le mylo-hyoïdien, disposition qui rappelle le muscle sterno-glosse de quelques mammifères.

§ II. — Omo-hyoïdien

Le muscle omo-hyoïdien (fig. 363,14), qu'on désigne encore sous les noms de omoplato- ou scapulo-hyoïdien, est un muscle digastrique, qui s'étend, sur les côtés du cou, du bord supérieur du scapulum à l'os hyoïde. Il est divisé par un tendon moyen ou intermédiaire (15) en deux portions ou ventres, l'un antérieur, l'autre postérieur.

Insertions. — Il s'attache *en arrière*, par son ventre postérieur, sur la portion du bord supérieur du scapulum qui est immédiatement placée en arrière de l'échancrure coracoïdienne. Cette ligne d'insertion postérieure a une étendue de 10 à 15 millimètres. — *En avant*, il s'insère, par son ventre antérieur, sur la portion la plus externe du corps de l'os hyoïde, en dehors du muscle précédent.

Suivi de son insertion scapulaire à son insertion hyoïdienne, le muscle omo-hyoïdien se porte d'abord en dedans, en longeant le bord postérieur de la clavicule. Puis, se redressant brusquement sur sa direction initiale, il se porte en haut en suivant le bord externe du sterno-cléido-hyoïdien. Les deux ventres de l'omo-hyoïdien ne sont donc pas situés sur une seule et même

ligne droite; ils forment l'un avec l'autre un angle fortement obtus, ouvert en haut et en dehors, dont le sommet répond justement au *tendon intermédiaire.* Il en résulte que le muscle, considéré dans son ensemble, décrit une longue courbe à convexité dirigée en bas et en dedans.

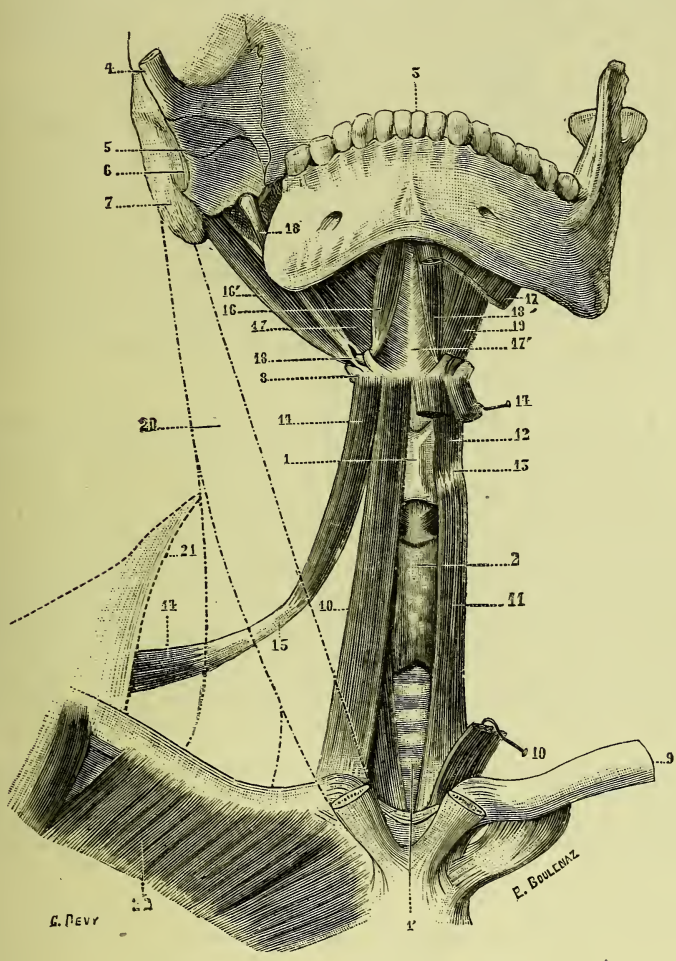

Fig. 363.

Muscles sus- et sous-hyoïdiens.

1, cartilage thyroïde. — 1', trachée. — 2, corps thyroïde. — 3, maxillaire inférieur. — 4, apophyse zygomatique. — 5, cavité glénoïde du temporal. — 6, conduit auditif externe. — 7, apophyse mastoïde. — 8, grande corne de l'os hyoïde. — 9, clavicule. — 10, muscle sterno-cléido-hyoïdien réséqué à gauche pour laisser voir : 11, le muscle sterno-thyroïdien, 12, le muscle thyro-hyoïdien, 13, la corde ligamenteuse séparant ces deux derniers muscles. — 14, muscle omo-hyoïdien. — 15, son tendon intermédiaire. — 16, ventre antérieur et 16', ventre postérieur du digastrique. — 17, muscle mylo-hyoïdien. — 17', raphé sus-hyoïdien. — 18, muscle stylo-hyoïdien. — 18', muscle génio-hyoïdien. — 19, muscle hyo-glosse. — 20, sterno-cléido-mastoïdien. — 21, trapèze. — 22, grand pectoral.

Rapports. — L'omo-hyoïdien répond, à son origine, au muscle sus-épineux. Plus loin, il se trouve recouvert par le trapèze, le sous-clavier, la clavicule.

Il se dégage bientôt du trapèze et traverse alors successivement les trois régions sus-claviculaire, carotidienne, sus-hyoïdienne. — Dans la *région sus-*

claviculaire, il est recouvert par le peaucier et recouvre les scalènes et le plexus brachial. — Dans la *région carotidienne*, il est recouvert par le sterno-cléido-mastoïdien et recouvre, en les croisant, la veine jugulaire interne et la carotide primitive.— Dans la région *sous-hyoïdienne*, enfin, il répond de nouveau au peaucier par sa face antérieure, tandis que sa face postérieure repose sur le corps thyroïde et sur le muscle thyro-hyoïdien.

Action.— Comme le muscle précédent, l'omo-hyoïdien abaisse l'os hyoïde en le portant un peu en arrière. Pour M. Richet l'omo-hyoïdien aurait pour principale fonction de tendre, en redressant sa courbure, l'aponévrose cervicale moyenne (voy. plus loin) : il contribuerait ainsi, par action secondaire, à maintenir béantes les grosses veines du cou au moment de l'inspiration et favoriserait ainsi dans ces vaisseaux la circulation de retour. Une pareille opinion me paraît en opposition : 1° avec l'absence de l'omo-hyoïdien chez certains mammifères; 2° avec l'absence de ce même muscle constatée parfois dans l'espèce humaine; 3° avec l'absence de troubles circulatoires, à la suite de la section de l'omo-hyoïdien chez l'homme.

Variétés. — On a constaté : *a.* l'absence totale du muscle omo-hyoïdien, sans compensation par un autre muscle ; j'en ai réuni neuf cas, dont un personnel; *b.* l'absence du ventre antérieur ; dans ce cas, le ventre postérieur se perd le plus souvent sur l'aponévrose (*M. coraco-cervicalis* de Krause); *c.* l'absence du ventre postérieur et, dans ce cas, le ventre antérieur vient se perdre également sur l'aponévrose (*M. hyo-fascialis*). — Par contre, on peut observer la duplicité du muscle, portant soit sur le muscle tout entier, soit seulement sur l'un ou l'autre des deux ventres. — Par suite d'un déplacement des insertions scapulaires, l'omo-hyoïdien peut se détacher : *a.* du ligament coracoïdien ou de l'apophyse coracoïde; *b.* de l'acromion; *c.* de la première côte ; *d.* de la clavicule. — D'autre part, l'omo-hyoïdien, tout en restant normal, peut recevoir des différents points précités des faisceaux de renforcement. — Le tendon intermédiaire du muscle, qui a toute la valeur d'une intersection aponévrotique (première côte cervicale de Henle), fait défaut une fois sur trente sujets (Wood). — Quelques faisceaux de l'omo-hyoïdien peuvent passer dans la région sus-hyoïdienne et se réunir soit au mylo-hyoïdien (Macalister), soit au stylo-hyoïdien (Wood).

Voyez pour la véritable signification du muscle omo-hyoïdien chez l'homme : Gegenbaur, *Ueber den Musc. omo-hyoïdieus und seine Schüsselbeinverbindung*, in Morph. Jahrbuch., 1876, p. 243; Testut, *Le muscle omo-hyoïdien et ses anomalies*, in Gaz. hebd. des Sc. médicales de Bordeaux, et tirage à part, 1882; Marcondès, Thèse de Rio-Janeiro, 1884.

§ III. — Sterno-thyroïdien

Le sterno-thyroïdien (fig. 363, 11) est un muscle large et rubané comme le sterno-cléido-hyoïdien, au-dessous duquel il est situé.

Insertions.— Il s'insère : 1° *d'une part*, sur la face postérieure du premier cartilage costal et sur la face postérieure de la poignée du sternum jusqu'à la ligne médiane (fig. 364, 2); 2° *d'autre part*, sur les deux tubercules de la face externe du cartilage thyroïde, ainsi que sur une corde ligamenteuse, oblique en haut et en dehors, qui réunit ces deux tubercules.

La direction de ce muscle n'est pas complètement verticale, mais légèrement oblique de bas en haut et de dedans en dehors. Il en résulte que les deux muscles sterno-thyroïdiens, contigus à leur origine sternale, se trouvent séparés en haut par un intervalle d'un ou de plusieurs centimètres.

Rapport. — Le muscle sterno-thyroïdien est recouvert par le sterno-cléido-hyoïdien dans la plus grande partie de son étendue. A son tour, il recouvre la trachée-artère, le corps thyroïde, et, par ses faisceaux externes, la carotide primitive et la veine jugulaire interne.

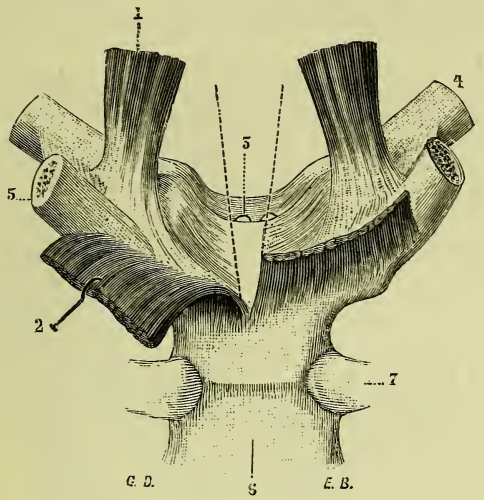

Fig. 364.

Insertions inférieures des muscles sterno-cléido-hyoïdien et sterno-thyroïdien.

1, extrémité inférieure du muscle sterno-cléido-hyoïdien. — 2. extrémité inférieure du sterno-thyroïdien érigné en arrière du côté gauche pour laisser voir le muscle précédent. — 3, ligament interclaviculaire. — 4, clavicule. — 5, première côte. — 6, sternum. — 7, deuxième côte.

Action. — Il abaisse le larynx et, par l'intermédiaire du larynx, l'os hyoïde.

Variétés. — Les faisceaux qui partent du premier cartilage costal peuvent faire défaut, comme aussi le muscle peut se trouver renforcé par des faisceaux surajoutés émanant de la clavicule. — L'absence du tiers moyen du muscle a été signalée par Walsham (in *St Bartholomew's Hospital Reports*, 1880). — Le sterno-thyroïdien peut entrer en connexion plus ou moins intime avec celui du côté opposé, soit par fusionnement sur la ligne médiane, soit par envoi de faisceaux anastomotiques. — Il peut même se fusionner partiellement avec le constricteur inférieur du pharynx (Wood, Walsham, Flesch); j'ai observé cette disposition chez le chimpanzé. — Une intersection aponévrotique existe fréquemment au niveau de la fourchette sternale.

§ IV. — Thyro-hyoïdien

Le thyro-hyoïdien (fig. 363, 12) est un muscle quadrilatère, continuant en haut la direction du muscle précédent.

Insertions.—Il s'insère, en bas, sur les deux tubercules thyroïdiens et sur la corde ligamenteuse qui les réunit l'un à l'autre. De là, les faisceaux du muscle se portent parallèlement en haut et viennent s'attacher sur le bord inférieur du corps et de la grande corne de l'os hyoïde.

Rapports.— Sa face antérieure ou superficielle répond au sterno-hyoïdien

et à l'omo-hyoïdien qui le recouvrent. Sa face profonde repose sur le cartilage thyroïde et, au-dessus de lui, sur la membrane thyro-hyoïdenne dont elle est séparée par les vaisseaux et nerfs laryngés supérieurs.

Action. — Il abaisse l'os hyoïde; ou bien, si ce dernier os est fixé par la contraction préalable de ses élévateurs, il agit sur le larynx qu'il attire en haut.

Variétés. — La corde ligamenteuse thyroïdienne sur laquelle viennent s'attacher en bas le sterno-thyroïdien, en haut le thyro-hyoïdien me paraît avoir la signification d'une intersection aponévrotique, analogue à celles qui traversent le grand droit de l'abdomen. Dès lors, le sterno-thyroïdien et le thyro-hyoïdien ne sont que les deux portions d'un seul et même muscle (*sterno-hyoïdien profond*), qui serait interrompu au niveau du cartilage thyroïde par une intersection fibreuse. Aussi, voit-on, dans certains cas, quelques faisceaux passer sans s'interrompre d'un muscle dans l'autre, ou même les deux muscles se fusionner entièrement par disparition complète de la corde ligamenteuse.

Muscle élévateur du corps thyroïde. — Soemmering a décrit sous ce nom un faisceau musculaire plus ou moins développé qui, partant de l'os hyoïde, venait se terminer sur un point quelconque de la face antérieure du corps thyroïde. Ce muscle n'est autre qu'un faisceau aberrant des muscles rubanés, précédemment décrits entre le sternum et l'os hyoïde, qui, au lieu de se rendre à son insertion inférieure ordinaire, s'arrête en route pour se fixer sur le corps thyroïde. Ce muscle ne se rattache à aucune fonction; c'est un non-sens que de chercher une fonction active à un organe atrophié et rudimentaire.

§ V. — Digastrique

Le muscle digastrique (fig. 363, 16 et fig. 365, 6) représente une longue arcade à concavité dirigée en haut, s'étendant de l'apophyse mastoïde à la symphyse du menton.

Insertions. — Ce muscle, comme son nom l'indique, est constitué par deux portions ou ventres, l'un antérieur, l'autre postérieur; 1° le *ventre postérieur* ou *mastoïdien* prend naissance en dedans de l'apophyse mastoïde du temporal, dans une rainure spéciale, dite rainure digastrique; 2° le *ventre antérieur* ou *maxillaire* se détache d'une petite fossette rugueuse, la fossette digastrique, qui est située de chaque côté de la symphyse mentonnière.

Ces deux portions convergent l'une et l'autre vers le corps de l'os hyoïde et se jettent, avant d'atteindre cet os, sur les deux extrémités d'un tendon qui les unit et que l'on peut appeler, pour cette raison, le *tendon moyen* ou *intermédiaire* du digastrique.

Rapports. — *a.* Le *tendon intermédiaire* (fig. 365), long de 3 à 5 centimètres, traverse d'arrière en avant la partie inférieure du muscle stylo-hyoïdien et vient se placer, au sortir de cette boutonnière musculaire, au-dessus de l'os hyoïde. Il se trouve maintenu contre ce dernier os par une espèce d'anneau fibreux, doublé parfois d'une synoviale. De plus, une expansion aponévrotique à peu près constante réunit ce tendon aux faisceaux inférieurs du muscle mylo-hyoïdien.

b. Le *ventre antérieur* repose sur le mylo-hyoïdien et se trouve recouvert par la peau et le peaucier. Il est séparé de celui du côté opposé par un

espace triangulaire, à base inférieure, au milieu duquel on aperçoit un raphé fibreux médian, la *ligne blanche sus-hyoïdienne.*

c. Le *ventre postérieur* répond par sa face superficielle, en allant d'arrière en avant : au petit complexus, au sterno-cléido-mastoïdien, aux glandes parotide et sous-maxillaire. Sa face profonde recouvre successivement les muscles

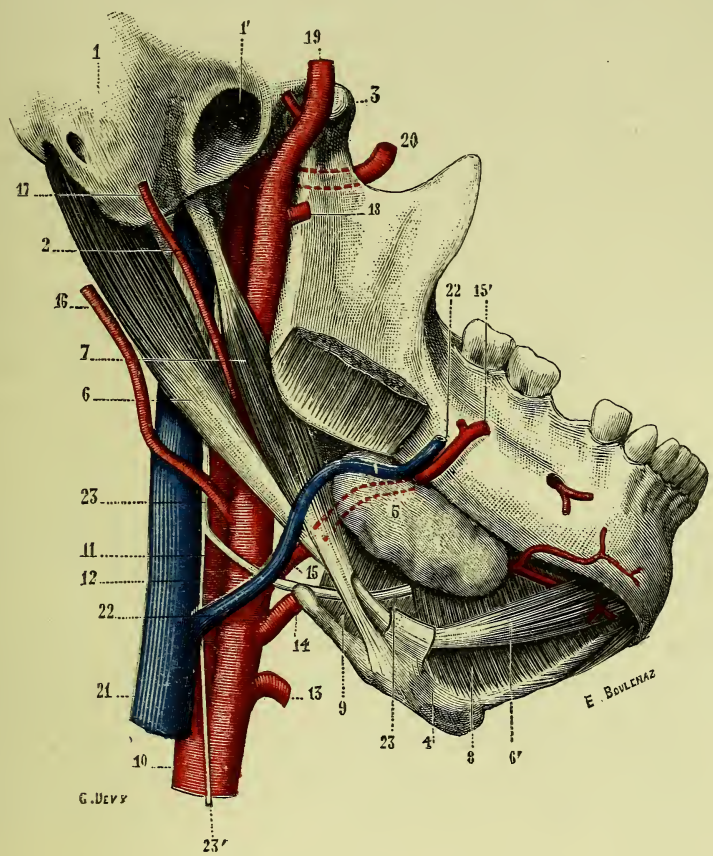

Fig. 365.

Rapports des muscles styliens et digastrique avec les carotides et leurs branches.

1, apophyse mastoïde. — 1', trou auditif externe. — 2, apophyse styloïde.— 3, condyle du maxillaire inférieur. — 4, os hyoïde. — 5, glande sous-maxillaire. — 6, 6', ventre antérieur et ventre postérieur du digastrique. — 7, stylo-hyoïdien. — 8, mylo-hyoïdien. — 9, hyo-glosse. — 10, carotide primitive. — 11, carotide interne. — 12, carotide externe. — 13, artère thyroïdienne supérieure. — 14, artère linguale. — 15, 15', artère faciale. — 16, artère occipitale. — 17, artère auriculaire postérieure. — 18, artère transversale de la face. — 19, artère temporale superficielle. — 20, artère maxillaire interne. — 21, veine jugulaire interne. — 22, veine faciale. — 23, nerf grand hypoglosse. — 23', sa branche descendante.

qui se détachent de l'apophyse styloïde, la veine jugulaire interne, le nerf grand hypoglosse, la carotide interne, la carotide externe et ses deux branches, la linguale et la faciale.

Action. — 1° Le ventre antérieur du digastrique, s'il prend son point fixe sur l'os hyoïde, abaisse le maxillaire; c'est donc un muscle masticateur (*abaisseur de la mandibule* de l'anatomie comparée). Si, au contraire, il prend son point fixe sur le maxillaire, il élève l'os hyoïde.

2° Le ventre postérieur porte l'os hyoïde en haut, en arrière et en dehors.

Au total, le digastrique a une double action suivant la région du squelette qui lui sert de point fixe : il est élévateur de l'os hyoïde (déglutition) ou abaisseur du maxillaire inférieur (mastication).

Variétés. — Le digastrique peut ne pas traverser le stylo-hyoïdien et, dans ce cas, il passe soit en avant, soit en arrière. — Platner et Mac-Whinnie ont vu le ventre postérieur du digastrique s'insérer à l'angle du maxillaire, disposition normale chez les carnassiers ; j'ai observé cette insertion chez un microcéphale. — Les tendons intermédiaires peuvent se réunir sur la ligne médiane et former ainsi une arcade transversale d'où naissent les ventres antérieurs. — J'ai vu deux fois les ventres antérieurs entièrement fusionnés sur la ligne médiane. — Il n'est pas très rare de voir le ventre antérieur fournir un faisceau surnuméraire qui vient s'attacher, selon les cas, sur le raphé médian, sur l'os hyoïde, sur la fossette digastrique du côté opposé; le muscle devient alors *trigastrique*. Cette anomalie est le plus souvent unilatérale; Wood et Macalister et nous-mêmes l'avons observée cependant des deux côtés à la fois. — Walsham (*Saint Bartholomew's Hospital Reports*, 1881) a rencontré sur le ventre postérieur, dans un cas, une intersection, et, dans un autre cas, un vrai tendon cylindrique.

Muscle mento-hyoïdien. — Faisceau musculaire décrit par Macalister, le plus souvent rubané, unilatéral ou bilatéral, s'étendant de l'os hyoïde à la symphyse du menton. Quelques-uns des faisceaux mento-hyoïdiens se rattachent peut-être au système du peaucier; il en est d'autres qui appartiennent manifestement au groupe des sterno-hyoïdiens.

§ VI. — Stylo-hyoïdien

Le stylo-hyoïdien (fig. 363, 18 et fig. 365, 7) est un muscle fort grêle, fusiforme, qui s'étend obliquement de l'apophyse styloïde à l'os hyoïde, en dedans et au-dessus du ventre postérieur du digastrique.

Insertions. — Il prend naissance, en dehors, sur le côté externe de l'apophyse styloïde, tout près de la base de cette apophyse. De là, il se porte obliquement en dedans et en avant vers l'os hyoïde. Un peu avant d'atteindre cet os, il se divise en deux faisceaux pour laisser passer le digastrique. Puis, il se reconstitue et vient se fixer, à l'aide d'une languette aponévrotique fort mince, sur la face antérieure du corps de l'os hyoïde, au voisinage de la grande corne.

Rapports. — Le stylo-hyoïdien accompagne, dans presque toute son étendue, le ventre antérieur du digastrique en avant duquel il est placé (fig. 365), et présente les mêmes rapports que ce dernier muscle.

Action. — Il est élévateur de l'os hyoïde.

Variétés. — Le stylo-hyoïdien peut faire défaut (une fois sur deux cents, d'après Hallet). — Dans un cas de Mac Whinnie, l'absence du stylo-hyoïdien coïncidait avec un ventre postérieur du digastrique considérablement grossi. — La boutonnière pour le digastrique manque aussi quelquefois, mais bien rarement; cette boutonnière peut, d'autre part, se prolonger jusqu'à l'os hyoïde, transformant ainsi le stylo-hyoïdien en un muscle biceps. — Il n'est pas très rare de rencontrer, en arrière du stylo-hyoïdien normal, un faisceau surnuméraire (*stylo-hyoïdeus alter* d'Albinus, *petit stylo-hyoïdien* de Gavard, *stylo-hyoïdien profond* de Sappey), qui s'insère, d'une part dans le voisinage du sommet de l'apophyse styloïde, d'autre part sur la petite corne de l'os hyoïde. Des cas de *triple stylo-hyoïdien* ont été rapportés par Hyrtl et par Gruber. — Chudzinsky a observé, sur un nègre, un stylo-hyoïdien qui s'insérait dans la région sus-hyoïdienne par trois faisceaux distincts.

Parmi les muscles surnuméraires qui se rattachent au stylo-hyoïdien, il convient de mentionner :

1° Le *stylo-maxillaire*, signalé pour la première fois par Calori (Bologne, 1868), qui se rend de l'apophyse styloïde à l'angle du maxillaire;

2° Le *hyo-maxillaire* (*hyo-angularis* de Macalister), qui va de l'os hyoïde à l'angle du maxillaire ; le stylo-maxillaire et l'hyo-maxillaire sont deux formes incomplètes du stylo-hyoïdien ordinaire (voyez, à ce sujet, Macalister, *The varieties of styloid muscles*, in Journ. of Anat. and Phys., nov. 1870).

3° L'*occipito-hyoïdien*, qui se détache de l'occipital, au-dessous de l'insertion du trapèze, et qui se rend de là à l'os hyoïde ; ce muscle, signalé pour la première fois par Perrin (*Journal of Anat. and Phys.*, 1871, p. 251), a été retrouvé depuis par West (*Ibid.*, 1873, p. 150), par Curnow (*Ibid.*, 1874, p. 379) et par M. Flesch (*Varietæten Beobachtungen*, etc., Wurzbourg, 1879);

4° Le *pétro-hyoïdien*, signalé par Calori, dont le nom seul indique suffisamment les insertions.

§ VII. — Mylo-hyoïdien

Situé au-dessus du ventre antérieur du digastrique, le mylo-hyoïdien (fig. 363, 19) est un muscle aplati et irrégulièrement quadrilatère, constituant avec celui du côté opposé le plancher de la bouche.

Insertions. — Il prend naissance sur la ligne oblique interne ou ligne mylo-hyoïdienne du maxillaire inférieur. De là, ses faisceaux se portent en bas et en dedans vers la ligne médiane et s'insèrent : les postérieurs sur l'os hyoïde lui-même (face antérieure); les antérieurs sur un raphé aponévrotique médian (*ligne blanche sus-hyoïdienne*) qui s'étend de cet os à la symphyse du menton.

Il n'est pas rare de voir quelques faisceaux passer sans s'interrompre d'un côté à l'autre.

Rapports. — Sa face superficielle ou inférieure est recouverte par le ventre antérieur du digastrique, la glande sous-maxillaire, le peaucier du cou. — Sa face profonde ou supérieure, tournée du côté de la bouche, répond aux muscles stylo-glosse, hyo-glosse, génio-hyoïdien, aux nerfs lingual, et grand hypoglosse, au canal de Warthon, à la glande sublinguale et par places, à la muqueuse buccale. Son bord postérieur est embrassé par la glande sous-maxillaire et contourné de bas en haut par le canal de Warthon.

Action. — Le mylo-hyoïdien élève de bas en haut l'os hyoïde, mais il soulève en même temps la langue, l'applique fortement contre la voûte palatine et joue ainsi un rôle important dans le premier temps de la déglutition.

Variétés. — Elles sont peu nombreuses : nous avons déjà vu sa réunion partielle avec le muscle du côté opposé et avec quelques autres muscles voisins. — J'ai constaté plusieurs fois la disparition complète du raphé sus-hyoïdien et la fusion totale des deux mylo-hyoïdiens en un muscle unique. — La division du muscle en deux portions a été signalée par Mac Whinnie et par Macalister.

§ VIII. — Génio-hyoïdien

Les muscles génio-hyoïdien, situés au-dessus des précédents (fig. 363, 18') sont constitués par deux cordons charnus, qui s'étendent, de chaque côté de la ligne médiane, de l'os hyoïde à la symphyse du menton.

Insertions. — En haut, le génio-hyoïdien prend naissance sur les apophyses géni inférieures, immédiatement au-dessous du génio-glosse. En bas, il vient se fixer sur la face antérieure de l'os hyoïde.

Rapports. — Les deux génio-hyoïdiens sont contigus sur la ligne médiane. Recouverts en bas par le mylo-hyoïdien, qu'il faut sectionner pour les mettre à découvert, ils répondent, par leur face supérieure ou buccale, à la glande sublinguale, au génio-glosse, à la muqueuse du plancher de la bouche.

Action. — Le génio-hyoïdien est élévateur de l'os hyoïde, s'il prend son point fixe sur le maxillaire inférieur. Il est abaisseur du maxillaire, s'il prend son point fixe sur l'os hyoïde préalablement immobilisé par la contraction de ses muscles abaisseurs

Variétés. — Le génio-hyoïdien peut présenter des connexions plus ou moins intimes avec les deux muscles de la langue qui l'avoisinent : le génio-glosse et l'hyo-glosse (Macalister). — Il peut se fusionner entièrement avec celui du côté opposé et constituer ainsi un muscle impair et médian. — Macalister signale d'après Horner, comme une anomalie du génio-hyoïdien, la présence d'un faisceau accessoire qui prendrait naissance sur la grande corne de l'os hyoïde. Cette insertion sur la grande corne, passée sous silence par Cruveilhier et Sappey, est considérée comme normale par Theile.

ARTICLE III

RÉGION PRÉVERTÉBRALE

Les muscles de la région prévertébrale, directement appliqués, comme leur nom l'indique, sur la face antérieure de la colonne vertébrale, sont au nombre de trois de chaque côté : le *grand droit antérieur de la tête*, le *petit droit antérieur de la tête*, le *long du cou*.

§ I. — Grand droit antérieur de la tête

Le plus superficiel des muscles prévertébraux, le grand droit antérieur (fig. 366, 2) est un muscle aplati et triangulaire, s'étendant de l'occipital aux apophyses transverses de la colonne cervicale.

Insertions. — Il prend naissance en haut sur la face inférieure de l'apophyse basilaire, en avant du trou occipital. De là, il se porte obliquement en bas et en dehors, et se divise en quatre faisceaux, lesquels viennent se terminer, par autant de tendons distincts, sur les tubercules antérieurs des troisième, quatrième, cinquième et sixième vertèbres cervicales.

Rapports. — Le grand droit antérieur de la tête recouvre, en arrière, le petit droit antérieur et le long du cou, qui le séparent le long de la colonne vertébrale. En avant, il est recouvert immédiatement par une forte aponévrose, l'aponévrose prévertébrale, et répond, sur un plan plus superficiel,

à la jugulaire interne, à la carotide interne, au pharynx et aux deux nerfs pneumogastrique et grand sympathique.

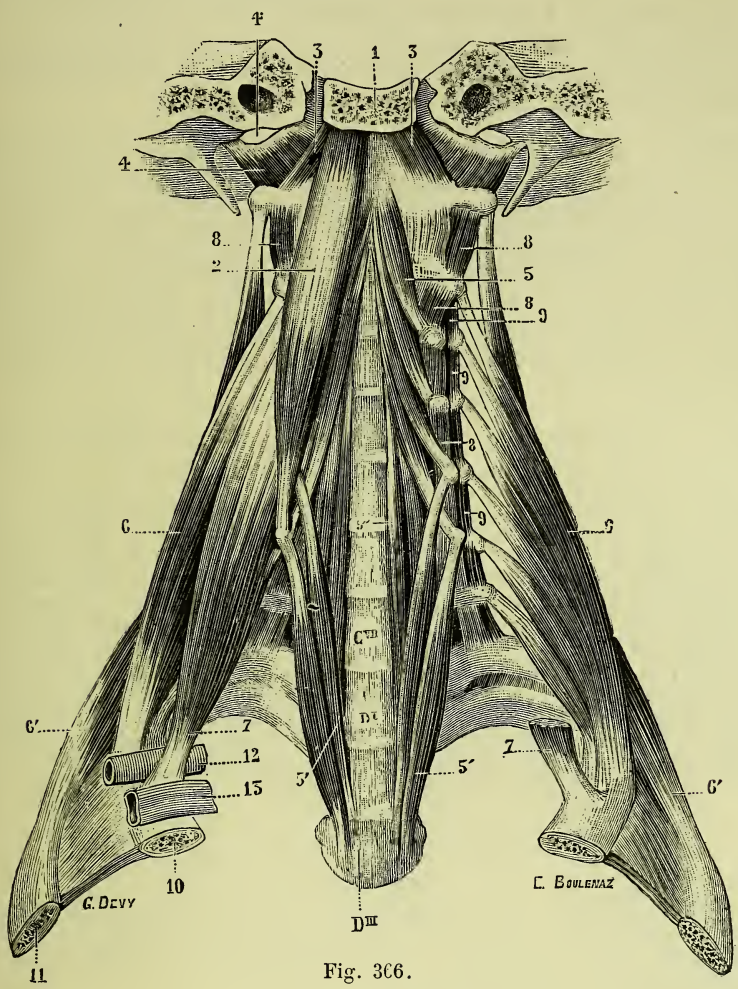

Fig. 306.

Muscles profonds du cou.

1, apophyse basilaire de l'occipital. — 2, grand droit antérieur de la tête. — 3, petit droit antérieur de la tête. — 4, droit latéral. — 4', trou déchiré postérieur. — 5, faisceaux supérieurs du long du cou. — 5', faisceaux inférieurs, et 5'', faisceaux intermédiaires de ce même muscle. — 6, scalène postérieur, avec 6', son insertion à la seconde côte. — 7, scalène antérieur. — 8, 8, 8, 8, muscles intertransversaires antérieurs. — 9, 9, intertransversaires postérieurs. — 10, 11, première et seconde côtes. — 12, artère sous-clavière. — 13, veine sous-clavière. — CVII, septième vertèbre cervicale. — DI, DIII, première et troisième vertèbres dorsales.

Action. — Ce muscle fléchit la tête sur la colonne vertébrale et les premières vertèbres cervicales sur les suivantes. Quand il se contracte d'un seul côté, il fait exécuter en outre à la tête un léger mouvement de rotation qui porte la face de son côté.

Variétés. — Le nombre de ses faisceaux tranversaires peut varier en plus ou en moins. — Quelques-uns de ces faisceaux externes peuvent s'insérer sur l'atlas ou sur l'axis. — GRUBER a rencontré, sur deux sujets, un faisceau anatomique qui franchissait la ligne médiane, pour se terminer du côté opposé à celui où il avait pris naissance.

§ II. — Petit droit antérieur de la tête

C'est un petit muscle quadrilatère, situé au-dessus du précédent, entre l'occipital et l'atlas (fig. 366, 3).

Insertions. — Il s'insère, d'une part sur la face inférieure de l'apophyse basilaire, d'autre part sur la face antérieure des masses latérales de l'atlas et sur la portion voisine de l'apophyse transverse de la même vertèbre.

Rapports. — Le petit droit est recouvert par le grand droit dans la plus grande partie de son étendue. Il déborde un peu ce muscle en dehors et répond, en ce point, au ganglion cervical supérieur du grand sympathique, ainsi qu'à la carotide interne. Sa face postérieure repose sur l'articulation atloïdo-occipitale.

Action. — Il fléchit la tête et lui imprime en outre, quand il se contracte d'un seul côté, un léger mouvement d'inclinaison latérale.

Variétés. — J'ai constaté, sur un sujet, l'absence du petit droit antérieur. — Sur un autre sujet et du côté droit seulement, j'ai observé un faisceau surnuméraire qui naissait sur l'axis et venait se confondre avec les faisceaux internes du petit droit antérieur. Ce faisceau *axoïdo-basilaire* peut parfois (deux fois sur cent d'après Gruber) conserver son indépendance dans toute son étendue. — Deux autres petits muscles surnuméraires peuvent apparaître dans cette région, savoir : 1° le muscle *petit droit intermédiaire* (*M. rectus anticus medius seu minimus* de Gruber), situé entre le grand droit et le petit droit ordinaire et s'étendent, comme ce dernier, de la masse latérale de l'atlas à l'apophyse basilaire; 2° le muscle *petit droit interne* (*M. atlantico-basilaris* de Gruber), situé, comme son nom l'indique, en dedans du petit droit antérieur et réunissant le tubercule antérieur de l'atlas à l'apophyse basilaire (voyez à ce sujet Gruber, *Arch. f. Anat. u. Phys.*, 1876, et *Virchow's Arch.* 1881; Testut, *Bull. Soc. d'Anat. et de Physiol. de Bordeaux*, 1882).

§ III. — Long du cou

Le muscle long du cou (fig. 366, 5) est un muscle allongé et souvent fort grêle, situé au-dessous du grand droit antérieur et s'étendant depuis l'atlas jusqu'à la troisième vertèbre dorsale.

Insertions. — Depuis l'intéressant mémoire que Luschka a consacré à ce muscle (*Der lange Halsmuskel des Menschen*, in Muller's Arch., 1854), on décrit au long du cou trois portions distinctes : une *portion oblique descendante*, une *portion oblique ascendante*, une *portion longitudinale*.

1° La portion oblique descendante (*obliquus superior colli* de Luschka) prend naissance sur le tubercule antérieur de l'atlas et vient s'insérer, après un trajet oblique en bas et en dehors sur les tubercules antérieurs des troisième, quatrième, cinquième et sixième vertèbres cervicales par autant de digitations distinctes.

2° La portion oblique ascendante (*obliquus inferior colli* de Luschka) prend naissance sur les corps des deuxième et troisième vertèbres dorsales. Puis, se portant obliquement en haut et en dehors, elle vient se terminer

par deux ou trois digitations sur les tubercules antérieurs des sixième, cinquième et quatrième cervicales.

3° La portion longitudinale enfin (*rectus colli* de Luschka) couchée en dedans des portions précédentes, de chaque côté de la ligne médiane, est

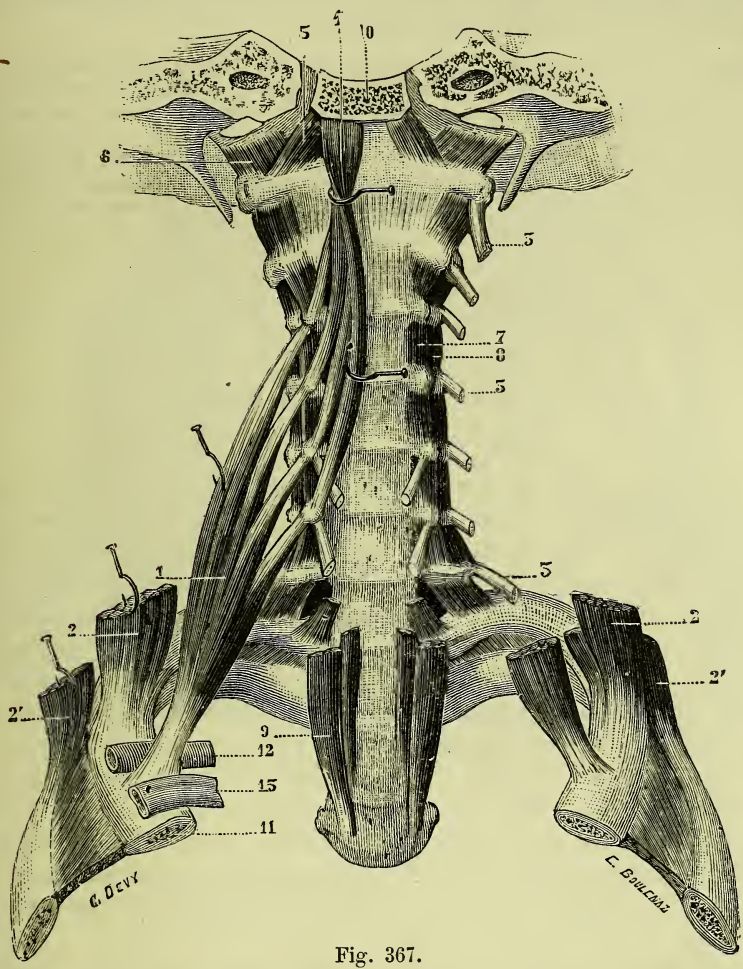

Fig. 367.

Muscles profonds du cou, après l'ablation du scalène postérieur et du long du cou.

1, scalène antérieur. — 2, 2', scalène postérieur. — 3, 3', tendons d'origine de ce dernier muscle. — 4, grand droit antérieur de la tête, soulevé et érigné en dedans pour laisser voir ses insertions sur les tubercules antérieurs des apophyses transverses. — 5, petit droit antérieur de la tête. — 6, droit latéral de la tête. — 7, intertransversaires antérieurs. — 8, intertransversaires postérieurs. — 9, faisceaux inférieurs du long du cou. — 10, apophyse basilaire de l'occipital. — 11, première côte. — 12, artère sous-clavière. — 13, veine sous-clavière.

constituée par des faisceaux à direction verticale, qui prennent successivement des insertions sur les corps vertébraux des trois premières dorsales, des trois ou quatre dernières cervicales, sur la crête de l'axis et jusque sur le tubercule antérieur de l'atlas.

Rapports. — Le long du cou repose directement, par sa face profonde, sur la colonne vertébrale et sur ses ligaments. Sa face superficielle ou antérieure

répond au grand droit antérieur de la tête et aux différents organes, énumérés ci-dessus, qui recouvrent ce dernier muscle.

Action. — Le muscle long du cou est fléchisseur de la colonne cervicale : quand il se contracte d'un seul côté, il communique en outre à cette colonne un léger mouvement d'inclinaison latérale.

Variétés. — Le développement du long du cou est très variable; très nombreuses aussi sont les variations portant sur le nombre ou l'étendue de ses faisceaux constitutifs. — Il peut présenter des connexions plus ou moins intimes avec plusieurs muscles voisins, notamment avec les intertransversaires et avec le scalène antérieur. — Meckel et Theile parlent de la possibilité pour le muscle long du cou de remonter ses attaches jusqu'à l'apophyse basilaire (corps de la première vertèbre crânienne), et Gruber en signale deux cas. Dans un autre cas, le faisceau occipital du long du cou se fusionnait, avant d'atteindre le crâne, à un muscle axoïdo-basilaire.

ARTICLE IV

APONÉVROSES DU COU

Depuis l'époque déjà éloignée (1811) où Allan Burns nous donna la première description des aponévroses cervicales jusqu'à nos jours, le plus grand nombre des anatomistes et aussi bon nombre de chirurgiens ont étudié et décrit les aponévroses cervicales; et pourtant, il serait peut-être bien difficile de rencontrer dans la littérature anatomique deux descriptions qui se ressemblent entièrement. On dirait vraiment, pour employer une expression aussi pittoresque que judicieuse de Malgaigne, que les aponévroses du cou sont un véritable Protée qui revêt une forme nouvelle au fur et à mesure qu'elles se trouvent sous les yeux d'un observateur nouveau. De telles divergences au sujet de ces aponévroses relèvent en partie sans doute des méthodes différentes que chaque observateur apporte dans leur étude; mais elles ont pour cause avant tout les variations individuelles, tel feuillet qui présente chez l'un tous les caractères des vraies aponévroses, descendant chez un autre aux proportions plus modestes d'une simple toile celluleuse.

Que faire alors au milieu de tant de variations? Ce qu'il faut faire, c'est de ne pas se perdre dans les détails, c'est de bien se placer dans l'esprit une disposition typique de ces organes, un véritable schéma auquel il sera toujours facile de ramener les dispositions particulières, quels que soient leur siège et leur étendue. C'est ce schéma que nous allons essayer d'esquisser.

Nous admettrons, avec la plupart des auteurs, trois aponévroses cervicales :

1° Une *aponévrose superficielle;*
2° Une *aponévrose moyenne;*
3° Une *aponévrose profonde* ou *prévertébrale.*

§ I. — Aponévrose cervicale superficielle

Placée immédiatement au-dessous de la peau, l'aponévrose superficielle entoure le cou et la nuque à la manière d'un manchon ou d'un cylindre

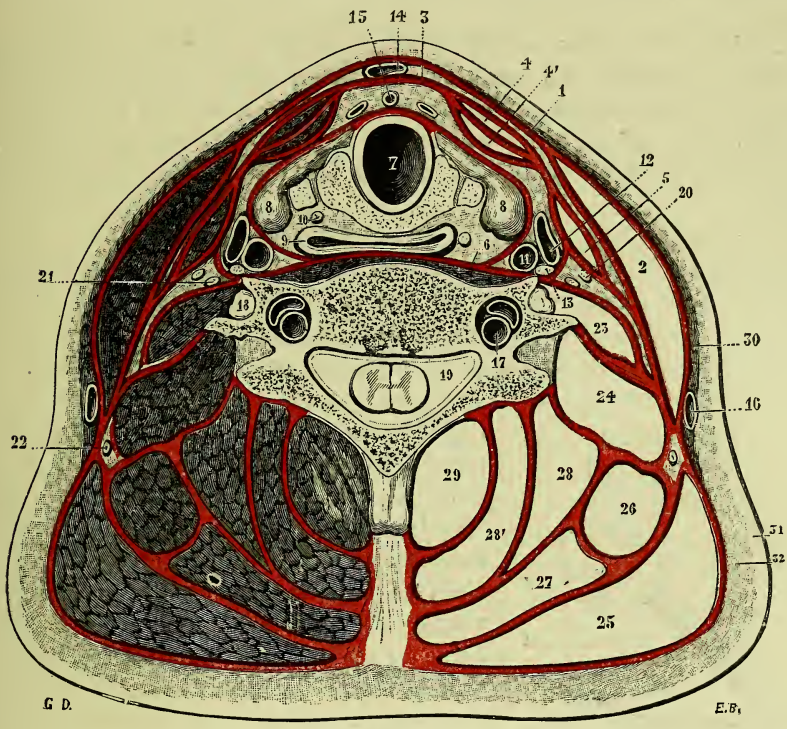

Fig. 368.

Coupe transversale du cou, pratiquée au niveau de la sixième cervicale.

1, aponévrose cervicale superficielle, se dédoublant sur 2, le sterno-cléido-mastoïdien. — 3, aponévrose cervicale moyenne, se dédoublant sur les 4, 4' muscles sous-hyoïdiens. — 5, omo-hyoïdien. — 6, aponévrose cervicale profonde ou prévertébrale. — 7, larynx. — 8, corps thyroïde. — 9, œsophage, — 10, nerf récurrent. — 11, artère carotide primitive. — 12, veine jugulaire interne. — 13, nerf pneumogastrique, — 14, veine jugulaire antérieure. — 15, vaisseaux thyroïdiens. — 16, veine jugulaire externe. — 17, artère et veine vertébrales. — 18, un nerf du plexus brachial. — 19, canal rachidien. — 20, nerf phrénique. — 21, nerf grand sympathique. — 22, nerf spinal. — 23, scalène antérieur. — 24, scalène postérieur. — 25, trapèze. — 26, angulaire de l'omoplate. — 27, splénius. — 28, 28', les deux complexus. — 29, muscles des gouttières vertébrales. — 30, peaucier. — 31, peau. — 32, tissu cellulaire sous-cutané.

creux. Partie de la ligne médiane antérieure, où elle s'entre-croise avec celle du côté opposé en formant le raphé médian antérieur ou *ligne blanche cervicale*, elle se dirige en dehors et rencontre tout d'abord le bord antérieur du sterno-cléido-mastoïden. Elle se dédouble alors en deux feuillets, l'un qui passe en avant de ce muscle, l'autre qui passe en arrière : arrivés sur le bord postérieur du sterno-cléido-mastoïdien, ces deux feuillets se réunissent de nouveau, après avoir fourni, comme on le voit, une gaine complète au muscle précité. Notre aponévrose cervicale, ainsi reconstituée, traverse d'avant en arrière le triangle sus-claviculaire et atteint le trapèze. Là

encore, elle se divise en deux feuillets qui revêtent, l'un la face superficielle, l'autre la face profonde du trapèze et viennent finalement se fixer aux apophyses épineuses des vertèbres cervicales et dorsales.

Ainsi entendue, l'aponévrose cervicale superficielle nous présente au point de vue descriptif : deux surfaces, l'une extérieure, l'autre intérieure, et deux circonférences, l'une supérieure, l'autre inférieure.

1° **Surface extérieure.** — Elle est en rapport avec la peau, dont la séparent par place le peaucier, les nerfs cutanés et les veines superficielles; la plus importante de ces veines est la jugulaire externe que nous avons déjà vue (p. 528) cheminer entre le peaucier et l'aponévrose. Tous ces organes, dits sous-cutanés, sont en réalité situés dans un dédoublement du fascia superficialis.

2° **Surface inférieure.** — Elle répond aux différents organes qui occupent les deux importantes régions du cou et de la nuque. De cette surface s'échappent de chaque côté, trois prolongements : un prolongement latéral, le prolongement sous-maxillaire et le prolongement sous-parotidien.

a. Le *prolongement latéral* représente une cloison placée de champ entre l'aponévrose cervicale superficielle et les apophyses transverses de la colonne cervicale. Partie de la région sus-claviculaire, elle se porte vers les scalènes et se divise, en atteignant ces muscles, en deux feuillets : l'un, antérieur, qui vient se fixer aux tubercules antérieurs des vertèbres cervicales, après avoir fourni une gaine au scalène antérieur; l'autre, postérieur qui enveloppe de même le scalène postérieur et vient s'attacher aux tubercules postérieurs des vertèbres précitées. Entre ces deux lames se trouve un espace important, l'espace intermédiaire aux deux scalènes, où prennent place l'artère sous-clavière et les troncs nerveux d'origine du plexus brachial. Constatons, avant d'aller plus loin, que les deux prolongements latéraux divisent à la manière de cloisons, la cavité circonscrite par notre aponévrose cervicale en deux grandes régions : l'une placée en arrière de la colonne vertébrale, *région rétro-vertébrale* ou *région de la nuque;* l'autre placée en avant, *région anté-vertébrale* ou *région du cou proprement dite.*

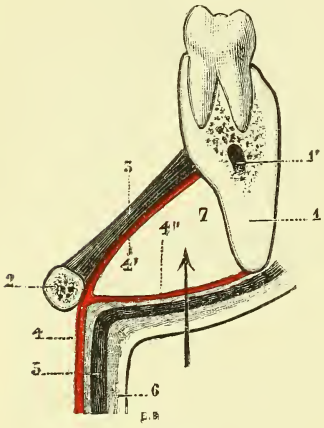

Fig. 369.

Coupe vertico-transversale de la loge sous-maxillaire.

1, maxillaire inférieur. — 1', canal dentaire. — 2, os hyoïde. — 3, mylo-hyoïdien. — 4, aponévrose cervicale superficielle, se dédoublant au niveau de l'os hyoïde et formant : 4', un feuillet supérieur qui tapisse le mylo-hyoïdien ; 4'', un feuillet inférieur qui ferme en bas la loge sous-maxillaire. — 5, peaucier du cou. — 6, peau et tissu cellulaire sous-cutanés. — 7, loge sous-maxillaire.

La flèche indique les différents plans qu'il faut traverser pour pénétrer de la région sus-hyoïdienne dans la loge sous-maxillaire.

b. Le *prolongement sous-maxillaire* répond à la région sus-hyoïdienne. En quittant l'os hyoïde, auquel elle adhère, l'aponévrose cervicale superficielle fournit une gaine aux deux ventres du muscle digastrique, puis se divise en deux feuil-

lets : un feuillet superficiel, qui gagne le bord inférieur du maxillaire et qui n'est autre que l'aponévrose cervicale superficielle elle-même; un feuillet profond ou prolongement sous-maxillaire de cette aponévrose, qui passe en arrière de la glande sous-maxillaire, s'applique contre le mylo-hyoïdien et vient se fixer, avec ce dernier muscle, sur la ligne oblique interne du maxillaire. Entre ces deux feuillets existe une loge prismatique et triangulaire que complète en dehors le maxillaire lui-même; elle est comblée par la glande sous-maxillaire (fig. 369).

c. Le *prolongement parotidien*, situé en arrière et en dedans de la parotide, présente avec le prolongement précédent de grandes analogies : il se sépare de l'aponévrose cervicale superficielle au moment où cette aponévrose abandonne le bord antérieur du sterno-cléido-mastoïdien pour se porter sur le masséter. Contournant immédiatement la glande parotide de dehors en dedans et d'arrière en avant, elle entre successivement en rapport : 1° avec l'apophyse styloïde, à laquelle elle adhère et au niveau de laquelle elle jette des gaines sur les muscles styliens; 2° avec le pharynx; 3° avec le bord postérieur du ptérygoïdien interne; 4° avec le bord postérieur de la branche du maxillaire. Elle vient finalement se perdre sur l'aponévrose massétérine. — Ce prolongement, on le voit, entoure dans ses parties profondes la loge parotidienne; elle présente, à son passage sur la paroi latérale du pharynx, une solution de continuité ou ouverture, à travers laquelle s'échappe un prolongement (prolongement pharyngien) de la glande parotide.

Les deux loges parotidienne et sous-maxillaire sont séparées l'une de l'autre par une cloison fibreuse, nouvelle dépendance de l'aponévrose cervicale superficielle, qui s'étend du bord antérieur du sterno-cléido-mastoïdien à l'angle du maxillaire (voy. ces glandes).

3° **Circonférence supérieure.** — Elle est fortement inclinée d'arrière en avant et de haut en bas : son point le plus élevé se fixe, en effet, sur la protubérance occipitale externe, tandis que son point le plus déclive s'attache à la symphyse mentonnière. Entre ces deux points d'insertion extrême, la circonférence supérieure de l'aponévrose cervicale superficielle se fixe successivement (abstraction faite de ses prolongements sous-maxillaire et parotidien) : 1° sur le bord inférieur du maxillaire; 2° sur l'aponévrose massétérine; 3° sur le tubercule zygomatique; 4° sur la portion cartilagineuse du conduit auditif externe; 5° sur la face externe de l'apophyse mastoïde; 6° sur la ligne supérieure de l'occipital.

4° **Circonférence inférieure.** — En procédant d'avant en arrière, nous voyons l'aponévrose cervicale superficielle s'attacher, en bas, sur la fourchette du sternum, sur le bord antérieur de la clavicule, sur l'acromion et sur le bord postérieur de l'épine de l'omoplate. Au delà de cette épine, l'aponévrose descend le long de la face postérieure du trapèze et se confond, au-dessous de ce muscle, avec l'aponévrose d'enveloppe du grand dorsal.

Sur la ligne médiane antérieure et un peu au-dessus du sternum, l'aponévrose cervicale superficielle, simple jusque-là, se divise en deux feuillets,

l'un antérieur, l'autre postérieur. Ces deux feuillets s'attachent au sternum, le premier sur la lèvre antérieure, le second sur la lèvre postérieure de la fourchette. Ils circonscrivent ainsi par leur écartement un espace triangulaire à base inférieure : dans cet espace se trouvent emprisonnés une masse plus ou moins développée de tissu cellulo-adipeux et constamment aussi, d'après Paulet, un ou deux ganglions lymphatiques.

§ II. — Aponévrose cervicale moyenne

L'aponévrose cervicale moyenne remplit l'espace compris entre l'omo-hyoïdien d'un côté et l'omo-hyoïdien du côté opposé. Elle s'étend dans le sens vertical de l'os hyoïde au sternum, et, dans le sens transversal, d'une omoplate à l'autre. Ainsi délimitée, l'aponévrose cervicale moyenne présente deux faces, l'une antérieure, l'autre postérieure, et trois bords, un bord inférieur et deux bords latéraux :

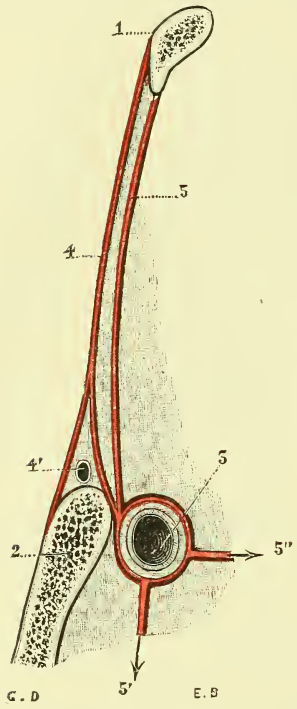

Fig. 370.

Coupe vertico-médiane des aponévroses du cou.

1, os hyoïde. — 2, sternum. — 3, tronc veineux brachio-céphalique gauche. — 4, aponévrose cervicale superficielle, se dédoublant en bas et limitant ainsi un espace triangulaire où chemine une petite veine 4'. — 5, aponévrose cervicale moyenne, entourant en bas le tronc veineux brachio-céphalique et envoyant des expansions 5' vers le péricarde, 5'' vers la colonne vertébrale.

1° **Face antérieure.** — Elle répond dans la plus grande partie de son étendue à l'aponévrose cervicale superficielle dont la sépare seulement une nappe fort mince de tissu cellulaire.

2° **Face postérieure.** — La face postérieure entre successivement en rapport avec le larynx, le corps thyroïde, la trachée, le pharynx, l'œsophage et le paquet vasculo-nerveux du cou ; elle envoie sur ces différents organes des expansions celluleuses qui les entourent à la manière de gaines. Ces gaines, qu'on peut isoler avec un peu d'habileté, sont toujours très minces, tellement minces qu'elles ne méritent dans aucun cas le nom d'aponévroses. La plus importante d'entre elles est celle qui entoure le paquet vasculo-nerveux : elle renferme la carotide primitive, la jugulaire interne et le nerf pneumogastrique. Le nerf grand sympathique, situé en dehors de cette gaine, repose, un peu en arrière et en dehors d'elle, sur l'aponévrose prévertébrale.

3° **Bords latéraux.** — Ils répondent aux omo-hyoïdiens qu'il sengainent et décrivent, comme ces muscles, une longue courbe à concavité dirigée en haut et en dehors. Avec le plus grand nombre des anatomistes, j'estime que l'aponévrose cervicale ne dépasse pas en dehors les omo-hyoïdiens. La dispo-

sition la plus ordinaire me paraît être la suivante : dans les points où l'omo-hyoïdien est croisé par le sterno-cléido-mastoïdien, l'aponévrose en question adhère assez intimement parfois à la gaine de ce dernier muscle ; mais, en dehors de ces points, tant dans la région sus-claviculaire que dans la région sous-hyoïdienne, elle se perd insensiblement dans le tissu cellulaire voisin.

4° **Bord inférieur.** — Il s'étend d'une échancrure coracoïdienne à l'autre et se comporte un peu différemment suivant les points où on l'examine. Sur la ligne médiane d'abord, l'aponévrose cervicale moyenne se fixe à la lèvre postérieure de la fourchette sternale ; mais en s'y fixant, elle envoie sur le tronc veineux brachio-céphalique gauche une forte expansion qui, après avoir entouré ce vaisseau, vient se terminer sur le péricarde. Au niveau de la clavicule, elle s'attache sur le bord postérieur de cet os et envoie de même sur les gros troncs veineux situés en arrière, veine sous-clavière et veine jugulaire interne, des expansions très résistantes qui les entourent et se fixent ensuite sur la première côte, sur l'aponévrose du sous-clavier, voire même sur l'aponévrose prévertébrale. Dans le voisinage de l'apophyse coracoïde, ces expansions jetées sur les sous-claviers, s'engagent jusque dans l'aisselle et entrent ainsi en connexion avec les aponévroses de cette région.

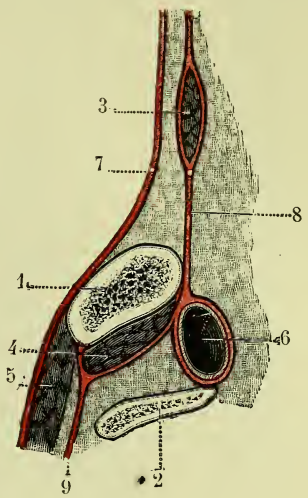

Fig. 371.

Coupe verticale et antéro-postérieure des aponévroses du cou pratiquée dans le triangle sus-claviculaire.

1, clavicule. — 2, première côte. — 3, muscle omo-hyoïdien coupé perpendiculairement à sa longueur. — 4, muscle sous-clavier. — 5, muscle grand pectoral. — 6, veine sous-clavière. — 7, aponévrose cervicale superficielle, se confondant en bas avec l'aponévrose qui recouvre le grand pectoral. — 8, aponévrose cervicale moyenne, se confondant en bas avec la gaine du sous-clavier et fournissant une enveloppe au tronc veineux. — 9, aponévrose clavi-pectorale.

L'aponévrose cervicale moyenne se fixe donc, au niveau de l'orifice supérieur du thorax, sur tous les points, osseux ou fibreux, qui peuvent lui offrir une surface d'attache : sternum, clavicules, première côte, péricarde, aponévrose du sous-clavier. M. Richet l'a décrite sous le nom d'aponévrose *omo-claviculaire*, dénomination qui me paraît devoir être abandonnée comme ne rappelant que deux de ses insertions, l'insertion à l'omoplate et à la clavicule. M. Paulet substitue à la dénomination précitée, celle d'aponévrose *omohyoïdo-claviculaire ;* cette dénomination est meilleure, mais elle est encore trop restreinte, puisqu'elle ne rappelle nullement l'insertion à la première côte et au sternum. Je propose, à mon tour, de lui donner le nom d'aponévrose *thoraco-hyoïdienne* qui a le double avantage d'être fort courte et de rappeler, à la fois, son attache supérieure à l'os hyoïde et son attache inférieure sur le thorax.

Dans le voisinage de la ligne médiane, l'aponévrose thoraco-hyoïdienne se dédouble au niveau des muscles sterno-cléido-hyoïdien, sterno-thyroïdien et thyro-hyoïdien, pour former à ces muscles autant de gaines distinctes.

Il résulte de la description qui précède que les grosses veines de la base du cou sont doublées, sur tout leur pourtour, d'une enveloppe fibreuse dépendant de l'aponévrose cervicale moyenne. Une pareille disposition a pour résultat, on le conçoit, de rendre les parois de ces vaisseaux incompressibles et de favoriser ainsi la circulation de retour. Au moment de l'inspiration en effet, alors que la pression atmosphérique tend à repousser vers la cavité du thorax tous les organes du cou, les vaisseaux précités, résistant à cette pression, conservent leur calibre ordinaire et le sang peut y circuler librement pour descendre dans le thorax, où l'appelle le vide produit par l'inspiration. Rappelons, en passant, que cette disposition anatomique, heureuse à l'état normal, peut parfois devenir désastreuse : elle favorise, en effet, et par le même mécanisme, l'entrée de l'air dans une veine accidentellement ouverte, accident presque toujours mortel.

Cette action de l'aponévrose cervicale moyenne sur le calibre des grosses veines du cou me paraît indiscutable. Mais je ne puis accepter, pour ma part, que la nature nous ait donné ce feuillet aponévrotique pour remplir un tel rôle. J'accepte encore moins l'assertion émise par M. Richet relativement aux fonctions du muscle omo-hyoïdien qui, se contractant à chaque inspiration, tendrait l'aponévrose moyenne et dilaterait ainsi les veines en question. Outre que cette contraction des omo-hyoïdiens au moment de l'inspiration a été supposée, mais non démontrée, l'opinion à laquelle elle sert de base est peu compatible avec certains faits empruntés soit à l'anatomie comparée, soit à l'anatomie anormale : l'anatomie comparée nous apprend, en effet, que l'omo-hyoïdien fait défaut chez un grand nombre de mammifères, notamment chez le chien et le chat, sans que la circulation veineuse du cou ait le moins du monde à souffrir de l'absence de ce muscle. L'anatomie anormale nous a fait connaître un certain nombre de sujets (faits de Cheselden, Schultze, Otto, Wallet, Buchner, etc.) qui manquaient d'omo-hyoïdien, sans compensation par un autre muscle et chez lesquels on n'avait vraisemblablement pas noté de troubles circulatoires dans la région du cou. La chirurgie s'élève à son tour contre l'opinion de M. Richet, en nous montrant qu'on peut impunément, dans les opérations pratiquées sur le cou, sacrifier l'omo-hyoïdien (voyez à ce sujet Terrier, *Œsophagotomie externe*, p. 97, et Tillaux, *Anat. topogr.*, 6e édit., p. 463).

Dans un important mémoire publié en 1876 (*Ueber den Musc. omo-hyoideus und seine Schusselbeinverbindung*, in Morph. Jahrb., p. 243), le professeur Gegenbaur a jeté sur l'aponévrose cervicale moyenne un jour tout nouveau. Après avoir établi que le tendon intermédiaire de l'omo-hyoïdien a toute la valeur d'une intersection aponévrotique et ne représente, à ce titre, qu'un vestige des cloisons connectives qui séparent en segments transversaux la musculature de l'embryon, Gegenbaur, faisant une excursion sur le terrain de l'anatomie comparée, rappelle que dans certaines espèces de vertébrés (sauriens, notamment le *platydactylus* et l'*uromastix*), le sterno-hyoïdien et l'omo-hyoïdien sont fusionnés en une lame musculaire unique qui, partant de l'os hyoïde, se porte en s'élargissant sur le thorax et l'épaule. Une disposition analogue se rencontre jusque chez le phoque, d'après les dissections d'Humphry. Tirant de pareils faits les conclusions qu'ils renferment, je n'hésite pas à considérer, avec Gegenbaur, l'existence d'un muscle unique sterno-omo-hyoïdien comme étant la disposition primitive et typique de la constitution anatomique des vertébrés, et à déduire, comme corollaire, que là « où chez les mammifères existe une division en un premier muscle naissant du sternum et un deuxième muscle naissant de l'omoplate, cette division est le résultat de l'absence de la portion claviculaire ». L'aponévrose cervicale moyenne, qui réunit de chaque côté l'omo-hyoïdien au sterno-hyoïdien, me paraît devoir être considérée comme le reliquat des faisceaux cléido-hyoïdiens disparus, et que l'anatomie anormale fait, du reste, reparaître de temps à autre.

Voyez à ce sujet Testut, *Les anomalies musculaires expliquées par l'anatomie comparée*, 1884, p. 251, et Marcondes Rezende, *Thèse de Rio-Janeiro*, 1884.

§ III. — Aponévrose cervicale profonde

L'aponévrose cervicale profonde s'étale au-devant des muscles prévertébraux, d'où le nom d'aponévrose prévertébrale sous lequel on la désigne le plus souvent. Elle affecte une forme quadrilatère et présente par conséquent deux faces et quatre bords.

1° **Face antérieure.** — La face antérieure est en rapport, sur la ligne mé-

diane, avec le pharynx et l'œsophage, auxquels elle se trouve unie par une couche de tissu cellulaire lâche. Sur les côtés, elle répond à la carotide et à la jugulaire interne et complète pour ainsi dire, en arrière, la gaine de ces vaisseaux. Le pneumogastrique est renfermé lui aussi dans cette gaine, occupant l'angle dièdre postérieur que forment en s'adossant l'une à l'autre

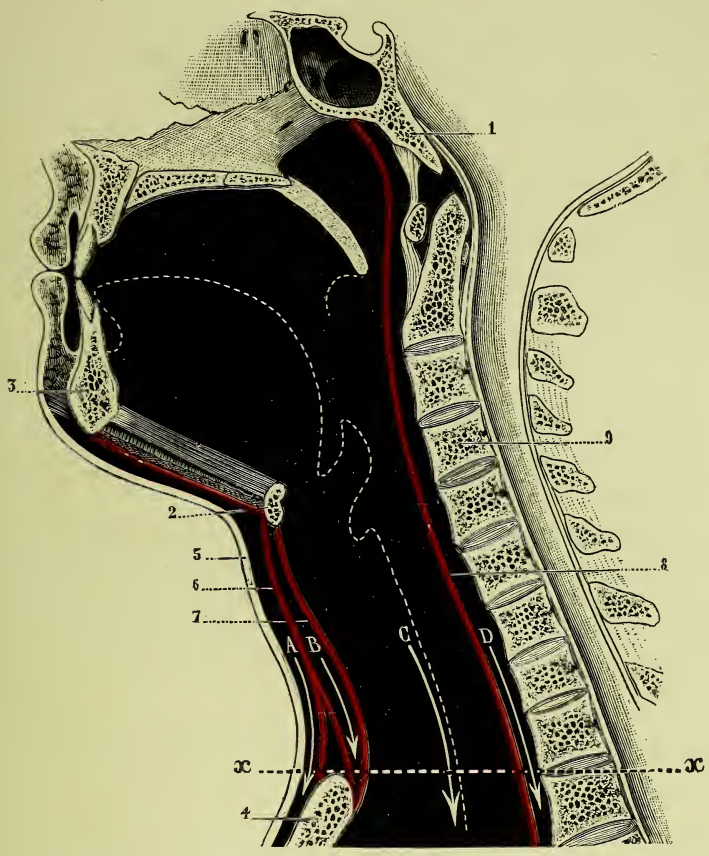

BRITISH MEDICAL ASSOCIATION Library

Fig. 372.

Coupe vertico-médiane du cou pour montrer ses diverses aponévroses et les quatre loges qu'elles circonscrivent.

1, apophyse basilaire de l'occipital. — 2, os hyoïde. — 3, maxillaire inférieur. — 4, sternum. — 5, peau. — 6. aponévrose cervicale superficielle. — 7, aponévrose cervicale moyenne. — 8, aponévrose cervicale profonde. — 9, colonne vertébrale. — *x*, *x*, limite conventionnelle entre le cou et le thorax.

A, loge superficielle, comprise entre la peau et l'aponévrose cervicale superficielle. — *B*, deuxième loge, comprise entre l'aponévrose cervicale superficielle et l'aponévrose cervicale moyenne. — *C*, troisième loge, comprise entre l'aponévrose cervicale moyenne et l'aponévrose cervicale profonde. — *D*, quatrième loge ou loge prévertébrale, comprise entre l'aponévrose cervicale profonde et la colonne vertébrale.

Les flèches placées au-dessous des lettres *A*, *B*, *C*, *D*, indiquent la direction des collections liquides, qui passent en avant du sternum pour la première loge, sont arrêtées par le sternum pour la deuxième, descendent librement dans le thorax pour la troisième et pour la quatrième.

l'artère et la veine. Quant au grand sympathique, il repose, ainsi que nous l'avons dit plus haut, sur l'aponévrose prévertébrale, en arrière et en dehors de la gaine précitée.

2° **Face postérieure.** — La face postérieure recouvre les muscles préverté-

braux (grand droit antérieur, petit droit antérieur et long du cou) et jette autour de chacun d'eux une gaine celluleuse, toujours fort mince.

3° **Bords.** — Par ses quatre bords, l'aponévrose prévertébrale se fixe comme suit : *en haut*, sur l'apophyse basilaire de l'occipital ; *latéralement*, sur les apophyses transverses, où elle se continue avec l'aponévrose du scalène antérieur et, par son intermédiaire, avec l'aponévrose cervicale superficielle. Enfin, *en bas*, elle s'amincit graduellement et se confond, à la hauteur des premières vertèbres dorsales, avec le tissu cellulaire du médiastin postérieur.

En résumé, les aponévroses du cou, au nombre de trois, circonscrivent en avant de la colonne vertébrale quatre loges distinctes, dont le mode de formation et les limites respectives apparaissent très nettement sur des coupes de la région, soit transversales, soit verticales et antéro-postérieures (fig. 374).

Ce sont, en allant d'avant en arrière (fig. 372) :

a. Une *première loge*, ou *loge sous-cutanée*, comprise entre la peau et l'aponévrose cervicale superficielle et renfermant le peaucier, la veine jugulaire externe et les nerfs sous-cutanés ;

b. Une *deuxième loge*, comprise entre l'aponévrose cervicale superficielle et l'aponévrose cervicale moyenne et contenant la veine jugulaire antérieure et les muscles sous-hyoïdiens ;

c. Une *troisième loge*, celle-ci très vaste et très importante, limitée en avant par l'aponévrose cervicale moyenne, en arrière par l'aponévrose prévertébrale et renfermant le corps thyroïde, le larynx, la trachée, le pharynx, l'œsophage, le grand sympathique, les carotides, la jugulaire interne, et le nerf pneumogastrique, ces trois derniers organes contenus dans une gaine commune ;

d. Une *quatrième loge*, enfin, ou *loge prévertébrale*, comprise entre l'aponévrose prévertébrale et la colonne cervicale et occupée par les trois muscles prévertébraux.

Quant aux relations de ces loges avec les différentes régions du thorax, il suffit de jeter un coup d'œil sur la figure 372 pour s'apercevoir : 1° que la première loge se continue librement avec le tissu cellulaire sous-cutané de la face antérieure de la poitrine ; 2° que la deuxième loge est fermée en bas par la fourchette sternale et par la face supérieure de la clavicule ; 3° que les deux autres loges, enfin, s'ouvrent librement dans la cavité thoracique. — Ces dernières notions présentent, on le conçoit, en pathologie et en médecine opératoire, une importance considérable.

CHAPITRE III

MUSCLES DE LA RÉGION POSTÉRIEURE DU TRONC

La face postérieure du tronc et du cou, qui s'étend d'une omoplate à l'autre et qui mesure en hauteur tout l'espace compris entre la protubérance occipitale externe et le coccyx, renferme des muscles fort nombreux, très différents les uns des autres par leur forme, leur situation, leur étendue et se prêtant difficilement à une classification irréprochable.

Nous étudierons successivement :

1° Les muscles les plus *superficiellement placés*, occupant isolément ou simultanément l'une des trois régions cervicale, dorsale ou lombaire;

2° Les *muscles de la nuque proprement dits;*

3° Les *muscles des gouttières vertébrales;*

4° Les *muscles intertransversaires;*

5° Les *muscles épineux et interépineux;*

6° Les *muscles coccygiens.*

ARTICLE I

MUSCLES SUPERFICIELS DE LA RÉGION LOMBO-DORSO-CERVICALE

Cette région renferme six muscles, disposés sur trois plans : sur un premier plan, au-dessous de la peau, nous rencontrons deux muscles remarquables par leur largeur, le *trapèze* en haut, le *grand dorsal* en bas; au-dessous d'eux, le *rhomboïde* et l'*angulaire* constituent le deuxième plan; le troisième et dernier plan est formé par les deux *petits dentelés postérieurs* que l'on distingue en *supérieur* et *inférieur*.

§ I. — Trapèze

Le plus superficiel des muscles de la région postérieure du tronc, le trapèze (fig. 373, 2) , est un muscle large et triangulaire, occupant en hauteur l'espace compris entre l'occipital et la dixième vertère dorsale.

Insertions. — Il s'insère d'une part : 1° sur le tiers interne (lèvre inférieure) de la ligne courbe occipitale supérieure; 2° sur la protubérance occi-

pitale externe ; 3° sur le ligament cervical postérieur, cordon fibreux qui, comme nous l'avons vu (p. 357), s'étend de la protubérance occipitale à l'apophyse épineuse de la sixième cervicale ; 4° sur le sommet des apophyses épineuses de la septième cervicale et des dix premières dorsales, ainsi que sur les ligaments surépineux correspondants.

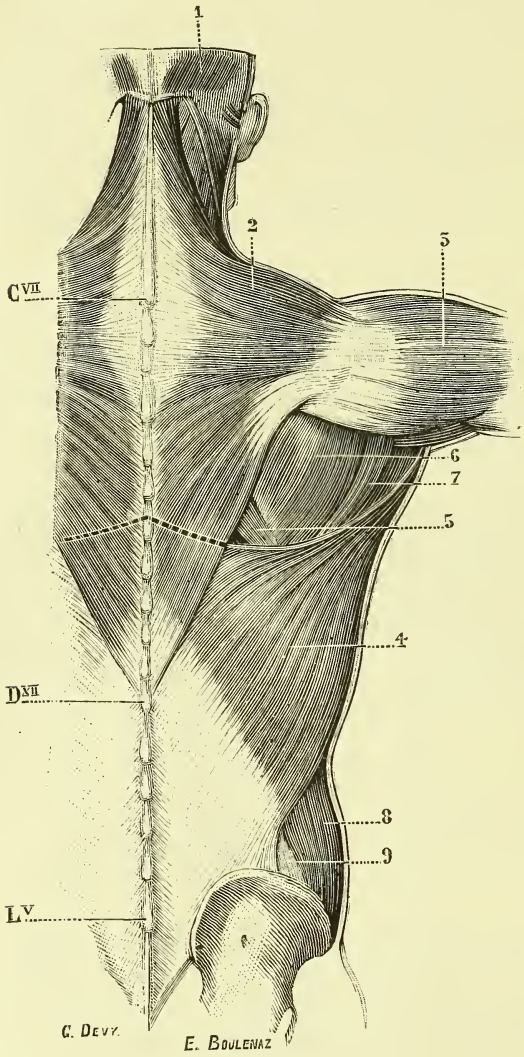

Fig. 373.

Muscles de la région postérieure du tronc, couche superficielle.

1, muscle occipital. — 2, trapèze. — 3, deltoïde. — 4, grand dorsal. — 5, rhomboïde. — 6, sous-épineux. — 7, petit rond. — 8, grand oblique. — 9, triangle de Petit, compris entre le grand dorsal, le grand oblique et la crête iliaque. — CVII, septième vertèbre cervicale. — DXII, douzième dorsale. — LV, cinquième lombaire.

D'autre part, il s'attache aux deux os de l'épaule de la façon suivante : 1° ses *faisceaux supérieurs*, obliques en bas et en dehors, viennent se fixer au tiers externe du bord postérieur de la clavicule ; 2° ses *faisceaux moyens*, affectant une direction plus ou moins transversale, s'insèrent sur le bord postérieur de l'acromion et sur le bord postérieur (lèvre supérieure, la lèvre inférieure étant réservée au deltoïde) de l'épine de l'omoplate dans toute son étendue ; 3° ses *faisceaux inférieurs*, obliques en haut et en dehors, se ramassent au voisinage du scapulum sur une aponévrose triangulaire, laquelle glisse sur la petite facette qui termine en dedans l'épine de l'omoplate, et finalement vient s'insérer sur cette épine, dans une étendue qui varie entre un et trois centimètres. Une bourse séreuse, fréquente mais non constante, facilite le glissement de cette portion du trapèze sur la surface osseuse précitée.

Le trapèze est presque entièrement constitué par des faisceaux charnus. Il nous présente cependant, le long de sa ligne d'insertion interne, trois lames aponévrotiques, savoir : 1° une première aponévrose, quadrilatère, qui l'unit à la protubérance occipitale externe ; 2° une deuxième aponévrose, de forme triangulaire, qui cor-

respond aux dernières cervicales et aux premières dorsales et qui, en se réunissant à celle du côté opposé, constitue un losange ou une ellipse; 3° une troisième aponévrose, également triangulaire, mais beaucoup plus petite, qui est située au niveau de son angle inférieur; cette dernière continue en haut la direction de l'aponévrose lombaire.

Rapports. — Le muscle trapèze est recouvert par la peau qui lui adhère en haut d'une façon intime. Il recouvre, à son tour, une foule de muscles qui sont : à la nuque, l'angulaire de l'omoplate, le splénius et le grand complexus; au dos, le rhomboïde, les muscles des gouttières vertébrales et le grand dorsal. Le bord antéro-supérieur du trapèze, réuni en haut avec le bord postérieur du sterno-cléido-mastoïdien, s'écarte en descendant de ce dernier muscle, ménageant avec lui sur la face latérale du cou un espace triangulaire dont la clavicule forme la base : c'est le *triangle sus-claviculaire*.

Action. — La direction des différents faisceaux constitutifs du trapèze et aussi le mode de locomotion de l'omoplate, tel que nous l'avons décrit plus haut (p. 390), nous indiquent très nettement quelle est l'action de ce muscle : ses faisceaux supérieurs, obliquement descendants, portent l'épaule en dedans, en même temps qu'ils élèvent le moignon; ses faisceaux moyens, dirigés transversalement, portent l'épaule en dedans; ses faisceaux inférieurs, obliquement ascendants, portent également l'omoplate vers la ligne médiane, mais en même temps ils abaissent l'extrémité interne de l'épine sur laquelle ils s'insèrent et élèvent conséquemment le moignon de l'épaule. Au total, le trapèze, considéré dans son ensemble, élève le moignon de l'épaule, tout en rapprochant l'omoplate de la colonne vertébrale.

Quand le trapèze prend son point d'insertion fixe sur l'omoplate, ses faisceaux occipitaux inclinent la tête de leur côté et lui font exécuter un mouvement de rotation qui porte la face du côté opposé. Ses faisceaux inférieurs peuvent dans certaines conditions favorables, lorsqu'on est suspendu par les membres supérieurs par exemple, élever le corps tout entier et jouer ainsi un certain rôle dans l'action de grimper.

Variétés. — Les insertions spinales du trapèze peuvent s'arrêter à la huitième dorsale ou descendre jusqu'à la douzième. — Les faisceaux occipitaux et même les faisceaux cervicaux supérieurs peuvent manquer. — Dans un fait rapporté par Zagorsky, le trapèze s'insérait uniquement sur les quatre dernières cervicales et les trois premières dorsales. — L'isolement de la portion supérieure a été signalée par Macalister et par Wood. — Un faisceau anastomotique peut réunir le trapèze et le sterno-cléido-mastoïdien (Davies-Colley). — Le trapèze s'étend parfois sur la clavicule au delà de ses limites classiques. — Je l'ai vu se confondre avec le sterno-cléido-mastoïdien et recouvrir ainsi tout le triangle sus-claviculaire. — Quelques-uns de ces faisceaux passent dans le deltoïde (Macalister). — Gruber a vu, sur un sujet, un tendon cylindrique se détacher de la face profonde du trapèze, passer derrière l'omo-hyoïdien et aller s'attacher au sternum.

Muscle cléido-transversaire (*levator claviculæ*). — Muscle surnuméraire particulièrement bien étudié par Wood, partant du bord postérieur de la clavicule, le plus souvent de son extrémité acromiale, et se rendant aux apophyses transverses cervicales, le plus souvent à l'atlas et à l'axis. Ce muscle se trouve « chez tous les mammifères, l'homme excepté, ce qui semblerait prouver qu'il est une des conditions de la station quadrupède ». (Cuvier, *Leçons d'Anat. comp.*, t. I, p. 137). — Gruber a décrit (*Arch. f. Anat. und Phys.*, 1876, p. 757), sous le nom de *trachelo-clavicularis imus*, un petit faisceau surnuméraire qui se

rendait de la clavicule à l'apophyse transverse de la sixième cervicale. J'ai démontré (*Anom. musc.*, etc., p. 105) que ce faisceau devait être considéré comme une variété du *cléido-transversaire.*

§ II. — Grand dorsal

Situé à la partie postérieure et inférieure du tronc, le grand dorsal (fig. 373 4) est un muscle large et mince, affectant la forme d'un triangle dont la base répond à la colonne vertébrale et le sommet à la région axillaire.

Insertions. — Il prend naissance : 1° sur les apophyses épineuses des six ou sept dernières vertèbres dorsales et des cinq vertèbres lombaires, ainsi que sur les ligaments surépineux correspondants ; 2° sur la crête sacrée ; 3° sur le tiers postérieur de la lèvre externe de la crête iliaque ; 4° sur la face externe des trois ou quatre dernières côtes.

Les faisceaux qui naissent sur les côtes forment trois ou quatre digitations, qui s'entre-croisent à leur origine avec les digitations du grand oblique. Les autres faisceaux s'insèrent sur la colonne vertébrale et sur la crête iliaque à l'aide d'une aponévrose triangulaire et excessivement résistante, l'*aponévrose lombaire*, que nous décrirons plus loin.

De cette vaste ligne d'insertion, les différents faisceaux du grand dorsal convergent vers l'aisselle en suivant: les faisceaux supérieurs, une direction horizontale ; les faisceaux inférieurs, une direction verticale ; les faisceaux moyens, une direction oblique en haut, en dehors et en avant. En atteignant le grand rond, ces faisceaux contournent ce dernier muscle de bas en haut, pour passer au-devant de lui. En même temps, ils exécutent dans leur ensemble un mouvement de torsion sur eux-mêmes, en vertu duquel les faisceaux inférieurs deviennent supérieurs et vice versa. Finalement, ils se jettent sur un tendon aplati et quadrilatère, qui va se fixer sur la lèvre interne ou postérieure de la coulisse bicipitale. Une languette aponévrotique réunit assez souvent le tendon du grand dorsal à la petite tubérosité de l'humérus.

Rapports. — Recouvert en haut par le trapèze, le muscle grand dorsal répond à la peau dans tout le reste de son étendue. Il recouvre les muscles des gouttières vertébrales, le petit dentelé postérieur et inférieur, les côtes et les muscles intercostaux. Dans l'aisselle, il est souvent séparé du grand rond par une bourse séreuse.

Son bord antérieur, à peu près vertical, se trouve séparé du bord postérieur du grand oblique de l'abdomen par un espace triangulaire, bien connu des chirurgiens sous le nom de *triangle de Petit* (fig. 373, 9). La base de ce triangle est formée par la crête iliaque. Son sommet est situé, d'ordinaire, à égale distance de la crête iliaque et de la dernière côte. C'est un des *points faibles* de la paroi abdominale, laquelle n'est constituée, à ce niveau, que par les muscles petit oblique et transverse, doublés du péritoine. C'est par le triangle de Petit que s'échappent les hernies lombaires.

Action. — Le grand dorsal, agissant sur l'humérus, le porte en bas, en dedans et en arrière, en lui faisant exécuter en même temps un mouvement de rotation en dedans qui a pour effet de diriger la région palmaire vers la ligne médiane. C'est l'*ani tersor* ou *ani scalptor* des anciens anatomistes.

Lorsqu'il prend son point fixe sur l'humérus, le grand dorsal soulève le corps tout entier (action de grimper) ou seulement les côtes (inspiration).

Variétés. — Le grand dorsal reçoit souvent un faisceau de renforcement de l'angle inférieur du scapulum. — Ses origines sur la colonne vertébrale, le thorax et le bassin sont sujettes à de nombreuses variations : la plus intéressante me paraît être l'extension des faisceaux iliaques jusqu'au grand oblique, entraînant comme conséquence la disparition du triangle de Petit; ce triangle n'existe ni chez le gorille, ni chez le chimpanzé.— Le grand dorsal et le grand rond présentent parfois des connexions intimes (faisceaux anastomotiques ou fusion complète). — Il peut se détacher du bord antérieur du grand dorsal un faisceau surnuméraire, qui remonte jusqu'à l'apophyse coracoïde. J'ai rencontré cette disposition sur quatre sujets : sur l'un d'eux, il existait en même temps un faisceau chondro-épitrochléen qui se détachait du bord externe du grand pectoral. Sur un autre, le faisceau anormal coexistait avec le muscle suivant.

Arc axillaire de Langer. — C'est un faisceau musculaire aplati, le plus souvent triangulaire, dont la base prend naissance sur la portion axillaire du grand dorsal et dont le sommet plus ou moins tronqué vient se continuer avec le feuillet postérieur du tendon du grand pectoral, au niveau du point où ce tendon vient s'attacher à la coulisse bicipitale. Ce faisceau surnuméraire que l'on rencontre trois ou quatre fois sur cent sujets, forme ainsi une sorte de pont, au-dessous duquel passent la longue et la courte portion du biceps, le coraco-brachial et le paquet vasculo-nerveux de l'aisselle; de là le nom d'arc axillaire (*Achselbogen*), qui lui a été donné par Langer en 1846 (*Œsterreich. medic. Wochenschrift*, n° 15, p. 6). — L'arc axillaire existe normalement chez un grand nombre de mammifères, notamment chez le chat, où le grand dorsal s'insère à la fois sur la lèvre postérieure et sur la lèvre antérieure de la coulisse bicipitale.

Muscle dorso-épitrochléen. — C'est un faisceau musculaire aplati qui se détache du grand dorsal, dans le voisinage de la coulisse bicipitale et vient, en longeant le biceps s'insérer sur les saillies osseuses du coude, soit l'épitrochlée, soit l'olécrâne. Ce faiscea existe normalement chez le plus grand nombre des mammifères; il est représenté, chez l'homme, par cette arcade fibreuse à peu près constante qui unit le grand dorsal à la longue portion du triceps, au moment où ces deux muscles se croisent dans l'aisselle. Mais le dorso-épitrochléen peut se montrer chez l'homme à l'état charnu : Halbertsma, Wood, Macalister et nous-même en avons observé des exemples très nets.

§ III. — Rhomboïde

Le rhomboïde (fig. 374, 7 et 7') est un muscle large et mince, assez régulièrement losangique, occupant à la fois la partie inférieure de la nuque et la partie supérieure de la région dorsale.

Insertions. — Il s'insère, d'une part, sur la portion inférieure du ligament cervical, sur les apophyses épineuses de la septième cervicale et des quatre ou cinq premières dorsales. De là, ses faisceaux se portent obliquement en bas et en dehors et viennent se fixer, d'autre part, sur le bord spinal de l'omoplate dans toute l'étendue de ce bord qui est située au-dessous de l'épine. Ses faisceaux supérieurs s'insèrent directement sur l'os. Ses faisceaux inférieurs s'attachent plus spécialement à une sorte d'arcade fibreuse qui est parallèle au bord spinal et lui adhère fortement par ses deux extrémités, tandis que sa partie moyenne n'est reliée au scapulum que par un tissu cellulaire peu résistant.

Il existe dans la grande majorité des cas, entre les faisceaux cervicaux et les

faisceaux dorsaux du rhomboïde, un interstice celluleux qui permet d'isoler entièrement les deux portions. Aussi quelques anatomistes, Theile et Hyrtl entre autres, décrivent-ils deux rhomboïdes : un *rhomboïde supérieur* ou *petit rhomboïde* et un *rhomboïde inférieur* ou *grand rhomboïde* (fig. 374).

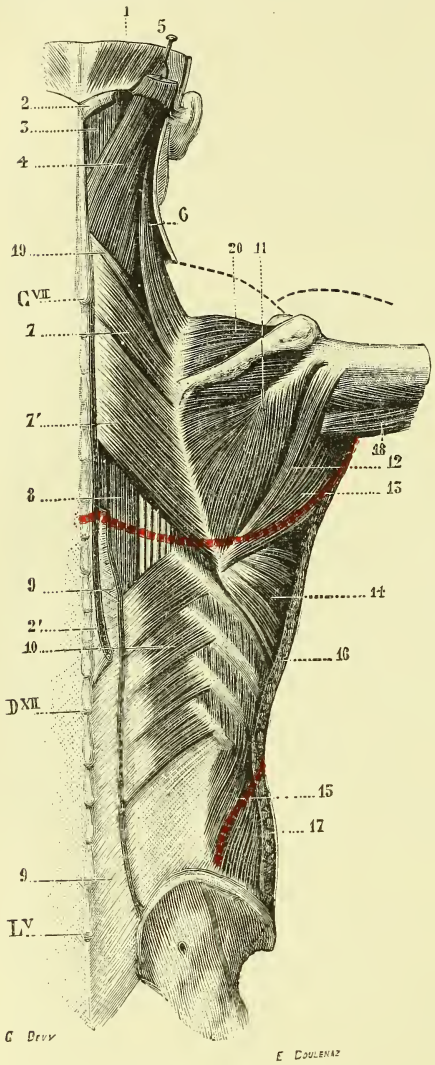

Fig. 374.

Muscles de la région postérieure du tronc, deuxième couche.

Les traits en pointillé rouge répondent aux limites du grand dorsal.

1, muscle occipital. — 2, extrémité supérieure du trapèze. — 3, grand complexus. — 4, splénius. — 5, extrémité supérieure du sterno-cléido-mastoïdien érigné en haut. — 6, angulaire de l'omoplate. — 7, 7', petit et grand rhomboïde. — 8, muscles spinaux. — 9, 9, extrémité interne du grand dorsal. — 10, petit dentelé postérieur et inférieur. — 11, sous-épineux. — 12, petit rond. — 13, grand rond. — 14, grand dentelé. — 15, petit oblique. — 16, coupe du grand dorsal. — 17, coupe du grand oblique. — 18, longue portion du triceps brachial. — 19, petit dentelé postérieur et supérieur débordant le rhomboïde. — 20, sus-épineux. — CVII, septième vertèbre cervicale. — DXII, douzième vertèbre dorsale. — LV, cinquième vertèbre lombaire.

Rapports. — Il est recouvert en haut par le trapèze, en bas par le grand dorsal. Il recouvre à son tour le petit dentelé postérieur et supérieur, le splénius, les muscles des gouttières vertébrales, les côtes et les muscles intercostaux externes. Au niveau du bord spinal de l'omoplate, son bord externe entre en rapport avec le grand dentelé qui est en avant et avec le sous-épineux qui est en arrière.

Action. — Le rhomboïde porte l'omoplate en dedans. En outre, en raison de l'obliquité de ses faisceaux, il fait basculer cet os, de telle sorte que : 1° son angle inférieur est rapproché de la ligne médiane ; 2° le moignon de l'épaule est abaissé.

Variétés. — La hauteur de ce muscle et par conséquent l'étendue de ses insertions, soit spinales, soit scapulaires, peuvent varier en plus ou en moins. — Kelly a vu ce muscle s'insérer seulement à l'angle inférieur de l'omoplate. — Macalister a trouvé la partie inférieure du grand rhomboïde divisée en deux feuillets. — Quelques faisceaux inférieurs du rhomboïde peuvent passer directement, au niveau de l'angle inférieur du scapulum, dans le grand dorsal (Sœmmering), dans le grand rond (Henle), dans le grand dentelé (Flesch).

Rhomboïde de la tête. — C'est un muscle surnuméraire aplati et généralement très grêle, qui s'étend de l'occipital au scapulum. Ses insertions crâniennes se font entre les insertions supérieures du trapèze et celles du grand complexus ; ses insertions scapulaires se confondent plus ou moins avec les attaches externes du rhomboïde. C'est, comme on le voit, un petit rhomboïde, remontant à l'occipital, disposition réalisée comme type normal chez un grand nombre de mammifères, notamment chez le magot. Le rhomboïde de la tête se présente souvent chez l'homme

sous une forme incomplète : tels sont le *rhomboïde de l'atlas*, le *rhomboïde de l'axis*, etc. — (Voyez à ce sujet l'important mémoire, déjà cité, de Wood, *in Transact. of Roy. Soc. of London*, 1869.)

§ IV. — Angulaire de l'omoplate

L'angulaire de l'omoplate (fig. 375, 2) est un muscle triangulaire, situé sur la partie latérale de la nuque, entre l'angle supérieur de l'omoplate et la moitié supérieure de la colonne cervicale.

Insertions. — Il s'insère, d'une part, soit sur l'angle supérieur du scapulum, soit sur cette portion du bord spinal qui est située au-dessus de l'épine. De là, il se porte en haut, en avant et en dedans et ne tarde pas à se diviser en quatre ou cinq faisceaux, lesquels viennent se fixer, d'autre part, sur l'apophyse transverse de l'atlas et sur les tubercules postérieurs des apophyses transverses des trois ou quatre vertèbres suivantes (fig. 375, 3, 4, 5, 6 et 7).

Rapports. — L'angulaire est recouvert par le sterno-cléido-mastoïdien, par le trapèze et par la peau. Il recouvre le splénius, le sacro-lombaire et le petit dentelé postérieur et supérieur. Sur les apophyses transverses, il répond au transversaire et au scalène postérieur.

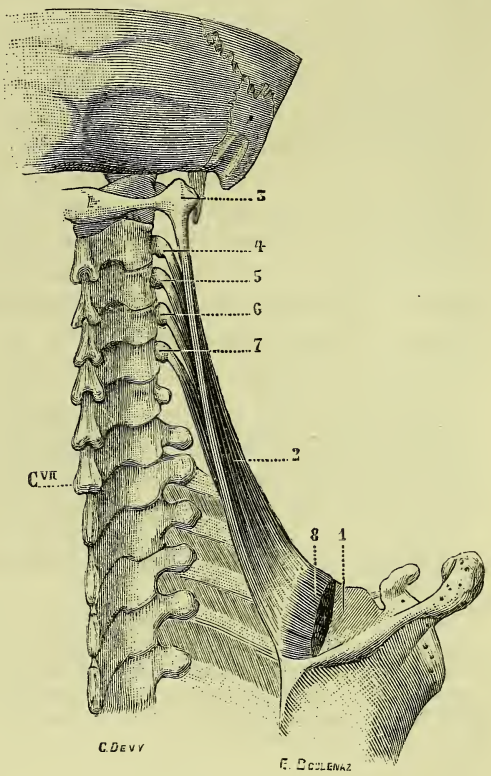

Fig. 375.

Muscle angulaire de l'omoplate du côté droit, vu par sa face postérieure.

1, fosse sus-épineuse. — 2, muscle angulaire de l'omoplate. — 3, 4, 5, 6, 7, les faisceaux d'insertion de ce muscle pour l'atlas, l'axis, la troisième, la quatrième et la cinquième cervicale. — 8, muscle sus-épineux. — CVII, septième vertèbre cervicale.

Action. — Quand il prend son point fixe sur la colonne vertébrale, l'angulaire attire en haut et en dedans l'angle supérieur de l'omoplate, en même temps qu'il abaisse le moignon de l'épaule. Quand il prend son point fixe sur l'épaule, il incline de son côté la colonne vertébrale.

Variétés. — Le faisceau destiné à l'atlas peut être distinct dans toute son étendue. — Blandin (*Anatomie*, p. 349) a vu l'angulaire envoyer un faisceau jusqu'à l'apophyse mastoïde. — En bas, on peut voir l'angulaire s'étendre sur la sixième et même la septième cervicale. Dans ce cas, l'espace triangulaire qui sépare ordinairement l'angulaire du grand dentelé se trouve comblé et ces deux muscles sont ainsi confondus en un large éventail charnu, qui du bord spinal de l'omoplate rayonne vers les apophyses transverses des ver-

tèbres cervicales et vers les dix premières côtes. Cette disposition est la règle dans un grand nombre d'espèces animales, notamment chez la guenon et le cynocéphale. Dès lors, l'angulaire de l'omoplate peut être considéré, chez l'homme, comme un faisceau cervical du système du grand dentelé. — On a vu des faisceaux de l'angulaire naître anormalement du grand dentelé (Theile), de l'aponévrose du petit dentelé postérieur et supérieur (Wood), du tissu cellulaire compris entre l'omoplate et le thorax (Kelch), de la première et de la deuxième côte (Theile et moi-même), de l'apophyse épineuse de la septième cervicale (Reid et Taylor).

§ V. — Petit dentelé postérieur et supérieur

Le petit dentelé postérieur et supérieur (fig. 376, 5) est un petit muscle, quadrilatère et fort mince, situé au-dessous du rhomboïde.

Insertions. — Il se détache, en dedans, de la partie inférieure du ligament cervical, ainsi que du sommet des apophyses épineuses de la septième cervicale et des trois premières dorsales. Cette insertion se fait à l'aide d'un tendon large et mince, qui ne se charge de faisceaux charnus qu'à plusieurs centimètres en dehors de la ligne médiane.

Ces faisceaux charnus, intimement unis d'abord, se divisent bientôt en quatre digitations, qui viennent s'attacher, par de courtes fibres aponévrotiques, au bord supérieur et à la face externe des première, deuxième, troisième, quatrième et cinquième côtes.

Rapports. — Le muscle est recouvert presque entièrement par le rhomboïde; ce n'est qu'en haut qu'il déborde un peu ce dernier muscle pour entrer en rapport avec le trapèze et l'angulaire. Il recouvre à son tour le splénius, les muscles des gouttières vertébrales, les côtes et les intercostaux.

Action. — Il élève les côtes sur lesquelles il s'insère : il est par conséquent inspirateur.

Variétés. — Relativement à ses origines, ce muscle n'a de constant, comme le remarque Theile, que ses insertions à la septième cervicale et à la première dorsale; les autres peuvent manquer ou bien s'étendre soit en haut, soit en bas. — Mêmes variations pour ses insertions costales : on trouve fréquemment un faisceau pour la première côte; dans un cas de Henle, le muscle descendait jusqu'à la sixième. — J'ai vu une fois le muscle faire entièrement défaut.

§ VI. — Petit dentelé postérieur et inférieur

Ce muscle, situé à la partie inférieure du dos, affecte comme le précédent, une forme quadrilatère (fig. 374, 10).

Insertions. — Il se détache des apophyses épineuses des deux dernières dorsales ou des deux ou trois premières lombaires, à l'aide d'une large aponévrose. Il se porte ensuite obliquement en haut et en dehors et se divise en quatre digitations, qui viennent s'attacher au bord inférieur des quatre dernières côtes.

Rapports. — Recouvert par le grand dorsal, le petit dentelé postérieur et inférieur recouvre les muscles des gouttières vertébrales, les côtes et les muscles intercostaux externes.

Action. — En raison de son obliquité, il abaisse les côtes sur lesquelles il s'insère : il est par conséquent expirateur.

Variétés. — Sur un sujet qui possédait treize côtés, H. Virchow (*Variatœten beobachtungen*, etc., Würzburg, 1879) a rencontré un petit dentelé qui présentait cinq digitations, les quatre premières pour les neuvième, dixième, onzième et douzième côtes, la dernière pour la côte supplémentaire. — D'autre part, le muscle peut s'insérer à trois côtes seulement ou même à deux. — Isenflamm l'a vu manquer.

§ VII. — Aponévroses de la région lombo-dorso-cervicale

Les feuillets aponévrotiques qui recouvrent les muscles décrits ci-dessus sont pour la plupart fort minces et sont loin de présenter partout le même intérêt.

1° **Aponévrose du trapèze.** — L'aponévrose du trapèze recouvre le muscle trapèze dans toute son étendue et présente comme lui une forme triangulaire. Par sa base située en dedans, elle s'attache sur la ligne courbe occipitale supérieure, sur le ligament cervical postérieur et sur les apophyses épineuses de la septième cervicale et des dix premières dorsales. Par son sommet tronqué, situé en dehors, elle se fixe à la clavicule, à l'acromion et à l'épine de l'omoplate. Au niveau du bord antéro-supérieur du trapèze, elle se continue avec l'aponévrose cervicale superficielle; au niveau du bord antéro-inférieur du même muscle, elle se fusionne de même avec l'aponévrose du rhomboïde et du grand dorsal.

Cette aponévrose répond à la peau dans toute son étendue. Elle lui adhère même d'une façon intime à la région cervicale. Elle en est séparée, plus bas, par un fascia superficialis très lâche, qui lui permet de glisser facilement sur elle.

2° **Aponévrose de l'angulaire.** — Sur le muscle angulaire s'étend une simple lame celluleuse, qui se continue en dedans avec l'aponévrose du splénius.

3° **Aponévrose du rhomboïde et du grand dorsal.** — L'aponévrose du rhomboïde, assez mince en haut, s'épaissit au fur et à mesure qu'elle se rapproche du bord inférieur du muscle. Arrivée au niveau de ce bord, elle se fusionne avec les aponévroses du trapèze et du grand dorsal. L'aponévrose d'enveloppe du grand dorsal est encore une aponévrose fort mince; elle ne doit pas être confondue avec l'aponévrose lombaire, dont la constitution est fort complexe et que nous décrirons plus bas.

4° **Aponévrose des dentelés.** — Les deux dentelés postérieurs sont recouverts l'un et l'autre par une lame celluleuse qui ne mérite pas le nom d'aponévrose. Mais ils se trouvent réunis l'un à l'autre par une membrane fibreuse très résistante connue sous le nom d'*aponévrose intermédiaire des dentelés*. Quadrilatère comme l'espace qu'elle est destinée à combler, elle s'étend, en hauteur, du bord inférieur du muscle qui est situé au-dessus, au bord supérieur du muscle qui est situé au-dessous; par son bord interne, elle s'insère sur la série des apophyses épineuses correspondantes; par son bord externe,

elle se fixe sur l'angle des côtes. Cette aponévrose repose directement sur les muscles des gouttières vertébrales.

5° **Aponévrose lombaire.** — On donne le nom d'aponévrose lombaire à cette vaste lame triangulaire (formant losange avec celle du côté opposé) que l'on rencontre dans la dissection au-dessous de la peau, et qui occupe à la fois la partie inférieure de la région dorsale, la région lombaire et la région sacrée (fig. 373).

Son *bord interne* ou *base* prend de solides attaches sur les apophyses épineuses des dernières dorsales et des cinq lombaires, sur les ligaments interépineux correspondants, sur la crête sacrée. — Son *bord supérieur* reçoit la plus grande partie des faisceaux charnus du grand dorsal. — Son *bord inférieur* s'insère sur la crête iliaque de l'os coxal, ainsi que sur le bord postérieur du même os et reçoit quelques faisceaux charnus du grand fessier.

Cette importante lame fibreuse, qu'on désigne improprement sous le nom d'*aponévrose lombaire* et plus improprement encore sous celui d'*aponévrose du grand dorsal*, n'est nullement une aponévrose d'enveloppe, mais un véritable tendon, un *tendon large*, reliant à la colonne vertébrale toute une série de faisceaux charnus provenant des points les plus divers : du grand dorsal, du petit dentelé inférieur, du petit oblique et du transverse de l'abdomen, du grand fessier.

En somme, l'aponévrose lombaire est constituée en réalité par la fusion des tendons internes ou *spinaux* du grand dorsal, du grand fessier, du petit dentelé inférieur, du petit oblique et du transverse de l'abdomen. Ce dernier muscle s'insère à la colonne vertébrale, comme nous le verrons plus tard, par trois feuillets : le feuillet postérieur seul concourt à la formation de l'aponévrose lombaire.

Voyez au sujet de l'aponévrose lombaire, Lesshaft, *Die Lumbalgegend in anat.-chir. Beziehung*, in Arch. für Anat. u. Phys., 1871.

ARTICLE II

MUSCLES DE LA NUQUE PROPREMENT DITS

Placés au-dessous du trapèze, entre l'angulaire et la série des apophyses épineuses de la région cervicale, les muscles de la nuque sont au nombre de huit, savoir : le *splénius*, le *grand complexus*, le *petit complexus*, le *transversaire du cou*, le *grand droit* et le *petit droit postérieur de la tête*, le *grand oblique* et le *petit oblique de la tête*.

§ I. — Splénius

Situé au-dessous du trapèze et du sterno-cléido-mastoïdien, le splénius (fig. 374, 4 et 376, 1) est un muscle large et mince occupant toute la hauteur de la nuque et la partie supérieure du dos.

Insertions. — Il s'insère en dedans : 1° sur le tiers inférieur du ligament

cervical; 2° sur les apophyses épineuses de la septième cervicale et des quatre ou cinq premières dorsales, ainsi que sur les ligaments interépineux correspondants. De cette longue ligne d'insertions médianes, le splénius se porte obliquement en haut et en dehors et se divise bientôt en deux portions distinctes et inégales, l'une interne, l'autre externe.

a. La *portion interne* (fig. 376, 1), qui est la plus volumineuse, se porte

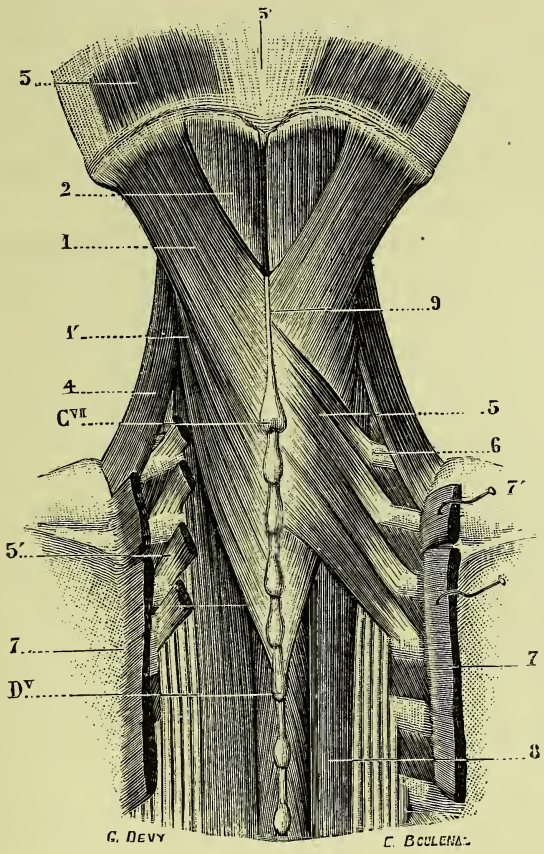

Fig. 376.

Muscles de la nuque proprement dits, première couche.

1, splénius de la tête. — 1', splénius du cou. — 2, grand complexus. — 3, muscle occipital. — 3', prolongement postérieur de l'aponévrose épicrânienne. — 4, angulaire de l'omoplate, — 5, 5', petit dentelé postérieur et supérieur. — 6, première côte. — 7, 7', le petit et le grand rhomboïdes, soulevés et érignés en dehors. — 8, long dorsal. — 9, ligament cervical postérieur. — CVII, septième vertèbre cervicale. — DV, cinquième vertèbre dorsale.

vers la tête, d'où le nom de *splenius capitis* ou *splénius de la tête*, sous lequel on la désigne le plus souvent. Elle s'y termine en s'insérant sur les deux tiers externes de la ligne courbe occipitale supérieure, sur la portion mastoïdienne du temporal qui lui fait suite, et sur la face externe de l'apophyse mastoïde, en arrière et au-dessous du sterno-cléido-mastoïdien.

b. La *portion externe* (fig. 376, 1'), un peu moins longue que la précédente, passe au-devant d'elle en se dirigeant vers la colonne cervicale : c'est

le *splenius colli* ou *splénius du cou*. Elle vient se fixer, par deux faisceaux distincts, sur le sommet des apophyses transverses de l'atlas et de l'axis.

Rapports. — Par sa *face postérieure*, le splénius répond au sterno-cléido-mastoïdien et au trapèze; il est séparé en bas de ce dernier muscle par le petit dentelé postérieur et supérieur et par le rhomboïde qui le recouvrent immédiatement. — Par sa *face antérieure*, il recouvre successivement les deux complexus, le transversaire et les muscles des gouttières vertébrales. — Son *bord externe*, presque vertical, est en rapport avec l'angulaire de l'omoplate qui le longe en haut et qui en est séparé en bas par un espace triangulaire. — Son *bord interne*, fortement oblique en haut et en dehors, circonscrit avec celui du côté opposé un large triangle à base supérieure, qui répond à l'occipital et aux premières cervicales et dans l'aire duquel apparaissent les grands complexus.

Action. — En raison de la direction de ses fibres, le splénius imprime à la tête et à la partie supérieure de la colonne cervicale un triple mouvement : un mouvement d'extension, un mouvement d'inclinaison latérale et un mouvement de rotation qui porte la face du côté correspondant.

Lorsque les deux muscles se contractent en même temps, ils se bornent à renverser la tête en arrière, devenant mutuellement antagonistes pour les deux autres mouvements, la rotation et l'inclinaison latérale.

Variétés. — J'ai constaté l'absence du *splénius du cou*, chez un nègre. — Un faisceau charnu peut se détacher du bord interne du splénius et se rendre à l'occipital dans le voisinage de la protubérance (Macalister, Curnow); chez le chat, les deux splénius sont confondus sur la ligne médiane et le triangle décrit plus haut n'existe pas. — L'insertion du splénius du cou à la troisième cervicale est loin d'être rare (Cruveilhier). — Cloquet et Wood ont signalé un faisceau charnu partant de l'angulaire et venant renforcer le splénius; cette insertion scapulaire du splénius nous est offerte normalement par la taupe (Wood). — Möser (*Meckel's Arch.*, vol. VII, p. 224) a vu le splénius de la tête divisé en deux portions distinctes. — Le *splénius accessoire* de Walther est un faisceau musculaire prenant naissance sur la face postérieure du petit dentelé supérieur, longeant le bord externe du splénius, et venant s'insérer sur l'apophyse transverse de l'atlas. Avec Wood, je considère ce muscle comme une variété du rhomboïde de la tête (voy. p. 562).

§ II. — Grand complexus

Le grand complexus (fig. 376 et 377) est un muscle large et épais, situé de chaque côté de la ligne médiane et occupant comme le splénius toute la hauteur de la nuque et la partie supérieure du dos.

Insertions. — Il prend naissance, par autant de languettes primitivement distinctes : 1° sur les apophyses transverses des cinq ou six premières dorsales; 2° sur les apophyses articulaires et sur la base des apophyses transverses des quatre ou cinq dernières cervicales; 3° sur les apophyses épineuses de la septième cervicale et des deux premières dorsales. De ces différents points d'origine, les faisceaux constitutifs du muscle se portent verticalement en haut vers l'occipital et s'insèrent sur l'empreinte rugueuse située entre les deux lignes courbes.

Le grand complexus se trouve divisé, dans sa moitié inférieure tout au

moins, en deux portions plus ou moins distinctes : une portion interne, assez grêle, qui provient des troisième, quatrième et cinquième vertèbres dorsales (fig. 376, 3) ; une portion externe, plus volumineuse, comprenant les faisceaux du complexus qui émanent des autres vertèbres (fig. 376, 4). Ces deux portions sont décrites à part par les anatomistes anglais et allemands,

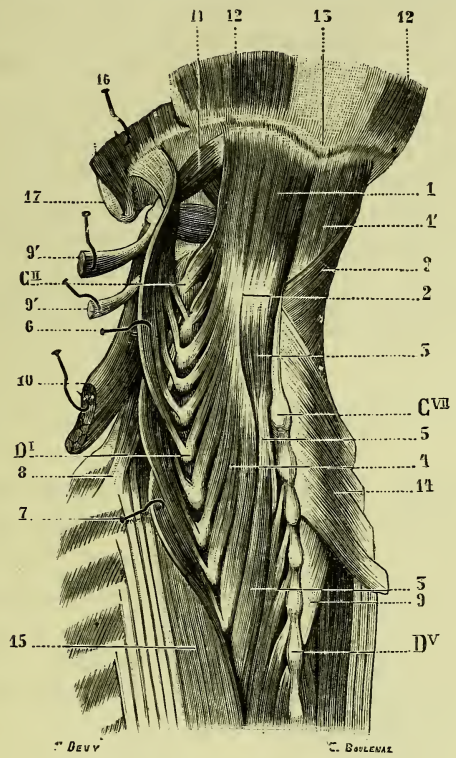

Fig. 377.

Muscles de la nuque proprement dits, deuxième couche.

1, grand complexus du côté gauche. — 1', grand complexus du côté droit. — 2, son intersection aponévrotique. — 3, 3', faisceau digastrique longeant la ligne médiane. — 4, faisceaux d'insertion inférieure du complexus. — 5, tendon intermédiaire du faisceau digastrique. — 6, petit complexus, soulevé et érigné en dehors. — 7, transversaire du cou, également érigné en dehors. — 8, faisceau du scalène postérieur, inséré sur la deuxième côte. — 9, splénius. — 9', 9', faisceaux du splénius, insérés sur l'atlas et sur l'axis. — 10, angulaire de l'omoplate. — 11, petit oblique. — 12, muscle occipital. — 13, protubérance occipitale externe. — 14, petit dentelé postérieur et supérieur. — 15, long dorsal. — 16, sterno-cléido-mastoïdien érigné en haut. — 17, apophyse mastoïde, CII, deuxième vertèbre cervicale (*apophyse transverse*). — CVII, septième vertèbre cervicale (*apophyse épineuse*). DI, première vertèbre dorsale (*apophyse transverse*). — DV, cinquième vertèbre dorsale.

la première sous le nom de muscle digastrique de la nuque (*biventer cervicis*), la seconde sous le nom de grand complexus proprement dit.

Le digastrique de la nuque est ainsi appelé parce qu'il est divisé en deux portions ou ventres par un tendon intermédiaire de deux à trois centimètres de longueur, situé à la hauteur de la sixième et de la septième cervicale (fig. 377, 5). Le ventre supérieur de ce muscle présente en outre sur son côté externe et en un point qui est plus rapproché de l'occipital que du tendon intermédiaire, une intersection aponévrotique très variable dans sa forme et son étendue (fig. 377, 2).

Rapports. — La face postérieure du grand complexus répond successivement, en allant de bas en haut, au petit dentelé postérieur et supérieur, au petit complexus, au splénius, au trapèze. — Sa face antérieure recouvre, en bas, les faisceaux du transversaire épineux et, tout à fait en haut, les deux droits et les deux obliques. — Séparés l'un de l'autre dans la région dorsale par tout l'espace compris entre les apophyses transverses d'un côté et celles du côté opposé, les deux complexus s'accolent dans la région cervicale où ils ne sont séparés l'un de l'autre que par le ligament cervical postérieur.

Action. — Considérés au point de vue de leur action, les deux grands complexus renversent la tête en arrière avec une force qui est en rapport avec leur développement toujours considérable. Si l'un d'eux se contracte seul, il imprime en outre à la tête, en raison de l'obliquité de ses faisceaux, un mouvement de rotation qui a pour effet de porter la face du côté opposé.

Variétés. — Henle a rencontré, au-dessous du grand complexus, un faisceau surnuméraire que l'on pourrait appeler *complexus profond* et qui, se détachant en bas de l'apophyse transverse de la deuxième dorsale, venait se fixer en haut sur l'occipital entre les deux lignes courbes.

§ III. — Petit complexus

Le petit complexus (fig. 377, 6) est un muscle allongé verticalement, aplati dans le sens transversal, situé en dehors du précédent sur la partie latérale de la nuque.

Insertions. — Il s'insère : 1° d'une part, sur les apophyses transverses des quatre ou cinq dernières cervicales et souvent de la première dorsale, par autant de languettes, qui sont d'abord distinctes, mais qui bientôt se réunissent en un seul corps musculaire ; 2° d'autre part, sur le bord postérieur et sur le sommet de l'apophyse mastoïde.

Rapport. — En dedans, il répond au grand complexus ; en dehors, au transversaire du cou, au splénius et à l'angulaire qui le recouvrent en partie.

Action. — Il renverse la tête en arrière et lui imprime en outre, quand il se contracte d'un seul côté, un mouvement d'inclinaison latérale.

§ IV. — Transversaire du cou

Comme le muscle précédent, en dehors duquel il est situé, le transversaire du cou (fig. 377, 7) est un muscle grêle, allongé dans le sens vertical, aplati transversalement, reliant entre elles les apophyses transverses des premières vertèbres dorsales aux apophyses transverses des dernières vertèbres cervicales.

Insertions. — Il s'insère en bas sur les apophyses transverses des cinq premières dorsales par autant de digitations ou languettes, distinctes à leur origine. Ces digitations se portent en haut et un peu en dehors et se fusionnent, en atteignant la région cervicale, en un seul corps musculaire, lequel vient se fixer par de nouvelles languettes sur les tubercules postérieurs

des apophyses transverses des cinq dernières cervicales, quelquefois même sur les apophyses transverses de l'axis et de l'atlas.

Rapports. — Le transversaire du cou est en rapport, en dedans, avec le petit et le grand complexus. En dehors, il répond tout d'abord au long dorsal avec lequel il est plus ou moins fusionné, et plus haut au sacro-lombaire, au splénius, à l'angulaire de l'omoplate et au scalène postérieur.

Action. — Il étend la colonne cervicale, tout en l'inclinant latéralement quand le muscle se contracte d'un seul côté.

Il résulte de la description qui précède que les deux muscles *petit complexus* et *transversaire*, difficilement isolables du reste dans la plupart des cas, présentent des analogies évidentes au triple point de vue de leur origine, de leur trajet et de leur terminaison. Ils appartiennent bien certainement à un seul et même système et on devrait admettre, ce nous semble, aux lieu et place des deux muscles précités, un muscle unique auquel on donnerait un nom quelconque, celui de *long transversaire de la nuque* par exemple. Ce muscle pourrait être décrit de la façon suivante : il prend naissance en bas, par des faisceaux distincts (*faisceaux d'origine*) sur les apophyses transverses des cinq ou six premières dorsales et des quatre ou cinq dernières cervicales; il se porte de là verticalement en haut et se termine par de nouveaux faisceaux (*faisceaux de terminaison*) : 1° sur les tubercules supérieurs des apophyses tranverses des cinq dernières cervicales; 2° souvent sur l'apophyse transverse de l'axis et sur celle de l'atlas; 3° sur l'apophyse mastoïde, qui n'est elle-même qu'une apophyse transverse des vertèbres crâniennes.

§ V. — Grand droit postérieur de la tête

Le grand droit postérieur de la tête (fig. 378, 4) est un muscle aplati et triangulaire, s'étendant de l'axis à l'occipital.

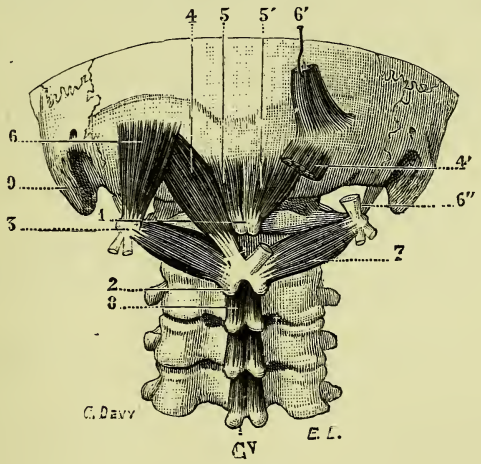

Fig. 378.

Muscles de la nuque proprements dits, troisième couche.

1, tubercule postérieur de l'atlas. — 2, apophyse épineuse de l'axis. — 3, apophyse transverse de l'atlas. — 4, grand droit postérieur de la tête. — 4', le même muscle du côté opposé. — 5, petit droit postérieur de la tête. — 5', le même muscle du côté opposé. — 6, petit oblique du côté gauche. — 6' et 6'', petit oblique du côté droit. — 7. grand oblique du côté droit. — 8, muscles interépineux. — 9, apophyse mastoïde. — Cv, cinquième vertèbre cervicale.

Insertions. — Il s'insère, en bas, sur le sommet de l'apophyse épineuse de l'axis. De là, ses fibres se portent, en s'irradiant, en haut et en dehors et

viennent se fixer à l'occipital, sur l'empreinte rugueuse que l'on remarque au-dessous de la ligne courbe inférieure.

Rapports. — Recouvert en bas par le grand complexus et en haut par le grand oblique, il recouvre successivement lui-même l'arc postérieur de l'atlas, le ligament occipito-atloïdien postérieur et enfin l'occipital. Son bord interne est séparé de celui du côté opposé par un espace triangulaire que viennent combler les deux petits droits.

Action. — Lorsque les deux muscles se contractent ensemble, ils renversent la tête en arrière. Quand un seul muscle entre en action, il imprime à la tête un triple mouvement d'extension, d'inclinaison latérale et de rotation, rotation qui a pour résultat de porter la face de son côté-

Variétés. — La duplicité du muscle grand droit postérieur, résultant de la présence d'un faisceau surnuméraire axoïde-occipital, a été constatée par Kœlliker, Wood et Davies-Colley, etc.). Ce muscle peut être renforcé par un faisceau surajouté partant d'une des apophyses épineuses situées au-dessous de l'axis (Theile, Flesch et moi-même).

§ VI. — Petit droit postérieur de la tête

Situé en dedans du précédent, le petit droit postérieur de la tête (fig. 378, 5) s'étend de l'atlas à l'occipital; il est également aplati et triangulaire.

Insertions. — Il s'insère, d'une part, sur le tubercule postérieur de l'atlas, qui représente l'apophyse épineuse de cette vertèbre; d'autre part, sur l'empreinte rugueuse qui est située au-dessous de la ligne courbe inférieure de l'occipital, en dedans du muscle précédent.

Rapports. — Recouvert en partie par le grand complexus et le grand droit postérieur de la tête, il recouvre lui-même le ligament occipito-atloïdien postérieur. Son bord interne répond, sur la ligne médiane, à celui du côté opposé dont il n'est séparé que par le ligament cervical postérieur, fort atténué à ce niveau.

Action. — Il est extenseur de la tête.

Variétés. — Comme le précédent, ce muscle peut être double. — Il peut, en outre, être renforcé par un faisceau provenant de la troisième cervicale (Chudzinski).

§ VII. — Grand oblique ou oblique inférieur de la tête

Le grand oblique de la tête (fig. 378, 7) est un muscle relativement volumineux, ayant la forme d'un carré long, obliquement étendu de l'axis à l'atlas.

Insertions. — Il s'insère, d'une part, sur la face latérale de l'apophyse épineuse de l'axis qui se creuse le plus souvent en fossette pour lui donner attache. De là, il se porte obliquement en dehors et en haut et vient s'attacher, d'autre part, sur la partie postérieure et inférieure de l'apophyse transverse de l'atlas.

Rapports. — Sa face postérieure, recouverte par les deux complexus, est en outre croisée de bas en haut par la branche postérieure du deuxième

nerf cervical ou grand nerf sous-occipital. Sa face antérieure ou profonde répond au ligament atloïdo-axoïdien postérieur, ainsi qu'à l'artère vertébrale.

Action. — Le grand oblique, prenant son point fixe sur l'axis, rapproche de la ligne médiane l'apophyse transverse de l'atlas, laquelle, à son tour, entraîne la tête tout entière dans un mouvement de rotation qui porte la face du côté correspondant à celui des deux muscles qui se contractent.

Variétés. — La duplicité du muscle a été observée par Macalister et par Murie et Flower sur un boschiman. — Dans un cas observé par Dursy (*Henle u. Pfeufer's Zeitschrift*, vol. XXXIII, p. 49) un faisceau surnuméraire du grand oblique venait s'insérer à l'apophyse mastoïde.

§ VIII. — Petit oblique ou oblique supérieur de la tête

Aplati, triangulaire et beaucoup moins volumineux que le précédent, le muscle petit oblique ou oblique supérieur de la tête (fig. 378, 6) s'étend de l'atlas à l'occipital.

Insertions. — Il s'insère, d'une part, sur le sommet de l'apophyse transverse de l'atlas. De là, ses fibres se portent en haut et un peu en dedans et viennent se terminer sur l'occipital un peu au-dessus et en dehors de l'insertion supérieure du grand droit.

Rapports. — Recouvert par le grand complexus, il recouvre lui-même le ligament occipito-atloïdien postérieur, et, sur l'occipital, l'extrémité supérieure du grand droit. Les deux obliques et le grand droit circonscrivent entre eux un petit espace triangulaire, par où s'échappe en haut la branche postérieure du premier nerf cervical, et que traverse horizontalement de dehors en dedans l'artère vertébrale.

Action. — Le petit oblique renverse la tête en arrière, tout en lui imprimant un léger mouvement d'inclinaison latérale.

§ IX. — Aponévroses des muscles de la nuque

Les aponévroses, destinées à envelopper les muscles que nous venons de décrire, sont généralement fort minces, réduites pour ainsi dire aux proportions de simples nappes celluleuses. On décrit cependant dans cette région, au-dessous de l'aponévrose déjà mentionnée du rhomboïde et de l'angulaire, trois feuillets aponévrotiques : l'aponévrose du splénius, l'aponévrose des complexus et du transversaire, l'aponévrose des muscles droits et obliques.

1° **Aponévrose du splénius.** — L'aponévrose du splénius est une lame fort mince qui se détache, en dedans, du ligament cervical postérieur et des apophyses épineuses sur lesquelles prend naissance le splénius. Se portant ensuite en dehors, elle s'étale sur la face postérieure du splénius et se continue au niveau du bord externe de ce muscle avec les aponévroses, déjà décrites, du trapèze et de l'angulaire de l'omoplate. En haut, l'aponévrose du splénius se fixe sur l'occipital. En bas, elle se fusionne avec l'aponévrose du rhomboïde.

2° **Aponévrose des complexus et du transversaire.** — L'aponévrose des complexus et du transversaire se détache, sur la ligne médiane, du ligament cervical. Elle s'étend ensuite en dehors, recouvre successivement le grand complexus, le petit complexus, le transversaire du cou et vient se fixer sur les apophyses transverses des vertèbres cervicales.

3° **Aponévrose des muscles droits et obliques.** — Parallèle à la précédente et plus profondément située, l'aponévrose des muscles droits et obliques de la tête s'insère en dedans sur les apophyses épineuses des premières cervicales, ainsi que sur le ligament cervical postérieur. En haut, elle s'attache à l'occipital. En dehors, elle se fixe sur les apophyses transverses de l'atlas et de l'axis. En bas, elle se continue avec l'aponévrose du transversaire épineux. Comme son nom l'indique, cette aponévrose recouvre les deux muscles droits et les deux muscles obliques de la tête, qu'elle isole ainsi des complexus.

ARTICLE III

MUSCLES DES GOUTTIÈRES VERTÉBRALES

OU MUSCLES SPINAUX

Les gouttières larges et profondes qui s'étalent, de chaque côté de la ligne médiane, entre la série des apophyses épineuses et les côtes, sont comblées par trois formations musculaires importantes, affectant comme elles une direction longitudinale, comme elles aussi s'étendant du sacrum à la région cervicale. Ce sont : 1° l'*ilio-costal* ou *sacro-lombaire;* 2° le *long dorsal;* 3° le *transversaire épineux.*

De ces trois muscles, les deux premiers sont situés sur un plan superficiel, l'ilio-costal en dehors, le long dorsal en dedans. Le troisième s'étale au-dessous d'eux, sur un plan plus profond, directement appliqué contre les lames vertébrales. Une nappe celluleuse transversale s'étend entre ces deux plans et les isole l'un de l'autre. Dans le plan superficiel, un deuxième interstice cellulo-graisseux, dirigé, celui-ci, dans le sens antéro-postérieur, sépare le long dorsal de l'ilio-costal.

Toutefois, un pareil isolement des trois muscles des gouttières vertébrales ne s'observe que dans la région dorsale et dans la partie la plus élevée de la région lombaire. Plus bas, les trois organes sont réunis en une masse unique, en partie charnue, en partie tendineuse, que l'on désigne sous le nom de *masse commune.*

Nous étudierons d'abord le mode d'origine de cette masse commune et décrirons ensuite séparément chacun des muscles qui en émanent.

§ I. — Masse commune

La masse commune aux muscles des gouttières vertébrales, bien connue

en langage culinaire sous le nom de *filet*, occupe, au bassin, la gouttière

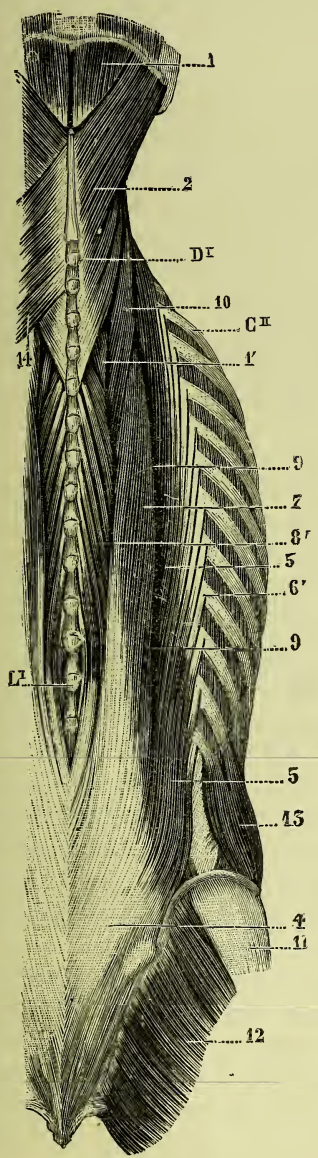

Fig. 379.
Muscles des gouttières vertebrales, vue postérieure.

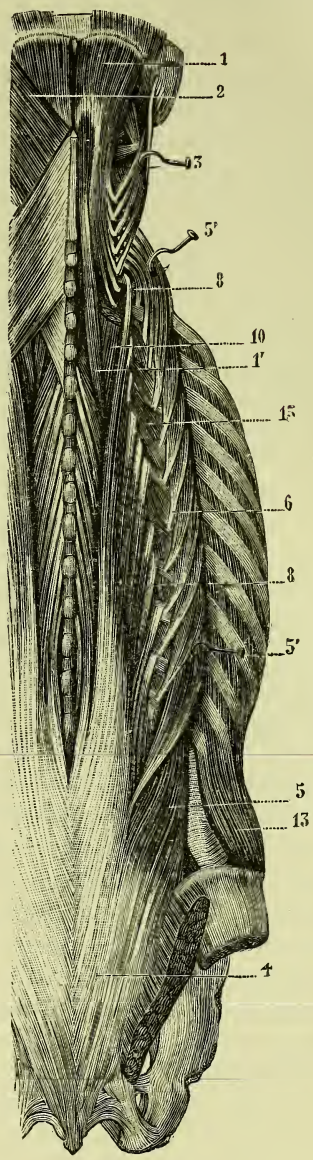

Fig. 380.
Les mêmes, l'ilio-costal étant érigné en dehors.

1, grand complexus, avec 1' son faisceau dorsal. — 2, splénius. — 3, petit complexus érigné et rejeté en dehors. — 4, aponévrose des muscles spinaux, recouvrant la masse commune. — 5, 5', muscle ilio-costal, érigné en dehors dans la figure 380 pour laisser voir : 6, ses faisceaux de renforcement ; 6', les faisceaux costaux de ce dernier muscle. — 7, muscle long dorsal. — 8, ses faisceaux externes ou costaux. — 8', ses faisceaux internes ou épineux. — 9, ligne celluleuse, séparant le corps charnu du long dorsal de celui du sacro-lombaire. — 10, muscle transversaire du cou. — 11, moyen fessier. — 12, grand fessier. — 13, grand oblique de l'abdomen. — 14, petit dentelé postéro-supérieur. — CII, deuxième côte. — DI, première vertèbre dorsale. — LI, première vertèbre lombaire.

sacrée, et, à la région lombaire, tout l'espace compris entre les apophyses épineuses et les apophyses costiformes.

Elle prend naissance : 1° sur les apophyses épineuses des dernières vertèbres lombaires ; 2° sur la crête sacrée ; 3° sur les tubercules postérieurs du sacrum ; 4° sur le grand ligament sacro-sciatique ; 5° sur la tubérosité iliaque ; 6° sur le cinquième postérieur de la crête iliaque. — Ces nombreuses insertions se font à l'aide de fibres tendineuses plus ou moins longues, qui viennent se réunir à la face postérieure de la masse commune en une membrane resplendissante et nacrée, appelée *aponévrose des muscles spinaux* (fig. 379, 4).

Affectant la forme d'un losange, cette aponévrose d'insertion occupe en largeur l'intervalle compris entre la crête sacrée et la partie postérieure de la crête iliaque. Elle s'étend en hauteur du sommet du sacrum à la partie moyenne de la région dorsale. Sa face postérieure est en rapport avec l'aponévrose lombaire, à laquelle elle s'unit intimement en bas, dont elle est séparée en haut par une mince couche de tissu cellulaire. Sa face antérieure donne naissance à la presque totalité des faisceaux charnus des trois muscles des gouttières.

§ II. — Ilio-costal ou sacro-lombaire

Portion superficielle et externe de la masse commune, le muscle ilio-costal (fig. 379 et 380, 5 et 5') prend plus spécialement naissance sur la crête iliaque, la tubérosité iliaque et la partie externe de l'aponévrose spinale, ci-dessus décrite. De là, il se porte verticalement en haut et atteint bientôt la douzième côte. Continuant ensuite son trajet ascendant, il croise successivement toutes les côtes dans la région de l'angle, pénètre dans la région de la nuque et s'élève jusqu'à la hauteur de la troisième vertèbre cervicale.

Chemin faisant, l'ilio-costal laisse échapper, le long de son bord externe et d'une façon régulière, dix-sept faisceaux charnus, lesquels, obliquant légèrement en dehors, viennent se terminer, par autant de petits tendons : les douze premiers sur l'angle des douze côtes, les cinq autres sur les tubercules postérieurs des apophyses transverses des cinq dernières cervicales.

En semant ainsi des faisceaux sur sa route, le muscle ilio-costal serait bien vite épuisé s'il n'était renforcé, chemin faisant, par de nouveaux faisceaux. Il en reçoit douze en effet, émanant de chacune des douze côtes. Pour découvrir ces faisceaux de renforcement, il suffit de renverser en dehors le muscle ilio-costal. On voit alors partir de chaque côte, un peu en dedans de l'angle, un petit faisceau, tendineux d'abord, charnu ensuite, lequel, se portant en haut et en dedans, vient se perdre dans la partie interne de l'ilio-costal.

En résumé, le muscle ilio-costal se sépare de la masse commune à la région lombaire. Se portant ensuite verticalement en haut, il vient se terminer de la façon suivante : 1° par douze tendons (*tendons dorsaux*), sur l'angle des douze côtes ; 2° par cinq autres tendons (*tendons cervicaux*), sur les apophyses transverses des cinq dernières vertèbres cervicales. Au fur et à mesure que le muscle envoie par son bord externe des tendons aux côtes, celles-ci lui envoient, au niveau de son bord interne, de nouveaux faisceaux, dits *faisceaux de renforcement*, qui l'empêchent ainsi de s'épuiser.

§ III. — Long dorsal

Portion superficielle et interne de la masse commune, le long dorsal (fig. 379 et 380, 7) se détache plus spécialement des apophyses épineuses des vertèbres lombaires, de la crête sacrée et de la partie interne de l'aponévrose spinale. Comme le précédent, en dedans duquel il est situé, il s'élève verticalement en haut, parcourt toute la région dorsale et s'arrête à la région cervicale sans y pénétrer.

Dans son trajet ascendant, le long dorsal croise à angle droit seize ou dix-sept vertèbres, prolongées en dehors par les côtes. En passant ainsi en arrière de ces dix-sept *groupes vertébro-costaux* (j'entends par là une vertèbre et sa côte), le muscle fournit à chacun d'eux trois faisceaux : un faisceau interne, un faisceau moyen, un faisceau externe.

a. Le faisceau interne, se portant en dedans, vient se terminer sur l'apophyse épineuse correspondante (*faisceau épineux*) ;

b. Le faisceau moyen, obliquant en dehors, s'insère sur le sommet de l'apophyse transverse (*faisceau transversaire*) ;

c. Le *faisceau externe*, se portant plus en dehors encore, vient se fixer sur la face externe de la côte, entre l'angle et la tubérosité (*faisceau costal*).

Une pareille disposition se comprend aisément pour la région dorsale où chaque groupe vertébro-costal nous présente une apophyse épineuse, une apophyse transverse et une côte. A la région lombaire, les faisceaux épineux font défaut; les faisceaux transversaires se fixent au tubercule apophysaire, homologue de l'apophyse transverse de la région dorsale ; quant aux faisceaux costaux, ils viennent s'attacher au sommet de l'appendice costiforme (apophyse transverse des auteurs classiques), qui représente en réalité la côte lombaire.

Des trois ordres de faisceaux dont se compose le long dorsal, les faisceaux transversaires sont les plus volumineux et les plus constants : on en compte presque toujours seize ou dix-sept. Les faisceaux costaux sont plus variables au point de vue du développement et aussi au point de vue du nombre : la première côte en est généralement dépourvue; celui de la deuxième côte manque fréquemment. Quant aux faisceaux épineux, on ne les rencontre le plus souvent que dans la moitié supérieure de la région dorsale; comme ces faisceaux proviennent par l'intermédiaire de leurs languettes tendineuses des apophyses épineuses des vertèbres lombaires, ils ont à la fois sur les apophyses épineuses leur origine et leur terminaison. Aussi Winslow et après lui un grand nombre d'anatomistes, les ont-ils rattachés à une formation particulière, le muscle *long épineux du cou*.

§ IV. — Transversaire épineux

Le transversaire épineux (fig. 381), profondément situé dans les gouttières vertébrales, au-dessous de l'ilio-costal et du long dorsal, s'étend en hauteur du sommet du sacrum à la deuxième vertèbre cervicale. Assez grêle au niveau du sacrum, il acquiert aux lombes un développement considérable, s'atténue au thorax et grossit de nouveau à la région cervicale. C'est moins un muscle unique qu'une longue série de faisceaux musculaires, présentant ce caractère commun qu'ils s'étendent tous obliquement en haut et en dedans, d'une apophyse transverse à une apophyse épineuse, mais fort dissemblables par leur

situation, leur développement, leur longueur. Nous les diviserons en trois groupes : 1° les *demi-épineux;* 2° le *multifide du rachis;* 3° les *rotateurs du dos.*

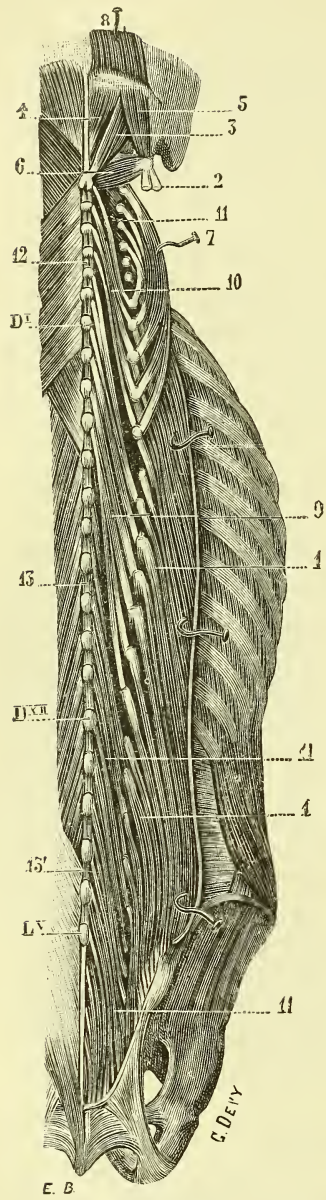

Fig. 381.

Muscles des gouttières vertébrales : le transversaire épineux.

1° **Demi-épineux.** — On en compte deux, l'un pour la région dorsale, l'autre pour la région cervicale :

a. Le *demi-épineux du dos* (fig. 381,9) comprend six faisceaux, qui prennent naissance sur le sommet et le bord supérieur des apophyses transverses des six dernières dorsales, et qui viennent se terminer, par des tendons arrondis, sur le côté des apophyses épineuses des quatre premières dorsales et des deux dernières cervicales.

b. Le *demi-épineux de la nuque* (fig. 381, 10), analogue au précédent au-dessus duquel il est situé, se compose également de cinq ou six faisceaux, qui se détachent du sommet et du bord supérieur des apophyses transverses des premières vertèbres dorsales pour se porter, par un trajet oblique en haut et en dedans, sur les apophyses épineuses des cinquième, quatrième, troisième et deuxième vertèbres cervicales.

Les demi-épineux du dos et de la nuque sont les faisceaux les plus superficiels du transversaire et reposent sur le muscle suivant.

2° **Multifide du rachis** (fig. 381, 11). — Le multifide du rachis occupe toute la hauteur des gouttières vertébrales depuis le sacrum jusqu'à l'axis. Il est constitué par une série nombreuse de faisceaux, qui prennent naissance : 1° à la *région sacrée*, sur la gouttière sacrée et sur la face antérieure de l'aponévrose commune; 2° à la *région lombaire*, sur les tubercules apophysaires, homologues des apophyses transverses; 3° à la *région dorsale*, sur la face postérieure des apophyses transverses; 4° à la *nuque*, sur les apophyses transverses et les apophyses articulaires des quatre dernières cervicales. Ces faisceaux, se portant de là en haut et en de-

1, 1, faisceaux transversaires du long dorsal, érigné et rejeté en dehors. — 2, tendons atloïdiens de l'angulaire et du splénius. — 3, grand droit postérieur de la tête. — 4, petit droit postérieur de la tête. — 5, petit oblique de la tête. — 6, grand oblique de la tête. — 7, transversaire du cou, érigné en dehors. — 8, extrémité supérieure du grand complexus, soulevé et érigné en haut. — 9, demi-épineux du dos. — 10, demi-épineux de la nuque. — 11, 11, multifide du rachis. — 12, interépineux cervicaux. — 13, interépineux dorsaux. — 13', interépineux lombaires. — D_I, première vertèbre dorsale. — D_{XII}, douzième vertèbre dorsale. — L_V, cinquième vertèbre lombaire.

dans, viennent se terminer sur le côté des apophyses épineuses des quatrième, troisième et deuxième vertèbres situées au-dessus.

Les faisceaux du multifide du rachis sont directement appliqués sur les vertèbres, excepté à la région dorsale où ils en sont séparés par les rotateurs du dos.

3° **Rotateurs du dos.** — On les rencontre seulement à la région dorsale. Au nombre de onze, ils s'insèrent, d'une part sur l'apophyse transverse d'une vertèbre, d'autre part sur le bord inférieur de la lame, ainsi que sur le bord inférieur de l'apophyse épineuse de la vertèbre qui est au-dessus.

Ces petits muscles, moins obliques que les précédents, se rapprochent beaucoup de la direction horizontale. Le premier est situé entre la deuxième vertèbre dorsale et la première ; le dernier s'étend de la douzième à la onzième.

§ V. — Rapports et action des muscles des gouttières

Rapports. — Couchés dans les gouttières vertébrales, l'ilio-costal, le long dorsal et le transversaire épineux répondent *en avant* aux vertèbres, aux

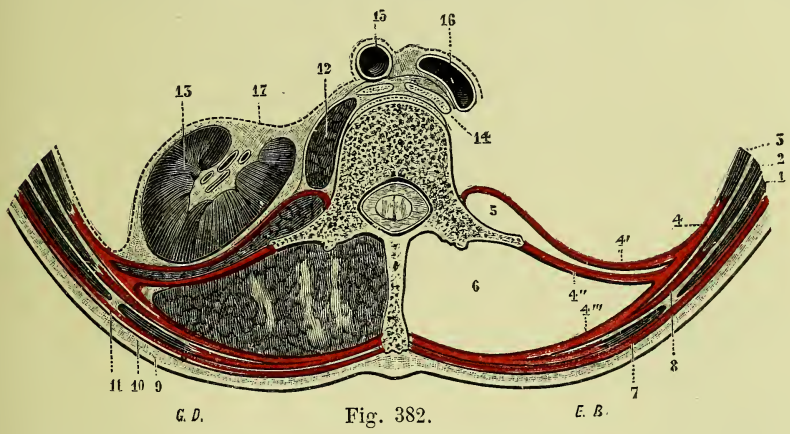

Fig. 382.

Coupe horizontale de la colonne vertébrale au niveau de la deuxième vertèbre lombaire.

1, grand oblique de l'abdomen. — 2, petit oblique, — 3, transverse. — 4, aponévrose de ce dernier muscle, se divisant en trois feuillets. — 4', feuillet antérieur. — 4'', feuillet moyen. — 4''', feuillet postérieur. — 5, loge du carré des lombes. — 6, loge des muscles spinaux. — 7, muscle grand dorsal. — 8, aponévrose du petit oblique. — 9, peau. — 10, tissu cellulaire sous-cutané. — 11, aponévrose superficielle. — 12, coupe du psoas. — 13, rein. — 14, pilier droit du diaphragme. — 15, aorte. — 16, veine cave inférieure. — 17, péritoine.

côtes, aux muscles intercostaux externes, aux surcostaux et au feuillet moyen de l'aponévrose postérieure du transverse de l'abdomen. — *En arrière*, ils sont recouverts par les muscles, précédemment décrits, qui viennent chercher attache sur la colonne vertébrale. Ils répondent, d'une façon plus immédiate, à l'aponévrose lombaire (p. 566), aux deux petits dentelés postérieurs et à l'aponévrose qui les unit.

Ils se trouvent ainsi contenus dans une loge ostéo-fibreuse, qui est formée comme suit (fig. 382) : 1° *au dos*, par la colonne vertébrale et les côtes en avant, par les deux dentelés et leur aponévrose en arrière ; 2° *aux lombes*, par

la colonne vertébrale et le feuillet moyen de l'aponévrose du transverse en avant, par l'aponévrose lombaire en arrière ; 3° *au sacrum*, par la gouttière sacrée en avant, et, en arrière, par cette même aponévrose lombaire.

Action. — Considérés au point de vue de leur action, les muscles des gouttières vertébrales sont essentiellement extenseurs de la colonne vertébrale. Par leur contraction, ils renversent cette colonne en arrière ou la redressent quand elle a été fléchie. Par leur élasticité et par leur tonicité, ils luttent constamment contre le poids des viscères qui tend constamment aussi à incliner le corps en avant. Ce sont, on peut le dire, les muscles de la station bipède; aussi l'homme est-il celui de tous les mammifères, qui présente ces muscles à un plus haut degré de développement.

Quand les muscles spinaux se contractent d'un seul côté, ils impriment en outre à la colonne vertébrale un mouvement d'inclinaison latérale et aussi un mouvement de rotation, qui varie en direction suivant les faisceaux que l'on considère. C'est ainsi que les faisceaux costaux et transversaires du long dorsal, obliques en haut et en dehors, font exécuter à la colonne vertébrale un mouvement de rotation qui a pour résultat de porter la face du côté correspondant. Les faisceaux du transversaire épineux, au contraire, qui sont obliques en haut et en dedans, attirent de leur côté les apophyses épineuses sur lesquelles ils s'insèrent et, comme conséquence, portent la face au côté opposé. Les faisceaux précités du long dorsal ont donc pour antagonistes, au point de vue du mouvement de rotation, les faisceaux transversaires épineux du côté opposé.

ARTICLE IV

INTERTRANSVERSAIRES

Les apophyses transverses des différentes vertèbres sont reliées entre elles par des lames musculaires, généralement très faibles, que l'on désigne, en raison même de leur situation, sous le nom de muscles intertransversaires. Nous devons les examiner séparément au *cou*, au *dos*, aux *lombes*.

§ I. — Intertransversaires du cou

Ce sont de petits muscles, aplatis et quadrilatères, à faisceaux verticaux et parallèles, qui réunissent l'une à l'autre deux apophyses transverses voisines. Ils sont au nombre de deux pour chaque espace intertransversaire et se distinguent, d'après leur situation respective, en *intertransversaires antérieurs* et *intertransversaires postérieurs*.

Insertions. — Ils s'insèrent en haut, sur le bord inférieur de l'apophyse transverse qui est au-dessus. En bas, ils se fixent sur le bord supérieur, creusé en gouttière, de l'apophyse transverse qui est au-dessous : l'intertransversaire antérieur sur la lèvre antérieure de cette gouttière, l'intertransversaire postérieur sur sa lèvre postérieure.

Rapports. — Un espace triangulaire à base inférieure sépare l'un de l'autre les deux intertransversaires. Dans cet espace cheminent : 1° l'artère vertébrale à trajet vertical; 2° les branches antérieures des nerfs cervicaux, dont la direction est transversale comme la gouttière qui les loge.

Les intertransversaires du cou sont au nombre de quatorze de chaque côté : les premiers sont situés entre l'atlas et l'axis, les derniers entre la septième cervicale et la première dorsale.

Action. — Les intertransversaires inclinent de leur côté la colonne cervicale. Quand ils se contractent à la fois à droite et à gauche, ils fixent solidement chaque vertèbre à la vertèbre qui la suit, tendant ainsi à transformer l'ensemble des vertèbres cervicales en une colonne rigide.

Variétés. — Les muscles des extrémités de la série peuvent faire défaut; le nombre total des intertransversaires se trouve ainsi diminué. — Macalister (*loc. cit.*) signale des intertransversaires doubles. — On voit parfois un ou plusieurs intertransversaires sauter une apophyse transverse et venir chercher leur point d'attaches sur une vertèbre située plus bas (*longs intertransversaires*). — Au lieu de sauter une seule apophyse, ils peuvent en franchir plusieurs; ainsi s'expliquent ces bandes musculaires couchées, en avant, sur les apophyses transverses des vertèbres cervicales : le *musculus singularis colli* de Sandifort, allant de la deuxième et de la troisième apophyse transverse à la cinquième; le *transversalis cervicis medius* de Krause, allant de la deuxième à la sixième; le *tranversalis cervicis anticus* de Retzius, allant de la quatrième à la sixième.

§ II. — Intertransversaires du dos

Les intertransversaires du dos se présentent sous l'aspect de petits faisceaux arrondis, étendus du sommet d'une apophyse transverse au sommet de l'apophyse transverse qui lui est contiguë. Theile les considère comme constants pour les vertèbres inférieures. Ils sont le plus souvent remplacés, au niveau des vertèbres moyennes, par de simples languettes tendineuses et font presque toujours défaut sur les premières vertèbres.

D'après Theile, on en voit quelquefois deux se réunir ensemble et sauter, par conséquent, une vertèbre (*longs intertransversaires du dos*).

§ III. — Intertransversaires des lombes

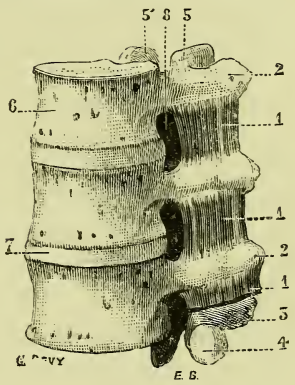

Fig. 383.
Muscles intertransversaires de la région lombaire.

1, 1, muscles intertransversaires. — 2, 2, apophyses tranverses ou appendices costiformes. — 3, apophyse épineuse. — 4, apophyses articulaires inférieures. — 5, 5', apophyses articulaires supérieures. — 6, corps vertébraux. — 7, disques intervertébraux. — 8, trous de conjugaison.

Les intertransversaires des lombes (fig. 383) sont de petites lames charnues et quadrangulaires, s'insérant d'une part sur l'apophyse costiforme (apophyse transverse) de la vertèbre qui est au-dessus, d'autre part à l'apophyse costiforme de la vertèbre qui est au-dessous. On en compte quatre de chaque côté : le premier s'étend de la première lombaire à la deuxième; le dernier est situé entre la quatrième et la cinquième.

La plupart des auteurs classiques ne signalent, pour deux vertèbres lombaires contiguës, qu'un seul intertransversaire, correspondant à l'intertransversaire antérieur de la région cervicale. La série postérieure existe pourtant : elle est représentée par de tout petits faisceaux perpendiculaires, réunissant entre eux les tubercules apophysaires. Ces intertransversaires internes, correspondant aux intertransversaires postérieurs du cou, se trouvent décrits dans les traités d'anatomie de Theile, de Quain, de Gegenbaur et ont été signalés depuis longtemps par Weber sous le nom de *interarticulares lumborum*.

ARTICLE V

INTERÉPINEUX ET ÉPINEUX

Les muscles interépineux et épineux se développent, comme leur nom l'indique, sur la partie postérieure de la colonne vertébrale, les interépineux entre les apophyses épineuses, les épineux sur le côté de ces mêmes apophyses. Les uns et les autres sont remarquables par leur grande variabilité.

§ I. — Interépineux

Insertions et rapports. — Les interépineux sont de petits muscles disposés par paires entre les apophyses épineuses de deux vertèbres voisines. Ils doivent être étudiés séparément au *cou*, au *dos*, aux *lombes* :

a. *Au cou* (fig. 334, 8), les interépineux sont généralement au nombre de six de chaque côté : les premiers s'étendent de l'axis à la troisième cervicale ; les derniers de la septième cervicale à la première dorsale. Ils affectent la forme de petites languettes, en partie charnues, en partie tendineuses, et s'insèrent : d'une part, sur le bord correspondant de la gouttière épineuse de la vertèbre qui est au-dessus ; d'autre part, sur le bord supérieur de l'apophyse épineuse qui est au-dessous. Ces petits muscles répondent en dehors aux faisceaux du transversaire épineux. En dedans, chacun d'eux est séparé de celui du côté opposé, sur une ligne médiane, par le ligament interépineux correspondant.

b. *Au dos*, les interépineux font défaut pour les vertèbres moyennes. Ce n'est qu'aux deux extrémités de la série qu'on les rencontre parfois, et alors : les interépineux supérieurs se rapprochent par leur disposition de ceux de la nuque ; les inférieurs revêtent la forme des interépineux lombaires. Le dernier interépineux dorsal, situé entre la douzième dorsale et la première lombaire, est à peu près constant.

c. *Aux lombes*, on compte en général quatre interépineux de chaque côté : les premiers, entre la première lombaire et la deuxième ; les derniers, entre la quatrième et la cinquième. Quadrilatères, aplatis et minces, ils s'attachent non seulement sur le sommet de l'apophyse épineuse, mais sur toute la

longueur de cette apophyse. On rencontre fréquemment une nouvelle paire d'interépineux entre la cinquième lombaire et la première vertèbre sacrée.

Action.— Les interépineux rapprochent les unes des autres les apophyses épineuses sur lesquelles ils s'insèrent. Ils deviennent, en conséquence, des muscles extenseurs de la colonne vertébrale.

§ II. — Épineux

Insertions et rapports. — On compte deux muscles épineux, l'un à la région dorsale, l'autre à la région cervicale :

a. L'*épineux du dos* (*spinalis dorsi*) est constitué par les faisceaux internes ou épineux du long dorsal, déjà décrits (p. 577). C'est un muscle ver-

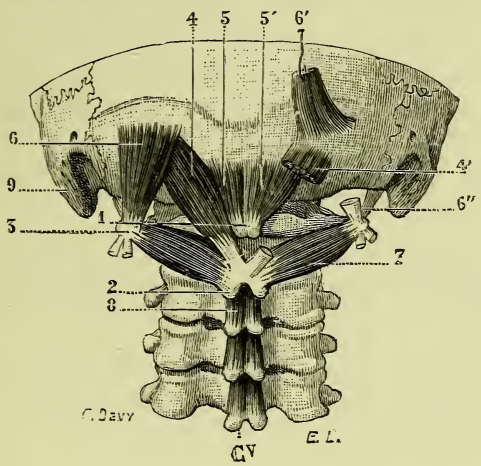

Fig. 384.

Muscles interépineux du cou.

1, tubercule postérieur de l'atlas. — 2, apophyse épineuse de l'axis. — 3, apophyse transverse de l'atlas. — 4, grand droit postérieur de la tête. — 4', le même muscle du côté opposé. — 5, petit droit postérieur de la tête. — 5', le même muscle du côté opposé. — 6, petit oblique du côté gauche. — 6' et 6'', petit oblique du côté droit. — 7, grand oblique du côté droit. — 8, muscles interépineux. — 9, apophyse mastoïde. — Cv, cinquième vertèbre cervicale.

ticalement ascendant, longeant de chaque côté la ligne médiane. Il se termine en haut par une série de nouvelles languettes, fort variables en nombre (de trois à huit, Theile), sur le sommet des apophyses épineuses des vertèbres dorsales, depuis la première jusqu'à la huitième.

b. L'*épineux de la nuque* (*spinalis cervicis*), disposé comme le précédent, mais bien plus variable encore, naît le plus souvent par deux faisceaux sur le sommet des apophyses épineuses des deux premières dorsales et des deux dernières cervicales. Il se termine en haut, soit sur l'apophyse épineuse de l'axis, soit sur les apophyses épineuses de l'axis et de la troisième cervicale.

Action. — Les deux muscles épineux du dos et de la nuque sont, comme les interepineux, des muscles extenseurs de la colonne vertébrale.

ARTICLE VI

MUSCLES MOTEURS DU COCCYX

Le coccyx, rudiment de la queue chez l'homme, possède encore, mais profondément dégénérés, trois muscles moteurs de chaque côté : l'*ischio-coccygien*, le *sacro-coccygien postérieur* et le *sacro-coccygien antérieur*.

§ I. — Ischio-coccygien

Insertions. — L'ischio-coccygien est un petit muscle triangulaire, aplati, s'étendant de l'ischion au coccyx. Il s'insère d'une part, par son sommet, sur la face interne et les deux bords de l'épine sciatique, ainsi que sur le petit ligament sacro-sciatique. D'autre part, il se fixe par sa base, sur le bord latéral et la face antérieure des pièces coccygiennes, ainsi que sur la dernière vertèbre sacrée.

Rapports. — Ce petit muscle est recouvert en haut, du côté du bassin, par l'aponévrose pelvienne. Sa face inférieure contribue à former la paroi du creux ischio-rectal.

Action. — Il imprime au coccyx un mouvement de flexion et d'inclinaison latérale; il est le rudiment du muscle *abducteur de la queue* des mammifères.

§ II. — Sacro-coccygien postérieur

Insertions. — Plus dégénéré encore que le muscle précédent, le sacro-coccygien postérieur est constitué par une série de faisceaux très pâles, en partie charnus, en partie tendineux, qui prennent naissance en haut sur la face postérieure des dernières vertèbres sacrées ou même sur l'épine iliaque postéro-inférieure, et viennent se terminer, en bas, sur la face postérieure des différentes pièces du coccyx.

Action. — Ce muscle, en raison de sa situation, porte le coccyx en arrière; il est l'homologue, atrophié chez l'homme, du muscle *extenseur de la queue* des mammifères.

§ III. — Sacro-coccygien antérieur

Insertions. — Situé en avant de l'articulation sacro-coccygienne, le muscle est constitué par une série de faisceaux où l'élément fibreux domine; les

fibres charnues sont en très petit nombre. Voici la description qu'en donne Theile : « Il naît de la partie inférieure latérale de la dernière vertèbre sacrée et de la première pièce du coccyx; il descend de dehors en dedans, sur la face antérieure des pièces coccygiennes, à la dernière desquelles il s'insère, réuni à celui du côté opposé. Il envoie aussi parfois des faisceaux d'insertion à la partie latérale de la seconde et de la troisième pièce du coccyx. »

Action. — La contraction du sacro-coccygien antérieur renverse évidemment le coccyx en avant (*curvator coccygis*); ce muscle est l'homologue, presque entièrement transformé en tissu fibreux, du *fléchisseur de la queue* des mammifères.

Voyez, au sujet des muscles moteurs du coccyx, Jacobi, *Beitrage zur Anatomie der Steissbeinmuskulatur*, Arch. f. Anat. u. Physiol., 1888.

CHAPITRE IV

MUSCLES DU THORAX

Des muscles nombreux qui entourent l'enceinte thoracique, les uns, prenant sur cette enceinte une large insertion, se portent sur les deux premiers segments du membre supérieur qu'ils sont destinés à mouvoir. Les autres, plus spécialement affectés à la locomotion des arcs costaux, répondent au thorax dans toute leur étendue et prennent ainsi une large part à la constitution de ses parois.

Nous conserverons dans notre description cette division des muscles du thorax en deux groupes et admettrons en conséquence deux régions :

1° Une *région antéro-latérale*, qui comprend les muscles du premier groupe, les muscles moteurs du membre supérieur;

2° Une *région costale*, qui renferme les muscles du second groupe, les muscles moteurs des côtes.

ARTICLE I

RÉGION ANTÉRO-LATÉRALE

Les muscles du thorax qui se rendent au membre supérieur (épaule ou bras) sont groupés sur la face antérieure et sur la face latérale de cette cage osseuse. Ils sont au nombre de quatre, savoir : le *grand pectoral*, le *petit pectoral*, le *sous-clavier* et le *grand dentelé*.

§ I. — Grand pectoral

Le plus superficiel de la région, le grand pectoral (fig. 305, 1), est un muscle large et triangulaire, situé à la partie antérieure du thorax et du creux de l'aisselle.

Insertions. — Il prend naissance, à l'aide de fibres aponévrotiques fort courtes : 1° sur le bord antérieur de la clavicule, dans ses deux tiers internes (*portion claviculaire*); 2° sur la face antérieure du sternum (*portion sternale*), où ses faisceaux d'origine s'entre-croisent parfois sur la ligne médiane

avec ceux du côté opposé; 3° sur l'aponévrose abdominale du grand oblique (*portion abdominale*), par un faisceau rubané large de 1 à 3 centimètres; 4° sur les cartilages des cinq ou six premières côtes (*portion chondro-costale*), ainsi que sur la portion osseuse de la sixième ou de la septième.

Les insertions thoraciques du grand pectoral constituent, comme on le voit, une longue ligne demi-circulaire, dont la concavité dirigée en dehors

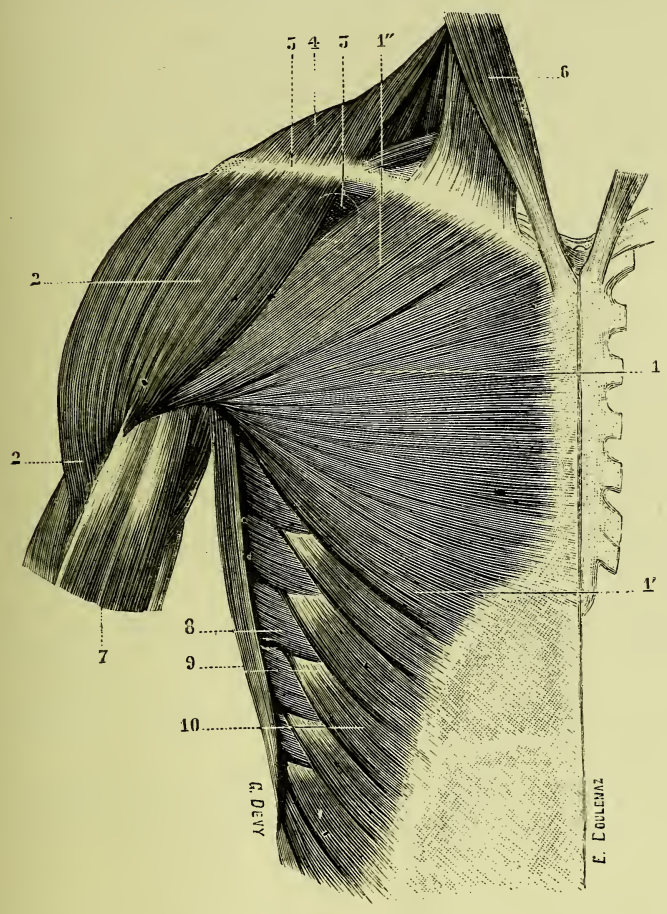

Fig. 385.

Muscle de la paroi antérieure du thorax.

1, grand pectoral, avec 1' sa portion abdominale et 1'' sa portion claviculaire. — 2, deltoïde, avec 2' son insertion à l'humérus. — 3, espace delto-pectoral. — 4, trapèze. — 5, clavicule. — 6, sterno-cléido-mastoïdien. — 7, muscles antérieurs du bras. — 8, grand dentelé. — 9, grand dorsal. — 10, grand oblique de l'abdomen.

regarde le creux axillaire. De cette ligne, tous les faisceaux constitutifs du muscle convergent vers la lèvre antérieure de la coulisse bicipitale de l'humérus, et s'y insèrent par un large tendon de forme quadrilatère. Pour atteindre ce tendon, les faisceaux supérieurs suivent un trajet oblique en bas et en dehors; les faisceaux inférieurs, un trajet oblique en haut et en dehors; les faisceaux moyens, un trajet horizontal.

Le tendon huméral du grand pectoral est, en réalité, constitué par deux lames fibreuses, qui sont situées, l'une en avant, l'autre en arrière. Ces deux lames, généralement bien isolées à leur partie interne, se confondent au niveau de leur insertion à la coulisse bicipitale. Mais elles se réunissent aussi le plus souvent par leur bord inférieur, de telle sorte que la coupe de ce tendon, pratiquée suivant un plan vertical et antéro-postérieur, représente assez bien un U majuscule. Les deux lames du tendon huméral sont, du reste, séparées l'une de l'autre par un paquet adipeux. C'est sur la lame antérieure que viennent se terminer les faisceaux descendants du grand pectoral, c'est-à-dire ceux qui se détachent de la clavicule et du tiers supérieur du sternum; les autres, les faisceaux descendants, en atteignant l'aisselle, passent au-dessous de ces derniers, les croisent à angle droit et viennent s'insérer sur la lame postérieure.

Un petit interstice rempli de tissu cellulo-graisseux sépare le plus souvent la portion claviculaire du grand pectoral de sa portion sterno-costale.

Rapports. — *a.* La *face antérieure* du grand pectoral est immédiatement recouverte par l'aponévrose superficielle et, plus superficiellement, par le peaucier, la peau et la glande mammaire.

b. Sa *face postérieure* repose, en dedans, sur le sternum, les côtes et les espaces intercostaux. Plus en dehors, le muscle abandonne la paroi thoracique en formant avec elle un angle dièdre. Il constitue alors, de concert avec le petit pectoral qui le double, la paroi antérieure du creux de l'aisselle et recouvre ainsi tous les organes contenus dans cette importante région : l'artère et les veines axillaires, les branches nerveuses du plexus brachial, les muscles coraco-brachial et biceps.

c. Son *bord interne* ou base, fortement courbe ainsi que nous l'avons vu, est en rapport avec les os, les cartilages et les aponévroses sur lesquels il s'insère.

d. Son *bord inféro-externe*, oblique en haut et en dehors, constitue le bord antérieur du creux de l'aisselle.

e. Son *bord supéro-externe*, oblique en bas et en dehors, est séparé du deltoïde par un espace triangulaire à base supérieure, l'*espace* ou *interstice delto-pectoral*. Dans cet espace, rempli de graisse, chemine de bas en haut la veine céphalique qui vient rejoindre, au-dessous de la clavicule, la veine axillaire. Plus profondément, on trouve encore dans cet interstice l'artère acromio-thoracique et ses deux branches de bifurcation. Vers le sommet de l'espace delto-pectoral, les deux muscles grand pectoral et deltoïde entrent le plus souvent en connexion intime.

Action. — Il faut distinguer deux cas :

1° Si le grand pectoral prend son point d'insertion fixe sur le thorax, il rapproche le bras de la ligne médiane et le porte en même temps un peu en avant; ce dernier mouvement est dû principalement à la portion claviculaire. Quand le bras est élevé, la contraction du grand pectoral l'abaisse.

2° Si le muscle prend au contraire son point d'insertion fixe sur l'humérus, il élève les côtes sur lesquelles il s'insère et devient ainsi inspirateur. Il peut

aussi quand les conditions sont favorables, lorsqu'on est suspendu par les bras par exemple, élever le thorax tout entier et, avec lui, toutes les portions sous-jacentes du corps (*action de grimper*).

Variétés. — Le grand pectoral peut se fusionner sur la ligne médiane avec celui du côté opposé, rappelant ainsi une disposition normale chez un grand nombre de mammifères. — Il peut se fusionner encore avec le deltoïde; dans ce cas, la veine céphalique peut suivre le creux de l'aisselle, ou bien perforer le muscle au-dessous de la clavicule, ou bien encore passer au-dessus de cette dernière pour rejoindre l'un des troncs veineux cervicaux. — Par contre, on a vu la portion claviculaire du grand pectoral séparée de sa portion sterno-costale par un interstice de plusieurs centimètres de largeur. — On a observé, de même, la division de la portion claviculaire et celle de la portion sterno-costale. — Tiedmann et Macalister ont rapporté chacun un cas dans lequel le grand pectoral était divisé en deux portions ou nappes distinctes, l'une superficielle, l'autre profonde.

Le mode d'insertion externe du grand pectoral donne lieu à plusieurs variétés. Outre la lèvre externe de la coulisse bicipitale qui constitue son point d'attache normal, le grand pectoral vient parfois se fixer par des faisceaux surnuméraires, plus ou moins distincts et fort variables en volume : 1° sur l'apophyse coracoïde ou sur le tendon du coraco-brachial (*muscle costo- ou chondro-coracoïdien* de Wood); 2° sur l'aponévrose du bras; 3° sur le trochiter ou sur la lèvre postérieure de la coulisse bicipitale (Calori); 4° sur la capsule articulaire; 5° sur l'épitrochlée (*muscle costo- ou chondro-épitrochléen*, homologue de l'*extenseur plicæ alaris* des oiseaux). — Tous ces faisceaux surnuméraires, quelle que soit leur insertion externe, peuvent se séparer de la face profonde du grand pectoral ou bien ne présenter avec ce muscle que de simples rapports de contiguïté. Dans ce dernier cas, ils peuvent naître sur les côtes, sur les cartilages costaux ou même sur l'aponévrose abdominale (voir pour plus de détails mes *Anomalies musculaires*, p. 15-29).

De nombreux cas d'absence partielle ou totale du grand pectoral ont été signalés; mais la plupart d'entre eux me paraissent devoir être rattachés à une cause d'ordre pathologique.

Muscle présternal. — On donne ce nom à un petit muscle surnuméraire qui apparaît dans la région thoracique antérieure, en avant du sternum et des faisceaux sterno-costaux du grand pectoral. Allongé de haut en bas, il présente deux extrémités : une extrémité supérieure, généralement tendineuse, qui présente le plus souvent des connexions intimes avec le tendon du sterno-cléido-mastoïdien; une extrémité inférieure, charnue ou tendineuse, qui s'attache, soit sur les côtes, soit sur l'aponévrose du grand oblique. Ce muscle est tantôt double, tantôt unique : dans ce dernier cas, il est situé dans toute son étendue d'un seul côté de la ligne médiane, ou bien il croise cette dernière en diagonale, appartenant ainsi à la fois aux deux moitiés du corps. — Le muscle présternal est très variable quant à sa forme, ses dimensions et à sa constitution anatomique : tantôt c'est un muscle bien nourri présentant 3 ou 4 centimètres de largeur (7 centimètres dans un cas de Joessel); tantôt il est réduit à de simples tractus tendineux qui descendent plus ou moins bas sur les insertions sternales du grand pectoral. — La signification anatomique du muscle présternal, malgré toutes les recherches dont il a été l'objet, ne nous paraît pas encore nettement élucidée. — Voyez, à ce sujet, L. Testut, *Le muscle présternal et sa signification anatomique*, Journ. de l'Anatomie, 1884.

§ II. — Petit pectoral

Situé au-dessous du précédent, le petit pectoral (fig. 386, 1) est un muscle aplati et triangulaire, s'étendant des côtes à l'apophyse coracoïde.

Insertions. — Il s'insère, en dedans, sur le bord supérieur et la face externe des troisième, quatrième et cinquième côtes, par trois digitations tantôt distinctes, tantôt plus ou moins fusionnées. Le corps charnu, qui résulte de la réunion de ces trois faisceaux d'origine, se porte en haut et en dehors et vient se fixer sur la moitié antérieure du bord interne de l'apophyse coracoïde à l'aide d'un fort tendon, qui se confond plus ou moins à ce niveau avec le tendon d'origine du muscle coraco-brachial.

Rapports. — Par sa face antérieure, il répond au grand pectoral qui le recouvre dans toute son étendue; entre les deux muscles, cheminent les vaisseaux et les nerfs thoraciques supérieurs. — Sa face postérieure recouvre successivement : en dedans, les côtes, les espaces intercostaux et le grand dentelé; en dehors, les organes contenus dans la région de l'aisselle, artère et veine axillaires, branches du plexus brachial. — Son bord supérieur est séparé du muscle sous-clavier par un espace triangulaire à base dirigée

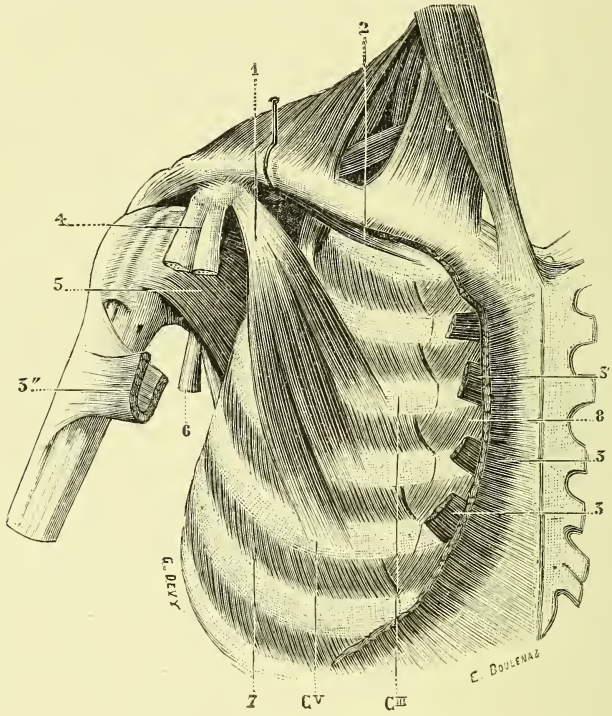

Fig. 386.

Muscles de la paroi antérieure du thorax, après résection du grand pectoral.

1, petit pectoral.— 2, sous-clavier. — 3, portion sternale du grand pectoral, avec 3', 3', ses faisceaux costaux, 3'', son insertion à l'humérus. — 4, courte portion du biceps et coraco-brachial. — 5, sous-scapulaire. — 6, longue portion du triceps. — 7, intercostaux externes. — 8, intercostaux internes. — CIII, CV, troisième et cinquième côtes.

en dedans, l'*espace clavi-pectoral*. Cet espace est comblé par une aponévrose qui porte le même nom. — Son bord inférieur est rattaché à la peau du creux axillaire, ainsi qu'à l'aponévrose brachiale, par une lame aponévrotique de forme triangulaire, connue sous le nom de *ligament suspenseur de l'aisselle*. (Voy. plus loin.)

Action. — Lorsque le petit pectoral prend son point d'insertion fixe sur le thorax, il porte en bas et en dedans l'apophyse coracoïde et abaisse ainsi le moignon de l'épaule. Dans ce mouvement, comme dans la plupart de ceux qu'il exécute, le scapulum oscille autour d'un axe passant en un point voisin de son angle supérieur; de telle sorte que, lorsque le moignon de l'épaule

s'abaisse, l'angle inférieur du scapulum se rapproche de la colonne vertébrale. Vice versa, quand le moignon s'élève, l'angle inférieur s'écarte de la ligne médiane.

Le petit pectoral peut prendre son point fixe sur l'apophyse coracoïde : agissant alors sur les côtes, il les élève et devient ainsi un muscle dilatateur du thorax, un muscle inspirateur.

Variétés. — L'absence du petit pectoral a été signalée plusieurs fois, notamment par Koelliker qui a constaté en même temps avec l'appareil de Lucæ un changement de direction de l'apophyse coracoïde (*Varietæten Beobachlungen*, etc. Würzburg, 1879). — Le nombre de ses faisceaux d'origine peut s'accroître ou s'abaisser. — Les insertions internes de ce muscle peuvent s'étendre, en haut jusqu'à la première côte, en bas jusqu'à la sixième. — Macalister (*loc. cit.*) a vu le muscle petit pectoral renforcé, au niveau de ses insertions costales, par un faisceau anastomotique provenant du grand pectoral. — La division du petit pectoral en deux portions a été observée par Tiedmann et par moi-même. — L'insertion externe peut se faire, en partie ou en totalité : 1° sur la capsule articulaire de l'épaule (j'en ai observé plusieurs cas); 2° sur le ligament acromio-coracoïdien (Wood, *Proc. of Roy. Soc.*, t. XV, p. 231); 3° sur le ligament glénoïdien (Wood); 4° sur le muscle coraco-brachial (Macalister et moi-même); 5° sur la clavicule (Wood). Ces diverses insertions se retrouvent toutes, à l'état normal, dans les espèces animales.

Muscle sterno-costo-coracoïdien. — C'est un petit faisceau musculaire (*pectoralis minimus* de Gruber), se détachant de la première côte et de la poignée du sternum et venant se fixer, comme le petit pectoral, à l'apophyse coracoïde.

§ III. — Sous-clavier

Le sous-clavier (fig. 386, 2) est un muscle cylindrique, qui s'étend transversalement de la première côte à la clavicule.

Insertions. — Il s'insère : 1° d'*une part*, sur le premier cartilage costal, ainsi que sur la portion osseuse correspondante de la première côte, à l'aide d'un fort tendon qui se prolonge fort loin le long du bord inférieur du corps musculaire; 2° d'*autre part*, dans la gouttière longitudinale que nous avons signalée, en ostéologie, sur la face inférieure de la clavicule.

Rapports. — Il répond en haut à la face inférieure de la clavicule; en bas, à la face supérieure de la première côte, dont il est séparé en dehors par la veine sous-clavière, l'artère sous-clavière et le plexus brachial.

Action. — Le sous-clavier abaisse la clavicule et, en même temps, le moignon de l'épaule, dont les mouvements suivent toujours ceux de la clavicule, en raison des connexions que présentent les deux os de l'épaule, au niveau de l'articulation acromio-claviculaire.

Variétés. — Le sous-clavier peut étendre ses insertions sur les ligaments coraco-claviculaires, sur l'acromion (Cloquet), sur l'apophyse coracoïde (Boehmer, Sandifort). — Koelliker (*loc. cit.*) a trouvé le muscle sous-clavier remplacé par un ligament. — L'absence complète du muscle a été signalée par Gruber. Le plus souvent, alors, on trouve à la place du muscle ordinaire un muscle plus développé, qui s'étend de la première côte ou même du sternum jusqu'au bord supérieur du scapulum (*muscle sterno-chondro-scapulaire*). J'ai observé plusieurs faits de cette nature. — Des cas de double sous-clavier sont signalés par Soemmering, Hallet, Rosenmüller, Wood; nous estimons, avec Macalister, que cette anomalie provient le plus souvent de l'existence d'un muscle surnuméraire surajouté au sous-clavier normal.

Muscles claviculaires surnuméraires. — Les faisceaux anormaux et surnuméraires que l'on rencontre autour de la clavicule sont excessivement nombreux et aussi fort variables dans leur étendue, leur forme et leurs insertions. Nous avons cru devoir les classer de la façon suivante, les noms seuls indiquant nettement la situation et les insertions de ces muscles :

1° Muscle sterno-chondro-scapulaire.

2° Muscles sterno-claviculaires..... ..... { *a.* antérieur. *b.* postérieur.

3° Muscles scapulo-claviculaires..... .. { *a.* proprement dits. *b.* acromio-claviculaires.

4° Muscles cléido-aponévrotiques..... { *a.* ascendants. *b.* descendants.

Ces derniers sont de petits muscles qui, s'attachant d'une part à la clavicule, vont se perdre d'autre part, soit en haut, soit en bas, sur les aponévroses voisines dont ils constituent les muscles tenseurs. — (Voyez, pour les muscles claviculaires surnuméraires, l'important travail de Wood, *in Trans. of Roy. Soc. of London*, 1867; W. Gruber, *Arch. f. Anat. u. Phys.*, 1885, p. 703, *Virchow's Arch.*, Bd. LXV et Bd. LXXVII; Testut, *Les Anom. musculaires*, 1884, p. 46-61.)

§ IV. — Grand dentelé

Le grand dentelé (fig. 387, 1) est un muscle large et rayonné, appliqué contre la paroi latérale du thorax. Pour en faire l'étude, il faut sectionner en travers le grand pectoral et le petit pectoral, scier ou désarticuler la clavicule et rejeter en dehors l'épaule et le membre supérieur (fig. 387).

Insertions. — Le muscle grand dentelé réunit les neuf ou dix premières côtes au bord spinal de l'omoplate. On le divise généralement en trois portions, savoir :

a. Une *portion supérieure* (1'), qui se détache de l'angle supérieur du scapulum et vient se fixer d'autre part, par deux digitations, sur la première et la deuxième côte; cette première portion est légèrement oblique en bas et en avant.

b. Une *portion moyenne*, plus large, mais aussi plus mince, qui naît sur toute la hauteur du bord spinal et s'insère d'autre part, par trois digitations distinctes, sur le bord inférieur et la face externe des deuxième, troisième et quatrième côtes; ces trois digitations sont obliques en haut et en avant.

c. Une *portion inférieure*, qui se détache de la face interne de l'angle inférieur du scapulum, puis s'épanouit en un large éventail, lequel vient s'attacher aux cinquième, sixième, septième, huitième, neuvième et quelquefois dixième côtes. Cette insertion costale se fait par autant de digitations qui s'entre-croisent avec les digitations du grand oblique de l'abdomen. Des différents faisceaux qui constituent la portion inférieure du grand dentelé, les plus élevés affectent une direction transversale; les autres, et ce sont les plus nombreux, sont obliques de haut en bas et d'arrière en avant.

La première portion du grand dentelé est généralement distincte. Mais il n'en est pas de même de la deuxième et de la troisième, qui sont intimement unies l'une à l'autre et que l'on ne peut distinguer le plus souvent que par la direction opposée de leurs faisceaux constitutifs.

Rapports. — La face superficielle ou convexe du grand dentelé est recouverte en haut par le grand pectoral, le petit pectoral, le sous-clavier, le sous-scapulaire, ainsi que par les vaisseaux et les nerfs axillaires ; dans sa portion inférieure, il répond au grand dorsal et à la peau. — Sa face profonde ou

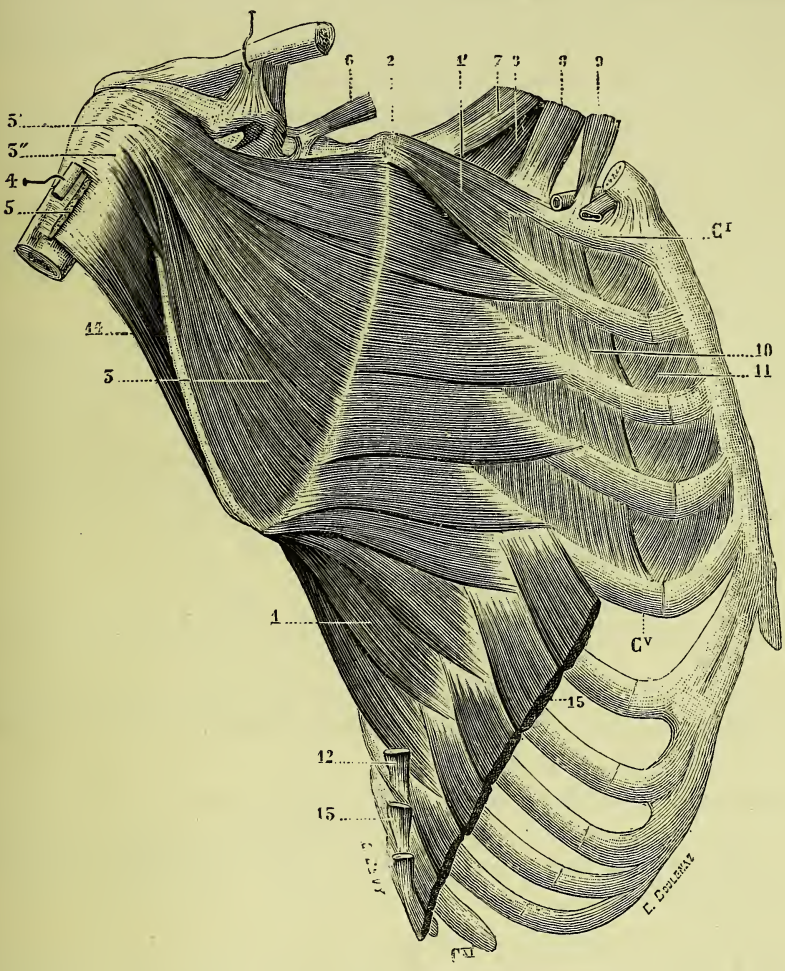

Fig. 387.

Muscles de la région latérale du thorax.

La clavicule a été sciée et l'épaule déjetée en arrière, pour laisser voir le grand dentelé et le sous-scapulaire.

1, muscle grand dentelé, avec 1', ses faisceaux supérieurs. — 2, angle supérieur de l'omoplate. — 3, muscle sous-scapulaire, avec 3', son insertion au trochin, et 3'', son insertion au-dessous du trochin. — 4, tendon de la longue portion du biceps. — 5, tendon du grand dorsal. — 6, omo-hyoïdien. — 7, angulaire de l'omoplate. — 8, 8, scalène postérieur. — 9, scalène antérieur. — 10, intercostaux externes. — 11, intercostaux internes. — 12, 13, tendons costaux du grand dorsal. — 14, grand rond. — 15, muscle grand oblique de l'abdomen.

concave repose sur les côtes et les espaces intercostaux : elle entre ainsi en rapport direct avec les intercostaux externes, le petit dentelé postérieur et supérieur et l'extrémité inférieure du scalène postérieur. — Son bord antérieur, demi-circulaire et régulièrement dentelé, répond également aux côtes et aux espaces intercostaux. — Son bord postérieur, fixé sur l'interstice du

bord spinal de l'omoplate, répond aux différents muscles qui s'insèrent également sur ce bord : le sous-scapulaire en avant, et, en arrière, le rhomboïde, l'angulaire de l'omoplate, le sus-épineux et le sous-épineux.

Action. — Nous devons distinguer deux cas :

1° Lorsque le grand dentelé prend son point fixe sur le thorax, il attire l'omoplate en avant, en lui faisant exécuter en même temps un mouvement de rotation qui porte en haut le moignon de l'épaule.

2° Le grand dentelé prend-il, au contraire, son point d'insertion fixe sur l'omoplate : il est, en raison de l'obliquité différente de ses divers faisceaux, *élévateur des côtes* par sa première et sa troisième portion, *abaisseur des côtes* par sa seconde. La première et la troisième portion l'emportant de beaucoup par leur volume sur la deuxième, leur action devient prépondérante et le muscle grand dentelé peut être considéré, avec raison, comme étant dans son ensemble un muscle inspirateur.

Variétés. — J'ai vu la dernière digitation s'arrêter sur la huitième côte et même sur la septième. — Les faisceaux moyens peuvent manquer et, dans ce cas, le muscle est constitué par deux portions distinctes. — Le grand dentelé peut être renforcé par des faisceaux profonds émanant des premières côtes (Theile, moi-même). — Wood a constaté, au-dessous du grand dentelé, un faisceau distinct qui partait de la neuvième et de la dixième côte et venait s'attacher à l'angle inférieur de l'omoplate. Cette portion différenciée du grand dentelé est l'homologue du muscle *depressor scapulæ* des oiseaux. — Le grand dentelé peut se réunir en haut avec l'angulaire de l'omoplate (voy. ce muscle p. 563).

§ V. — Aponévroses de la région antéro-latérale du thorax

Chacun des quatre muscles que nous venons de décrire possède son aponévrose. Mais ces différents feuillets diffèrent beaucoup entre eux par leur développement et leur importance.

1° **Aponévrose du grand dentelé.** — L'aponévrose du grand dentelé, fort mince, est réduite pour la plupart des sujets à une simple lame celluleuse. Elle recouvre toute la face superficielle du muscle et présente les mêmes insertions que lui.

2° **Aponévrose du grand pectoral.** — L'aponévrose du grand pectoral (fig. 389, 5 et 5') s'insère en haut sur le bord antérieur de la clavicule, en dedans sur le sternum. Elle s'étale régulièrement sur la face antérieure du grand pectoral et arrive au bord inférieur de ce muscle. Là, elle se dédouble et forme deux feuillets : 1° un *feuillet pectoral*, qui contourne le bord inférieur du grand pectoral et vient tapisser, en s'atténuant progressivement, la face postérieure ou profonde de ce même muscle ; 2° un *feuillet axillaire*, qui se dirige en arrière, vers le bord inférieur du grand dorsal, où il se confond avec l'aponévrose de ce muscle. Ce dernier feuillet ferme en bas la région de l'aisselle et répond à la peau du creux axillaire qui lui est intimement unie.

Au niveau de l'espace delto-pectoral, l'aponévrose que nous venons de décrire se continue avec celle qui recouvre le deltoïde.

3° **Aponévrose du sous-clavier.** — L'aponévrose du sous-clavier (fig. 389,6), généralement très résistante, s'insère en avant sur le bord antérieur de la clavicule. De là, elle descend en bas sur le sous-clavier, contourne ce muscle d'avant en arrière, remonte ensuite sur sa face postérieure et vient finalement se fixer sur le bord postérieur de la clavicule. Cette aponévrose repré-

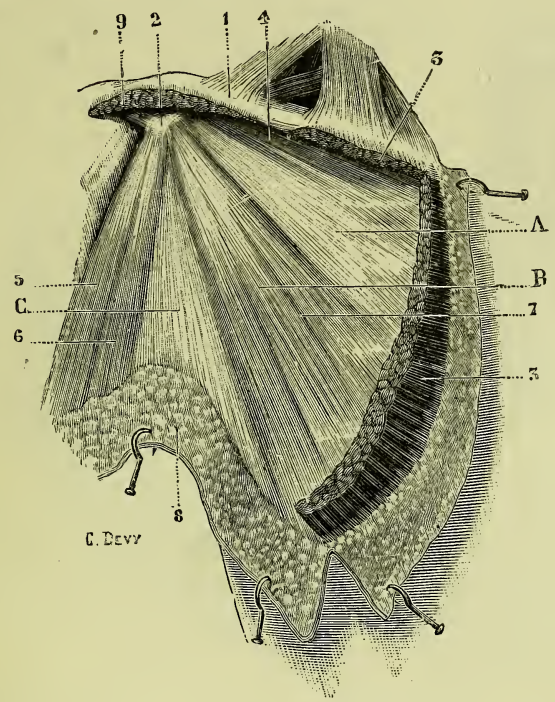

Fig. 388.

Aponévrose clavi-coraco-axillaire.

1, clavicule. — 2, apophyse coracoïde. — 3, 3, grand pectoral. — 4, sous-clavier. — 5, biceps brachial. 6, coraco-brachial. — 7, petit pectoral. — 8, peau de l'aisselle. — 9, deltoïde. A, aponévrose clavi-pectorale. — B, gaine du petit pectoral. — C, ligament suspenseur de l'aisselle. Ces trois lames fibreuses constituent par leur ensemble l'aponévrose clavi-coraco-axillaire.

sente donc dans son ensemble une gouttière transversale dont les deux extrémités correspondent aux deux extrémités du muscle et dont les bords s'attachent aux deux bords de la clavicule. Elle constitue ainsi, pour le sous-clavier, les trois parois (antérieure, inférieure, postérieure) d'une gaine, dont la quatrième ou paroi supérieure est formée par la clavicule elle-même : c'est la *gaine* ou *loge ostéo-fibreuse du sous-clavier*.

4° **Aponévrose clavi-coraco-axillaire.** — Au petit pectoral se rattache l'aponévrose clavi-coraco-axillaire de Richet. Cette importante aponévrose se fixe en haut sur la gaine du sous-clavier, ainsi que sur l'apophyse coracoïde. De là, elle se porte en bas, en recouvrant tout le triangle qui sépare le muscle sous-clavier du bord supérieur du petit pectoral (triangle clavi-pectoral). Cette première portion de l'aponévrose clavi-coraco-axillaire cons-

titue l'aponévrose *clavi-pectorale*, du nom de la région triangulaire qu'elle occupe (fig. 388, A et 389,9).

En atteignant le bord supérieur du petit pectoral, l'aponévrose clavi-pectorale se dédouble : l'un de ses feuillets passe en avant du muscle, l'autre passe en arrière, de façon à former au petit pectoral une gaine complète (fig. 388, B et 389, 10).

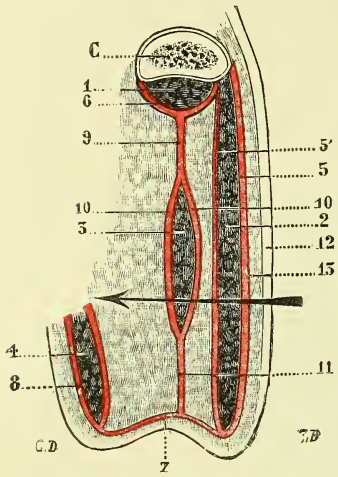

Fig. 389.
Coupe antéro-postérieure de l'aisselle (schématique).

C, clavicule. — 1, muscle sous-clavier. — 2, grand pectoral. — 3, petit pectoral. — 4, grand dorsal. — 5, 5', aponévrose du grand pectoral. — 6, aponévrose du sous-clavier. — 7, aponévrose du creux de l'aisselle. — 8, aponévrose du grand dorsal. — 9, 10, 11, aponévrose clavi-coraco-axillaire, formant : en 9, l'aponévrose clavi-pectorale; en 10, la gaine du petit pectoral; en 11, le ligament suspenseur de l'aisselle. — 12, peau. — 13, tissu cellulaire sous-cutané.

Ces deux feuillets, arrivés au niveau du bord inférieur du petit pectoral, se réunissent de nouveau en une lame unique. L'aponévrose, ainsi reconstituée, continue son trajet descendant et vient se terminer, en partie sur l'aponévrose de la peau du creux de l'aisselle, en partie sur l'aponévrose brachiale au niveau du coraco-brachial. Cette dernière portion de l'aponévrose clavi-coraco-axillaire (fig. 388, C et 389, 11) a reçu de Gerdy le nom de *ligament suspenseur de l'aisselle :* c'est, en effet, à l'implantation de cette aponévrose sur la peau du creux axillaire que cette région est redevable de sa forme concave.

Au total, l'aponévrose clavi-coraco-axillaire présente trois parties qui sont, en allant de haut en bas : 1° l'aponévrose clavi-pectorale; 2° la gaine du petit pectoral; 3° le ligament suspenseur de l'aisselle.

La description qui précède et aussi les figures ci-dessus (fig. 388 et 389) nous montrent que le ligament suspenseur est triangulaire, qu'il s'insère par son sommet sur l'apophyse coracoïde, qu'il s'attache par sa base sur la face profonde de la peau qui forme le creux de l'aisselle, et que de ses deux bords, l'un, l'interne, répond au bord inférieur du petit pectoral, l'autre, l'externe, se perd sur l'aponévrose d'enveloppe du coraco-brachial.

ARTICLE II

RÉGION COSTALE

Les muscles du thorax, qui sont spécialement affectés aux mouvements des côtes, sont : les *intercostaux internes* et les *intercostaux externes*, les *sur-costaux*, les *sous-costaux*, le *triangulaire du sternum* et le *diaphragme*. Ce dernier muscle, séparant l'une de l'autre, à la manière d'une cloison transversale, les deux grandes cavités thoracique et abdominale, appartient par

ce fait à l'une et à l'autre de ces deux régions; nous le décrirons avec les muscles de l'abdomen.

§ I. — Intercostaux

Dispositions générales. — Les intercostaux sont des muscles larges et minces, situés, comme leur nom l'indique, dans les espaces intercostaux et

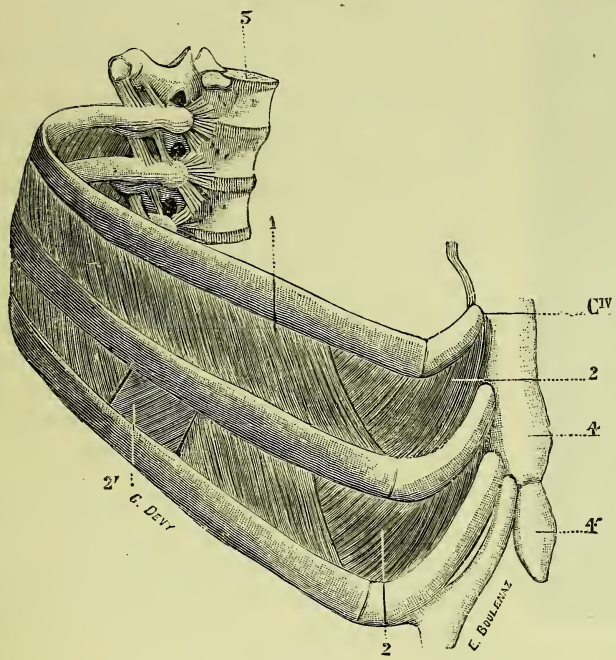

Fig. 390.

Muscles intercostaux internes et externes.

1, muscle intercostal externe. — 2, 2, muscle intercostal interne. — 2', ce dernier muscle, vu à travers une fenêtre pratiquée dans l'intercostal externe correspondant. — 3, colonne vertébrale. — 4, sternum avec 4', son appendice xiphoïde. — CIV, articulation du quatrième cartilage costal avec le sternum.

réunissant, pour chacun d'eux, la côte qui est au-dessus à la côte qui est au-dessous. Au nombre de deux pour chaque espace, ils se superposent de dehors en dedans et se distinguent en *intercostaux externes* et *intercostaux internes*. De plus, ils sont en nombre égal à celui des espaces intercostaux : on compte donc, de chaque côté du tronc, onze intercostaux externes et onze intercostaux internes. Conformément à la nomenclature adoptée pour les côtes, on les désigne sous les noms de premier, deuxième, troisième, etc., en allant de haut en bas.

Revêtant la forme de l'espace qu'il est destiné à combler, chaque intercostal mesure toute la hauteur de cet espace. Mais il est un peu moins long que lui, de telle sorte que, partant de l'une des extrémités de cet espace, il ne peut aller jusqu'à l'extrémité opposée. C'est ainsi que les intercostaux externes, qui s'étendent en arrière jusqu'à l'extrémité vertébrale de l'espace,

s'arrêtent en avant a l'articulation de la côte avec son cartilage costal. De même, les intercostaux internes, qui en avant commencent au sternum, ne dépassent pas en arrière l'angle des côtes. Toutefois les uns et les autres sont prolongés jusqu'à l'extrémité qu'ils n'atteignent pas par une lame aponévrotique.

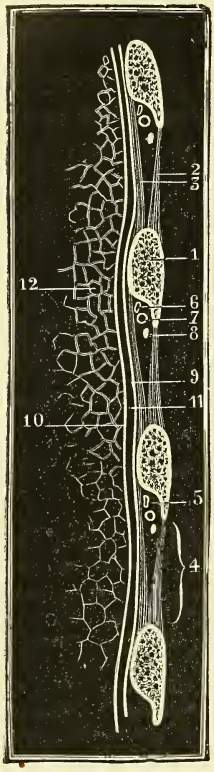

Fig. 391.
Schéma représentant la coupe transversale des côtes et des espaces intercostaux.

1, coupe d'une côte. — 2, intercostal externe. — 3, intercostal interne. — 4, un espace intercostal. — 5, gouttière de la côte dans laquelle se superposent : 6, la veine intercostale, 7, l'artère intercostale, 8, le nerf intercostal. — 9, feuillet pariétal de la plèvre. — 10, feuillet viscéral de la plèvre. — 11, cavité pleurale. — 12, poumon.

Insertions. — *a.* Les *intercostaux externes* (fig. 390, 1) sont constitués par une série de petits faisceaux parallèles, à la fois charnus et tendineux, qui s'insèrent, d'une part sur le bord inférieur (lèvre externe) de la côte qui est au-dessus, d'autre part sur le bord supérieur (lèvre externe) de la côte qui est au-dessous. Ces faisceaux se dirigent obliquement de haut en bas et d'arrière en avant.

b. Les *intercostaux internes* (fig. 390, 2) sont formés également de faisceaux parallèles, qui s'insèrent en haut sur le bord inférieur (lèvre interne) de la côte qui est au-dessus, en bas sur le bord supérieur (lèvre interne) de la côte qui est au-dessous. Ces faisceaux se portent obliquement de haut en bas et d'avant en arrière; ils croisent en sautoir, par conséquent, ceux des intercostaux externes dont l'obliquité est dirigée en sens contraire.

Rapports. — *a.* Les intercostaux externes sont recouverts par les différents muscles qui viennent prendre attache sur la région costale, savoir : le grand et le petit pectoral, le scalène postérieur, le grand dentelé, les petits dentelés postérieur et supérieur, le grand dorsal, etc.

b. Les intercostaux internes répondent à la plèvre, dont ils sont séparés en avant par le triangulaire du sternum et, en arrière, par la série des muscles sous-costaux.

c. Dans chaque espace, l'intercostal externe et l'intercostal interne sont séparés l'un de l'autre par un petit intervalle triangulaire à base supérieure, très marqué en arrière, mais s'atténuant progressivement en avant où les deux lames musculaires arrivent au contact. Cet espace, dont la base correspond exactement à la gouttière de la côte (fig. 390), est comblé par du tissu cellulo-adipeux, au milieu duquel cheminent le nerf et les vaisseaux intercostaux. Ces trois organes ont une situation fixe et se superposent régulièrement dans l'ordre suivant : tout à fait en haut, nous trouvons l'artère; au-dessous de l'artère, la veine; et enfin, au-dessous de la veine, le nerf.

Action. — Les physiologistes sont généralement d'accord pour rattacher

le rôle des intercostaux à la fonction respiratoire. Mais sont-ils inspirateurs? sont-ils expirateurs? En d'autres termes, élèvent-ils les côtes ou les abaissent-ils? On a émis, à ce sujet, et sans pouvoir s'entendre, les hypothèses les plus contradictoires (voyez comme travaux récents relatifs au rôle des intercostaux : Volkmann, in *Zeitschrift f. Anatomie*, 1876; Rutherford, in *Journ. of Anat. and Phys.*, 1876 ; Ebner, *Arch. f. Anat. and Phys.*, 1880).

A notre avis, les intercostaux externes et les intercostaux internes ont un rôle beaucoup plus modeste que celui qu'on leur accorde généralement. Ces muscles, continuant au thorax les deux importantes lames musculaires de l'abdomen, le grand oblique et le petit oblique, jouent, relativement à la cavité qui loge l'appareil cardio-pulmonaire, l'office de simples parois élastiques. Nous estimons, en conséquence, qu'ils n'interviennent jamais par leur contractilité dans la respiration ordinaire. Ils ne doivent entrer en jeu d'une façon véritablement active et se contracter que dans les actes respiratoires exagérés et anormaux, pour lutter contre la pression aérienne également exagérée et anormale, que cette pression vienne du dehors, comme cela se produit dans une forte inspiration, ou qu'elle vienne du dedans, comme cela s'observe dans une expiration violente ou contrariée.

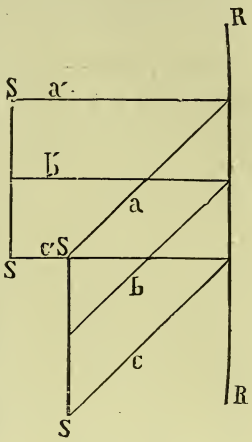

Fig. 392.

Schéma représentant la position des côtes du sternum pendant l'expiration et l'inspiration.

R, R, rachis. — S, S, sternum. — *a*, *b*, *c*, côtes pendant l'expiration. — *a'*, *b'*, *c'*, côtes pendant l'inspiration. (On voit que, en s'élevant, les côtes agrandissent verticalement les espaces intercostaux et éloignent le sternum de la colonne vertébrale.)

Variétés. — On a vu quelques intercostaux externes s'étendre jusqu'au sternum et quelques intercostaux internes se prolonger de même jusqu'à la colonne vertébrale. — Il n'est pas très rare de voir les derniers intercostaux externes et internes se fusionner partiellement, les premiers avec le grand oblique, les seconds avec le petit oblique. J'ai vu, sur deux sujets, quelques faisceaux des intercostaux externes passer sur la face externe de la côte, à laquelle ils auraient dû s'insérer et remonter jusqu'à la côte située au-dessus. Ils sautaient une côte par conséquent : ce sont des *longs intercostaux*. — Les côtes surnuméraires entraînent comme conséquence l'apparition d'intercostaux surnuméraires. — Schœmaker (*Holland's Archief*, Bd. II) a constaté sur les intercostaux internes la séparation de la portion osseuse (*muscle intercostal*) et de la portion cartilagineuse (*muscle interchondral*).

§ II. — Surcostaux

Les surcostaux (fig. 393, 1) sont de petits muscles triangulaires, situés en arrière des intercostaux externes, entre l'extrémité postérieure des côtes et les apophyses transverses des vertèbres.

Insertions. — Ils prennent naissance, en haut, sur le sommet des apophyses transverses. Se portant de là en bas et en dehors, ils s'irradient en éventail et viennent se terminer sur le bord supérieur de la face externe de la côte située au-dessous, dans la région qui sépare la tubérosité de l'angle.

Ils sont au nombre de douze : le premier s'étend de la première côte à l'apophyse transverse de la septième vertèbre cervicale; le dernier, de la douzième côte à l'apophyse transverse de la onzième vertèbre dorsale. Ils augmentent graduellement de volume du premier au douzième.

Rapports. — Les surcostaux recouvrent les intercostaux et sont recouverts par les muscles long dorsal et sacro-lombaire. Très rapprochés les uns des autres, les surcostaux semblent former, par leur ensemble, un seul

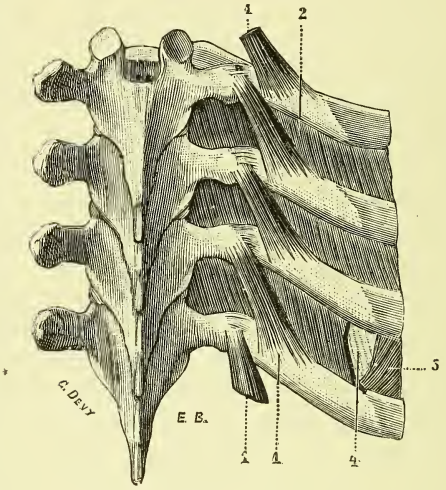

Fig. 393.

Muscles surcostaux, vus par leur face postérieure.

1, 1, 1, muscles surcostaux. — 2, muscles intercostaux internes. — 3, muscles intercostaux externes. 4, la plèvre, vue à travers une fenêtre pratiquée dans l'intercostal externe.

et même muscle allongé verticalement et régulièrement dentelé sur son bord externe.

Action. — Prenant leur point fixe sur les apophyses transverses, ils élèvent les côtes et sont inspirateurs.

Variétés. — Le premier surcostal est fréquemment fusionné avec le scalène postérieur. On peut voir quelques faisceaux des surcostaux franchir une côte pour venir s'insérer sur la côte suivante; une pareille disposition (*surcostaux longs*) serait à peu près constante pour la région comprise entre la neuvième et la douzième côte.

§ III. — Sous-costaux

Les sous-costaux sont de petites languettes musculaires, rubanées et fort minces, situées dans l'intérieur de la cage thoracique, entre la plèvre pariétale et l'extrémité postérieure des intercostaux internes.

Insertions. — Ces petits muscles, moitié charnus, moitié aponévrotiques, se détachent de la face interne d'une côte. Puis, se portant en bas tantôt

verticalement, tantôt obliquement, ils viennent se fixer sur la face interne, soit de la côte sous-jacente, soit de celle qui suit.

Nombre. — Théoriquement, nous devrions admettre dix muscles sous-costaux, le premier s'étendant de la première côte à la troisième, le dernier de la dixième à la douzième. Mais une pareille disposition est excessivement rare. Le plus souvent, les sous-costaux supérieurs font défaut et la série de ces muscles se trouve réduite à quelques faisceaux couchés sur les côtes inférieures. Contrairement à l'assertion de Theile, qui déclare que les trois sous-costaux inférieurs ne paraissent jamais faire défaut, j'ai constaté sur un adulte, en 1879, tant à droite qu'à gauche, l'absence de toute la série.

Signification anatomique. — La plupart des auteurs considèrent les sous-costaux comme une dépendance des intercostaux internes. Nous ne pouvons accepter une pareille opinion : les sous-costaux, dans leur ensemble, doivent être considérés comme un système distinct, plus profondément situé par rapport au tégument externe, système profondément atrophié chez l'homme au niveau du thorax, mais se reconstituant à l'abdomen au-dessous du petit oblique, pour former le muscle transverse. Le système des sous-costaux devient ainsi la continuation au thorax du transverse de l'abdomen, d'où le nom de *transversus thoracis posterior* sous lequel Henle désigne les sous-costaux.

Nous ne perdrons pas notre temps, comme le font la plupart des auteurs, à leur découvrir un rôle quelconque, *les organes rudimentaires n'en ayant pas.*

§ IV. — Triangulaire du sternum

Le triangulaire du sternum (fig. 394, 1) est un muscle triangulaire ou en forme d'éventail, situé en arrière du sternum et des six premiers cartilages costaux.

Insertions. — Il s'insère d'une part, à l'aide d'une courte aponévrose, sur les parties latérales de l'appendice xiphoïde et du corps du sternum. D'autre part, il vient s'attacher par des digitations distinctes sur l'extrémité antérieure des sixième, cinquième, quatrième et troisième cartilages costaux, quelquefois sur le deuxième et même le premier. La première digitation, destinée à la sixième côte, est transversale et se continue généralement avec les faisceaux supérieurs du transverse de l'abdomen; les digitations suivantes sont obliques en haut et en dehors.

Rapports. — Le triangulaire du sternum répond, en arrière, au feuillet pariétal de la plèvre. En avant, il est recouvert par les cartilages des côtes et par l'extrémité sternale des muscles intercostaux internes, dont il est séparé par les vaisseaux mammaires internes.

Action. — Par ses faisceaux obliques, le triangulaire du sternum peut abaisser les côtes : mais cette action doit être très faible. Comme les sous-

costaux, les faisceaux du triangulaire du sternum sont des organes rudimentaires (*transversus thoracis anterior* de Henle), continuant au thorax le transverse de l'abdomen, avec lequel il se continue du reste, comme nous l'avons noté plus haut, par sa digitation inférieure.

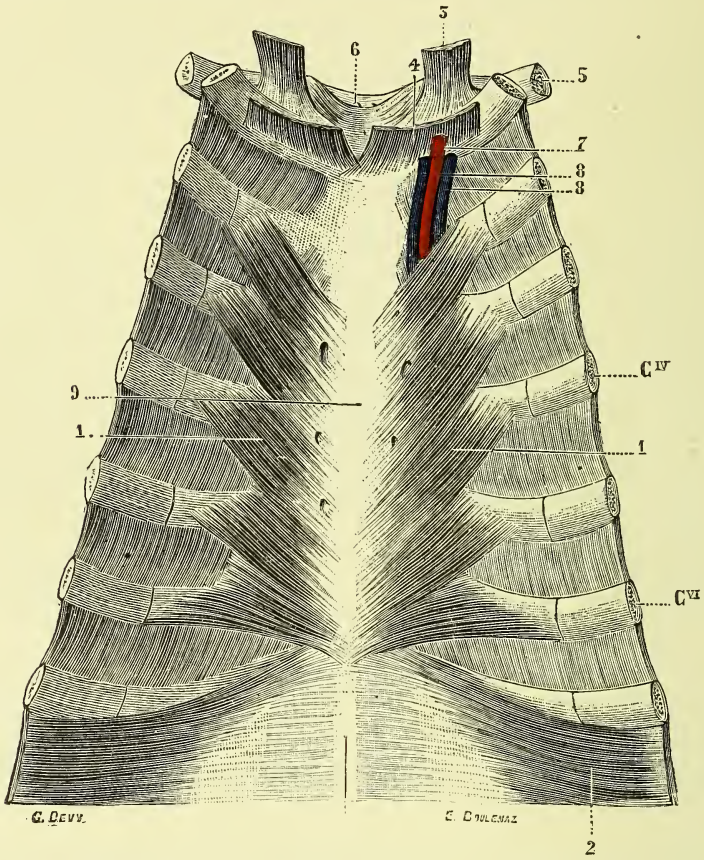

Fig. 394.

Muscle triangulaire du sternum, vu par sa face postérieure.

1, 1, les deux muscles triangulaires. — 2, faisceaux supérieurs du transverse de l'abdomen. — 3, sterno-cléido-hyoïdien. — 4, sterno-thyroïdien. — 5, clavicule. — 6, ligament interclaviculaire. — 7, artère mammaire interne avec 8, 8, ses deux veines satellites. — 9, sternum. — 10, ligne blanche. — CIV, CVI, quatrième et sixième côtes.

Variétés. — Le triangulaire du sternum, que Hyrtl appelle « le plus variable de tous les muscles », présente de nombreuses variations de forme et d'étendue comme tous les organes atrophiés. Ces variations portent avant tout sur le nombre et le développement de ses digitations. Depuis l'extension du muscle à la première côte jusqu'à son absence complète, il existe tous les intermédiaires. — Camper et Tarin ont signalé des faisceaux qui, partant d'une côte, n'atteignaient pas le sternum et s'attachaient sur une côte sous-jacente, disposition qui rappelle exactement celle des sous-costaux.

CHAPITRE V

MUSCLES DE L'ABDOMEN

La cavité abdominale est presque entièrement circonscrite par des formations musculaires que nous grouperons méthodiquement en quatre régions.

1° Une région *antéro-latérale;*
2° Une région *postérieure* ou *lombo-iliaque;*
3° Une région *supérieure* ou *diaphragmatique;*
4° Une région *inférieure* ou *périnéale.*

Les muscles de la région périnéale sont si intimement connexes, au double point de vue anatomique et physiologique, avec la vessie, la prostate et le canal de l'urèthre, que nous en renvoyons l'étude au chapitre consacré aux Organes génito-urinaires (voy. tome III).

ARTICLE I

RÉGION ANTÉRO-LATÉRALE

La cavité abdominale est fermée en avant par deux muscles qui, s'insérant en bas dans le voisinage de la symphyse pubienne, s'élèvent en haut vers l'ombilic et les côtes, en suivant une direction plus ou moins verticale. Ce sont : le *grand droit de l'abdomen* et le *pyramidal.*

En dehors de ces deux muscles, la paroi abdominale est constituée par trois vastes lames musculaires, qui sont superposées et dont les faisceaux présentent une direction essentiellement discordante. Ce sont, en allant de la surface cutanée à la surface péritonéale : le *grand oblique*, le *petit oblique* et le *transverse.*

Au total, cinq muscles, dont quatre ont des dimensions considérables, forment la paroi antéro-latérale de l'abdomen.

§ I. — Grand droit

Situé de chaque côté de la ligne médiane, le grand droit de l'abdomen

(fig. 396, 1) est un muscle rubané, plus large et plus mince en haut qu'en bas, s'étendant du pubis au sternum et aux côtes moyennes.

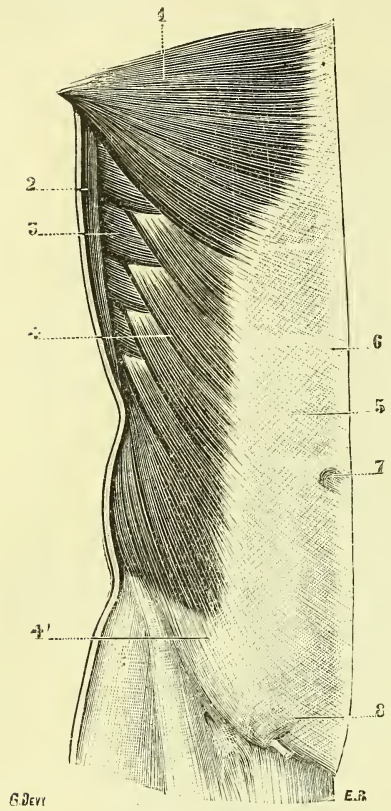

Fig. 395.

Muscles de l'abdomen, vus par leur face antérieure (couche superficielle).

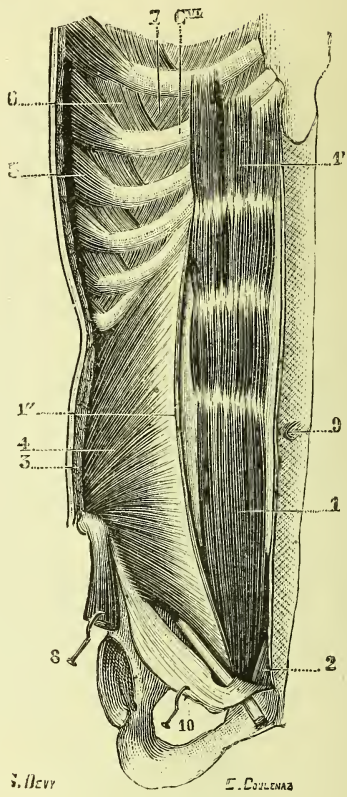

Fig. 396.

Muscles de l'abdomen, vus par leur face antérieure (deuxième couche).

Fig. 395. — 1, grand pectoral. — 2, grand dorsal. — 3, grand dentelé. — 4, grand oblique de l'abdomen avec 4', son aponévrose d'insertion. — 5, muscle grand droit renfermé dans sa gaine. — 6, ligne blanche. — 7, ombilic. — 8, canal inguinal.

Fig. 396. — 1, muscle grand droit dont la gaine a été coupée sur les côtés. — 1', ses faisceaux d'insertion aux cinquième, sixième et septième côtes. — 1'', coupe du feuillet antérieur de la gaine du grand droit, formé par l'aponévrose d'insertion du petit oblique. — 2, muscle pyramidal. — 3, coupe du muscle grand oblique. — 4, muscle petit oblique. — 5, grand dentelé. — 6, intercostaux externes. — 7, intercostaux internes. — 8, muscle couturier. — 9, ombilic. — 10, aponévrose du grand oblique, sectionnée et érignée en bas, pour laisser voir le cordon inguinal. — CVI, sixième côte.

Insertions. — Il prend naissance, en bas, sur le corps du pubis, à l'aide d'un tendon quadrilatère qui se fixe entre l'épine et l'angle. De là, il se porte en haut et un peu en dehors, s'élargit considérablement et se divise, en atteignant le thorax, en trois languettes terminales qui viennent s'insérer : la plus *interne*, sur l'appendice xyphoïde et sur le cartilage de la septième côte; la plus *externe*, sur le bord inférieur de la cinquième; la languette *moyenne*, sur le bord inférieur de la sixième.

Le muscle droit de l'abdomen est interrompu, de distance en distance, par des coupures ou intersections aponévrotiques, dont le seul caractère constant

est l'irrégularité. On en compte généralement trois ou quatre : une au niveau de l'ombilic, deux au-dessus et une au-dessous. Du reste, elles peuvent occuper toute la largeur du muscle ou une partie seulement, être rectilignes ou en zigzags, affecter une direction transversale ou une direction oblique. Homologues des côtes, les intersections tendineuses du grand droit, tout comme les intersections analogues que l'on rencontre au cou sur le sterno-hyoïdien et le sterno-thyroïdien, doivent être considérées comme les représentants, dans le voisinage de la ligne médiane antérieure, des coupures transversales du corps humain, coupures qui sont marquées en arrière par les articulations des vertèbres entre elles, sur les côtés par les côtes, et en avant par les articulations des différentes pièces sternales.

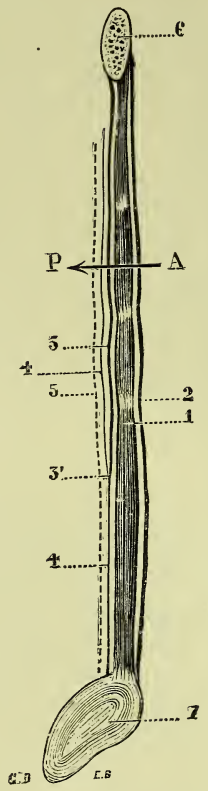

Fig. 397.

Coupe verticale et antéro-postérieure de la paroi abdominale antérieure pratiquée à 2 centimètres en dehors de la ligne blanche.

1, muscle grand droit de l'abdomen. — 2, feuillet antérieur de sa gaine. — 3, feuillet postérieure de sa gaine. — 3', replis de Douglas. — 4, 4, fascia transversalis. — 5, péritoine. — 6, sixième côte. — 7, pubis. — La flèche A P indique les différents plans qui séparent le tissu cellulaire sous-cutané de la cavité péritonéale.

Rapports. — Le grand droit de l'abdomen est renfermé dans une gaine fibreuse très résistante que lui forment, comme nous le verrons bientôt, les aponévroses d'insertion des muscles grand oblique, petit oblique et transverse. Cette gaine (fig. 397, 2 et 3), séparée de la portion charnue du muscle par un tissu cellulaire assez lâche, adhère intimement aux intersections aponévrotiques.

La face antérieure du grand droit répond au muscle pyramidal et à la peau. — Sa face postérieure est en rapport avec le *fascia transversalis* (voir plus loin), le péritoine et les viscères abdominaux. C'est encore sur la face postérieure du muscle grand droit, mais dans l'intérieur de sa gaine, que cheminent et s'anastomosent deux artères importantes : l'une ascendante, l'artère épigastrique ; l'autre descendante, l'artère mammaire interne : son bord externe répond à l'angle de réunion des deux lames, qui constituent sa gaine fibreuse. — Son bord interne est séparé de celui du côté opposé par un raphé fibreux, appelé *ligne blanche* (fig. 395, 6).

Action. — Ce muscle, prenant son point fixe sur le bassin, abaisse les côtes et fléchit le thorax sur le bassin; il est donc expirateur et fléchisseur du thorax. Exceptionnellement, il prend son point fixe sur les côtes et fléchit alors le bassin sur le thorax.

Le muscle grand droit décrit, chez le plus grand nombre de sujets, un trajet curviligne à concavité dirigée en arrière. La contraction redressant cette courbure a pour résultat de comprimer les viscères et de favoriser ainsi l'expulsion des urines (*miction*), des matières fécales (*défécation*),

du contenu de l'estomac (*vomissement*), du contenu de l'utérus (*parturition*).

Variétés. — La duplicité du muscle est signalée par Otto (*Path. Anat.*, p. 244). — Le muscle grand droit peut s'étendre, sur le thorax, jusqu'à la quatrième côte (disposition qui est loin d'être rare), jusqu'à la troisième (Meckel, Boerhaave), jusqu'à la deuxième (Portal), jusqu'à la clavicule (Lenoir, *Bull. Soc. anat. de Paris*, 1832, p. 107). — Le grand droit atteint normalement la première côte chez un grand nombre de singes, notamment chez le papion et chez le magot. — (Voy. Hervé, *Le grand droit de l'abdomen et les muscles antérieurs du cou*, Rev. mens. de l'Ecole d'Anthrop., 1890.)

Muscle supra-costal. — On a confondu, selon nous, sous ce nom générique, des bandelettes musculaires fort variables dans leur forme, leur étendue, leur signification anatomique et réunies par un seul caractère commun, celui de reposer directement sur les côtes dans la région antéro-latérale du thorax. En tenant compte avant tout des homologies de ces muscles surnuméraires, nous croyons qu'il convient de les diviser en trois groupes distincts et d'admettre : 1° des muscles supra-costaux provenant de l'extension aux premières côtes du muscle droit de l'abdomen ; 2° des muscles supra-costaux, reproduisant chez l'homme le petit muscle sterno-costal des mammifères; 3° des muscles supra-costaux, se rattachant manifestement au système des muscles scalènes. — (Voyez pour de plus amples détails, Wood, *loc. cit.*; Turner., *Journal of Anat. and Phys.*, 1868, p. 303; Testut, *Anom. muscul.*, p. 68.)

§ II. — Pyramidal

Le pyramidal (fig. 396, 2) est un petit muscle triangulaire, situé en avant du grand droit, à la partie antérieure et inférieure de l'abdomen.

Insertions. — Il s'insère par sa base sur la lèvre antérieure du bord supérieur du pubis, entre la symphyse et l'épine. De là, il s'élève vers l'ombilic en se rétrécissant de plus en plus et vient se terminer par une extrémité effilée sur la *ligne blanche*, en un point qui est également distant du pubis et de l'ombilic.

Rapports. — Le pyramidal est contenu dans la gaine du grand droit. — Sa face postérieure n'est séparée de ce muscle que par une mince lame fibreuse. — Sa face antérieure ou cutanée est au contraire séparée de la peau par un plan fibreux très résistant, qui n'est autre que le feuillet antérieur de la gaine du muscle droit de l'abdomen, renforcée à ce niveau par l'aponévrose du muscle transverse.

Variétés. — Le pyramidal représente chez l'homme à un état d'atrophie extrême un muscle que l'on trouve très développé chez les didelphiens; il s'attache, en haut, chez quelques espèces, jusque sur le thorax et se fixe, en bas, sur l'os marsupial qu'il rapproche de la ligne médiane. Aussi le pyramidal est-il très variable, comme tous les organes rudimentaires : il peut manquer d'un seul côté ou de deux côtés à la fois. — Par contre, on a observé trois et même quatre pyramidaux (Horner). — On l'a vu s'insérer : *a*, au-dessous de son point ordinaire, tout près du pubis; *b*, au-dessus de ce point, dans le voisinage de l'ombilic (Spigel, Hoffmann), et même sur l'ombilic (Rolfincius et moi-même). — Dans un cas de Verheyen, le pyramidal présentait, comme le grand droit, une intersection aponévrotique.

§ III. — Grand oblique

Le grand oblique ou oblique externe (fig. 395, 4), le plus superficiel des muscles latéraux de l'abdomen, est un muscle aplati et fort large, s'étendant

des sept ou huit dernières côtes à l'os coxal, à l'*arcade crurale*, à la *ligne blanche*. Nous devons définir tout d'abord ces deux derniers termes, les notions relatives à la ligne blanche et à l'arcade crurale étant absolument indispensables pour bien comprendre le mode de terminaison du muscle grand oblique.

Ligne blanche. — On donne ce nom à la lame fibreuse qui s'étend sur la ligne médiane entre les deux muscles droits. Elle continue, en haut, l'appendice xiphoïde du sternum et s'insère, en bas, sur la symphyse pubienne. Relativement large en haut, où elle mesure de 6 à 15 millimètres, elle se rétrécit au-dessous de l'ombilic; dans son tiers inférieur, elle est réduite aux dimensions d'une simple cloison linéaire. La ligne blanche est essentiellement formée par l'entre-croisement sur la ligne médiane des différentes lames aponévrotiques qui représentent les tendons d'insertion du grand oblique, du petit oblique et du transverse. Elle est renforcée en haut par quelques faisceaux verticaux qui descendent de l'appendice xiphoïde. De même, en bas, on voit en arrière de la ligne blanche un petit faisceau de renforcement de forme triangulaire qui se détache par sa base de la symphyse pubienne : c'est le *ligament sus-pubien* de Breschet (*adminiculum lineæ albæ*).

En rapport en avant avec la peau, la ligne blanche répond en arrière au péritoine dont elle est séparée, au-dessous de l'ombilic et sur la ligne médiane, par l'ouraque. L'entre-croisement des faisceaux fibreux qui constituent la ligne blanche ménage de loin en loin des orifices elliptiques très visibles surtout sur la face péritonéale; ils sont remplis par des pelotons graisseux et sont susceptibles de donner passage à des hernies.

Arcade crurale ou fémorale. — L'arcade crurale, qu'on désigne encore sous les noms de *ligament de Fallope*, *ligament de Poupart* (fig. 398 et 402), est une bandelette fibreuse obliquement étendue de l'épine iliaque antéro-supérieure à l'épine du pubis. Elle nous présente ainsi deux bords et deux faces. Des deux bords, l'un, antérieur, répond à la peau; l'autre, postérieur, répond au péritoine. Des deux faces, l'une, inférieure, regarde le bord antérieur de l'os coxal; l'autre, supérieure, s'excave légèrement en gouttière pour recevoir le cordon spermatique. L'arcade crurale constitue-t-elle une formation particulière comme l'enseignent Thompson et Richet? ou bien n'est-elle qu'une portion de l'aponévrose du grand oblique, comme le prétendent Nicaise et Tillaux, d'accord en cela avec la plupart des anciens anatomistes? Ces deux opinions contraires sont l'une et l'autre également outrées. La vérité nous paraît être dans une opinion intermédiaire et nous considérons l'arcade fémorale comme constituée par des fibres propres qui se rendent directement de l'épine iliaque à l'épine pubienne et que viennent renforcer, dans toute leur étendue, des fibres à trajet oblique émanant de l'aponévrose du grand oblique de l'abdomen.

Quoi qu'il en soit des rapports du muscle grand oblique avec l'arcade fémorale, cette bandelette fibreuse croise dans son tiers externe la gaine du psoas ou *fascia iliaca*, qui passe au-dessous d'elle et lui adhère d'une façon absolument intime. Cette fusion de l'arcade fémorale avec la gaine du psoas

commence au niveau de l'épine iliaque antéro-supérieure et se poursuit jusqu'à 4 ou 5 centimètres en allant vers le pubis. Au delà de ce point, la gaine fibreuse se sépare de l'arcade, pour se porter en bas vers l'éminence ilio-pectinée où elle se fixe solidement. Cette portion libre du *fascia iliaca*, qui descend obliquement de l'arcade sur l'éminence ilio-pectinée, a reçu de Thompson le nom de *bandelette ilio-pectinée*. Nous devons conserver ce nom qui a passé dans l'usage; mais, contrairement à l'opinion de Thompson, nous devons reconnaître que la bandelette ilio-pectinée n'est pas une formation nouvelle surajoutée au *fascia iliaca*, mais bien le *fascia iliaca* lui-même.

D'autre part, l'extrémité interne ou pubienne de l'arcade crurale laisse échapper en bas et en arrière une série de faisceaux réfléchis; l'ensemble de ces faisceaux forme une membrane triangulaire, à sommet interne, connue sous le nom de *ligament de Gimbernat :* elle ferme, comme le démontre nettement la figure ci-après (fig. 402), l'espace angulaire compris entre l'arcade fémorale et le muscle pectiné.

La même figure nous montre encore que le vaste espace circonscrit par le bord antérieur concave de l'os coxal et l'arcade fémorale, qui est tendue à la manière d'une corde au-dessus de ce bord, se trouve divisé maintenant en deux orifices distincts : l'un, externe, compris entre l'épine iliaque et la bandelette ilio-pectinée et donnant passage au muscle psoas-iliaque et au nerf crural; l'autre, interne, compris entre la bandelette ilio-pectinée et le ligament de Gimbernat; c'est l'*anneau crural*, à travers lequel passent les vaisseaux fémoraux.

Nous pouvons, maintenant que la ligne blanche et l'arcade crurale nous sont connues, aborder fructueusement la description du muscle grand oblique.

Insertions du grand oblique. — Le grand oblique prend naissance sur le bord inférieur et la face externe des sept ou huit dernières côtes, par autant de digitations qui s'entre-croisent avec des digitations analogues du grand dentelé en haut, du grand dorsal en bas. De cette longue ligne d'insertion, qui est généralement courbe et régulièrement festonnée, le muscle s'épanouit en un immense éventail qui se porte à la fois en bas, en avant et en dedans. Les faisceaux supérieurs sont à peu près horizontaux, les faisceaux inférieurs suivent une direction verticale, les faisceaux moyens une direction oblique.

Le mode de terminaison des faisceaux constitutifs du grand oblique est fort complexe. Tout d'abord, les faisceaux inférieurs descendent vers la crête iliaque et s'insèrent sur la lèvre externe de cette crête à l'aide de fibres tendineuses excessivement courtes. Tous les autres faisceaux du muscle se jettent sur le bord externe d'une large lame fibreuse, que l'on appelle improprement *aponévrose du grand oblique*. Cette aponévrose affecte la forme d'un quadrilatère plus large en bas qu'en haut. Continuant la direction des faisceaux charnus, elle passe en avant du grand droit et vient successivement s'attacher à la *ligne médiane*, au *pubis*, à l'*arcade fémorale*.

a. *Sur la ligne médiane*, elle s'entre-croise avec celle du côté opposé et contribue à former la ligne blanche.

b. *Sur le pubis* (fig. 398), l'aponévrose du grand oblique forme trois faisceaux, deux superficiels et un profond. — Les deux faisceaux superficiels se distinguent en interne et externe : l'interne, plus connu sous le nom de *pilier interne* de l'anneau inguinal, s'insère à l'angle du pubis ; l'externe ou *pilier externe* de l'anneau inguinal, s'insère sur l'épine du pubis. Ces deux faisceaux, ainsi écartés l'un de l'autre, ménagent entre eux un espace triangulaire à base inférieure, c'est l'*orifice externe* ou *cutané du canal inguinal*. Un système de fibres arciformes, *fibres intercolumnaires*, étendues d'un faisceau à l'autre, arrondissent le sommet de cet espace et lui donnent une configuration ovalaire. — Quant au faisceau profond, *pilier postérieur* de l'anneau inguinal ou *ligament de Colles*, il est situé en arrière du pilier interne, se porte obliquement en bas et en dedans et vient se terminer sur le pubis du côté opposé, en s'entre-croisant avec son homologue sur la ligne médiane. Au niveau de son insertion pubienne, le ligament de Colles présente un bord supérieur plus ou moins concave en haut pour recevoir le cordon spermatique qui repose directement sur lui.

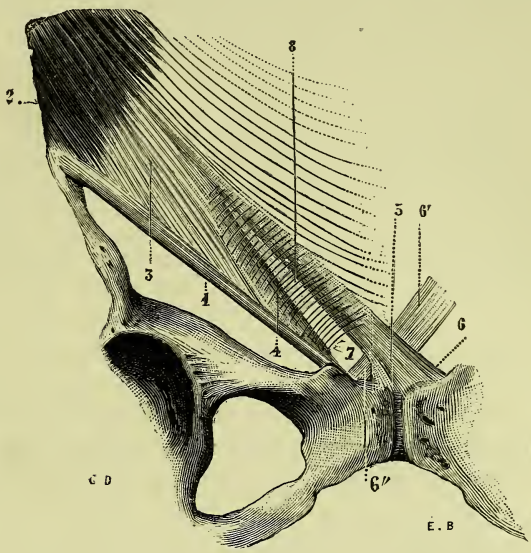

Fig. 398.

Insertions pubiennes du grand oblique.

1, arcade fémorale. — 2, muscle grand oblique. — 3, aponévrose d'insertion de ce muscle. — 4, pilier externe et 5, pilier interne de l'anneau inguinal. — 6, pilier postérieur ou ligament de Colles. — 6', 6'', pilier postérieur du côté opposé. — 7, orifice externe du canal inguinal. — 8, fibres arciformes ou intercolumnaires.

c. *Au niveau de l'arcade fémorale*, l'aponévrose du grand oblique adhère, par fusion de tissu, au bord antérieur de cette bandelette fibreuse. Elle contracte du même coup des connexions intimes avec la gaine du psoas en dehors, avec le ligament de Gimbernat en dedans, ce qui fait dire à certains auteurs que l'aponévrose du grand oblique ne fait que s'accoler au bord antérieur de l'arcade fémorale et vient en réalité se fixer : *en dehors*, sur la gaine du psoas ou fascia iliaca ; *en dedans*, sur l'aponévrose du pectiné en formant le ligament de Gimbernat.

Rapports. — Recouvert par la peau, le grand oblique recouvre le petit oblique, le grand droit, les sept ou huit dernières côtes avec leurs cartilages, les muscles intercostaux correspondants. Nous avons déjà vu que le bord postérieur du grand oblique était séparé du bord antérieur du grand dorsal par un petit espace triangulaire, à base inférieure, appelé *triangle de Petit* (fig. 373, 9).

Action. — Le grand oblique prend généralement son point fixe sur le bassin. Dans ce cas, ses contractions : 1° abaissent les côtes (muscle expirateur); 2° fléchissent le thorax sur le bassin; 3° compriment les viscères abdominaux, contenant et contenu, dans les conditions énumérées plus haut à propos du grand droit. Si le grand oblique se contracte d'un seul côté, il imprime en outre au thorax un léger mouvement de rotation qui a pour effet de porter sa face antérieure du côté opposé.

Le grand oblique prend-il son point fixe sur le thorax, il agit alors sur le bassin qu'il soulève et fléchit vers les côtes. S'il se contracte d'un côté seulement, il imprime à la colonne lombaire un mouvement de rotation qui a pour résultat de porter la face antérieure du bassin vers le muscle qui se contracte.

Variétés. — Le nombre de ses faisceaux d'origine peut varier de six à neuf (Macalister). — Deux faisceaux peuvent partir d'une même côte (Theile). — Flesch (*Varietæten Beobachtungen*, etc., 1879) a vu la digitation appartenant à la neuvième côte donner naissance à un faisceau de fibres charnues qui, passant par-dessus la côte, venait se porter à la face profonde de la peau de cette région. — Dans un cas de Budge, ce même faisceau de la neuvième côte se continuait directement avec la digitation correspondante du grand dentelé.

§ IV. — Petit oblique

Placé au-dessous du grand oblique, comme lui aplati et fort large, mais dirigé en sens contraire, le muscle petit oblique ou oblique interne (fig. 396, 4) s'étend de la région lombo-iliaque aux dernières côtes, à la ligne blanche et au pubis.

Insertions. — Il prend naissance en bas : 1° sur le tiers externe de l'arcade crurale; 2° sur l'interstice de la crête iliaque dans ses trois quarts antérieurs; 3° sur une aponévrose qui se confond avec le feuillet postérieur de l'aponévrose du transverse (voy. plus loin) et relie le muscle aux apophyses épineuses des deux ou trois dernières vertèbres lombaires. Les insertions à l'arcade crurale et au tiers antérieur de la crête iliaque se font directement par des faisceaux charnus.

De cette ligne d'insertion inférieure, fort étendue comme on le voit, les faisceaux du petit oblique, affectant une direction divergente, ressemblent à un vaste éventail dont le bord évasé s'étend de la douzième côte au pubis.

a. Les *faisceaux postérieurs*, presque verticaux, viennent se terminer sur les cartilages des quatre dernières côtes, en se continuant, dans l'intervalle de ces cartilages, avec les muscles intercostaux internes.

b. Les *faisceaux les plus antérieurs*, obliques en bas et en dedans, se portent vers le pubis et se terminent en partie sur la région de l'épine, en partie sur le ligament de Colles. Quelques fibres, directement appliquées sur le cordon spermatique, viennent le plus souvent renforcer le *crémaster* (voir Organes génito-urinaires). Mais il serait inexact de dire qu'elles forment en entier le crémaster, comme l'enseignait Cloquet : ce muscle est avant tout constitué par deux faisceaux, qui descendent l'un de l'arcade crurale, l'autre de l'épine du pubis.

c. Tous les *faisceaux moyens* du petit oblique, compris entre les faisceaux costaux et les faisceaux pubiens, viennent se terminer sur le bord externe d'une large aponévrose d'insertion, laquelle se dirige vers le grand droit et se divise en deux feuillets au niveau du bord externe de ce muscle. De ces deux feuillets, l'un, *feuillet antérieur*, passe en avant du grand droit, se fusionne avec l'aponévrose du grand oblique et va à la ligne blanche; l'autre, *feuillet postérieur*, passe en arrière du grand droit et vient se terminer également à la ligne blanche. Telle est la disposition qu'on observe dans les quatre cinquièmes supérieurs du muscle grand droit; dans le cinquième inférieur de ce muscle, l'aponévrose du petit oblique ne se dédouble pas et passe tout entière en avant du corps musculaire.

Rapports. — Recouvert en avant par le grand oblique et en arrière par le grand dorsal, le petit oblique recouvre à son tour le transverse. Il forme avec ce dernier muscle le fond du triangle de Petit et se met en rapport, à ce niveau, avec les téguments.

Action. — Elle diffère peu de celle du grand oblique : le petit oblique en effet abaisse les côtes, fléchit le thorax, comprime les viscères abdominaux. Quand il se contracte d'un seul côté, il imprime en outre au thorax un mouvement de rotation qui le porte de son côté. Au point de vue des mouvements de rotation, le petit oblique est donc antagoniste du grand oblique du même côté, congénère du grand oblique du côté opposé.

Comme le grand oblique, le petit oblique peut prendre son point d'insertion fixe sur le thorax et, dans ce cas, élever et fléchir le bassin.

Variétés. — Des intersections aponévrotiques existent parfois dans la portion supérieure du muscle, en regard des dixième, onzième et douzième côtes. — En haut, sur les côtes, le muscle peut présenter une ou deux digitations en plus ou en moins. — En bas, les faisceaux insérés sur l'arcade crurale peuvent faire défaut (Gruber, in *Bull. Ac. Sc. de Saint-Pétersbourg*, 1872). — Dans un cas observé par Macalister (*loc. cit.*), le petit oblique, plus développé que d'ordinaire, était traversé par le cordon spermatique. — Quelques faisceaux surnuméraires ont été décrits entre le grand et le petit oblique; tels sont : 1° le *droit latéral* de Kelch, portant l'une des trois dernières côtes et venant s'insérer sur le milieu de la crête iliaque; 2° un faisceau observé par Gunz et tout récemment par Gruber (*Bull. Ac. des Sc. de Saint-Pétersbourg*, 1873, et *Virchow's Arch.*, t. LXV), allant du cartilage de la onzième côte sur le milieu de l'arcade crurale; 3° des faisceaux allant de la dixième ou onzième côte à la gaine du grand droit (Gruber).

§ V. — Transverse

Le muscle transverse (fig. 399, 1), ainsi appelé en raison de la direction transversale de ses faisceaux, est situé au-dessous du petit oblique. Charnu à sa partie moyenne, tendineux à ses deux extrémités, il représente une vaste lame quadrilatère, qui s'étend de la colonne vertébrale à la ligne blanche, à la manière d'un demi-cylindre creux dont la concavité serait dirigée vers les viscères.

Insertions. — Il prend naissance : 1° sur la face interne des six dernières côtes, par autant de digitations qui s'entre-croisent avec les digitations cor-

respondantes du diaphragme; 2° sur le bord interne de la crête iliaque dans ses trois quarts antérieurs, à l'aide de fibres tendineuses excessivement courtes; 3° sur le tiers externe de l'arcade crurale; 4° sur la colonne lombaire, par l'intermédiaire d'une sorte d'aponévrose d'insertion, connue sous le nom d'*aponévrose abdominale postérieure*. Cette aponévrose, d'abord unique, se divise bientôt en trois feuillets distincts et divergents, un *feuillet antérieur*, un *feuillet moyen*, un *feuillet postérieur :* le premier vient se terminer à la base des apophyses transverses; le second se fixe au sommet de ces mêmes apophyses; quant au troisième feuillet ou feuillet postérieur, il se porte sur le sommet des apophyses épineuses en se confondant avec les différents feuillets aponévrotiques déjà décrits (p. 566), dont l'ensemble constitue l'aponévrose lombaire.

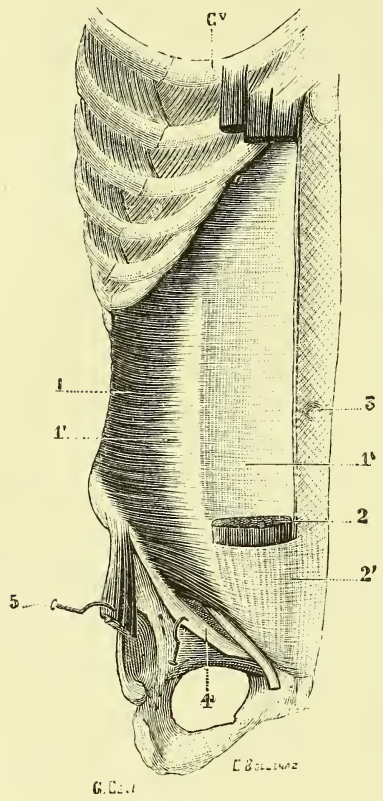

Fig. 399.

Muscles de l'abdomen, vus par leur face antérieure (couche profonde).

1, muscle transverse, avec 1', son aponévrose formant le feuillet postérieur de la gaine du grand droit dans ses 4/5 supérieurs. — 2, muscle grand droit, sectionné en travers.—2', feuillet antérieur de sa gaine, se continuant dans le 1/5 inférieur avec l'aponévrose du transverse. — 3, ombilic. — 4, arcade de Fallope. — 5, couturier. — Cv, cinquième côte.

Il suffit de jeter un coup d'œil sur la figure ci-après (fig. 400) pour se rendre un compte exact du mode d'insertion postérieure du muscle transverse et pour constater, en même temps, que les trois feuillets de l'aponévrose abdominale postérieure circonscrivent deux loges ostéo-fibreuses : une loge antérieure, comprise entre le feuillet antérieur et le feuillet moyen et destinée au muscle carré des lombes; une loge postérieure, comprise entre le feuillet moyen et le feuillet postérieur et comblée par les muscles des gouttières vertébrales.

Tous les faisceaux du transverse se dirigent en avant vers le bord externe du muscle grand droit et se jettent, un peu en dehors de ce bord, sur une large aponévrose qui vient se fixer à la ligne blanche (1'). Le bord externe de cette aponévrose, assez régulièrement courbe à cavité dirigée en dedans, constitue ce qu'on appelle la *ligne semi-lunaire de Spigel*.

Pour gagner la ligne blanche, l'aponévrose du transverse passe en arrière du grand droit dans ses quatre cinquièmes supérieurs, en avant de ce muscle dans son cinquième inférieur. Il en résulte que cette aponévrose est en réalité divisée en deux portions, une portion supérieure et une portion inférieure, séparées l'une de l'autre par le muscle grand droit. La portion supérieure se termine en

bas, à 10 ou 15 centimètres au-dessus du pubis par un bord courbe et concave en bas, qui est connu sous le nom de *repli semi-lunaire de Douglas*. Au-dessous de ce bord, la face postérieure du grand droit, dépourvue de sa gaine, répond aux viscères abdominaux dont elle n'est plus séparée que par le fascia transversalis et le péritoine (fig. 397, 4 et 400, B).

Rapports. — Recouvert par les muscles grand et petit obliques, le transverse de l'abdomen recouvre le péritoine, tout en restant séparé de la séreuse par le *fascia transversalis* (voir plus loin) et par le tissu cellulaire sous-péritonéal.

Action. — Par ses faisceaux insérés aux côtes, le transverse rapproche celles-ci du plan médian et concourt ainsi au rétrécissement du thorax et à l'expiration. Mais ce n'est là qu'un rôle accessoire. Sa fonction principale est d'agir sur les viscères abdominaux qu'il comprime contre la colonne vertébrale, à la manière d'une sangle. Il prend ainsi, on le conçoit, une large part aux divers actes du vomissement, de la miction, de la défécation, de l'accouchement.

Variétés. — L'insertion à la septième côte fait fréquemment défaut. — Morgenbesser a observé une digitation surnuméraire pour la sixième côte. — Les faisceaux inférieurs peuvent, dans des cas de développement exagéré, former la paroi postérieure du canal inguinal et être traversés par le cordon spermatique (Guthrie, Macalister, Gruber). — Macalister a constaté l'absence du transverse. — Le même anatomiste a rencontré, sur deux sujets, la fusion du petit oblique et du transverse. — Une intersection tendineuse, située dans l'épaisseur du muscle transverse, a été observée par Schwegl.

§ VI. — Aponévroses de la région antéro-latérale de l'abdomen

Nous croyons devoir grouper ici, dans un même paragraphe, les notions relatives aux différents feuillets celluleux ou aponévrotiques, que l'on rencontre dans la région antéro-latérale de l'abdomen et que nous avons déjà étudiés, pour la plupart, dans les pages qui précèdent. De chacun d'eux nous ne donnerons qu'une description sommaire ou même une simple définition, renvoyant pour de plus amples détails aux traités d'anatomie topographique.

1° Aponévrose abdominale antérieure. — On désigne sous ce nom l'ensemble des trois aponévroses d'insertions antérieures du grand oblique, du petit oblique et du transverse. Nous avons déjà fait remarquer qu'elles représentaient les vrais tendons antérieurs de ces muscles. Ces trois lames aponévrotiques aboutissent toutes à la ligne blanche, en croisant le muscle grand droit de la façon suivante (fig. 400, A et B) :

a. L'aponévrose du grand oblique passe en avant du muscle.

b. L'aponévrose du petit oblique se dédouble, au niveau du bord externe du muscle droit, en deux feuillets : 1° un feuillet antérieur, qui passe en avant du muscle en se fusionnant avec l'aponévrose du grand oblique ; 2° un feuillet postérieur, qui passe en arrière du muscle dans ses quatre cinquièmes supérieurs. Dans son cinquième inférieur, l'aponévrose du petit oblique ne se dédouble pas et passe tout entière en avant du grand droit.

c. L'aponévrose du transverse passe en arrière du muscle droit dans ses

quatre cinquièmes supérieurs, en se fusionnant avec le feuillet postérieur de l'aponévrose du petit oblique. Dans son cinquième inférieur, elle passe en avant du muscle droit et se fusionne alors avec les deux aponévroses du petit et du grand oblique.

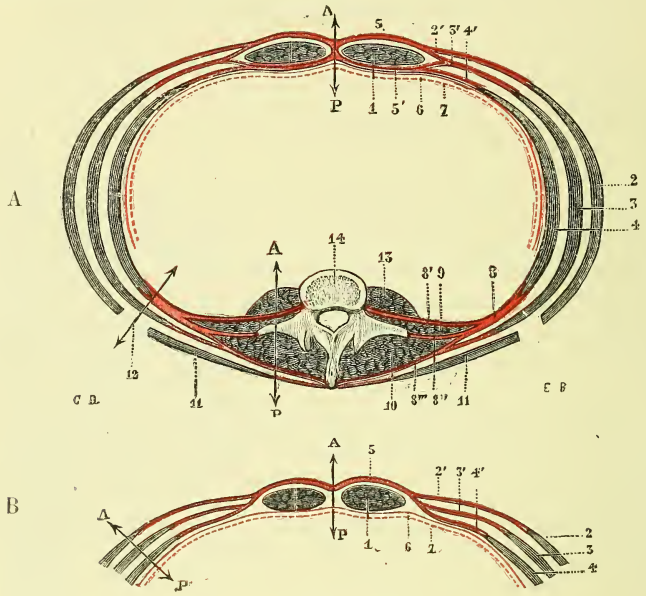

Fig. 400.

Coupes transversales du tronc, pour montrer les aponévroses de l'abdomen.

A. Coupe passant un peu au-dessus de l'ombilic. — 1, muscle grand droit. — 2, grand oblique, 2' son aponévrose. — 3, petit oblique, 3' son aponévrose. — 4, transverse, 4' son aponévrose. — 5, 5', feuillet antérieur et feuillet postérieur de la gaine du grand droit. — 6, fascia transversalis. — 7, péritoine. — 8, aponévrose postérieure de l'abdomen, avec : 8', son feuillet antérieur ; 8'', son feuillet moyen ; 8''', son feuillet postérieur. — 9, carré des lombes. — 10, masse sacro-lombaire. — 11, grand dorsal. — 12, flèche pénétrant dans le triangle de Petit. — 13, psoas. — 14, colonne vertébrale.

B. Coupe passant à 8 centimètres au-dessus du pubis. — 1, muscle grand droit. — 2, 3, 4, muscles grand oblique, petit oblique, transverse avec 2', 3', 4', leurs aponévroses. — 5, feuillet antérieur de la gaine du grand droit. — 6, fascia transversalis. — 7, péritoine.

(A, P, flèches pénétrant d'avant en arrière pour montrer les différents plans qui constituent la paroi de l'abdomen sur la ligne blanche, au niveau du grand droit, sur la paroi antéro-latérale et au niveau des gouttières vertébrales.)

2° **Ligne semi-lunaire de Spigel.** — On appelle ainsi le bord externe, régulièrement courbe et concave en dedans, de l'aponévrose du muscle transverse (p. 612).

3° **Repli semi-lunaire de Douglas.** — C'est le bord inférieur, courbe et concave en bas, de la portion de l'aponévrose du transverse qui passe en arrière du muscle droit (p. 613).

4° **Aponévrose abdominale postérieure.** — L'aponévrose abdominale postérieure est constituée par l'aponévrose d'insertion postérieure du muscle transverse. Une et indivise à son origine sur le muscle, cette aponévrose se divise plus loin en trois feuillets divergents qui viennent s'insérer en dedans :

a. Le *feuillet postérieur*, sur le sommet des apophyses épineuses des vertèbres lombaires ;

b. Le *feuillet moyen*, sur le sommet des apophyses transverses;

c. Le *feuillet antérieur*, sur la base de ces mêmes apophyses transverses.

Le feuillet postérieur, confondu avec le tendon postérieur du muscle petit oblique, avec l'aponévrose d'insertion du grand dorsal (voy. ces muscles, p. 610 et 560) et quelques autres aponévroses, constitue l'*aponévrose lombaire*.

Les trois feuillets de l'aponévrose abdominale postérieure, de concert avec la colonne vertébrale, circonscrivent deux loges ostéo-fibreuses importantes: 1° une *loge antérieure*, destinée au muscle carré des lombes; 2° une *loge postérieure*, où se trouvent les trois muscles des gouttières vertébrales, le long dorsal et le sacro-lombaire sur un plan superficiel, le transversaire épineux sur un plan profond.

5° **Bandelette ilio-pectinée.** — L'arcade crurale et le *fascia iliaca* ou gaine du psoas sont intimement fusionnés en dehors dans une étendue de 4 ou 5 centimètres environ. Puis les deux aponévroses se séparent, en formant un angle aigu ouvert en dedans : l'arcade crurale, continuant son trajet primitif, se porte sur l'épine du pubis; le fascia iliaca, obliquant en bas, se dirige vers l'éminence ilio-pectinée et contracte avec cette saillie osseuse des adhérences intimes (fig. 402, 6). Cette portion du *fascia iliaca*, devenue libre et s'étendant de l'arcade crurale à l'éminence ilio-pectinée, n'est autre que la *bandelette ilio-pectinée*. Elle est oblique de haut en bas et de dehors en dedans. Son côté interne répond à l'artère crurale; sur son côté externe chemine le nerf crural, directement appliqué contre les faisceaux charnus du muscle psoas-iliaque.

6° **Ligament de Gimbernat.** — C'est une lame fibreuse de forme triangulaire, remplissant l'angle aigu que forme en dedans l'arcade crurale avec le muscle pectiné ou, plus exactement, avec l'aponévrose de ce muscle (fig. 402,3). Obliquement dirigé en bas et en arrière, le ligament de Gimbernat présente deux faces et trois bords. — Des deux faces, l'une regarde en haut et en arrière, du côté de l'abdomen : c'est la *face abdominale*. L'autre regarde en bas et en avant, du côté de la cuisse : c'est la *face crurale*. — Des trois bords, le bord *supérieur* ou *antérieur* se confond avec l'arcade crurale. Le bord *inférieur* ou *postérieur* répond à l'aponévrose du pectiné et lui adhère également d'une façon intime. Le bord *externe* seul est libre; il affecte la forme d'un croissant concave en dehors et répond aux vaisseaux fémoraux, plus spécialement aux lymphatiques.

Le ligament de Gimbernat est une dépendance de l'arcade fémorale; il est renforcé en avant par quelques faisceaux de l'aponévrose du grand oblique, et en arrière, du côté de l'abdomen, par le *fascia transversalis*, que nous étudierons dans un instant.

7° **Ligament de Cooper.** — Nous venons de voir que le bord postérieur du ligament de Gimbernat s'insère sur l'aponévrose du muscle pectiné. De la rencontre d'une aponévrose verticale avec une aponévrose horizontale résulte, au point de jonction, un épaississement fibreux linéaire, désigné sous le nom

de *ligament pubien* ou *ligament de Cooper* (fig. 401, 5). Situé un peu en avant de la crête pectinéale, le ligament de Cooper « forme une arcade nacrée très résistante qui passe au-dessus des fibres du pectiné et se fixe en dedans à l'épine du pubis, en dehors à l'éminence ilio-pectinée » (Paulet).

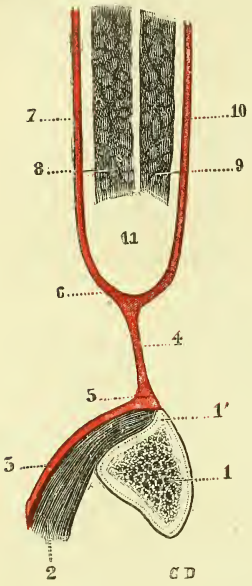

Fig. 401.

Schéma, représentant le mode de formation du canal inguinal et du ligament de Cooper,

1, branche horizontale du pubis sciée verticalement et dans un sens antéro-postérieur. — 1', crête pectinéale. — 2, pectiné. — 3, aponévrose de ce muscle, insérée en haut sur la crête pectinéale. — 4, ligament de Gimbernat, s'insérant en bas sur l'aponévrose pectinéale. — 5, ligament de Cooper, répondant à l'union du ligament de Gimbernat avec l'aponévrose pectinéale. — 6, arcade fémorale. — 7, aponévrose du grand oblique. — 8, muscle petit oblique. — 9, muscle transverse. — 10, fascia transversalis. — 11, coupe du canal inguinal.

8° **Anneau crural.** — L'anneau crural est ce large orifice que traversent les vaisseaux fémoraux pour passer de la cuisse dans le bassin (fig. 402, 8). Irrégulièrement quadrilatère, cet anneau est constitué : en haut, par la face inférieure de l'arcade crurale (2) ; en bas, par le ligament pubien de Cooper, reposant sur le pectiné (4) ; en dehors, par la bandelette ilio-pectinée (6) ; en dedans, par le bord concave du ligament de Gimbernat (3). Par l'anneau crural passent l'artère fémorale, la veine de même nom et des lymphatiques. L'artère (*a*) occupe la partie externe de l'anneau et se trouve directement appliquée contre la bandelette ilio-pectinée qui la sépare ainsi du nerf crural. La veine (*v*) est située en dedans de l'artère. Entre la veine et le ligament de Gimbernat existe un espace assez étendu : il est occupé par les troncs lymphatiques (*l*) qui remontent de la cuisse au bassin, et aussi par un ganglion lymphatique, *ganglion de Cloquet* (*g*), qui est comme à cheval sur le bord concave du ligament de Gimbernat. Ce ganglion, qui appartient à la fois à la cuisse et à l'abdomen, peut s'enflammer et en imposer parfois pour une hernie crurale étranglée.

9° **Aponévrose d'enveloppe des muscles larges, fascia transversalis.** — Les muscles grand oblique, petit oblique et transverse de l'abdomen sont revêtus, sur l'une et l'autre de leurs deux faces, d'une lame celluleuse généralement trop mince pour mériter le nom d'aponévrose. C'est ainsi qu'on trouve au-dessous de la peau et du fascia superficialis, en allant de dehors en dedans :

a. Une première lame celluleuse, étalée à la face externe du grand oblique, tant sur sa portion tendineuse que sur sa portion charnue ;

b. Une deuxième lame cellulo-graisseuse, située entre le grand oblique et le petit oblique ;

c. Une troisième lame cellulo-graisseuse, située entre ce dernier muscle et le transverse ;

d. Une quatrième lame celluleuse, tapissant la face postérieure du muscle transverse.

Cette dernière lame n'est autre que le *fascia transversalis*, et on peut le

définir : la *nappe conjonctive qui revêt la surface interne ou péritonéale du muscle transverse.* — Fort mince et simplement celluleux au-dessus de l'ombilic, le fascia transversalis s'épaissit au-dessous de l'ombilic et présente, dans le voisinage du pubis et de l'arcade crurale, tous les caractères anatomiques des aponévroses. — En dedans, le fascia transversalis adhère intimement à la gaine du muscle droit et se confond, au-dessus du pubis, avec celui du côté opposé. — En dehors, il s'insère sur le *fascia iliaca*, et s'engage comme un doigt de gant dans l'anneau inguinal interne, au-devant du testicule et du cordon, auxquels il forme une enveloppe. — Dans sa partie moyenne, il s'accole au bord postérieur de l'arcade fémorale; puis, continuant son trajet descendant, il renforce le ligament de Gimbernat et forme au niveau de l'anneau crural le *septum crural.*

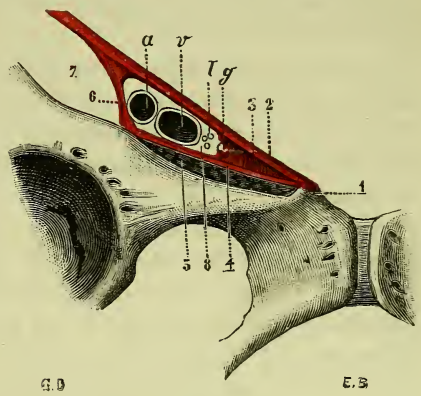

Fig. 402.
Schéma représentant l'anneau crural.

1, épine du pubis. — 2, arcade crurale. — 3, ligament de Gimbernat. — 4, aponévrose du pectiné. — 5, muscle pectiné. — 6, bandelette ilio-pectinée. — 7, anneau du psoas. — 8, anneau crural dans lequel se trouvent situés : *a*, l'artère crurale; *v*, la veine crurale; *l*, les lymphatiques inguinaux; *g*, le ganglion de Cloquet.

10° **Septum crural.** — En quittant l'arcade crurale, dans la portion de cette arcade correspondant à l'anneau crural, le fascia transversalis rencontre tout d'abord les deux vaisseaux fémoraux et se fixe sur leur pourtour, en contractant avec eux, avec la veine tout particulièrement, des adhérences intimes. En dedans de ces vaisseaux, le fascia transversalis rencontre l'espace libre, signalé plus haut, qui est réservé aux lymphatiques; il le ferme. Eh bien, c'est à ce diaphragme fibreux, fermant tout ce qui reste inoccupé de l'anneau crural, qu'on donne le nom de *septum crural.* Il est traversé par les troncs lymphatiques de l'aine et aussi par le ganglion de Cloquet (p. 616), qui appartient ainsi à la fois à la région crurale et à la région de l'abdomen.

11° **Couche celluleuse sous-péritonéale, fascia propria.** — Entre le péritoine et le fascia transversalis s'étend une nappe de tissu cellulaire, dit *tissu cellulaire sous-péritonéal.* Cette nappe est très variable en épaisseur suivant les régions et suivant les individus : à peine marquée dans la partie supérieure de la paroi abdominale, elle s'épaissit considérablement dans la région ilio-pubienne. En outre, elle se divise en deux couches : une couche interne, qui est en rapport avec le péritoine et qui reste celluleuse; une couche externe, qui répond au fascia transversalis et qui affecte la forme d'une véritable membrane. C'est à cette nouvelle membrane fibreuse, résultant de la condensation de la couche externe du tissu cellulaire sous-péritonéal, qu'on donne, depuis Cooper, le nom de *fascia propria.*

12° **Canal inguinal.** — Le *canal inguinal* ou *trajet inguinal* (fig. 401, 11)

est un conduit creusé obliquement dans l'épaisseur de la paroi abdominale et livrant passage au cordon spermatique. Situé au-dessus de la moitié interne de l'arcade crurale dont il suit exactement la direction, il est oblique de haut en bas, de dehors en dedans et d'arrière en avant; sa longueur, chez l'homme adulte, varie de 4 à 5 centimètres.

Le canal inguinal, irrégulièrement quadrangulaire, nous présente quatre parois et deux orifices.

a. *Parois.* — Les parois se distinguent en antérieure, postérieure, inférieure, supérieure. — La paroi *antérieure* est constituée par l'aponévrose d'insertion du grand oblique, qui aboutit à ce niveau, comme nous l'avons déjà vu, au bord antérieur de l'arcade crurale. — La paroi *postérieure* est formée par le fascia transversalis, qui vient se fixer également sur le bord postérieur de l'arcade crurale. — La paroi *inférieure* est constituée par la face supérieure de l'arcade crurale elle-même, qui, pour recevoir le cordon, se creuse en gouttière. — La paroi *supérieure*, enfin, est formée par les bords inférieurs du petit oblique et du transverse. Cette dernière paroi, toutefois, est assez mal délimitée : on voit en effet, sur la plupart des sujets, les fibres inférieures des deux muscles précités s'éparpiller, non seulement sur la face supérieure du cordon, mais encore sur ses faces latérales et jusque sur sa face inférieure.

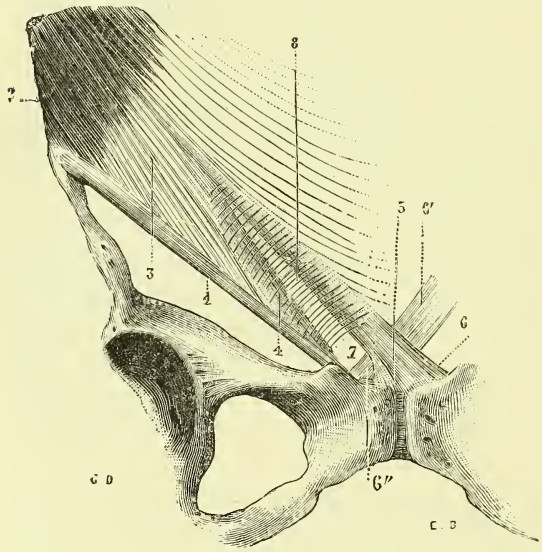

Fig. 403.

Schéma représentant l'anneau inguinal externe.

1, arcade fémorale. — 2, muscle grand oblique. — 3, aponévrose d'insertion de ce muscle. — 4, pilier externe et 5, pilier interne de l'anneau inguinal. — 6, pilier postérieur ou ligament de Colles. — 6', 6'', pilier postérieur du côté opposé. — 7, orifice externe du canal inguinal. — 8, fibres arciformes ou intercolumnaires.

Une couche épaisse de tissu cellulo-graisseux, continuation du tissu cellulaire sous-péritonéal, s'interpose toujours entre le cordon et les différentes parois que nous venons de décrire.

b. *Orifices.* — Des deux *orifices* ou *anneaux* du canal inguinal, l'un est superficiel et répond à la peau, c'est l'orifice cutané ou externe; l'autre est profond et répond au péritoine, c'est l'orifice péritonéal ou interne. Remarquons, avant d'aller plus loin, que les expressions de *interne* et *externe* appliquées aux deux anneaux inguinaux sont inexactes, l'orifice cutané que l'on désigne sous le nom d'orifice externe étant beaucoup plus rapproché de la ligne médiane que l'orifice péritonéal ou orifice interne. Nous conserverons néanmoins ces dénominations consacrées par l'usage.

L'*anneau inguinal externe*, situé sur le pubis entre l'épine et l'angle, a

déjà été décrit (p. 609) à propos des insertions pubiennes du muscle grand oblique. Il est formé, comme nous l'avons vu, par trois faisceaux de fibres ou piliers, auxquels vient s'adjoindre le système des fibres arciformes. Il est ovalaire et mesure 2 à 3 centimètres dans son plus grand diamètre.

L'*anneau inguinal interne* correspond à la partie moyenne de l'arcade crurale, au-dessous de laquelle il est situé. Cet orifice a bien plutôt la forme d'une fente que celle d'un anneau. Son grand diamètre, dirigé verticalement, mesure de 10 à 15 millimètres. Le fascia transversalis s'y engage avec les divers éléments du cordon et forme, en se réfléchissant de dedans en dehors, un repli *semi-lunaire* ou *falciforme*, dont le bord concave, dirigé en dehors, constitue le bord interne de l'anneau lui-même. Sur l'orifice interne du canal inguinal s'étale le péritoine, présentant généralement à ce niveau une légère dépression ou fossette.

Chez la femme, le canal inguinal est un peu plus long et moins large que celui de l'homme; il renferme le ligament rond.

13° **Fossettes inguinales.** — Lorsqu'on considère par sa face postérieure ou face péritonéale la portion de la paroi abdominale qui s'étend de la symphyse pubienne à l'orifice inguinal interne, on constate l'existence de trois cordons qui cheminent au-dessous du péritoine, en soulevant plus ou moins cette séreuse. Ce sont, en allant de dedans en dehors : 1° l'*ouraque*, cordon fibreux provenant de l'oblitération de l'allantoïde et s'étendant verticalement, le long de la ligne médiane, de l'ombilic au sommet de la vessie; 2° le *cordon fibreux* résultant de l'oblitération de l'artère ombilicale; il part également de l'ombilic et se trouve juxtaposé à l'ouraque, à son origine; il s'en écarte ensuite dans son trajet descendant pour se porter sur les côtés de la vessie; 3° l'*artère épigastrique*, qui se détache de l'iliaque externe, au moment où ce vaisseau va traverser l'anneau crural et se dirige obliquement en haut et en dedans vers la face postérieure du grand droit.

Chacun de ces cordons soulève le péritoine, qui forme ainsi à leur niveau trois replis plus ou moins saillants. Dans l'intervalle de ces replis, et délimitées par eux, se trouvent naturellement des dépressions ou fossettes, appelées *fossettes inguinales*. On en compte trois qui sont, en allant de dedans en dehors : 1° la *fossette inguinale interne*, située entre l'ouraque et le cordon de l'artère ombilicale; 2° la *fossette inguinale moyenne*, située entre ce dernier cordon et l'artère épigastrique; 3° la *fossette inguinale externe*, située en dedans de l'épigastrique; cette dernière répond exactement à l'orifice interne du canal inguinal.

La connaissance de ces différentes régions trouve en chirurgie des applications importantes : c'est en effet par l'une de ces trois fossettes, points faibles de la paroi, que s'échappe l'intestin pour constituer les hernies dites inguinales. On voit immédiatement qu'on peut les diviser en trois grandes variétés, selon la fossette qui leur donne passage : la hernie *inguinale interne*, la hernie *inguinale moyenne*, la hernie *inguinale externe*, s'engageant chacune dans la fossette de même nom.

14° **Ombilic.** — L'ombilic est l'orifice que traversent, durant la vie intra-

utérine, les deux artères ombilicales et la veine de même nom, constituant à elles trois le trait d'union vasculaire qui relie la mère au fœtus. Après la naissance, survient successivement l'oblitération de ces vaisseaux, l'arrêt de la circulation fœto-placentaire, la chute du cordon et la transformation de l'anneau ombilical en une simple cicatrice qui s'enfonce peu à peu dans une dépression des téguments en forme de cupule. La description détaillée de l'ombilic, ainsi que l'étude des processus qui le transforment si profondément dans les premiers mois qui suivent la naissance, appartiennent à l'embryologie et à l'anatomie topographique. Nous nous contenterons de rappeler ici qu'il occupe sur la ligne blanche un point qui est, à peu de chose près, également distant du sommet de l'appendice xyphoïde et de la symphyse pubienne. Quant à sa situation par rapport à la hauteur totale du sujet, elle varie beaucoup suivant les âges : c'est ainsi que, chez le fœtus, il est placé au-dessous du milieu du corps, tandis que, chez l'adulte, il est situé de beaucoup au-dessus. Tillaux, qui a examiné à cet égard treize sujets adultes, est arrivé aux conclusions suivantes : la moyenne de la taille étant de $1^{m},67$, dont la moitié est 83 centimètres et demi, la distance moyenne de l'ombilic au sommet de la tête a été de 64 centimètres. L'ombilic était donc situé à 20 centimètres au-dessus du milieu du corps.

Muscles surnuméraires tenseurs des aponévroses de l'abdomen.— Je désigne sous ce nom toute une série de faisceaux surnuméraires, fort variables dans leur situation et leur développement, dont l'une des extrémités vient toujours s'attacher aux aponévroses de l'abdomen.—Gruber a décrit (*Bull. Acad. des Sc. de Saint-Pétersbourg*, 1873, et *Wirchow's Archiv.*, t. LXIX, LXXVII et LXXX), sous le nom de *muscle tenseur du feuillet postérieur de la gaine du droit* (sept observations), un petit faisceau musculaire, rubané, situé en arrière du muscle droit, qui s'étend de l'origine du pubis au repli de Douglas. Macalister (*Medical Press*, 1886, p. 94) a donné le nom de muscle *pubio-péritonéal* à un petit faisceau qui naissait de la crête pectinéale en arrière du ligament de Gimbernat et venait ensuite se terminer sur le fascia transversalis, au voisinage de l'ombilic. — Luschka (*Reichert und Du Bois-Reymond's Arch.*, 1870) a signalé sous le nom de muscle *pubio-transversalis*, un faisceau qui s'étendait, en arrière du muscle transverse, de la branche horizontale du pubis au voisinage de l'anneau inguinal interne. — Gruber a décrit (*Bull. Acad. des Sc. de Saint-Pétersbourg*, 1873) un petit faisceau qu'il a appelé *tenseur de l'arcade crurale* et qui se rendait de la branche horizontale du pubis à l'arcade crurale, à l'union de son tiers externe et de son tiers moyen. — Le même anatomiste a encore signalé (*ibidem*, 1873), sous le nom de *muscle tenseur du feuillet postérieur de la gaine du droit et du fascia transversalis*, un faisceau musculaire fort singulier, qui prenait naissance en bas sur le fascia transversalis, dans le voisinage de l'anneau inguinal interne, et se terminait en haut, en partie sur le repli de Douglas, en partie sur le fascia transversalis.

ARTICLE II

RÉGION POSTÉRIEURE OU LOMBO-ILIAQUE

Trois muscles constituent cette région, savoir : le *carré des lombes*, le *psoas-iliaque* et le *petit psoas*.

§ I. — Carré des lombes

Le carré des lombes (fig. 405, 4) est un muscle aplati et quadrilatère,

situé sur les côtés de la colonne lombaire, entre la crête iliaque et la douzième côte.

Insertions. — Il s'attache en bas sur le ligament ilio-lombaire et, en dehors de ce ligament, sur la lèvre interne de la crête iliaque dans une étendue de 2 ou 3 centimètres. — De là, ses fibres se portent en haut et viennent s'insérer : les plus externes sur le bord inférieur de la douzième côte, les plus internes sur le sommet des apophyses transverses des quatre premières vertèbres lombaires. En avant de ce premier plan charnu s'en trouve un deuxième, moins important, qui se détache du bord inférieur de la douzième côte, se porte en bas et en dedans, et vient se fixer sur l'apophyse transverse des deux ou trois dernières vertèbres lombaires.

Au total, le carré des lombes comprend trois ordres de faisceaux (fig. 404) : 1° des faisceaux verticaux, qui s'étendent de l'ilion à la douzième côte, (*faisceaux ilio-costaux*) ; 2° des faisceaux obliques ascendants, qui vont de l'ilion ou plutôt du ligament ilio-lombaire aux apophyses transverses de la colonne lombaire (*faisceaux ilio-transversaires*) ; 3° des faisceaux obliques descendants, qui s'étendent de la douzième côte à ces mêmes apophyses transverses (*faisceaux costo-transversaires*).

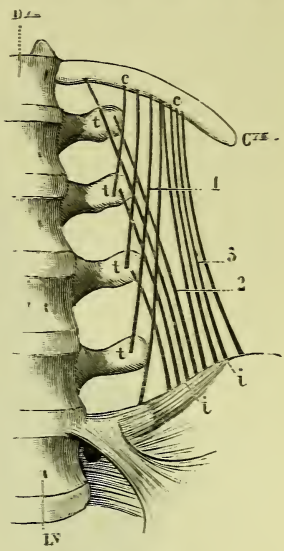

Fig. 404.

Schéma représentant la constitution anatomique du carré des lombes.

DXII, douzième vertèbre dorsale. — LV, cinquième vertèbre lombaire. — CXII, douzième côte. — *t*, *t*, apophyses tranverses. — *i*, *i*, crête iliaque et ligament ilio-lombaire. — 1, faisceaux costo-transversaires. — 2, faisceaux ilio-tranversaires. — 3, faisceaux ilio-costaux.

Rapports. — Le muscle carré des lombes est situé dans une loge ostéo-fibreuse, qui est constituée, en avant par le feuillet antérieur de l'aponévrose du transverse, en arrière par le feuillet moyen de cette même aponévrose, ainsi que par les apophyses transverses des vertèbres lombaires (fig. 382, 5). Par l'intermédiaire de ce double feuillet aponévrotique, il répond : en arrière, aux muscles des gouttières vertébrales ; en avant, au muscle psoas, au rein, aux portions verticales du côlon, au péritoine. Son bord externe occupe l'angle de séparation des deux lames fibreuses qui l'enveloppent. Son bord interne se met en rapport avec les muscles intertransversaires des lombes.

Action. — Si le muscle carré des lombes prend son point fixe sur le bassin, il incline de son côté la colonne lombaire par ses faisceaux ilio-transversaires et abaisse les côtes par ses faisceaux costaux (expirateur). S'il prend, au contraire, son point fixe sur le thorax, comme cela arrive quelquefois dans le décubitus dorsal, il incline le bassin de son côté.

Variétés. — Outre les variations portant sur le développement relatif des trois portions constituantes du muscle et sur l'isolement plus ou moins complet de ces trois portions, on a signalé, comme anomalie du carré des lombes, l'insertion de quelques faisceaux charnus à la onzième côte, ou même au corps des dixième et onzième vertèbres dorsales.

§ II. — Psoas-iliaque

Situé à la fois dans la cavité abdominale et à la partie antérieure de la cuisse, le psoas-iliaque (fig. 405) est constitué par deux portions, la *portion*

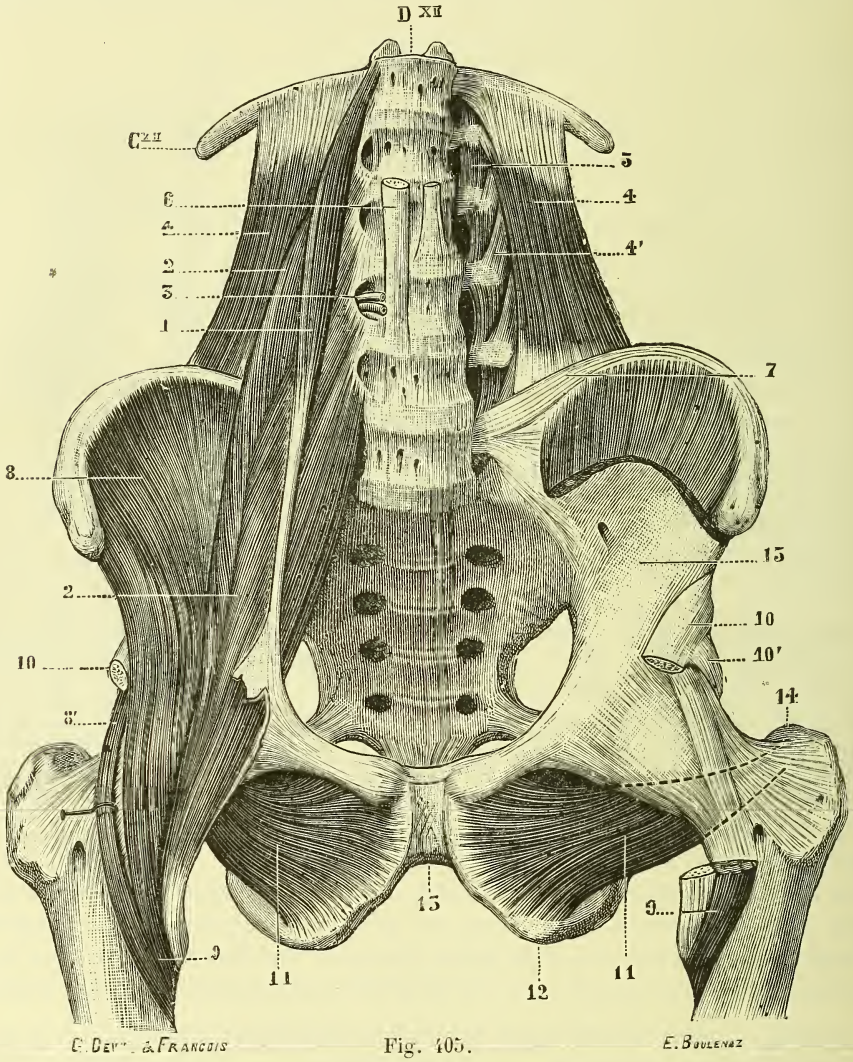

Fig. 405.

Muscles de la région lombo-iliaque, vus par leur face antérieure.

1, petit psoas. — 2, grand psoas. — 3, arcades du psoas et vaisseaux lombaires. — 4, 4', carré des lombes. — 5, intertransversaires des lombes. — 6, pilier droit du diaphragme. — 7, ligament ilio-lombaire. — 8, muscle iliaque. — 8', son faisceau extra-pelvien. — 9, insertions du psoas-iliaque au fémur. — 10, tendon direct du droit antérieur de la cuisse, avec 10', tendon réfléchi. — 11, 11, obturateur externe. — 12, ischion. — 13, symphyse pubienne. — 14, grand trochanter. — 15, fosse iliaque interne. — CXII, douzième côte. — DXII, douzième vertèbre dorsale.

psoas (2) et la *portion iliaque* (8). Ces deux portions, distinctes en haut, se réunissent en bas pour prendre sur le fémur une insertion commune.

Insertions. — *a.* La *portion psoas* ou, plus simplement, le *muscle psoas* (fig. 405, 2) s'insère en haut : 1° Sur la face latérale des corps vertébraux de la douzième vertèbre dorsale et des quatre premières lombaires; 2° sur les disques intervertébraux qui les unissent; 3° à la base des apophyses transverses de ces mêmes vertèbres.

L'insertion aux apophyses transverses et aux disques intervertébraux se fait par l'intermédiaire de languettes tendineuses excessivement courtes. L'insertion aux corps vertébraux se fait par une série d'arcades fibreuses, concaves en dedans, dont les deux extrémités se fixent sur le bord supérieur et sur le bord inférieur du corps vertébral, tandis que la partie moyenne reste libre et regarde la gouttière transversale qui est creusée sur le corps de la vertèbre. Il en résulte que le bord interne du psoas présente une série d'anneaux superposés, formés en partie par le muscle, en partie par la vertèbre : ces anneaux, qui sont, en général, au nombre de quatre, livrent passage aux artères et aux veines lombaires, ainsi qu'à quelques filets nerveux du grand sympathique (fig. 405, 3).

Nés de ces diverses origines, les nombreux faisceaux du psoas se portent tous obliquement en bas, en dehors et en avant, et constituent par leur réunion un corps musculaire unique, cylindrique ou plutôt fusiforme, qui présente son maximum d'épaisseur au niveau de la symphyse sacro-iliaque. Il traverse ainsi successivement la région lombaire et le bassin. Il sort de cette dernière cavité à travers une gouttière située sur le bord antérieur de l'os coxal, entre l'épine iliaque antéro-inférieure et l'éminence ilio-pectinée, arrive à la cuisse et, finalement, vient se fixer à la face postérieure du petit trochanter. Cette insertion fémorale se fait à l'aide d'un fort tendon qui apparaît, dès la région pelvienne, sur la face postérieure du muscle.

b. La *portion iliaque*, que l'on désigne plus souvent sous le nom de *muscle iliaque* (fig. 405, 8), est un muscle triangulaire ou en éventail, étalé dans la fosse iliaque interne. Il prend naissance, en haut : 1° sur les deux tiers supérieurs de cette fosse ; 2° sur la lèvre interne de la crête iliaque, ainsi que sur le ligament ilio-lombaire, où il confond parfois quelques-uns de ses faisceaux avec le muscle carré des lombes ; 3° sur la base du sacrum ; 4° sur les deux épines iliaques antérieures et sur l'échancrure qui les sépare ; 5° enfin, sur la face antérieure de la capsule articulaire de la hanche.

De cette large surface d'insertion, les faisceaux du muscle iliaque convergent, comme ceux du psoas, vers la gouttière que nous avons signalée plus haut sur le bord antérieur de l'os coxal : les faisceaux internes suivent un trajet vertical; les faisceaux moyens et les faisceaux externes, un trajet légèrement oblique en bas et en dedans.

La presque totalité des faisceaux charnus du muscle iliaque se fixent sur le côté externe du tendon du psoas et, par son intermédiaire, au petit trochanter. Quelques faisceaux externes et inférieurs, cependant, se rendent directement au fémur (fig. 405, 8'), en longeant le bord inférieur du tendon précité : ces derniers faisceaux constituent, dans bien des cas, un petit muscle distinct, le *petit muscle iliaque* (*iliacus minor* de Quain, *ilio-capsulo-trochantérien* de Cruveilhier).

Rapports. — Ils doivent être examinés séparément dans l'abdomen, au niveau de l'arcade crurale, à la cuisse :

1° *Dans l'abdomen*, le psoas répond en avant au diaphragme, au petit psoas, au rein et aux vaisseaux rénaux, à l'uretère, aux vaisseaux spermatiques ou utéro-ovariens, aux portions verticales du côlon. — En arrière, il repose sur les apophyses transverses des vertèbres lombaires, sur les muscles intertransversaires et sur le carré des lombes, dont il est séparé par le feuillet antérieur de l'aponévrose du transverse, ainsi que par les branches antérieures des nerfs lombaires. — Sur son bord interne cheminent, au niveau du bassin, l'artère iliaque externe et la veine de même nom. — Le psoas est enfin traversé (fig. 406) par les différentes branches du plexus lombaire, qui émergent de sa surface sur les points les plus divers (fig. 406) : en avant, les nerfs fémoro-cutané et génito-crural ; en dedans, le tronc lombo-sacré et le nerf obturateur; en dehors, le grand abdomino-génital, le petit abdomino-génital et le crural (voy. Névrologie).

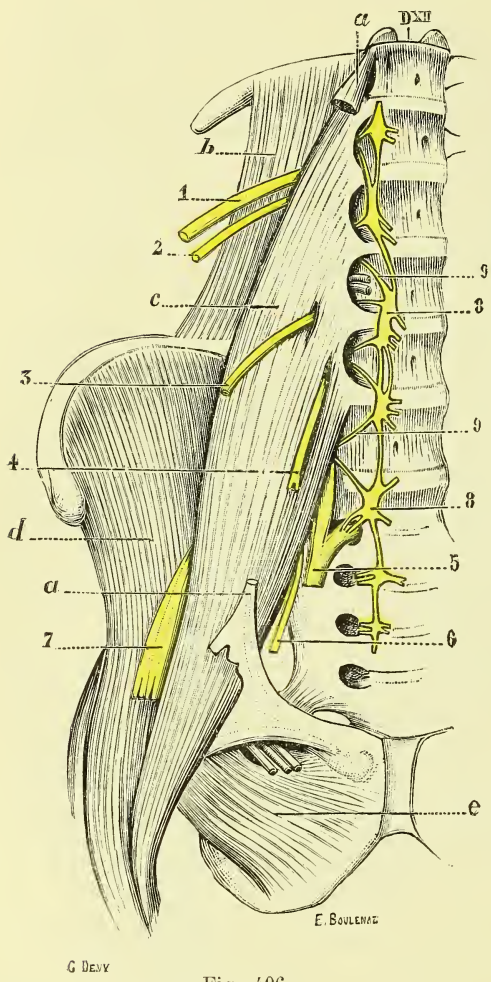

Fig. 406.

Rapports du psoas-iliaque avec le plexus lombaire et le grand sympathique.

Dxii, douzième dorsale. — *a*, *a*, petit psoas, réséqué dans sa partie moyenne. — *b*, carré des lombes. — *c*, grand psoas. — *d*, muscle psoas-iliaque. — *e*, obturateur externe. — 1, nerf grand abdomino-génital. — 2, nerf petit abdomino-génital. — 3, nerf fémoro-cutané. — 4, nerf génito-crural. — 5, tronc lombo-sacré. — 6, nerf obturateur. — 7, nerf crural. — 8, ganglions du grand sympathique. — 9, rami communicantes.

Le muscle iliaque est en rapport par sa face antérieure, avec le cœcum à droite, avec l'S iliaque du côlon à gauche. Sa face postérieure repose sur la fosse iliaque interne.

Un sillon, toujours très marqué, sépare l'un de l'autre le muscle psoas et le muscle iliaque ; au fond de ce sillon chemine le nerf crural.

2° *Au niveau de l'arcade crurale*, le psoas-iliaque passe au-dessous, remplissant tout l'espace compris entre cette arcade, la bandelette ilio-pectinée et le bord antérieur de l'os coxal. La bandelette ilio-pectinée le sépare, comme nous l'avons déjà fait remarquer plus haut, de l'artère et de la veine fémorales.

3° *A la cuisse*, le psoas-iliaque constitue par sa face antérieure la partie externe du plancher du triangle de Scarpa. — Sa face postérieure repose sur la capsule fibreuse de l'articulation de la hanche.— Son bord interne répond au bord externe du pectiné et forme avec lui une gouttière où se loge l'artère fémorale. — Son bord externe est longé par le couturier et par le droit antérieur de la cuisse.

Le psoas-iliaque est séparé du bord antérieur de l'os coxal et de la capsule de la hanche par une bourse séreuse d'un développement remarquable, qui communique parfois avec la synoviale articulaire. Une deuxième bourse séreuse se développe entre le tendon du muscle et la face antérieure du petit trochanter.

Action.—Considéré au point de vue de son action, le muscle psoas-iliaque fléchit la cuisse sur le bassin; en outre, il rapproche le fémur de la ligne médiane et lui fait exécuter un mouvement de rotation en dehors. Dans la station verticale, le psoas-iliaque prend son point d'insertion fixe sur le fémur; agissant alors sur la colonne vertébrale et le bassin, il les fléchit en avant. S'il ne se contracte que d'un côté, il fléchit encore le tronc; mais il l'incline en même temps de son côté, et lui imprime un mouvement de rotation, en vertu duquel sa face antérieure est tournée du côté opposé.

Variétés. — Le psoas peut présenter dans son volume et dans l'étendue de ses insertions d'origine quelques variations peu importantes. J'ai vu, plusieurs fois, dans des cas de développement exagéré, le muscle psoas-iliaque venir faire une forte saillie entre l'artère et la veine fémorale, qui se trouvaient ainsi séparées par un intervalle de plus d'un centimètre. — Les deux portions du muscle psoas-iliaque peuvent ne se réunir qu'à leur insertion trochantérienne (Horner, Lieutaud, Macalister). — On a observé (Meckel, Reid et Taylor), en avant du psoas, des faisceaux surnuméraires constituant des *psoas accessoires*. — De même sur le muscle iliaque, Macalister et Wood ont rencontré une lame musculaire surajoutée qui se rendait, comme l'iliaque lui-même, de la crête iliaque au tendon du psoas. — Il n'est pas très rare de rencontrer un faisceau distinct, situé en dedans du psoas et prenant naissance sur le détroit supérieur du bassin. — Le *petit muscle iliaque* n'est autre, comme nous l'avons déjà dit, que le faisceau extra-pelvien du psoas-iliaque, plus ou moins complètement différencié. — L'existence de ce faisceau, du reste, est constant chez l'homme; il est particulièrement développé chez certains mammifères qui, comme les cheiroptères, n'ont pas de fosse iliaque interne; il constitue à lui tout seul, dans ce cas, la portion iliaque du système psoas-iliaque.

§ III. — Petit psoas

Situé en avant du muscle précédent, le petit psoas (fig. 405, 1) est un muscle fort grêle, qui s'étend de la partie la plus élevée de la colonne lombaire au bord antérieur de l'os coxal.

Insertions. — Il se détache généralement du corps de la dernière vertèbre dorsale, du corps de la première lombaire et du disque fibro-cartilagineux qui sépare l'une de l'autre ces deux vertèbres. Les faisceaux charnus qui le constituent descendent sur la face antéro-interne du psoas sous la forme d'un ruban mince et aplati, qui dégénère à la partie moyenne de la région lombaire, souvent plus haut, en un simple tendon aponévrotique. Ce tendon, continuant la direction du corps charnu, s'élargit au fur et à mesure qu'il descend et vient se fixer sur l'éminence ilio-pectinée, ainsi que sur le *fascia*

iliaca (voy. le paragraphe suivant), avec lequel il contracte des connexions intimes.

Rapports. — Le petit psoas repose sur le grand psoas par sa face postérieure. Il présente, en avant, les mêmes rapports que ce dernier muscle.

Action. — Le muscle petit psoas est, chez l'homme, un organe rudimentaire et comme tel, il est dépourvu de toute fonction active.

Variétés. — J.-B. Perrin (*Medical Times and Gazette* 1872), sur 112 sujets qu'il a examinés, n'a trouvé le petit psoas que 32 fois. Theile (*Myologie*, trad. Jourdan) déclare ne l'avoir rencontré qu'une seule fois sur 20 cadavres; sur 32 sujets que j'ai examinés moi-même à cet égard, j'ai vu le petit psoas faire défaut sur 26. De pareils chiffres sont significatifs; ils nous autorisent à considérer l'absence du petit psoas comme étant l'état normal chez l'homme.

Comme tous les organes rudimentaires, le petit psoas est très variable : il n'est pas rare de le trouver réduit à un simple tendon. — Cruveilhier, Macalister l'ont vu double. — Macalister signale l'existence d'un faisceau charnu allant du grand au petit psoas. — Le même anatomiste a vu le petit psoas uniquement constitué par une expansion qui partait du bord interne du grand psoas. — Bankart, Pye-Smith et Philips (*Guy's Hosp. Reports*, t. XIV) signalent trois cas de petit psoas passant au-dessous de l'arcade crurale, pour venir s'attacher à la ligne rugueuse qui conduit du petit trochanter à la ligne âpre.

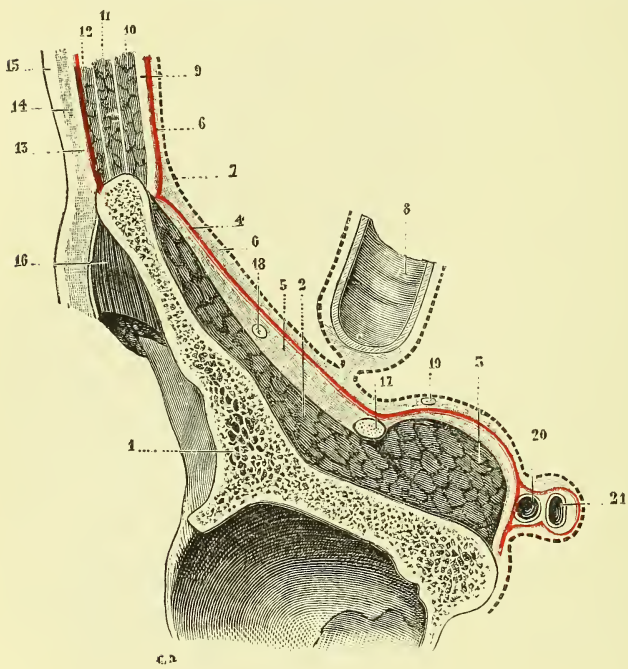

Fig. 407.

Coupe verticale et tranversale de la fosse iliaque interne (*schématique*).

1, os coxal. — 2, muscle iliaque. — 3, muscle psoas. — 4, fascia iliaca. — 5, couche cellulo-graisseuse profonde. — 6, couche cellulo-graisseuse superficielle ou sous-péritonéale. — 7, péritoine. — 8, cœcum. — 9, fascia transversalis. — 10, muscle transverse. — 11, petit oblique. — 12, grand oblique. — 13, aponévrose superficielle de l'abdomen. — 14, tissu cellulaire sous-cutané. — 15, peau. — 16, grand fessier. — 17, nerf crural. — 18, nerf fémoro-cutané. — 19, nerf génito-crural. — 20, artère iliaque externe. — 21, veine iliaque externe. — 22, arcade fémorale. — 25, petit trochanter.

§ IV. — Aponévrose lombo-iliaque ou fascia iliaca

Dispositions générales. — Au-devant du psoas-iliaque s'étale une des plus importantes aponévroses de l'économie, l'*aponévrose lombo-iliaque*, plus connue sous le nom de *fascia iliaca*. Cette aponévrose occupe transversalement toute la largeur de la fosse iliaque interne, et s'étend en hauteur depuis l'insertion supérieure du psoas jusqu'à l'insertion trochantérienne de ce muscle. Mais il s'en faut de beaucoup qu'elle présente partout le même aspect : réduite en haut, sur le psoas, aux proportions modestes d'une

simple toile celluleuse, elle s'épaissit graduellement en descendant dans le bassin et acquiert, au-devant du muscle iliaque, tous les caractères des aponévroses.

Insertions. — Le fascia iliaca s'insère *en dedans :* 1° sur toutes les vertèbres lombaires, en ménageant, au niveau de chacune d'elles, une espèce de pont pour le passage des artères et veines lombaires ; 2° sur la base du sacrum ; 3° sur le détroit supérieur du bassin ; à ce niveau, il envoie sur l'artère et la veine iliaques externes un feuillet plus ou moins délicat, qui applique ces vaisseaux contre le bord interne du psoas.

En dehors, il s'insère successivement, en allant de haut en bas : 1° sur l'aponévrose du carré des lombes, le long du bord externe du psoas ; 2° sur le ligament ilio-lombaire ; 3° sur la lèvre interne de la crête iliaque dans toute son étendue.

En haut, le fascia iliaca se termine en présentant un épaississement linéaire, une sorte d'arcade, l'arcade fibreuse du psoas, qui embrasse le psoas et sur laquelle vient s'insérer la portion correspondante du diaphragme.

En bas, au niveau de l'arcade crurale, le fascia iliaca adhère intimement, dans sa moitié externe, à la face inférieure de cette arcade. Sa partie interne, au contraire, ne contracte avec l'arcade crurale aucun rapport ; elle forme d'abord, sous le nom de *bandelette ilio-pectinée*, le côté externe de l'anneau crural ; puis, continuant son trajet descendant, elle recouvre la portion extra-pelvienne du psoas-iliaque, qu'elle accompagne jusqu'au petit trochanter. Nous verrons plus tard que le fascia iliaca se fusionne, à la cuisse, d'une part avec la portion de l'aponévrose fémorale qui descend du couturier, d'autre part avec l'aponévrose d'enveloppe du pectiné.

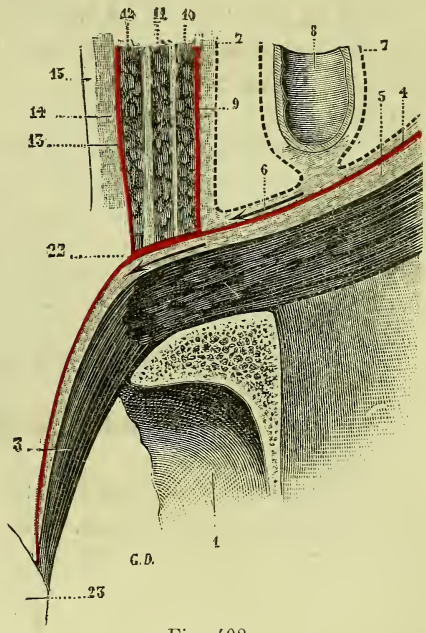

Fig. 408.
Coupe verticale de la fosse iliaque interne pratiquée suivant la direction du psoas (*schématique*).
(Même légende que pour la figure 407.)

Il résulte de la description qui précède que le fascia iliaca s'insère sur tout le pourtour du muscle psoas-iliaque. Il forme ainsi, avec la colonne lombaire et la fosse iliaque interne, une loge ostéo-fibreuse, qui est parfaitement close dans sa portion abdominale, et qui s'ouvre du côté de la cuisse au-dessous de la moitié externe de l'arcade crurale : c'est cette loge ostéo-fibreuse que Velpeau avait désignée sous le nom de *canal iliaque*.

Constitution anatomique. — L'aponévrose lombo-iliaque est essentiellement constituée par des faisceaux aponévrotiques à direction transversale,

auxquels viennent se joindre quelques faisceaux verticaux qui semblent dépendre du tendon du petit psoas. Une nappe de tissu cellulaire, assez mince en haut, fortement chargée de graisse en bas, la sépare du péritoine (fig. 408, 6). Une deuxième nappe cellulaire, également parsemée d'îlots graisseux, mais beaucoup plus épaisse que la précédente, s'étend au-dessous du fascia iliaca, entre cette aponévrose et les faisceaux charnus du psoas-iliaque (fig. 408, 5).

De ces deux couches cellulo-graisseuses, la couche superficielle, couche sus-aponévrotique ou sous-péritonéale, s'arrête à l'arcade crurale, par suite de l'insertion à ce niveau du *fascia transversalis* sur le *fascia iliaca*. Sa couche profonde ou sous-aponévrotique, au contraire, se continue au-dessous de l'arcade fémorale jusqu'à l'insertion du psoas-iliaque au petit trochanter.

On voit immédiatement, comme conséquence d'une pareille disposition anatomique, que la fosse iliaque interne présente deux variétés d'abcès se développant chacune dans l'une des couches cellulo-graisseuses précitées : un abcès superficiel ou sous-péritonéal, un abcès profond ou sous-aponévrotique. On voit encore que, dans les abcès sous-péritonéaux, la collection purulente s'arrêtera à l'arcade fémorale, tandis que, dans les abcès sous-aponévrotiques, elle descendra au-dessous de cette arcade et envahira la cuisse jusqu'au petit trochanter. — (Voy. à ce sujet la figure 408, dans laquelle les flèches indiquent la direction suivie par les collections purulentes.)

ARTICLE III

RÉGION SUPÉRIEURE OU DIAPHRAGMATIQUE

Cette région, limite séparative du thorax et de l'abdomen, répond à la face interne des côtes inférieures. Elle ne renferme qu'un seul muscle, le *diaphragme*.

DIAPHRAGME

Le diaphragme (fig. 409) est un muscle aplati et fort large, séparant, à la manière d'une cloison transversale (*septum transversum*), la cavité thoracique de la cavité abdominale. Il affecte la forme d'une voûte demi-sphérique ou dôme, dont la cavité est dirigée vers l'abdomen et dont le pourtour s'insère sur la circonférence inférieure du thorax.

Constitution anatomique et insertions. — Charnue à sa périphérie, la cloison diaphragmatique présente à sa partie centrale une large aponévrose sur laquelle viennent prendre naissance tous les faisceaux constitutifs du muscle. Cette aponévrose, connue sous le nom de *centre phrénique* (*centre tendineux*, *tendon central* de quelques auteurs), revêt la forme d'un trèfle, auquel on peut considérer trois parties ou folioles : une foliole antérieure ou moyenne et deux folioles latérales. La foliole antérieure est généralement la plus petite; vient ensuite celle de gauche et enfin la foliole droite.

Le centre phrénique présente la structure des vrais tendons. Très riche en vaisseaux lymphatiques, il est devenu, dans ces derniers temps, un champ d'étude de prédilection pour les histologistes, qui ne sont pas encore d'accord sur le mode d'origine de ces lymphatiques et tout particulièrement sur leurs rapports avec la cavité péritonéale.

De tout le pourtour du trèfle aponévrotique s'échappent des faisceaux charnus, qui vont comme autant de rayons divergents chercher insertion sur la paroi thoracique. Ces faisceaux forment un plan à peu près continu; mais,

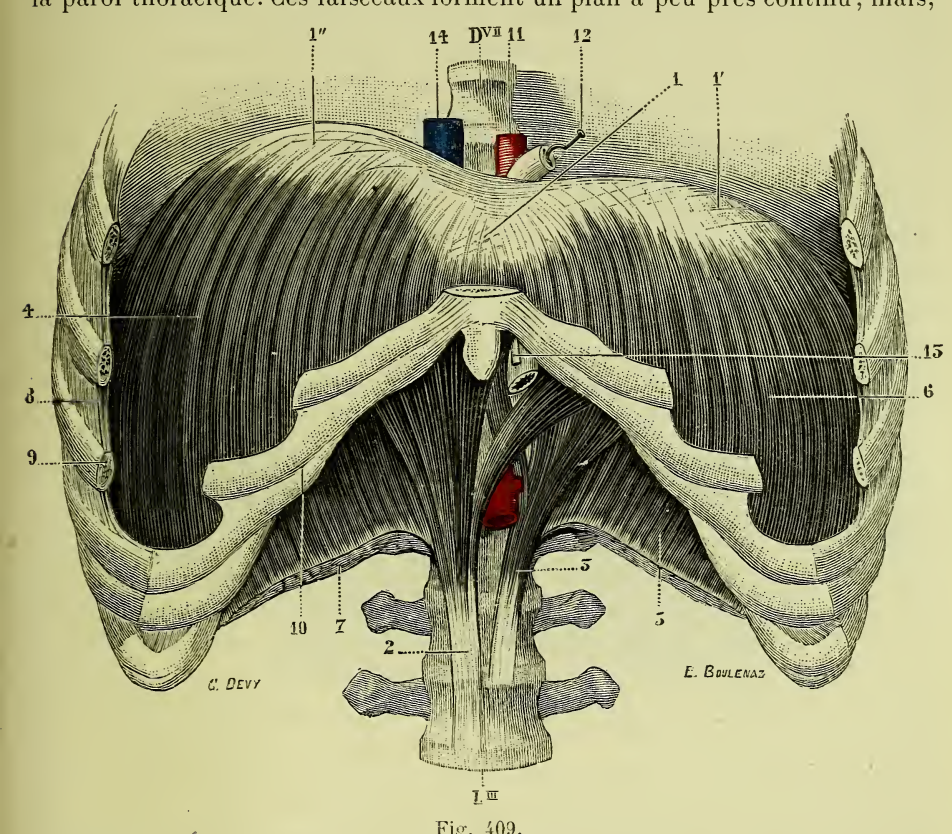

Fig. 409.
Diaphragme, vu par sa face convexe.

1, centre phrénique, avec 1′, sa foliole gauche et 1″, sa foliole droite. — 2, pilier droit du diaphragme. — 3, pilier gauche. — 4, faisceaux charnus du diaphragme, allant s'insérer sur les côtes du côté droit. — 5, faisceaux postérieurs, allant s'insérer sur les arcades fibreuses du psoas et du carré des lombes. — 6, faisceaux allant s'insérer sur les côtes du côté gauche. — 7, coupe des faisceaux postérieurs au niveau de leurs insertions sur les arcades fibreuses. — 9, section de la huitième côte. — 10, huitième cartilage costal. — 11, aorte thoracique. — 12, œsophage érigné à gauche. — 13, pneumogastrique gauche. — 14, veine cave inférieure. — DVII, septième vertèbre dorsale. — LIII, troisième vertèbre lombaire.

pour la commodité de la description, il me paraît bon de les diviser en trois groupes, savoir : des *faisceaux antérieurs* ou *sternaux*, des *faisceaux latéraux* ou *costaux*, des *faisceaux postérieurs* ou *lombaires*.

1° Les *faisceaux sternaux* se détachent de la partie antérieure de la foliole moyenne. Ils forment deux faisceaux rectangulaires, qui viennent s'insérer d'autre part, après un trajet à peu près horizontal, sur la base de

l'appendice xiphoïde. Ces deux faisceaux ne sont quelquefois séparés l'un de l'autre que par un espace linéaire correspondant à la ligne médiane. Mais le plus souvent cet espace séparatif est plus prononcé : grâce à lui, se trouve établie une communication directe entre le tissu cellulaire du médiastin et le tissu cellulaire sous-péritonéal, d'où la possibilité pour un abcès rétro-sternal de descendre derrière la paroi abdominale antérieure.

2° Les *faisceaux costaux* prennent naissance sur les côtés de la foliole moyenne et sur la plus grande partie de la foliole latérale. De là, ils se portent obliquement en bas et en dehors et viennent s'insérer, d'autre part, sur la face interne et le bord supérieur des six dernières côtes, par autant de digitations qui s'entre-croisent avec les digitations correspondantes du transverse de l'abdomen. Entre les faisceaux costaux et les faisceaux sternaux, existe bien souvent un intervalle dépourvu de fibres musculaires, au niveau duquel la plèvre et le péritoine sont directement adossés. L'absence des faisceaux sternaux ménage enfin, quand elle existe, une communication beaucoup plus large encore entre le thorax et l'abdomen.

3° Les *faisceaux lombaires* se détachent de la partie postérieure, fortement échancrée, de notre trèfle aponévrotique. Nous devons, quant à leur deuxième insertion, les examiner séparément au niveau de la colonne vertébrale, au niveau du psoas, au niveau du carré des lombes :

a. Au niveau de la colonne vertébrale, les fibres postérieures du diaphragme forment deux gros faisceaux appelés *piliers du diaphragme*. Ces deux piliers descendent en avant de la colonne vertébrale et viennent se fixer : le droit sur les corps vertébraux des trois premières lombaires et sur les disques intervertébraux qui les séparent; le gauche, un peu plus court, aux deux premières lombaires. Au cours de son trajet, chacun des piliers envoie à son congénère un faisceau anastomotique, qui croise obliquement la ligne médiane. — M. Rouget, auquel nous devons une très intéressante étude du muscle diaphragme (*Bull. Soc. de Biologie*, 1851, p. 165), a appelé l'attention sur un faisceau, un peu trop oublié des anatomistes, qui se détache de la face antérieure du pilier droit, à la hauteur du bord postérieur de l'orifice œsophagien, et qui vient ensuite se perdre dans le mésentère. C'est là une disposition qu'il a rencontrée constamment et qui ne serait pas sans analogie avec ce qu'on observe sur le diaphragme des oiseaux.

b. Au niveau du psoas, les faisceaux descendants du diaphragme viennent se jeter sur une arcade fibreuse, l'*arcade fibreuse du psoas* (7), qui s'étend du corps de la deuxième vertèbre lombaire à la base de l'apophyse transverse de la première, et qui croise, à la manière d'un pont, la face antérieure du psoas. Au point de vue de sa constitution anatomique, cette arcade fibreuse peut être considérée comme le bord supérieur épaissi du *fascia iliaca* (p. 613).

c. Au niveau du carré des lombes, les faisceaux postérieurs du diaphragme s'insèrent sur une arcade similaire, l'*arcade du carré des lombes* ou *ligament cintré du diaphragme* (6), qui s'étend transversalement, en avant du carré, des apophyses transverses des deux premières vertèbres lombaires au sommet

de la douzième côte. Cette deuxième arcade n'est autre que le bord supérieur plus ou moins épaissi du feuillet antérieur de l'aponévrose du transverse.

Orifices du diaphragme. — Le diaphragme nous présente un premier orifice destiné à la veine cave inférieure (14). Cet *orifice veineux* est situé sur le centre phrénique au point de rencontre de la foliole droite avec la foliole moyenne. Il présente un aspect quadrilatère et adhère intimement par son pourtour à la tunique externe du vaisseau qui le traverse.

Les deux piliers du diaphragme sont séparés l'un de l'autre, sur la ligne

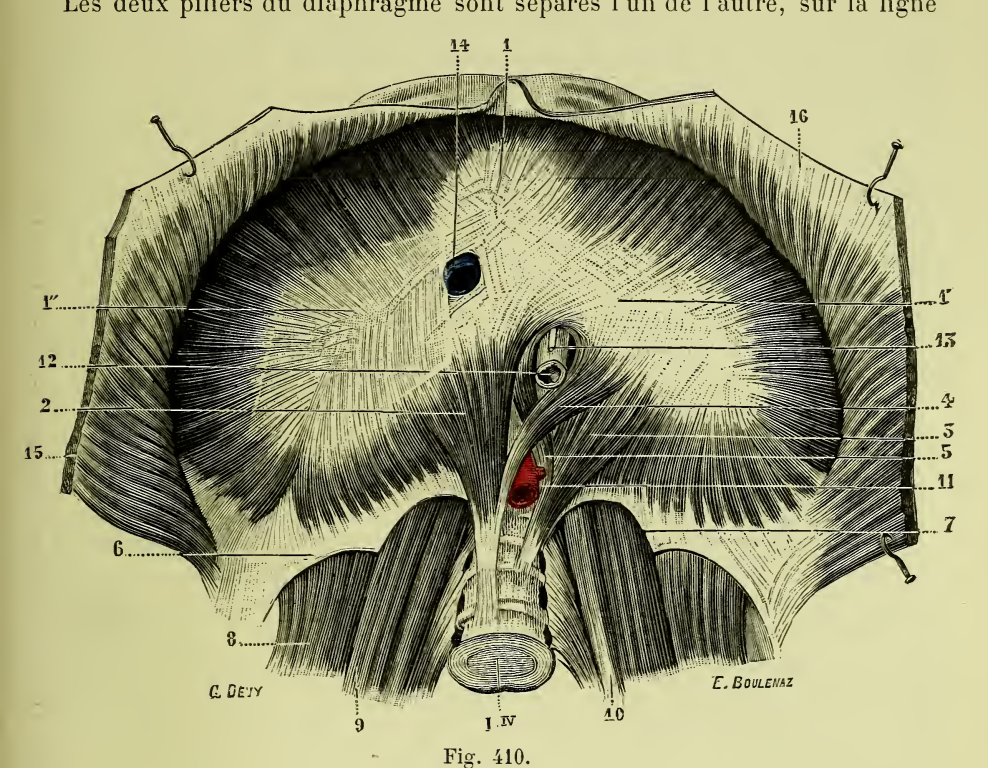

Fig. 410.

Diaphragme, vu par sa face concave.

1, centre phrénique, avec 1', sa foliole gauche et 1 ', sa foliole droite. — 2, pilier droit du diaphragme. — 3, pilier gauche. — 4, faisceau oblique, se rendant du pilier gauche au pilier droit. — 5, faisceau oblique, se rendant du pilier droit au pilier gauche. — 6, arcade fibreuse du carré des lombes. — 7, arcade fibreuse du psoas. — 8, carré des lombes. — 9, grand psoas. — 10, petit psoas. — 11, artère aorte. — 12, œsophage. — 13, pneumogastrique gauche. — 14, veine cave inférieure. — 15, 16, paroi abdominale érignée en dehors et en haut.

médiane, par un espace ovalaire à grand diamètre vertical. Cet espace est naturellement rétréci par les faisceaux anastomotiques que les piliers s'envoient mutuellement. Il est, en outre, divisé par ces mêmes faisceaux en deux orifices distincts : 1° un *orifice supérieur* ou *œsophagien*, ainsi appelé parce qu'il donne passage à l'œsophage, portant sur ses parois les deux pneumogastriques (12); 2° un *orifice inférieur* ou *aortique*, traversé par l'aorte (11), le canal thoracique et la grande veine azygos. Le premier de ces deux orifices est entièrement formé par des faisceaux musculaires ; l'autre est en grande partie circonscrit par du tissu fibreux.

M. Rouget a signalé, comme entrant normalement dans la constitution de l'anneau œsophagien, l'existence de fibres musculaires, un peu plus pâles que le reste du muscle, qui se dirigent vers l'œsophage et « s'y terminent ou décrivent le plus souvent des anses qui s'entre-croisent avec celles du côté opposé ». C'est là évidemment un rudiment du sphincter œsophagien, si développé chez les rongeurs.

Rapports. — Nous examinerons séparément, à ce point de vue, la face convexe, la face concave, les piliers.

a. La face *convexe* ou *thoracique* du muscle diaphragme répond, par sa partie moyenne, au péricarde qui la sépare du cœur et adhère au centre phrénique d'une façon intime. Latéralement, elle est en rapport avec la plèvre qui la sépare des poumons. — La voussure du diaphragme est un peu plus considérable à droite qu'à gauche, à cause de la présence du foie. Comme conséquence de cette voussure, il existe entre les côtes et la portion correspondante du diaphragme un sillon angulaire, le *sillon costo-diaphragmatique*, dont la hauteur augmente dans l'expiration et diminue au contraire au moment de l'inspiration. — Dans le sillon costo-diaphragmatique s'enfoncent la plèvre et une lame plus ou moins amincie de la masse pulmonaire. La hauteur à laquelle remonte la convexité du diaphragme est très variable : on conçoit facilement, en effet, que le muscle s'abaisse au moment de l'inspiration et s'élève, au contraire, pendant l'expiration. Dans la respiration normale, il s'élève jusqu'à la cinquième côte à droite, jusqu'à la sixième à gauche. Mais il peut, dans les expirations forcées, atteindre la quatrième côte à droite et la cinquième à gauche.

b. La *face concave* ou *abdominale* est soulevée à droite par le foie; à gauche, elle répond à la grosse tubérosité de l'estomac et à la rate. Cette face est recouverte par le péritoine dans toute son étendue, excepté au niveau du bord postérieur du foie où la séreuse se replie pour former le ligament coronaire, et laisse en contact direct le muscle et le viscère. La face inférieure du diaphragme est encore en rapport en arrière, par sa partie la plus inférieure, avec l'extrémité supérieure des reins et les capsules surrénales.

c. Les *piliers* du diaphragme reposent par leur face postérieure sur la colonne vertébrale. Ils répondent par leur face antérieure au pancréas et à la troisième portion du duodénum qui les croisent transversalement. Chacun des piliers est en outre traversé de haut en bas par les nerfs grand et petit splanchniques.

Action. — Le diaphragme est un muscle essentiellement inspirateur. La portion du centre phrénique qui adhère au péricarde pouvant être considérée comme à peu près immobile, par suite de la continuité du péricarde avec le ligament suspenseur du cœur (voy. *Aponévroses du cou*), chaque faisceau du muscle représente un arc à concavité dirigée en bas, dont l'une des extrémités répond à ce point central immobile, tandis que l'autre vient s'insérer sur un point quelconque de la base du thorax. Le premier temps de la contraction a pour résultat de redresser cette courbure, de transformer le faisceau arciforme en faisceau rectiligne, et conséquemment d'agrandir le

diamètre vertical du thorax. Mais ce n'est pas tout : dans un deuxième temps, les faisceaux costaux du diaphragme, prenant toujours leur point fixe sur la région centrale sus-indiquée, agissent sur les côtes, et, comme les côtes sont placées sur un plan inférieur, elles les élèvent. Or, en raison même de leur mode d'articulation avec la colonne vertébrale, les arcs costaux ne peuvent être élevés, sans se porter en même temps en dehors et en avant. Le deuxième temps de la contraction musculaire a donc pour résultat immédiat l'agrandissement du diamètre transversal et du diamètre antéro-postérieur de la poitrine.

Le diaphragme dilate donc le thorax en agrandissant à la fois les trois principaux diamètres de cette cavité. Comme conséquence naturelle, l'abdomen se trouve rétréci et les viscères abdominaux rejetés vers la paroi antérieure qui se soulève.

Le diaphragme agit-il, pendant ses contractions, sur les différents orifices que nous avons mentionnés plus haut? On admet généralement que l'orifice de la veine cave inférieure, taillé comme à l'emporte-pièce dans le centre phrénique, ne saurait être influencé par les contractions de la partie charnue; il en est de même de l'orifice aortique, qui est constitué dans la plus grande partie de sa circonférence par du tissu fibreux. Quant à l'orifice œsophagien, qui est formé par des plans musculaires courbes se regardant par leur concavité, il est forcément rétréci à chaque contraction musculaire, ou, ce qui revient au même, à chaque inspiration : du même coup, se trouve comprimée la portion de l'œsophage qui traverse cet orifice. C'est là une condition des plus heureuses, comme l'a fait remarquer Bérard, cette compression de l'œsophage ayant pour effet de s'opposer à l'évacuation par les voies supérieures du contenu de l'estomac, lequel est comprimé, lui aussi, à chaque mouvement inspiratoire.

Variétés. — Macalister a signalé (*loc. cit.*) des faisceaux musculaires qui passaient directement de la partie postérieure du diaphragme dans le psoas et dans le carré des lombes. — On voit quelquefois des faisceaux charnus à direction oblique passer, soit en avant, soit en arrière de l'aorte (Theile, *Myologie*, p. 193). — Le faisceau provenant de la douzième côte peut faire défaut ; par contre, il existe parfois un faisceau surnuméraire prenant naissance sur la sixième côte. — Chacun des piliers peut présenter de nombreuses variations, portant sur son volume et sur ses dimensions verticales. — Henle (*Muskellehre*, p. 83) signale un faisceau surajouté qui se rendait des neuvième et septième côtes au sternum ; il ne me paraît être qu'un faisceau aberrant du transverse de l'abdomen. — Dursy (*Henle u. Pfeufer's Zeitschrift*, vol. XXXIII, p. 45) a rencontré sur un sujet, au-dessous du diaphgrame, deux faisceaux surnuméraires, l'un à gauche, l'autre à droite, qui venaient se perdre sur le centre phrénique. — Knox a décrit (*London Med. Gazette*, 1842, p. 531), sous le nom de *muscle hépatico-diaphragmatique* un faisceau surnuméraire, qui se détachait de la moitié gauche du centre phrénique, croisait l'œsophage et venait se terminer par deux languettes distinctes, sur le péritoine, en avant du pilier droit et sur la face inférieure du foie, au niveau du canal veineux. — Rouget (*loc. cit.*) a retrouvé le faisceau hépatico-diaphragmatique et l'a rapproché d'un appareil musculaire spécial qu'il a découvert, chez quelques oiseaux, entre le diaphragme et le foie. — Le même observateur (*loc. cit.*) a rencontré un faisceau musculaire qui se détachait du diaphragme, au niveau du bord supérieur de l'orifice œsophagien, et descendait sur la face antérieure de l'estomac.

Voyez au sujet des variations du muscle diaphragme : Luschka, *Die Brustorgane des Menschen*, Tübingen, 1857 ; Rouget, *Le diaphragme chez les mammifères, les oiseaux et les reptiles*, in Bull. Soc. de Biologie, t. III, 1851, p. 165; Ledouble, *Contribution à l'histoire des anomalies musculaires du diaphragme*, in Bull. Soc. d'Anthr., 1883, p. 835.

CHAPITRE VI

MUSCLES DE L'ÉPAULE

Six muscles, dits muscles de l'épaule, rattachent le premier segment du membre supérieur à l'humérus. Ce sont : le *deltoïde*, le *sus-épineux*, le *sous-épineux*, le *grand rond*, le *petit rond* et le *sous-scapulaire*. De ces six muscles, un seul, le deltoïde, se détache à la fois des deux os qui constituent l'épaule; tous les autres prennent exclusivement naissance sur l'omoplate.

§ I. — Deltoïde

Le deltoïde (fig. 385, 2 et 411, 7), ainsi appelé en raison de sa forme triangulaire (Δ grec), embrasse, à la manière d'un triangle ou plutôt d'un demi-cône, l'articulation scapulo-humérale. C'est à la fois le plus superficiel et le plus volumineux des muscles de l'épaule.

Insertions. — Il s'insère, *en haut :* 1° sur le tiers ou la moitié externe du bord antérieur de la clavicule; 2° sur le bord externe de l'acromion; 3° sur le bord postérieur (lèvre inférieure) de l'épine de l'omoplate, dans toute son étendue. Ces diverses insertions d'origine se font, sur la clavicule par des fibres charnues, sur l'acromion par des fibres charnues entremêlées de fibres tendineuses fort courtes, sur l'épine de l'omoplate à l'aide d'un véritable tendon fort large et très résistant.

De cette longue ligne d'insertions supérieures, les faisceaux *moyens* ou *acromiaux* se portent verticalement en bas; les faisceaux *antérieurs* ou *claviculaires*, obliquement en bas, en dehors et en arrière; les faisceaux *postérieurs* ou *spinaux*, obliquement en bas, en dehors et en avant. Tous convergent vers l'empreinte deltoïdienne de l'humérus et s'y insèrent à l'aide d'un fort tendon triangulaire. Il n'est pas rare de voir quelques-uns des faisceaux claviculaires du deltoïde se fixer sur le tendon même du grand pectoral.

Comme le muscle grand fessier, le deltoïde est constitué par une série de colonnettes charnues plus ou moins isolables, mais dont le nombre, évalué à dix par Albinus, porté à dix-huit ou vingt par Cruveilhier, varie, on peut le dire, avec chaque sujet et pour chaque observateur. Jamais, dans les conditions normales, le deltoïde n'est divisé en portions réellement distinctes;

il forme une nappe compacte et indivise, et les expressions de *portion claviculaire*, *portion acromiale*, *portion spinale*, empruntées à la myologie comparée (carnassiers) par quelques anatomistes, ne sont nullement applicables à l'homme.

Le chat, qui est à ce point de vue un excellent sujet d'étude, nous présente trois muscles deltoïdiens parfaitement distincts : un muscle deltoïdien antérieur, un muscle deltoïdien moyen, un muscle deltoïdien postérieur, que Strauss-Durckeim (*Anat. du chat*, t. II, p. 238 et 351) décrit sous les noms significatifs de *delto-claviculaire*, *delto-acromial*, *delto-spinal*. La division du deltoïde commence à apparaître chez les singes inférieurs et s'accentue chez les lémuriens.

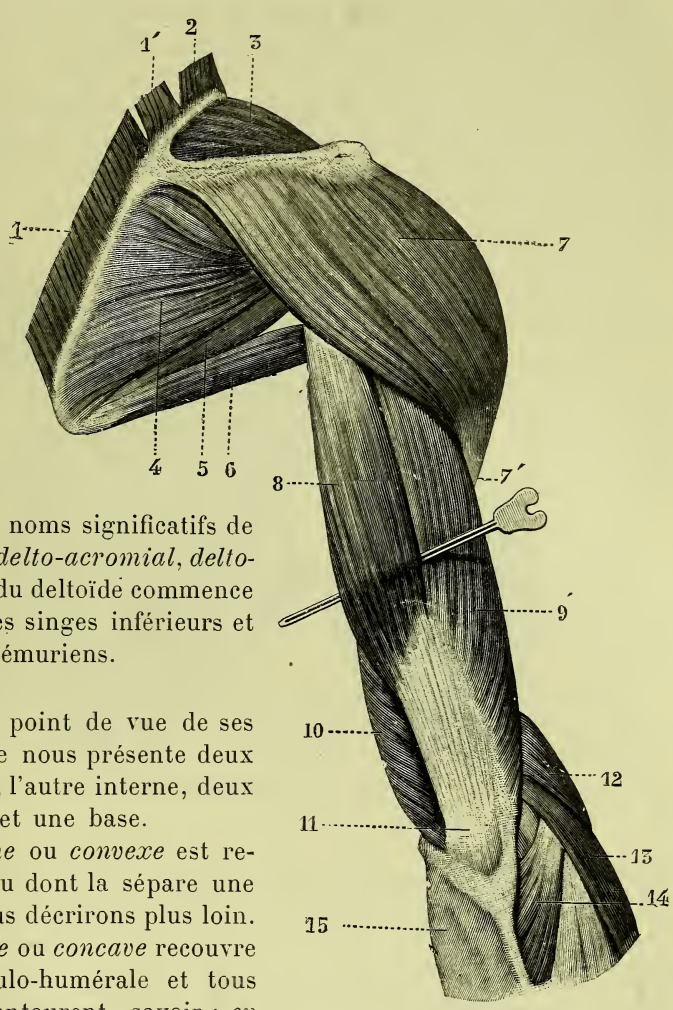

Fig. 411.

Muscles du l'épaule et du bras, vus par leur face postérieure.

1, rhomboïde. — 1', faisceau supérieur de ce muscle ou petit rhomboïde. — 2, angulaire de l'omoplate. — 3, sus-épineux. — 4, sous-épineux. — 5, petit rond. — 6, grand rond. — 7, deltoïde avec 7', son insertion à l'humérus. — 8, longue portion du triceps brachial. — 9, vaste externe. — 10, vaste interne. — 11, olécrâne. — 12, long supinateur. — 13, premier radial externe. — 14, anconé. — 15, aponévrose de l'avant-bras.

Rapports. — Au point de vue de ses rapports, le deltoïde nous présente deux faces, l'une externe, l'autre interne, deux bords, un sommet et une base.

a. Sa *face externe* ou *convexe* est recouverte par la peau dont la sépare une aponévrose que nous décrirons plus loin.

b. Sa *face interne* ou *concave* recouvre l'articulation scapulo-humérale et tous les organes qui l'entourent, savoir : *en arrière*, les muscles sous-épineux, petit rond, grand rond, longue portion du triceps; *en dehors*, la longue portion du biceps et le tendon du sus-épineux; *en avant*, l'apophyse coracoïde et les trois muscles qui s'en détachent, plus le sous-scapulaire et le grand pectoral; une bourse séreuse, très développée et constante, est située entre le deltoïde et la grosse tubérosité de l'humérus.

c. Le *sommet*, dirigé en bas, répond au tendon huméral du deltoïde.

Ce tendon s'enfonce comme un coin dans le bord supérieur du muscle brachial antérieur, qui présente à cet effet une échancrure en forme de V.

d. La *base* ou ligne d'insertion supérieure du deltoïde correspond exactement à la ligne d'insertion scapulaire du trapèze. Le trapèze et le deltoïde semblent donc former un muscle unique, divisé en deux portions par une longue intersection osseuse, que constituent d'arrière en avant l'épine de l'omoplate, l'acromion, la clavicule. L'anatomie comparée justifie pleinement une pareille interprétation : chez les animaux non claviculés, en effet, le faisceau antérieur du trapèze se continue avec le faisceau antérieur du deltoïde pour constituer un muscle unique, le grand muscle céphalo-huméral (*hyène*, *blaireau*, *cheval*).

e. Le *bord postérieur* du deltoïde, oblique en bas et en dehors, croise successivement les muscles sous-épineux, petit rond, long triceps et vaste externe (fig. 412).

f. Le *bord antérieur*, également oblique en bas et en dehors, est séparé du grand pectoral par un interstice triangulaire à base supérieure, l'*espace delto-pectoral :* dans cet espace cheminent, comme nous l'avons déjà vu à propos du grand pectoral (p. 588), la veine céphalique et, au-dessous d'elle, l'artère acromio-thoracique.

Action. — Le deltoïde est le muscle abducteur ou élévateur du bras. En outre, en raison de leur obliquité de sens contraire, les faisceaux antérieurs portent l'humérus en avant, les faisceaux postérieurs le portent en arrière.

Par l'action seule du deltoïde, l'élévation du bras ne dépasse guère l'horizontale, l'humérus rencontrant alors le sommet de l'acromion. L'élévation de l'humérus au-dessus de l'horizontale résulte d'un mouvement de bascule de l'omoplate, en vertu duquel son angle inférieur se porte en avant et son angle antérieur en haut.

Variétés. — On a constaté l'absence des faisceaux claviculaires (Otto), l'absence des faisceaux acromiaux (Macalister). — J'ai rencontré plusieurs fois l'indépendance de la portion claviculaire ; l'indépendance de la portion acromiale est signalée par Macalister. — Parmi les faisceaux surajoutés qui viennent parfois renforcer le deltoïde, nous signalerons : 1° des faisceaux prenant naissance sur le bord spinal de l'omoplate (*basio-deltoideus* de Krause) ; c'est là une disposition essentiellement simienne ; 2° des faisceaux insérés sur l'aponévrose du sous-épineux (*fasciculus infraspinatus deltoideus* de Gruber) ; 3° des faisceaux se détachant du bord axillaire, signalés pour la première fois par Albinus, décrits de nouveau plus tard par Meckel et Theile et auxquels Calori a donné tout récemment (*Mem. dell. Instit. Accad. di Bologna*, 1868, t. VI, p. 164) le nom de *costo-deltoideus*. — J'ai décrit (*Anom. muscul.*, p. 338), sous le nom de faisceau *cléido-épitrochléen*, un faisceau surnuméraire du deltoïde, qui se détachait de la clavicule, descendait en dehors de la veine céphalique et se terminait, à l'aide d'un tendon aminci et fort grêle, sur l'épitrochlée. — Gruber a signalé, sous le nom de *scapulo-humeralis digastricus* (*Wirchow's Arch.*, vol. XXXII, p. 218), un faisceau charnu, situé entre le deltoïde et le sous-épineux et divisé par une intersection tendineuse en deux ventres : il s'insérait, d'une part, sur la base de l'acromion et les deux tiers de l'épine de l'omoplate, d'autre part sur l'humérus entre le deltoïde et le triceps. — Hyrtl (*Anat. des Menschen*) décrit un petit faisceau surnuméraire, qui naissait profondément de l'acromion et se fixait, en bas, sur la capsule articulaire, dont il constituait un muscle tenseur. — Les formations musculaires que l'on a décrites sous le nom de *tensor fasciæ deltoideæ* me paraissent devoir être rattachées au panicule charnu des mammifères. — Le muscle

deltoïde peut présenter des connexions plus ou moins intimes (fusion, échanges de faisceaux) avec le grand pectoral, avec le trapèze, avec le brachial antérieur, avec le sous-épineux, avec le long supinateur.

§ II. — Sus-épineux

Logé dans la fosse sus-épineuse, le sus-épineux (fig. 412, 3) est un muscle pyramidal et triangulaire, s'étendant de cette fosse à l'extrémité supérieure de l'humérus.

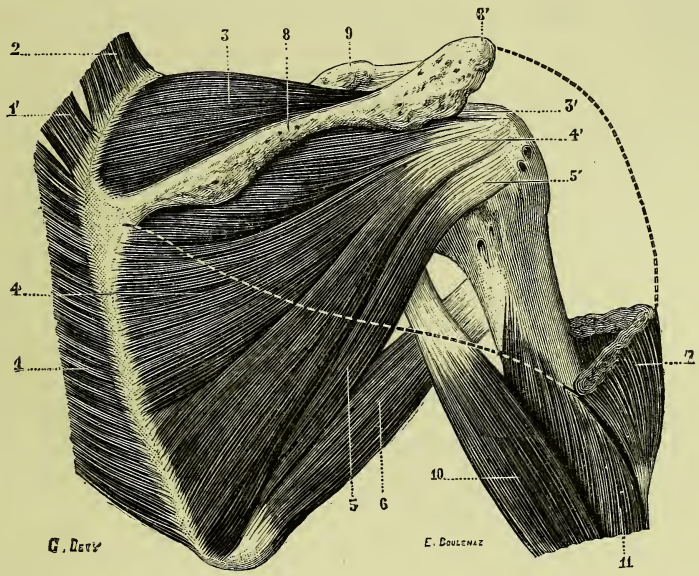

Fig. 412.
Muscles de l'épaule, vus par leur face postérieure.

1, rhomboïde. — 1', faisceau supérieur de ce muscle (petit rhomboïde). — 2, angulaire de l'omoplate. — 3, sus-épineux. — 3', tendon de ce muscle. — 4, sous-épineux. — 4', tendon de ce muscle. — 5, petit rond. — 5', tendon de ce muscle. — 6, grand rond. — 7, deltoïde. — 8, épine de l'omoplate, avec 8', l'acromion. — 9, apophyse coracoïde. — 10, longue portion du triceps. — 11, vaste externe.

Insertions. — Il s'attache, en dedans, aux deux tiers internes de la fosse sus-épineuse, ainsi qu'à la face profonde de l'aponévrose qui le recouvre. De là, ses fibres, se portant en dehors et en avant, se jettent autour d'un tendon, qui se dégage du muscle en atteignant l'articulation scapulo-humérale et qui vient se fixer sur la facette supérieure du trochiter, en contractant à ce niveau des connexions intimes avec la capsule articulaire.

Rapports. — Le sus-épineux est recouvert tout d'abord par le trapèze. Plus en dehors, il glisse au-dessous de l'articulation acromio-claviculaire et du ligament acromio-coracoïdien et se met alors en rapport avec le deltoïde. Il recouvre la fosse sus-épineuse, le nerf et les vaisseaux sus-scapulaires.

Action. — Auxiliaire du deltoïde, le muscle sus-épineux élève le bras, tout en lui imprimant (Duchenne) un léger mouvement de rotation en dedans. Il

est encore pour l'articulation de l'épaule une espèce de ligament actif, maintenant la tête humérale contre la cavité glénoïde de l'omoplate.

Variétés. — Le sus-épineux est un muscle *singulièrement invariable*, pour employer une expression de Macalister. Cet anatomiste a vu, cependant, sur un sujet, le sus-épineux renforcé par un petit faisceau qui se détachait du ligament supra-capsulaire.

§ III. — Sous-épineux

Le sous-épineux (fig. 412, 4) est un muscle aplati et triangulaire, dont la base correspond à la fosse sous-épineuse et le sommet à l'extrémité supérieure de l'humérus.

Insertions. — Il prend naissance : 1° sur les deux tiers internes de la fosse sous-épineuse; 2° sur la face profonde de l'aponévrose qui le recouvre; 3° sur une cloison fibreuse qui le sépare du grand rond et du petit rond.

De là, ses faisceaux convergent tous vers l'articulation de l'épaule : les supérieurs suivent un trajet horizontal; les inférieurs, un trajet presque vertical; les moyens, un trajet oblique en haut et en dehors. En atteignant l'articulation, ils se jettent tous sur un tendon aplati, qui vient s'attacher à la facette moyenne du trochiter, en se confondant en partie à ce niveau avec la capsule articulaire.

Rapports. — Recouvert par le trapèze, par le deltoïde et par la peau, le sous-épineux recouvre la fosse sous-épineuse dont le séparent le nerf et les vaisseaux sus-scapulaires. Le long de son bord externe, il répond successivement au grand rond et au petit rond.

Action. — Le sous-épineux imprime à l'humérus un mouvement de rotation en dehors. En même temps, il applique la tête humérale contre la cavité glénoïde, jouant ainsi, comme le précédent, le rôle d'un ligament actif pour l'articulation de l'épaule.

Variétés. — Le sous-épineux peut être renforcé au niveau de son tendon huméral, par un faisceau provenant du deltoïde (Meckel, Theile, Knott).— Knott (*Proc. of roy. Irish Acad.*, 1881) a décrit, sous le nom de *Infra-spinatus minor*, les faisceaux supérieurs du sous-épineux plus ou moins différenciés du muscle distinct. Je désignerai sous le nom de *sous-épineux superficiel*, un faisceau observé par Macalister et par Wood, en arrière du sous-épineux, qui s'étendait du bord spinal de l'omoplate à la grosse tubérosité de l'humérus. — Il n'est pas très rare de voir le sous-épineux entièrement confondu avec le petit rond.

§ IV. — Petit rond

Le petit rond (fig. 412, 5) est un petit muscle cylindrique, longeant le bord externe du muscle sous-épineux.

Insertions. — Il s'insère, d'une part : 1° sur la moitié supérieure de cette facette étroite et longitudinale qui s'étend le long du bord axillaire de l'omoplate, entre ce bord et la fosse sous-épineuse; 2° sur une cloison fibreuse qui le sépare du sous-épineux; 3° sur une deuxième cloison fibreuse qui le sépare

du grand rond, muscle situé au-dessous de lui; 4° sur la partie inférieure de l'aponévrose sous-épineuse.

De ces nombreuses surfaces d'insertion, le petit rond se porte obliquement en haut et en dehors et vient s'attacher, à l'aide d'un fort tendon, sur la facette inférieure du trochiter (fig. 413, 3).

Rapports. — Le petit rond est recouvert en arrière par la peau et par le deltoïde. Il recouvre en avant la longue portion du triceps, au moment où elle va s'insérer à la fossette sous-glénoïdienne. — Contigu au grand rond, au niveau de son origine, il en est séparé plus loin par un espace angulaire dont la base répond à l'humérus. — Contigu au sous-épineux dans toute son étendue, il est séparé de ce muscle, en bas par une cloison fibreuse très résistante, en haut par une simple cloison celluleuse.

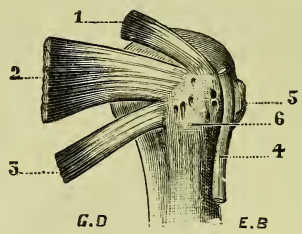

Fig. 413.
Muscles de la grosse tubérosité de l'humérus.

1, sus-épineux. — 2, sous-épineux. — 3, petit rond. — 4, tendon de la longue portion du biceps dans sa coulisse. — 5, petite tubérosité ou trochin. — 6, grosse tubérosité ou trochiter.

Action. — Le petit rond a la même action que le sous-épineux : il imprime à l'humérus un mouvement de rotation en dehors, en même temps qu'il applique la tête humérale contre la cavité glénoïde.

Variétés. — Quand on examine avec attention l'insertion humérale du petit rond, on s'aperçoit que, tandis que la plus grande partie des fibres se fixent, à l'aide d'un tendon, sur la grosse tubérosité humérale, quelques faisceaux s'insèrent directement sur le col chirurgical, au-dessous de cette dernière tubérosité. Ces faisceaux sous-trochitériens peuvent s'isoler du reste du muscle (Gruber, Knott, moi-même). — Gruber, qui a décrit ce faisceau sous le nom de *teres minimus*, le considère, à tort, selon moi (voy. *Anom. musc.*, p. 351), comme l'homologue, à la face postérieure de l'épaule, du muscle *petit sous-scapulaire* que nous décrirons dans un instant. C'est le petit rond tout entier, et non pas seulement ses faisceaux sous-trochitériens, qui doit être comparé et assimilé au petit sous-scapulaire.

§ V. — Grand rond

Le grand rond (fig. 414, 4) est un muscle généralement fort et épais, s'étendant de l'angle inférieur de l'omoplate à la coulisse bicipitale.

Insertions. — Il s'insère d'une part : 1° sur l'angle inférieur de l'omoplate, ainsi que sur la moitié inférieure de la facette longitudinale, ci-dessus décrite à propos du petit rond, qui longe le bord axillaire de l'omoplate ; 2° sur les cloisons fibreuses qui le séparent du petit rond et du sous-épineux; 3° sur la face profonde de l'aponévrose sous-épineuse.

De là, ses fibres se portent obliquement en haut, en dehors et en avant, et se jettent, à deux ou trois centimètres de l'humérus, sur un tendon aplati, lequel vient se fixer, à côté du grand dorsal, soit sur la lèvre interne, soit dans le fond de la coulisse bicipitale.

Rapports. — La *face postérieure* de ce muscle répond successivement au grand dorsal, à la peau et à la longue portion du triceps. — Sa *face antérieure* répond encore au grand dorsal qui, comme nous l'avons déjà vu, con-

tourne le bord inférieur du grand rond pour passer de sa face postérieure sur sa face antérieure. Elle est, en outre, en rapport avec le sous-scapulaire, le coraco-brachial, les vaisseaux et les nerfs axillaires. Une bourse séreuse sépare, au voisinage de leur insertion humérale, les tendons du grand rond et du grand dorsal. — Le *bord inférieur* du grand rond constitue avec le grand dorsal le bord postérieur du creux de l'aisselle. — Son *bord supérieur*,

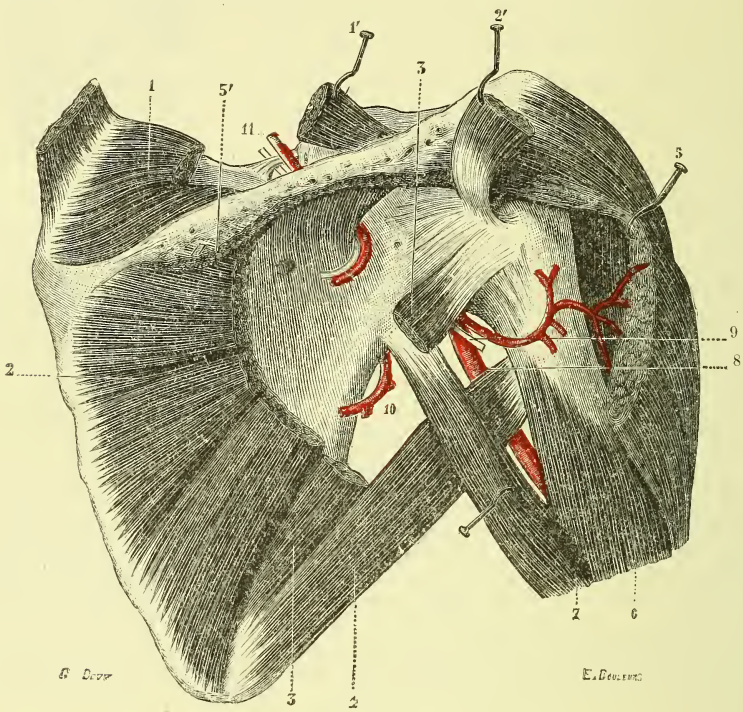

Fig. 414.

Face postérieure de l'épaule, montrant les rapports des muscles avec les vaisseaux et les nerfs.

1, sus-épineux. — 1', portion externe de ce muscle, érignée en haut. — 2, 2', sous-épineux. — 3, 3, petit rond, réséqué à sa partie moyenne. — 4, grand rond. — 5, deltoïde, avec 5', ses faisceaux d'origine postérieurs. — 6, vaste externe. — 7, longue portion du biceps. — 8, artère humérale, donnant l'artère circonflexe postérieure. — 9, nerf circonflexe. — 10, artère scapulaire inférieure. — 11, artère scapulaire supérieure, au-dessous de laquelle se voit le nerf sus-scapulaire.

enfin, est séparé du petit rond par un espace triangulaire dont l'humérus forme la base (fig. 414).

La longue portion du triceps ou long triceps, en traversant de bas en haut le triangle en question, le divise en deux régions distinctes, l'une externe, l'autre interne. — La région externe, quadrilatère, est formée en haut par le petit rond, en bas par le grand rond, en dehors par l'humérus, en dedans le long triceps : c'est le *quadrilatère huméro-tricipital*, qui livre passage au nerf circonflexe et à l'artère circonflexe postérieure. — La région interne, de forme triangulaire, est formée en haut par le petit rond, en bas par le grand rond, en dehors par le long triceps : c'est le *triangle omo-tricipital*, à travers lequel passe l'artère scapulaire inférieure.

Action. — Congénère du grand dorsal, le grand rond porte le bras en dedans et en arrière. Quand il prend son point fixe sur l'humérus, préalablement immobilisé, il agit sur l'angle inférieur de l'omoplate qu'il porte en avant et en haut.

Variétés. — Nous avons déjà signalé, à propos du grand dorsal, la fusion possible de ce dernier muscle avec le grand rond.— J'ai rencontré après MACALISTER (*loc. cit.*), qui a noté un fait semblable, un faisceau assez volumineux se séparant du grand rond pour aller grossir la longue portion du triceps; on sait que chez les carnassiers, cette longue portion du triceps s'insère sur toute l'étendue du bord axillaire de l'omoplate. — BLANDIN (*Nouveaux éléments d'anatomie*, t. I, p. 460) a vu le grand rond envoyer un faisceau à l'aponévrose brachiale. — J'ai vu, sur plusieurs sujets, le grand rond réduit à un faisceau minuscule. — MACALISTER (*loc. cit.*) a vu le muscle manquer entièrement.

§ VI. — SOUS-SCAPULAIRE

Le sous-scapulaire (fig. 387, 3 et 416, 1) est un muscle large, épais et triangulaire, s'étendant de la fosse sous-scapulaire à l'extrémité supérieure de l'humérus.

Insertions. — Il prend naissance, en dedans : 1° sur la lèvre antérieure du bord spinal de l'omoplate, à côté du grand dentelé; 2° sur les trois crêtes de la fosse sous-scapulaire et dans les gouttières qui les séparent; 3° sur la lèvre antérieure du bord axillaire, à côté du grand rond et du petit rond.

Les divers faisceaux musculaires qui se détachent de cette vaste surface d'insertion convergent vers le côté interne de l'articulation scapulo-humérale et se fixent pour la plupart, à l'aide d'un tendon aplati de 3 à 5 centimètres de hauteur, sur la petite tubérosité de l'humérus ou trochin. Les fibres inférieures du muscle se contentent de longer ce tendon sans se continuer avec lui et, poursuivant leur trajet, viennent se terminer directement sur le col chirurgical de l'humérus.

Rapports. — 1° Le corps musculaire est en rapport : *en arrière* avec la fosse sous-scapulaire; *en avant*, avec le grand dentelé, le tissu cellulaire du creux de l'aisselle, le plexus brachial, l'artère et la veine axillaires. Une aponévrose très mince, dite aponévrose du sous-scapulaire, sépare le muscle de ces différents organes.

2° Le tendon du muscle glisse au-dessous de l'apophyse coracoïde et s'étale sur le côté interne de l'articulation de l'épaule. — *En arrière*, il répond au trochin et à la capsule fibreuse de l'articulation, qui présente à ce niveau un large orifice, à travers lequel s'échappe un prolongement de la synoviale articulaire, destiné à faciliter son glissement; ce prolongement synovial s'étend en haut jusqu'à la base de l'apophyse coracoïde. — *En avant*, le tendon du sous-scapulaire est croisé verticalement par le coraco-brachial et la courte portion du biceps, qui, de l'apophyse coracoïde, descendent sur la face antérieure du bras. Entre ces deux derniers muscles et le sous-scapulaire existe généralement une deuxième bourse séreuse, indépendante, celle-là, de la synoviale articulaire.

Action. — Le sous-scapulaire jouit d'une triple action : 1° il imprime à l'humérus un mouvement de rotation en dedans et c'est là son principal rôle; il est, sous ce rapport, antagoniste du sus-épineux et du sous-épineux qui sont rotateurs en dehors; 2° comme les trois muscles qui s'insèrent sur le trochiter, il applique la tête humérale contre la cavité glénoïde; 3° enfin, il rapproche l'humérus du tronc, lorsqu'il en a été écarté.

Variétés. — Le sous-scapulaire peut être divisé en deux ou trois portions plus ou moins isolées. — Knott (*loc. cit.*) a décrit sous le nom de *tensor fasciæ et cutis foveæ axillaris*, un faisceau qui se détachait du bord inférieur du tendon du sous-scapulaire et venait se perdre, d'autre part, sur l'aponévrose et la peau du creux axillaire. — La différenciation en un muscle plus ou moins distinct des faisceaux charnus, signalés plus haut, qui longent le bord inférieur du tendon du sous-scapulaire pour s'insérer directement sur le col chirurgical de l'humérus, constitue le *petit sous-scapulaire* ou *sous-scapulaire accessoire* (voyez à propos de ce muscle : Gruber, *Abhandl. der menschl. u. vergl. Anat.*, Saint-Pétersbourg, 1854 ; Ledouble, *Tribune médicale*, 1881; Testut, *Recherches sur quelques muscles surnuméraires de la région scapulaire antéro-interne*, Revue d'Anthrop., 1883).

§ VII. — Aponévroses de l'épaule

Aux muscles de l'épaule se rattache la description de quatre feuillets aponévrotiques, savoir : l'*aponévrose deltoïdienne*, l'*aponévrose sus-épineuse*, l'*aponévrose sous-épineuse*, l'*aponévrose sous-scapulaire*.

1° **Aponévrose deltoïdienne.** — Le deltoïde est revêtu sur ses deux faces d'une aponévrose fort mince, dont les deux feuillets résultent du dédoublement de l'aponévrose sous-épineuse. — Le feuillet profond est une simple nappe

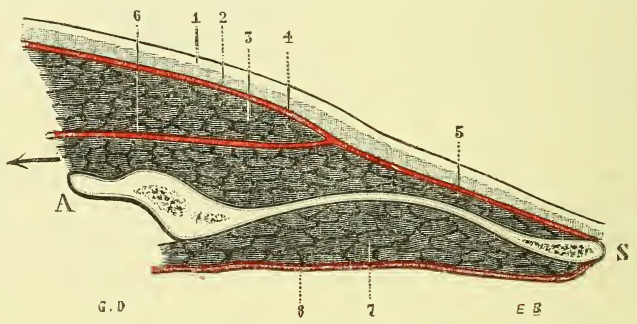

Fig. 415.

Coupe transversale de l'omoplate et de ses muscles, pour montrer la disposition des aponévroses.

S, bord spiral. — A, bord axillaire. — 1, peau. — 2, tissu cellulaire sous-cutané. — 3, deltoïde. — 4, aponévrose superficielle de ce muscle se continuant en arrière avec 5, aponévrose du sous-épineux. — 6, aponévrose profonde du deltoïde. — 7, muscle sous-scapulaire. — 8, aponévrose sous-scapulaire.

celluleuse, séparant la face profonde du deltoïde du sous-épineux. — Le feuillet superficiel, en rapport avec la face externe ou superficielle du muscle, s'attache, *en haut*, comme le deltoïde lui-même, sur l'épine de l'omoplate, l'acromion, la clavicule. *En bas*, il se confond au niveau du V deltoïdien avec l'aponévrose brachiale. *En arrière*, il se fusionne avec l'aponévrose sous-

épineuse, dont il est une dépendance. *En avant*, il se confond, au niveau de l'espace triangulaire delto-pectoral, avec l'aponévrose du grand pectoral.

2° **Aponévrose sus-épineuse.** — C'est une lame fibreuse très épaisse et très résistante, s'insérant sur tout le pourtour de la fosse de même nom. Du côté de l'articulation scapulo-humérale, elle s'amincit graduellement et finit par se perdre sous la voûte acromio-coracoïdienne. Cette aponévrose constitue avec la fosse sus-épineuse une loge ostéo-fibreuse : elle est comblée par le muscle sus-épineux, qui prend du reste de nombreuses insertions sur la face profonde de l'aponévrose.

3° **Aponévrose sous-épineuse.** — L'aponévrose sous-épineuse (fig. 415, 5) forme au muscle sous-épineux une loge analogue. Comme la précédente, elle est remarquable pour son épaisseur et sa résistance, surtout en dedans où elle donne attache à un certain nombre de faisceaux musculaires. Elle prend naissance sur le pourtour de la fosse sous-épineuse et s'étale ensuite sur la face postérieure des muscles sous-épineux, petit rond et grand rond, qu'elle accompagne jusqu'à leur insertion au trochiter. De la face profonde de cette aponévrose se détachent, dans le voisinage du bord axillaire, deux cloisons fibreuses qui se fixent d'autre part à l'omoplate : l'une, verticale, est située entre le sous-épineux et les deux muscles grand rond et petit rond; l'autre, transversale ou plus ou moins oblique, sépare l'un de l'autre ces deux derniers muscles.

Au niveau du bord postérieur du deltoïde, l'aponévrose sous-épineuse se dédouble pour former la gaine deltoïdienne ci-dessus décrite.

4° **Aponévrose sous-scapulaire.** — L'aponévrose sous-scapulaire est une simple lame celluleuse, étalée sur la face antérieure du muscle sous-scapulaire (fig. 415, 8). Elle s'insère sur tout le pourtour de la fosse de même nom et complète ainsi la gaine du sous-scapulaire. Par elle, ce dernier muscle se trouve séparé du muscle grand dentelé, ainsi que des vaisseaux et nerfs qui sont contenus dans le creux de l'aisselle.

CHAPITRE VII

MUSCLES DU BRAS

Le bras comprend quatre muscles, qui se groupent en deux régions parfaitement distinctes : une *région antérieure* et une *région postérieure*.

ARTICLE I

RÉGION ANTÉRIEURE DU BRAS

Placée en avant de l'humérus, cette région renferme trois muscles, disposés comme suit : sur un plan superficiel, le muscle *biceps;* sur un plan profond, les muscles *coraco-brachial* et *brachial antérieur*.

§ I. — Biceps brachial

Comme l'indique son nom, le biceps (fig. 417, 2), qu'on désigne encore en anatomie comparée sous le nom de long fléchisseur de l'avant-bras, se compose de deux portions ou têtes, qui s'étendent l'une et l'autre de l'omoplate au radius.

Insertions. — Les deux portions du biceps se distinguent en portion interne ou courte portion, portion externe ou longue portion :

1° La *courte portion* se détache du sommet de l'apophyse coracoïde par un tendon qui lui est commun avec le muscle coraco-brachial. — La *longue portion* s'insère, à l'aide d'un tendon cylindrique, sur la partie la plus élevée de la cavité glénoïde, en se confondant à ce niveau avec le bourrelet glénoïdien. Ce tendon d'origine, remarquable par sa longueur, mais surtout par son trajet, perfore immédiatement après sa naissance la capsule articulaire, glisse dans l'intérieur même de l'articulation sur la tête humérale et, traversant de nouveau le manchon fibreux de l'épaule, vient se loger dans une gouttière, la *gouttière bicipitale,* située entre le trochin et le trochiter. Au niveau de cette gouttière, le tendon de la longue portion, jusque-là arrondi et dépourvu de fibres charnus, s'élargit progressivement en même temps qu'il se creuse et se contourne en un demi-entonnoir : c'est sur la

face postérieure ou concave de ce demi-entonnoir tendineux que prennent naissance les faisceaux musculaires de la longue portion.

Dans un mémoire récent (*Die Einwanderung d. Bicepssehne in das Schultergelenk*, in Arch. f. Anat. u. Entwickt., 1878, H. I, p. 20), H. Welcker a démontré que le tendon de la longue portion du biceps est primitivement situé en dehors de la capsule et ne pénètre que consécutivement dans l'intérieur même de la cavité articulaire. En suivant, en effet, dans ses diverses phases embryonnaires le développement de l'articulation de l'épaule chez un animal dont le tendon est libre dans l'intérieur de la capsule à l'état adulte, il a pu constater la succession des phases diverses qui caractérisent

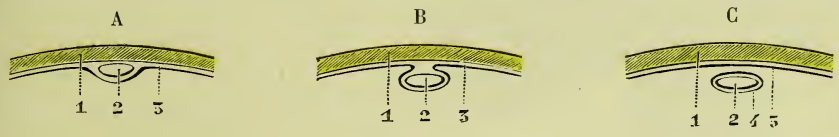

Fig. 416.

Positions diverses du tendon de la longue portion du biceps par rapport à la synoviale articulaire de l'épaule (d'après Welcker).

A, tendon appliqué contre la capsule fibreuse par la synoviale articulaire. B, tendon rattaché à la capsule fibreuse par un mésotendon. C, tendon entouré par une gaine séreuse et entièrement libre dans la cavité articulaire.

1, capsule fibreuse. — 2, tendon coupé en travers. — 3, synoviale articulaire.

la migration de ce tendon, de l'extérieur à l'intérieur de la synoviale. Et, chose très intéressante, mais prévue, ces diverses phases de migration, la nature les a fixées sur certaines espèces qui les présentent constamment à l'état normal, tant il est vrai que le développement des espèces se reproduit, jusqu'à un certain point, dans le développement des individus.

2° Complètement indépendantes à leur origine, les deux portions du biceps se portent l'une et l'autre vers le coude : elles s'accolent tout d'abord, puis se fusionnent. Il en résulte un muscle unique large et épais, légèrement aplati d'avant en arrière : c'est le biceps. Le muscle, ainsi constitué, continue le trajet descendant de ses deux portions d'origine, atteint la région du coude et se jette alors sur un fort tendon, le tendon terminal, par lequel le biceps s'attache à l'avant-bras. Ce tendon, d'abord superficiel comme le corps musculaire auquel il fait suite, s'enfonce bientôt entre le brachial antérieur et le court supinateur. Il gagne ainsi la face antérieure de la tubérosité bicipitale, sur laquelle il glisse à l'aide d'une synoviale, et finalement vient se fixer à la face postérieure de cette tubérosité.

Du côté interne du tendon terminal, se détache une lame fibreuse, connu sous le nom d'*expansion aponévrotique du biceps* (fig. 417, 5). Cette lame fibreuse se porte en bas et en dedans en s'élargissant en éventail et se confond avec l'aponévrose antibrachiale au niveau des muscles épitrochléens.

Rapports. — *a*. Dans son tiers supérieur, le biceps est contenu dans l'aisselle, entre le deltoïde et le grand pectoral qui sont en avant, le sous-scapulaire, le grand dorsal et le grand rond qui sont en arrière. La longue portion, après avoir contourné la tête de l'humérus, glisse comme nous l'avons

déjà dit, dans la coulisse bicipitale, où l'accompagne constamment un prolongement de la synoviale articulaire. La courte portion, située au dedans de la précédente, répond au côté externe du coraco-brachial.

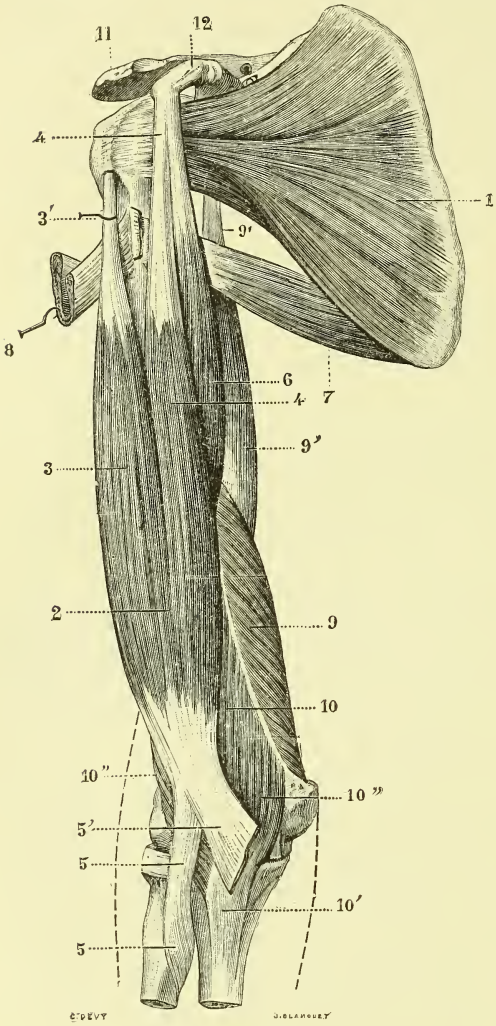

Fig. 417.

Muscles de la face antérieure du bras, couche superficielle.

1, sous-scapulaire. — 2, biceps brachial, avec 3 et 3' sa longue portion et 4, sa courte portion. — 5, tendon inférieur de ce muscle, avec 5' son expansion aponévrotique. — 6, coraco-brachial. — 7, grand rond. — 8, tendon huméral du grand pectoral, érigné en dehors. — 9, vaste interne. — 9, 9', longue portion du triceps. — 10, brachial antérieur. — 10', son insertion au cubitus. — 10'', 10'', faisceaux internes et externes de ce muscle. — 11, acromion. — 12, apophyse coracoïde.

b. Dans l'intervalle compris entre le bord inférieur du grand pectoral et la région du coude, le biceps présente les rapports suivants. — *En avant*, il est en rapport avec la peau, l'aponévrose et deux veines superficielles, la veine céphalique qui suit son bord externe, la veine basilique qui répond à son bord interne. — *En arrière*, il est couché sur le brachial antérieur, dont il est séparé par le nerf musculo-cutané, branche du plexus brachial. — Son *bord externe* répond successivement au deltoïde et au long supinateur. — Le long de son *bord interne*, au-dessous de l'aponévrose, cheminent l'artère humérale, les veines humérales et le nerf médian.

c. Au coude, le biceps s'enfonce, à la manière d'un coin, dans cet espace angulaire en forme de V qui est formé (fig. 420), en dehors par le long supinateur (5), en dedans par les muscles épitrochléens, plus spécialement par le rond pronateur (4).

Action. — Prenant son point fixe sur l'épaule, le biceps agit à la fois sur l'avant-bras et sur le bras. Il jouit alors d'une triple action : 1° il fléchit l'avant-bras sur le bras; 2° il porte l'avant-bras en supination, lorsque sa contraction surprend le radius dans un état de rotation en dedans (pronation); 3° il élève le bras et le porte en dedans.

Quand l'avant-bras est fixé, comme dans l'action de grimper, le biceps agit sur l'épaule qu'il porte en haut, et sur le bras qu'il fléchit sur l'avant-bras.

Variétés. — Comme le faisait remarquer il y a plus d'un demi-siècle l'illustre MECKEL, le biceps est un des muscles « qui sont le plus sujets à varier et qui présentent les anomalies les plus frappantes ». Les signaler toutes est chose impossible dans un traité essentiellement classique; nous nous bornerons à indiquer les types généraux. — On a observé la séparation complète des deux corps musculaires : aux lieu et place du biceps existaient deux muscles, le *coro-radial* et le *gléno-radial*. — On a noté l'absence de la courte portion, l'absence de la longue portion, l'absence totale du biceps (MACALISTER). — J'ai rencontré deux fois un faisceau anastomotique jeté entre les deux portions du biceps. — Du côté de l'insertion anti-brachiale, on a observé : 1° un faisceau terminal surnuméraire pour le radius; 2° un faisceau terminal surnuméraire pour le cubitus; 3° un faisceau terminal surnuméraire pour l'aponévrose antibrachiale, ce dernier remplaçant l'expansion aponévrotique ou se surajoutant à elle. — On a vu le muscle biceps présenter des connexions plus ou moins intimes, soit par ses faisceaux charnus, soit par ses tendons ; 1° avec le petit pectoral; 2° avec le grand pectoral; 3° avec le coraco-brachial; 4° avec le brachial antérieur; 5° avec le grand palmaire et le rond pronateur; 6° avec le long supinateur. — Le biceps peut présenter toute une variété de faisceaux aberrants qui peuvent ou bien remplacer l'une de ses portions ou bien se surajouter à elles, constituant ainsi des muscles à trois têtes, à quatre têtes, à cinq têtes. Ces faisceaux peuvent provenir : 1° de l'apophyse coracoïde; 2° du tendon du grand pectoral; 3° de l'extrémité supérieure de l'humérus, trochin, torchiter, lèvre externe de la coulisse bicipitale; 4° du corps même de l'humérus. Ce dernier faisceau, qui fait du biceps un véritable triceps, est plus particulièrement connu sous le nom de chef huméral du biceps.

Chef huméral du biceps. — C'est un faisceau aplati, tantôt volumineux, tantôt fort grêle, situé au-dessous des deux portions normales du biceps. Il prend naissance soit sur l'humérus, entre le coraco-brachial et le brachial antérieur, soit sur la face antérieure de ce dernier muscle. De là, il se porte en bas et se termine sur le biceps, soit au niveau de son tendon (*disposition plus fréquente*), soit au niveau de son corps charnu (*disposition plus rare*). — J'ai observé ce faisceau onze fois sur cent cinq sujets. — Le professeur HYRTL (*Anatomie*, trad. ital., p. 381), ayant remarqué chez quelques sujets que le nerf musculo-cutané cheminait au-dessous du chef huméral, entre ce dernier et le brachial antérieur, en avait conclu que ce chef huméral n'était qu'une portion du brachial antérieur, qui aurait été soulevée par le nerf musculo-cutané et dont l'insertion inférieure aurait été du même coup transportée du cubitus au radius. — Une pareille insertion est tout à fait inadmissible. Nous avons publié, en effet, le professeur CALORI (*Mem. dell' Accad. delle Scienze di Bologna*, 1868) et moi-même (*Note sur la signification anatomique du chef huméral du biceps*, in Bull. Soc. d'Anthrop., 1885), de nombreuses observations, desquelles il résulte que le nerf musculo-cutané peut passer également au-devant du chef huméral, entre lui et le biceps. J'ai rencontré cette disposition cinq fois sur onze cas. — Le chef huméral du biceps se rencontre normalement chez quelques mammifères, et son apparition chez l'homme rentre naturellement dans la catégorie des anomalies réversives.

§ II. — CORACO-BRACHIAL

Situé en dedans de la courte portion du biceps, le coraco-brachial (fig. 417, 6 et 418, 6) est un muscle épais, plus ou moins prismatique, descendant de l'apophyse coracoïde sur la face interne de l'humérus.

Insertions. — Il s'insère, *d'une part*, sur le sommet de l'apophyse coracoïde par un tendon qui lui est commun avec la courte portion du biceps. De là, ses fibres se portent en bas et un peu en dehors et viennent se fixer, *d'autre part*, sur la face interne l'humérus, un peu au-dessus de sa portion moyenne.

Rapports. — Comme le biceps, ce muscle est contenu tout d'abord dans la région de l'aisselle, dont il constitue en partie la paroi externe. Il est en rapport : *en avant*, avec le deltoïde et le grand pectoral; *en arrière*, avec

les tendons du sous-scapulaire, du grand dorsal et du grand rond qu'il croise verticalement de haut en bas; *en dehors*, avec la courte portion du biceps; *en dedans*, avec le paquet vasculo-nerveux de l'aisselle et du bras.

Le coraco-brachial est traversé obliquement par le nerf musculo-cutané, d'où le nom de *muscle perforé de Cassérius* que lui donnent encore quelques auteurs (voy. Névrologie).

Action. — Au point de vue de son action, le coraco-brachial élève le bras et le porte en même temps en dedans et en avant. — Si l'humérus est fixé, il agit sur l'épaule dont il abaisse le moignon.

Variétés. — Le muscle coraco-brachial peut ne pas être traversé par le nerf musculo-cutané; d'autres fois, au contraire, il est divisé par ce nerf en deux portions absolument distinctes. — Struthers a désigné sous le nom de *ligament brachial interne* une bandelette fibreuse qui s'étend, le long de l'humérus, de l'extrémité inférieure du muscle coraco-brachial au trochin. Dans un cas observé par Calori (*loc. cit.*, 1866), cette bandelette était en rapport en haut avec un petit faisceau charnu qui jouait à son égard le rôle de muscle tenseur.

Long coraco-brachial et court coraco-brachial. — Wood a donné le nom de long coraco-brachial à un faisceau surnuméraire qui s'étend de l'apophyse coracoïde à l'épitrochlée ou à un point voisin de cette saillie osseuse. Il est généralement fusionné en haut avec le coraco-brachial ordinaire; mais il peut en être entièrement distinct. — Décrit pour la première fois par Cruveilhier, le court coraco-brachial est encore un faisceau surnuméraire qui descend de l'apophyse coracoïde sur le col de l'humérus, entre le trochin et le tendon du grand dorsal. — On rencontre normalement dans la série animale le long coraco-brachial (tatou, maki), et le court coraco-brachial (singes inférieurs).

On peut considérer comme des formes incomplètes du court coraco-brachial : 1° le *coraco-capsulaire*, qui s'étend de l'apophyse coracoïde à la capsule articulaire de l'épaule; 2° le *brachio-capsulaire*, qui s'étend de cette même capsule au col chirurgical; 3° le *depressor tendinis subscapularis majoris* ou *retinaculum musculare tendinis subscapularis majoris*, qui va du col chirurgical au tendon du sous-scapulaire ; 4° le faisceau *élévateur du tendon du grand dorsal*, qui s'étend de la face postérieure du tendon du grand dorsal, soit au trochin, soit à la capsule articulaire ou même à l'apophyse coracoïde.

Muscle gléno-brachial. — C'est un petit faisceau musculaire, signalé par Gruber et par Knott, qui s'insère d'une part au-dessous de la cavité glénoïde, et d'autre part sur le col chirurgical de l'humérus.

§ III. — Brachial antérieur

Le brachial antérieur (fig. 418, 10), qu'on désigne encore en anatomie comparée sous le nom de court fléchisseur de l'avant-bras, est un muscle large et aplati, couché sur la partie antérieure est inférieure de l'humérus, au-dessous du muscle biceps.

Insertions. — Il s'insère, *d'une part :* 1° sur la lèvre inférieure de l'empreinte deltoïdienne; 2° sur les deux faces interne et externe et sur les trois bords de l'humérus ; 3° sur les cloisons intermusculaires qui le séparent du triceps.

De là, il se porte verticalement en bas et vient se fixer *d'autre part*, à l'aide d'un large tendon, sur cette surface rugueuse qui est placée à la base de l'apophyse coronoïde du cubitus. Theile fait remarquer avec raison que, parmi les faisceaux inféro-externes du brachial antérieur, il en est quelques-uns

qui ne se terminent pas sur le tendon précité, mais gagnent directement la surface d'insertion cubitale.

Rapports. — La *face antérieure* du brachial antérieur est en rapport avec le biceps, dont il est séparé par le nerf musculo-cutané et par le paquet vasculo-nerveux du bras. — Sa *face postérieure* repose, en haut sur l'humérus, en bas sur la face antérieure de l'articulation du coude. — Son *bord interne* répond en haut au muscle triceps et forme en bas, avec le rond pronateur, une gouttière oblique en bas et en dehors, au fond de laquelle se trouve l'artère humérale. — Son *bord externe* répond également au triceps dans sa partie supérieure. Il circonscrit en bas, avec le long supinateur, une nouvelle gouttière oblique en bas et en dedans, au fond de laquelle cheminent le nerf radial, l'humérale profonde et l'artère récurrente radiale antérieure.

Action. — Le brachial antérieur fléchit l'avant-bras sur le bras. Quand l'avant-bras est fixé, comme dans l'action de grimper, il agit sur l'humérus, qu'il fléchit sur les deux os de l'avant-bras.

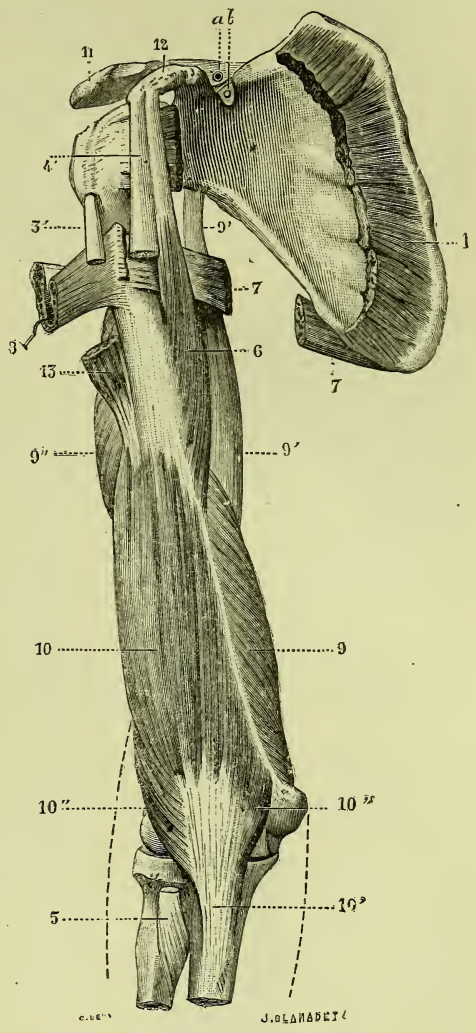

Fig. 418.
Muscles de la face antérieure du bras, couche profonde.

1, sous-scapulaire. — 2, biceps brachial, avec 3 et 3', sa longue portion et 4, sa courte portion. — 5, tendon inférieur de ce muscle, avec 5', son expansion aponévrotique.— 6, coraco-brachial. — 7, grand rond. — 8, tendon huméral du grand pectoral, érigné en dehors. — 9, vaste interne. — 9', 9', longue portion du triceps. — 10, brachial antérieur. — 10', son insertion au cubitus. — 10'', 10''', faisceaux internes et externes de ce muscle. — 11, acromion. — 12, apophyse coracoïde. — 13, deltoïde. — *a*, artère scapulaire supérieure. — *b*, nerf sus-scapulaire.

Variétés. — Le brachial antérieur peut s'unir d'une façon plus ou moins étroite avec quelques muscles voisins : deltoïde coraco-brachial, biceps, rond pronateur, long supinateur.— On l'a vu se diviser en deux portions plus ou moins distinctes.— Il présente, en outre, quelques faisceaux surnuméraires qui le renforcent ou qui en naissent, et qui viennent se fixer d'autre part sur les points les plus divers : sur le cubitus, sur le radius, sur le tendon du biceps, sur l'aponévrose antibrachiale (*brachio-fascialis* de Wood), sur la synoviale articulaire. Ce dernier faisceau, *tenseur antérieur de la synoviale du coude*, n'est dans la plupart des cas qu'une dépendance du brachial antérieur, dont la dissection la plus minutieuse ne saurait le séparer. — Des tenseurs distincts ont été cependant observés par Hewit et par Dawson (*Edinb. med. and surg. Journal*, vol. XVIII, p. 82).

ARTICLE II

RÉGION POSTÉRIEURE DU BRAS

La région postérieure du bras ne comprend qu'un seul muscle, le *triceps brachial* ou *muscle extenseur de l'avant-bras.*

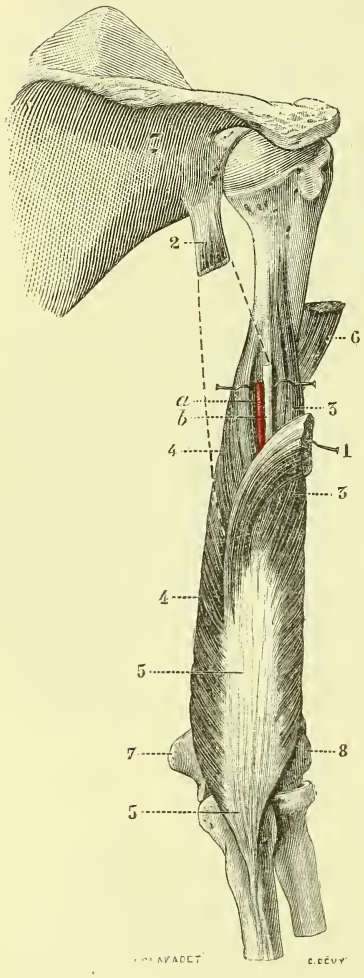

Fig. 419.
Triceps brachial.

1, portion inférieure de la longue portion, érignée en dehors. — 2, portion supérieure, s'insérant à l'omoplate. — 3, vaste externe. — 4, 4, vaste interne. — 5, 5, tendon commun aux trois portions. — 6, deltoïde. — 7, épitrochlée. — 8, épicondyle. — *a*, artère humérale profonde. — *b*, nerf radial.

§ I. — Triceps brachial

Le triceps brachial (fig. 419) est essentiellement constitué par trois portions qui, parfaitement distinctes à leur origine supérieure, se réunissent en bas pour prendre une insertion commune sur le cubitus. De ces trois portions, l'une, plus longue, remonte jusqu'à l'omoplate : c'est la *longue portion* du triceps ou *long triceps.* Les deux autres, plus courts, s'arrêtent à l'humérus : on les désigne, en raison de leur forme et leur situation, sous les noms de *vaste interne* et de *vaste externe.*

Insertions. — Le triceps brachial s'insère en haut : 1° la *longue portion* (2) sur cette petite surface triangulaire et rugueuse, qui est placée au-dessous de la cavité glénoïde; cette insertion se fait à l'aide de deux feuillets tendineux qui s'unissent plus ou moins à la capsule articulaire ; 2° le *vaste externe* (3), sur l'aponévrose intermusculaire externe et sur la portion de la face postérieure de l'humérus qui est située au-dessus de la gouttière de torsion ; 3° le *vaste interne* (4), sur l'aponévrose intermusculaire interne et sur la portion de la face postérieure de l'humérus qui est située au-dessous de cette même gouttière de torsion.

De cette triple surface d'origine, les trois portions du triceps se portent en bas vers la face postérieure du coude et viennent se fixer, par l'intermédiaire d'un tendon commun très épais et très résistant, sur la face postérieure de l'olécrâne, ainsi

que sur ses bords latéraux. Le tendon terminal du triceps n'occupe que la partie inférieure du dos de l'olécrâne, dans une étendue verticale de 15 à 20 millimètres. Il respecte la partie qui avoisine le bec et sur laquelle s'étale, entre l'os et le muscle, un prolongement plus ou moins étendu de la synoviale du coude (fig. 306, p. 403). En arrière du tendon du triceps, entre ce dernier et la peau, se trouve une bourse séreuse, la *bourse olécrânienne*. Cette bourse, qui est constante et généralement très large, est creusée dans le tissu cellulaire sous-cutané et témoigne ici, comme sur tous les points où se développent des bourses séreuses, de la mobilité de la peau sur les couches sous-jacentes.

Rapports. — *a*. Tout à fait en haut, au voisinage de l'épaule, le triceps est recouvert par le deltoïde. Sa longue portion passe en arrière du grand rond et en avant du petit rond, ayant en dedans d'elle les vaisseaux sous-scapulaires, en dehors l'artère circonflexe et le nerf de même nom (fig. 414).

b. Plus bas, dans sa portion brachiale proprement dite, le triceps répond à la peau par sa face postérieure. — Sa face antérieure est couchée sur l'humérus dont elle est séparée, au niveau de la gouttière de torsion, par le nerf radial et l'artère humérale profonde. — Son bord externe est en rapport avec le long supinateur et le brachial antérieur. — Le long de son bord interne chemine le nerf cubital.

Action. — Par ses trois portions, le triceps est extenseur de l'avant-bras sur le bras. En outre, par sa longue portion, il rapproche le membre supérieur du tronc.

Variétés. — La longue portion du triceps peut prolonger ses insertions d'origine le long du bord axillaire, dans une étendue de deux, trois et même quatre centimètres. On sait que, dans certaines espèces animales (*ursus*), ce muscle occupe la totalité du bord axillaire. — Parmi les faisceaux surnuméraires qui viennent renforcer le triceps et le transformer en quadriceps, nous signalerons : 1° un *faisceau huméral*, situé entre le vaste interne et la longue portion et prenant naissance dans la région sous-trochiniennne; 2° un *faisceau scapulaire*, détaché du bord axillaire; 3° un *faisceau capsulaire*, détaché de la capsule fibreuse de l'articulation de l'épaule; 4° un *faisceau coracoïdien*, partant de l'apophyse coracoïde (Gruber et Macalister). — Nous avons déjà signalé plus haut (p. 561) le faisceau *dorso-épitrochléen*, qui s'étend du grand dorsal, soit à l'épitrochlée, soit à l'olécrâne et qui est représenté, sur un grand nombre de sujets, par une simple lamelle fibreuse unissant l'un à l'autre le tendon huméral du grand dorsal et le tendon d'origine du long triceps. — Jenty (cité par Macalister) a vu, dans un cas, le vaste externe se fusionner avec les faisceaux d'origine du cubital postérieur.

Muscle tenseur de la synoviale du coude. — Ce sont des faisceaux charnus plus ou moins différenciés, situés au-dessous du triceps, qui, s'insérant d'une part sur l'humérus, viennent se terminer d'autre part sur le prolongement sous-tricipital de la synoviale du coude. Unis le plus souvent aux muscles vastes, ces faisceaux tenseurs peuvent s'en isoler et acquérir une individualité complète : sur un sujet, j'ai rencontré un muscle véritablement énorme, inséré sur toute la largeur de la face postérieure de l'humérus et venant se terminer uniquement sur le prolongement sous-tricipital de la synoviale du coude. Avant d'atteindre ce point, il était renforcé par quelques fibres détachées de la face profonde des vastes ; mais il était, à son origine, complètement distinct de ces derniers muscles (voy., à propos de ce muscle, Kuloewsky, *Musc. subcrurales et subanconæi*, in Arch. f. Anat. und Phys., 1869, p. 410).

Muscle épitrochléo-cubital. — C'est un petit muscle, très variable dans sa forme et son développement, qui s'étend transversalement de l'épitrochlée à l'oléocrâne. Il est situé sous l'aponévrose superficielle, en arrière du nerf cubital, réunissant l'une à l'autre les deux insertions supérieures du muscle cubital antérieur. On le rencontre une fois sur quatre

sujets environ; il est toujours innervé par un rameau du nerf cubital. — L'épitrochléo-cubital existe normalement chez un grand nombre de mammifères, notamment chez les singes inférieurs. — La bandelette fibreuse qui s'étend, chez l'homme, de l'épitrochlée à l'olécrâne, au-dessus du cubital, et que la plupart des auteurs considèrent à tort comme une dépendance de l'aponévrose superficielle de l'avant-bras, n'est que le reliquat de ce muscle. — (Voyez, au sujet du *muscle épitrochléo-cubital :* W. Gruber, *Ueber die Musc. epitrochleo-anconeus des Menschen u. d. Sæugethiere*, Mém. de l'Académie des sc. de Saint-Pétersbourg, 1866; Galton, *On the epitrochleo-anconeus or anconeus sextus*, Journ. of Anat. and Physiol., 1874, p. 169; Testut, *Anom. musc.*, 1884, p. 422; Ledouble, *Bull. Acad. de méd.*, 1891.)

§ II. — Aponévrose du bras

L'aponévrose brachiale entoure le bras à la manière d'un cylindre ou d'un manchon dont l'extrémité supérieure répond à l'épaule, l'extrémité inférieure au coude. — Du côté de l'épaule, l'aponévrose brachiale se continue : en avant, avec l'aponévrose du grand pectoral, en arrière avec l'aponévrose sous-épineuse, en dehors avec l'aponévrose du deltoïde, en dedans avec l'aponévrose du creux axillaire. — Du côté du coude, elle adhère fortement aux trois saillies osseuses de la région, l'épitrochlée, l'épicondyle, l'olécrâne, et se continue plus bas sans ligne de démarcation aucune avec l'aponévrose antibrachiale.

Le manchon aponévrotique du bras présente deux surfaces, une surface extérieure et une surface intérieure :

1° **Surface extérieure.** — La surface extérieure ou cutanée répond à la peau dont elle est séparée par les rameaux superficiels du nerf radial, par le rameau cutané du circonflexe, par le nerf brachial interne et son accessoire et par deux veines superficielles, la céphalique et la basilique.

2° **Surface intérieure.** — La surface intérieure ou musculaire est en rapport avec les muscles, auxquels l'aponévrose brachiale fournit des gaines celluleuses peu importantes. Indépendamment de ces prolongements destinés aux muscles, la surface intérieure de l'aponévrose brachiale envoie vers l'humérus deux cloisons fibreuses très résistantes, connues sous les noms de *cloison intermusculaire interne* et *cloison intermusculaire externe.* — La première se détache du côté interne du manchon fibreux et vient se fixer, d'autre part, sur la lèvre interne de la coulisse bicipitale, sur le bord interne de l'humérus et sur l'épitrochlée. — La cloison intermusculaire externe prend naissance sur le côté externe de l'aponévrose brachiale et s'attache, d'autre part, sur la lèvre externe de la coulisse bicipitale, sur le côté externe de l'empreinte deltoïdienne, sur le bord externe de l'humérus et sur l'épicondyle.

Il résulte d'une pareille disposition que la cavité cylindrique circonscrite par l'aponévrose brachiale est réellement divisée en deux portions ou loges, une *loge antérieure* et une *loge postérieure*, lesquelles sont séparées l'une de l'autre par l'humérus et par les deux cloisons intermusculaires que nous venons de décrire. La loge postérieure est occupée par les trois portions du triceps; dans la loge antérieure sont contenus tous les autres muscles du bras.

Les deux loges brachiales ne sont pas absolument isolées l'une de l'autre : des ouvertures, ménagées dans les cloisons intermusculaires pour le passage des vaisseaux et des nerfs, établissent entre elles des communications nombreuses et suffisamment larges pour permettre aux collections liquides de passer d'une loge dans l'autre.

C'est ainsi que la cloison intermusculaire interne est traversée par le nerf cubital qui d'antérieur devient postérieur. La cloison intermusculaire externe est traversée de même, très obliquement, par le nerf radial et l'artère humérale profonde, organes qui sont primitivement situés dans la loge postérieure et qui passent, un peu au-dessus de l'épicondyle, dans la loge antérieure.

Structure. — Au point de vue de sa structure, l'aponévrose brachiale est beaucoup plus épaisse en arrière qu'en avant. Elle est constituée en majeure partie par des fibres circulaires, légèrement obliques en bas et en dedans, auxquelles viennent s'ajouter quelques fibres verticales, coupant perpendiculairement les premières. Nous devons ajouter que les deux muscles larges qui s'insèrent à la coulisse bicipitale, le grand dorsal et le grand pectoral, envoient chacun une large expansion à l'aponévrose brachiale.

CHAPITRE VIII

MUSCLES DE L'AVANT-BRAS

Les muscles de l'avant-bras sont au nombre de vingt, répartis en trois régions, savoir : une *région antérieure*, une *région externe* et une *région postérieure*.

ARTICLE I

RÉGION ANTÉRIEURE DE L'AVANT-BRAS

Cette région comprend huit muscles, disposés sur quatre plans différents :

1° Sur le *premier plan* s'étalent quatre corps musculaires : le *rond pronateur*, le *grand palmaire* , le *petit palmaire* et le *cubital antérieur*. Réunis tous les quatre sur l'épitrochlée où ils prennent leurs insertions supérieures, ils rayonnent en bas et en dehors pour venir se fixer, par leur extrémité inférieure : le *premier* sur le radius, le *second* sur le deuxième métacarpien, le *troisième* sur l'aponévrose palmaire, le *quatrième* enfin sur l'os pisiforme.

2° Le *deuxième plan* est constitué par un seul muscle, qui est le *fléchisseur commun superficiel des doigts*.

3° Le *troisième plan* comprend deux muscles, le *fléchisseur commun profond des doigts* en dedans, le *fléchisseur propre du pouce* en dehors.

4° Le muscle *carré pronateur*, enfin, constitue à lui tout seul le quatrième et dernier plan.

§ I. — Rond pronateur

Le rond pronateur (fig. 420, 4), le plus superficiel et le plus externe des muscles qui constituent le premier plan, est un muscle aplati d'avant en arrière s'étendant obliquement de l'épitrochlée au radius.

Insertions. — Il prend naissance en haut, par deux faisceaux distincts, sur l'épitrochlée et sur l'apophyse coronoïde. — Le *faisceau épitrochléen* s'insère sur la face antérieure de l'épitrochlée, sur la partie inférieure du bord interne de l'humérus, ainsi que sur la cloison intermusculaire qui le sépare

du muscle grand palmaire. — Le *faisceau coronoïdien* se détache du bord interne de l'apophyse coronoïde, immédiatement en dedans du brachial antérieur.

Ces deux faisceaux d'origine du rond pronateur se portent l'un et l'autre obliquement en bas et en dehors, se fusionnent après un court trajet et se jettent finalement sur les deux faces d'un tendon aplati et très résistant, lequel vient se fixer sur la partie moyenne de la face externe du radius. Le radius présente à ce niveau, pour l'insertion du tendon, une surface rugueuse, déjà décrite (p. 247), qui mesure de 20 à 25 millimètres de hauteur.

Rapports. — La *face antérieure* du rond pronateur répond à l'aponévrose et à la peau dans la plus grande partie de son étendue. En dehors, cependant, elle est recouverte par le long supinateur et les deux muscles radiaux externes, dont elle est séparée par l'artère radiale et la branche antérieure du nerf radial. — Sa *face profonde* répond successivement au brachial antérieur, au fléchisseur commun superficiel des doigts, au radius. — Son *bord interne* est en rapport, en haut avec le grand palmaire, en bas avec le fléchisseur commun superficiel. — Son *bord externe* forme avec le long supinateur un vaste triangle, le *triangle du coude*, dans lequel se trouvent contenus le biceps, le brachial antérieur, le court supinateur, le nerf radial et les vaisseaux huméraux. — Le nerf médian passe entre les deux faisceaux d'origine du rond pronateur, tandis que l'artère humérale est située en dehors du muscle. Le faisceau coronoïdien sépare donc ces deux organes au niveau du coude.

Action. — Le muscle rond pronateur, comme son nom l'indique, fait tourner le

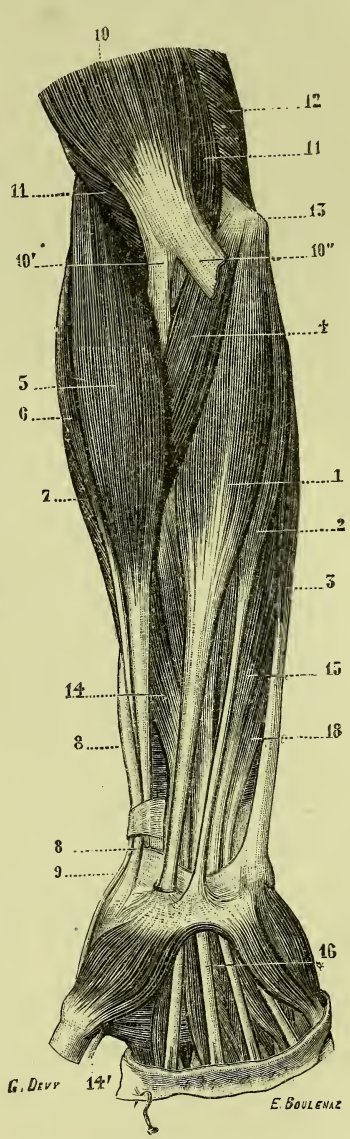

Fig. 420.
Muscles de la région antérieure de l'avant-bras, couche superficielle.

1, grand palmaire. — 2, petit palmaire. — 3, cubital antérieur. — 4, rond pronateur. — 5, long supinateur. — 6, premier radial externe. — 7, deuxième radial externe. — 8, 8', long abducteur du pouce. — 9. long extenseur du pouce. — 10, biceps brachial, avec 10', son tendon et 10", son expansion aponévrotique. — 11, brachial antérieur. — 12, triceps. — 13, épitrochlée. — 14, 14', long fléchisseur du pouce. — 15, fléchisseur commun superficiel ou perforé. — 15', arcade aponévrotique par laquelle le muscle s'insère au corps du radius. — 16, ses tendons à la face palmaire de la main. — 17, son tendon se rendant à l'index. — 18, son tendon se rendant au petit doigt.

radius de dehors en dedans et détermine ainsi des mouvements de pronation. Lorsque la pronation est effectuée, ou bien lorsque le radius est immobilisé en supination par la contraction des muscles supinateurs, le rond pronateur fléchit l'avant-bras sur le bras : il est donc à la fois pronateur et fléchisseur.

Variétés. — Hyrtl et Schenzer ont rencontré chacun un os sésamoïde développé dans l'épaisseur du tendon huméral du rond pronateur. — Quelques faisceaux du rond pronateur peuvent provenir du brachial antérieur, de l'expansion aponévrotique du biceps, de l'aponévrose intermusculaire interne; Hyrtl a même observé un faisceau d'origine remontant jusqu'à l'insertion du coraco-brachial. — L'insertion radicale peut s'abaisser et se rapprocher ainsi de plusieurs centimètres de l'apophyse styloïde. — Le rond pronateur peut être double, et cela suivant une triple modalité : 1° par séparation complète des deux faisceaux d'origine du muscle; 2° par dédoublement de la portion coronoïdienne; 3° par dédoublement de la portion épitrochléenne. — L'absence du faisceau coronoïdien est fréquente.

Dans le cas où il existe une apophyse sus-épitrochléenne (voy. Ostéologie, p. 241), les faisceaux les plus externes du rond pronateur remontent jusqu'à cette apophyse; de plus, le nerf médian et une artère, qui est tantôt l'humérale, tantôt la cubitale, passent en arrière du muscle.

§ II. — Grand palmaire

Situé en dedans du précédent, le grand palmaire (fig. 420, 1) est un muscle aplati d'avant en arrière, charnu supérieurement, tendineux inférieurement, s'étendant obliquement de l'épitrochlée au deuxième métacarpien.

Insertions. — Ce muscle s'insère en haut : 1° sur la face antérieure de l'épitrochlée par un tendon commun aux muscles épitrochléens; 2° sur l'aponévrose antibrachiale; 3° sur les cloisons fibreuses qui le séparent du rond pronateur en dehors, du petit palmaire en dedans, du fléchisseur commun superficiel en arrière.

De ces divers points d'origine, les faisceaux constitutifs du grand palmaire se portent en bas et en dehors et se jettent, à la partie moyenne de l'avant-bras, sur un long tendon, aplati d'abord, puis cylindrique, lequel continue le trajet du corps musculaire et vient se fixer sur la face antérieure de l'extrémité supérieure du deuxième métacarpien.

Rapports. — *a.* A l'*avant-bras*, le grand palmaire répond par sa *face antérieure* à l'aponévrose et à la peau ; par sa *face postérieure*, au fléchisseur commun superficiel des doigts supérieurement, et inférieurement au fléchisseur propre du pouce.— Son *bord interne* est en rapport avec le petit palmaire. — Son *bord externe*, contigu tout d'abord avec le rond pronateur, se sépare bientôt de ce dernier muscle pour se rapprocher du long supinateur. — Entre les tendons du grand palmaire et du long supinateur existe une gouttière longitudinale de 10 à 15 millimètres de largeur, au fond de laquelle cheminent l'artère radiale, ses deux veines satellites et la branche antérieure du nerf radial.

b. Au *poignet*, le tendon du grand palmaire passe en dehors du canal radio-carpien, destiné aux fléchisseurs. Il est situé, à ce niveau, dans un conduit ostéo-fibreux, qui est constitué, en arrière et en dehors par le scaphoïde

et le trapèze, en avant et en dedans par deux lames fibreuses dépendant du ligament annulaire antérieur de carpe. Une synoviale, qui remonte parfois à 1 ou 2 centimètres au-dessus du poignet, favorise le glissement du muscle dans cette coulisse.

Action. — Le grand palmaire fléchit la main sur l'avant-bras et l'avant-bras sur le bras. Il tend, en outre, à porter la main dans l'abduction et la pronation.

Variétés. — On a vu le muscle grand palmaire renforcé par des faisceaux d'origine surnuméraires provenant : *a*, du biceps ou du brachial antérieur ; *b*, du cubitus, soit de l'apophyse coronoïde, soit de la face antérieure du corps de l'os ; *c*, du radius. Calori a décrit en 1868 (*Mem. della Accadem. di Bologna*, p. 138), sous le nom de *muscle accessoire du grand palmaire*, un petit muscle triangulaire s'étendant du tiers inférieur de la base antérieure du radius au tendon du grand palmaire, qui devenait ainsi un muscle biceps. — En bas, on a vu le grand palmaire se fixer sur le troisième et le quatrième métacarpien, sur le trapèze et le scaphoïde (Friedlowsky), sur le ligament annulaire et le scaphoïde (Fleischmann), sur le trapèze (fréquent).

§ III. — Petit palmaire

Situé sur le côté interne du grand palmaire, le petit palmaire (fig. 420, 2) est un tout petit muscle, qui se rend de l'épitrochlée au ligament annulaire antérieur du carpe.

Insertions. — Il s'insère en haut : 1° sur l'épitrochlée, par un tendon commun aux muscles épitrochléens ; 2° sur l'aponévrose antibrachiale ; 3° sur les cloisons fibreuses qui le séparent des muscles voisins, le grand palmaire en dehors, le cubital antérieur en dedans, le fléchisseur commun superficiel en arrière.

Ainsi constitué, le corps charnu, toujours très court, se porte en bas et un peu en dehors et se jette sur un long tendon qui descend vers la région du carpe. Là, il se divise généralement en deux faisceaux, l'un interne, l'autre externe : le faisceau interne, plus volumineux, se fixe à la face antérieure du ligament annulaire en se confondant avec l'aponévrose palmaire ; le faisceau externe se confond avec l'origine des muscles de l'éminence thénar, principalement avec les faisceaux les plus élevés de l'abducteur du pouce.

Rapports. — Ce muscle, recouvert par l'aponévrose et la peau, recouvre à son tour le muscle fléchisseur superficiel des doigts. En dehors de lui se trouve le grand palmaire, en dedans le cubital antérieur. En bas, au voisinage du poignet, le nerf médian longe le côté interne et postérieur de son tendon.

Action. — Le petit palmaire, agissant sur le ligament annulaire qui est, chez l'homme, son véritable point d'insertion inférieure, fléchit la main sur l'avant-bras. Accessoirement, il tend l'aponévrose palmaire.

Variétés. — Le petit palmaire est très variable comme tous les organes rudimentaires. — Il peut être transformé en tissu fibreux dans toute son étendue. — Son absence a été constatée une fois sur dix sujets (Macalister, Wood) : le muscle absent peut n'être remplacé par aucun faisceau surnuméraire, ou bien être suppléé au point de vue anatomique

par quelques expansions charnues ou fibreuses des muscles voisins. — Au point de vue de sa morphologie, le petit palmaire a été vu : 1° charnu dans toute son étendue (Macalister); 2° tendineux en haut, et charnu en bas; 3° charnu à sa partie moyenne, tendineux à ses deux extrémités; 4° digastrique, c'est-à-dire constitué par deux ventres charnus, réunis l'un à l'autre par un tendon intermédiaire. — Des faisceaux d'origine surnuméraire ont été constatés, provenant : 1° de l'humérus ou des muscles antérieurs du bras; 2° du cubitus; 3° du radius; 4° des muscles voisins, cubital antérieur, fléchisseur commun superficiel ou profond, grand palmaire, de l'aponévrose antibrachiale.— On peut observer ainsi, par l'addition d'un de ces faisceaux surnuméraires au muscle normal, des petits palmaires *biceps* et *triceps*.— Le petit palmaire peut être double; cette anomalie comporte également des variantes fort nombreuses. — Le petit palmaire peut se terminer anormalement : 1° sur les éminences thénar et hypothénar; 2° sur le carpe et le métacarpe (scaphoïde pisiforme, aponévrose interosseuse); 3° sur les tendons des fléchisseurs des doigts.— Ces insertions aberrantes peuvent appartenir au tendon tout entier du muscle petit palmaire; mais, le plus souvent, elles ne sont relatives qu'à des faisceaux de bifurcation, à des expansions fibreuses ou charnues de ce dernier muscle; dans ce deuxième ordre de faits, le petit palmaire possède en réalité deux ou même trois faisceaux de terminaison, d'où le petit palmaire *bicaudatus* et *tricaudatus* du professeur Gruber. — Le tendon du petit palmaire peut se continuer directement avec l'aponévrose palmaire sans se fixer au ligament annulaire; l'anatomie comparée nous apprend que l'aponévrose palmaire doit être considérée comme l'épanouissement du tendon du petit palmaire.

§ IV. — Cubital antérieur

Le cubital antérieur (fig. 420, 3) est situé en dedans du petit palmaire, à la partie la plus interne de l'avant-bras; il s'étend du coude à la première rangée du carpe.

Insertions. — Il prend naissance, en haut, par deux chefs distincts : le premier, *faisceau épitrochléen*, se détache de l'épitrochlée et des cloisons fibreuses qui le séparent du petit palmaire et du fléchisseur commun superficiel. Le second, *faisceau olécrânien*, se fixe au bord interne de l'olécrâne et sur les deux tiers supérieurs du bord postérieur du cubitus. Entre ces deux chefs se trouve situé le nerf cubital.

Les deux portions épitrochléenne et olécrânienne se réunissent intimement à quelques centimètres au-dessous de leur origine et se jettent, à la partie inférieure de l'avant-bras, sur un fort tendon, lequel vient s'insérer à l'os pisiforme.

Rapports. — La face *superficielle* ou *interne* de ce muscle est recouverte dans toute son étendue par l'aponévrose antibrachiale et par la peau. — Sa face *profonde* ou *externe* recouvre successivement le fléchisseur commun superficiel des doigts, le fléchisseur commun profond, le carré pronateur. Le long de cette face chemine le nerf cubital que viennent rejoindre, à leur sortie de l'interstice des fléchisseurs, l'artère cubitale et ses deux veines satellites. — Le *bord postérieur* du muscle cubital antérieur est en rapport avec le bord postérieur du cubitus sur lequel il s'insère. — Son *bord antérieur* répond en haut au petit palmaire et, plus bas, aux nerfs et aux vaisseaux cubitaux.

Action. — Il fléchit la main sur l'avant-bras et l'incline en même temps vers le cubitus : il est donc fléchisseur et adducteur de la main.

Variétés. — Le tendon du cubital antérieur peut envoyer une expansion sur le quatrième métacarpien (Wood), sur le cinquième (fréquent), jusque sur l'articulation métacarpo-phalangienne du petit doigt (Curnow). — Une expansion fibreuse ou même un véritable faisceau charnu peut se détacher du cubital antérieur pour se rendre au ligament annulaire antérieur du carpe. — On a vu le muscle double, c'est-à-dire renforcé par un faisceau surnuméraire profond qui s'étendait de l'épitrochlée au pisiforme.

§ V. — Fléchisseur commun superficiel des doigts

Le fléchisseur commun (fig. 421, 15) superficiel des doigts est situé au-dessous des quatre muscles précédents; il est aplati et fort large et se rend, par quatre tendons distincts, aux quatre derniers doigts.

Insertions. — Il s'insère en haut : 1° sur l'épitrochlée, en se confondant plus ou moins avec les muscles superficiels précédemment décrits; 2° sur le bord interne de l'apophyse coronoïde, en dedans et au-dessous du tendon du brachial antérieur; 3° sur la partie moyenne du bord antérieur du radius.

L'ensemble des faisceaux qui se détachent de ces divers points d'origine constitue tout d'abord une large nappe musculaire, qui se divise, à la partie moyenne de l'avant-bras, en quatre corps charnus, aboutissant chacun à un long tendon cylindrique. Ces quatre tendons terminaux glissent dans la gouttière du carpe, au-dessous du ligament annulaire, divergent à la région palmaire pour atteindre leurs doigts respectifs et, finalement, viennent se fixer par deux languettes sur les côtés de l'extrémité supérieure de la deuxième phalange.

Les faisceaux charnus du fléchisseur superficiel se disposent généralement sur deux plans : le plan superficiel se rend par deux tendons aux deux doigts du milieu; le plan profond, plus ou moins dissimulé sous le précédent, fournit les deux tendons (17 et 18) destinés au deuxième et au cinquième doigt.

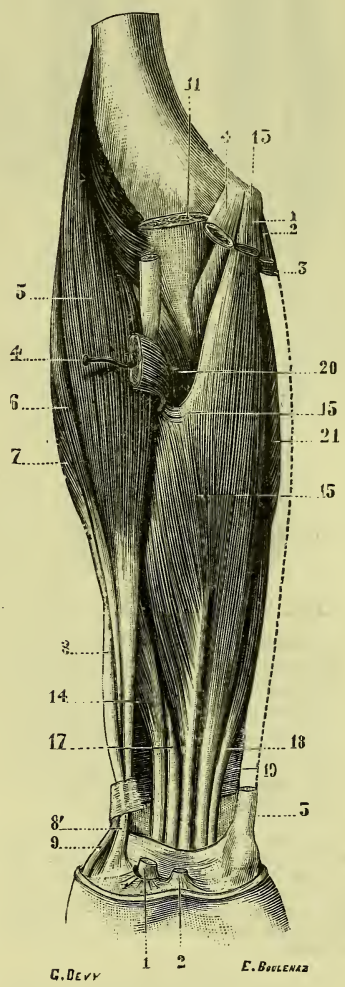

Fig. 421.

Muscles de la région antérieure de l'avant-bras, deuxième couche.

De 1 à 18, comme pour la figure 420. — 19, carré pronateur. — 20, fléchisseur commun profond des doigts. — 21, partie de ce muscle qui déborde en dedans le fléchisseur superficiel.

Rapports. — Nous les examinerons successivement à l'avant-bras, au poignet, à la paume de la main, aux doigts :

a. *A l'avant-bras*, le muscle repose sur les fléchisseurs profonds dont il est séparé par le nerf médian, l'artère du nerf médian, l'artère et les veines cubitales. Il est recouvert tout d'abord par les quatre muscles superficiels, rond pronateur, grand palmaire, petit palmaire, cubital antérieur. Mais dans la moitié inférieure de l'avant-bras, lorsque ces muscles n'existent plus qu'à l'état de tendon, le fléchisseur superficiel, encore charnu, répond, dans l'intervalle de ces tendons, à l'aponévrose antibrachiale et à la peau.

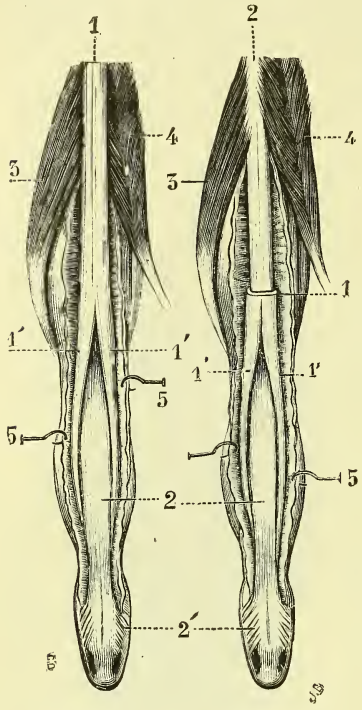

Fig. 422. Les tendons fléchisseurs de l'un des doigts (tendon perforant et tendon perforé), vus par leur face antérieure.

Fig. 423. Les mêmes, après la résection d'une portion du tendon superficiel, pour laisser voir le tendon profond.

1, tendon superficiel ou perforé, avec 1' 1', les deux languettes résultant de sa division, — 2, tendon profond ou perforant, avec 2', son insertion sur la troisième phalange. — 3, 4, deux muscles lombricaux. — 5, gaîne fibreuse des fléchisseurs incisée et érignée en dehors.

b. *Au poignet*, le fléchisseur superficiel passe dans le canal ostéo-fibreux du carpe, avec le fléchisseur commun profond et le fléchisseur propre du pouce qui sont placés en arrière, avec le nerf médian qui côtoie son côté externe. Une synoviale très importante, qui sera décrite plus tard (voy. p. 666), favorise le glissement des tendons de ces différents muscles.

c. *A la paume de la main*, les quatre tendons du fléchisseur superficiel sont placés en avant des quatre tendons du fléchisseur profond. Ils sont recouverts par l'aponévrose palmaire et par l'arcade palmaire superficielle, qui croise perpendiculairement leur direction.

d. *Aux doigts* (fig. 422, 423 et 424), chaque tendon du fléchisseur superficiel est encore placé, tout d'abord, en avant du tendon correspondant du fléchisseur profond. Mais des modifications importantes surviennent ici dans les rapports respectifs de ces deux tendons. Au niveau de l'articulation métacarpo-phalangienne, le tendon du fléchisseur superficiel présente une gouttière, dont la concavité, dirigée en arrière, embrasse le tendon du fléchisseur profond, resté cylindrique. Bientôt ce même tendon du fléchisseur superficiel se divise en deux bandelettes latérales qui se réunissent presque immédiatement après; il en résulte la formation d'une boutonnière longitudinale correspondant à la partie moyenne de la première phalange. Le tendon du fléchisseur profond s'y engage et, de profond qu'il était, devient superficiel. A ce niveau, le tendon du fléchisseur superficiel, reconstitué, lui forme une nouvelle gouttière à concavité dirigée en avant et finalement vient se fixer, par deux languettes, sur les côtés de l'extrémité supérieure de la deuxième phalange.

Tendons perforants et tendons perforés. — De la description qui précède, il résulte qu'au niveau de la première phalange des doigts, le tendon du fléchisseur profond *perfore* le tendon du fléchisseur superficiel et passe en avant de lui. De là, les noms significatifs de *tendon perforant* et de *tendon perforé* donnés par certains anatomistes aux deux tendons précités. Par extension, on donne encore les noms de *fléchisseur perforant* et de *fléchisseur perforé* au fléchisseur profond et au fléchisseur superficiel des doigts.

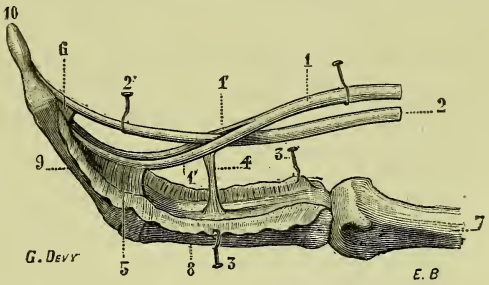

Fig. 424.

Les tendons fléchisseurs des doigts sur la face antérieure des phalanges.

1, 1', tendon superficiel ou perforé. — 2, tendon profond ou perforant. — 2', le même, devenu superficiel après avoir perforé le précédent. — 3, 3, gaine fibreuse des fléchisseurs, incisée et érignée sur les côtés. — 4, 5, 6, replis de la synoviale formant les freins des tendons (*méso-tendons*). — 7, métacarpien. — 8, première phalange. — 9, deuxième phalange. — 10, troisième phalange.

Gaine fibreuse des fléchisseurs. — Tendons perforants et tendons perforés sont maintenus contre la face antérieure des phalanges par une forte lame fibreuse, recourbée en forme de gouttière et solidement attachée par ses deux bords sur les bords correspondants des phalanges. La figure ci-dessous (425), qui représente une coupe transversale du doigt au niveau de la première phalange, donne une idée exacte de la gaine ostéo-fibreuse où s'engagent les tendons des fléchisseurs : c'est une espèce de tunnel, pour employer une expression heureuse de Tillaux, qui commence au niveau de l'articulation métacarpophalangienne et se termine sur l'extrémité postérieure de la troisième phalange, au delà de l'insertion du tendon du fléchisseur profond. — Très solide et imperméable au niveau du corps des phalanges, où elle est constituée par des fibres arciformes, la gaine fibreuse des fléchisseurs est moins résistante au niveau même des articulations : là, elle est formée par des fibres obliques, qui s'entre-croisent en sautoir en ménageant entre elles de nombreux interstices, à travers lesquels pénètrent normalement de petits pelotons adipeux. C'est grâce à ces interstices que, dans les abcès des doigts ou panaris, le pus peut fuser de la couche sous-cutanée dans l'intérieur des gaines.

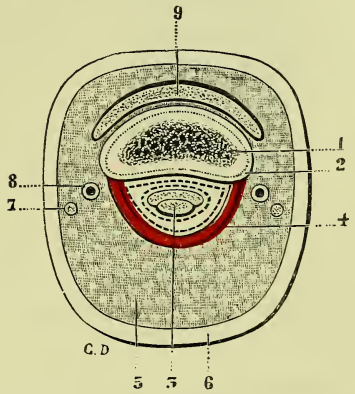

Fig. 425.

Coupe transversale d'une phalange.

1, phalange. — 2, périoste. — 3, tendons des fléchisseurs, entourés par le feuillet viscéral de la synoviale. — 4, gaine fibreuse des fléchisseurs, tapissée en dedans par le feuillet pariétal de cette même synoviale. — 5, tissu cellulaire sous-cutané. — 6, peau. — 7, nerf collatéral. — 8, artère collatérale. — 9, tendon de l'extenseur.

Dans la gaine elle-même, des tractus cellulo-vasculaires, affectant soit la forme de filaments, soit la forme de vraies membranes (fig. 424, 4, 5 et 6), relient la face profonde des tendons à la face antérieure des phalanges et

contribuent à maintenir ces tendons en position, en même temps qu'ils leur apportent leurs vaisseaux nutritifs (*méso-tendons*, *freins des tendons*, *vincula tendinum*).

En outre, une synoviale que nous décrirons plus loin facilite le glissement des tendons fléchisseurs dans leurs gaines digitales.

Action. — Considéré au point de vue de son action, le muscle fléchisseur superficiel des doigts fléchit directement la deuxième phalange sur la troisième. Secondairement, il fléchit les doigts sur la main, la main sur l'avant-bras, l'avant-bras sur le bras.

Variétés. — Un faisceau détaché de la face profonde du fléchisseur superficiel se rend parfois, soit dans le corps charnu du fléchisseur profond, soit dans l'un de ses tendons. — Turner a vu les tendons du fléchisseur superficiel réunis entre eux, à la paume de la main, par des bandelettes fibreuses. — Dans un cas observé par Macalister, le tendon que le fléchisseur superficiel envoie au petit doigt ne se laissait pas perforer par le tendon correspondant du fléchisseur profond, mais se fusionnait avec lui. — L'insertion radiale du fléchisseur superficiel peut faire défaut. — Le plan profond de ce muscle (2e et 5e doigts) est interrompu, sur la plupart des sujets, par une intersection tendineuse ou aponévrotique, présentant dans sa forme et ses dimensions les variations les plus bizarres. — Dursy (*Henle u. Pfeufer's Zeitschrift*, t. XXXIII, p. 451) rapporte un fait dans lequel le fléchisseur perforé tout entier affectait une forme digastrique. — Le faisceau destiné au petit doigt peut manquer ; il est remplacé le plus souvent par un faisceau plus court (*court fléchisseur du petit doigt*), qui prend naissance dans le voisinage du carpe et se comporte comme lui. — De la masse du fléchisseur superficiel peut se détacher un faisceau plus ou moins volumineux qui vient se fixer, par son extrémité inférieure, soit sur le ligament annulaire antérieur au carpe, soit sur l'aponévrose palmaire. — Des faisceaux similaires ont été vus allant à l'un des lombricaux. — Macalister et Wood signalent l'indépendance complète du faisceau que le fléchisseur superficiel envoie à l'index ; j'ai observé plusieurs fois cette disposition. — Wood a constaté l'indépendance complète du faisceau qui se rend au petit doigt. — J'ai observé moi-même l'indépendance du fléchisseur du médius. — Wood a trouvé les quatre faisceaux du fléchisseur perforé distincts à leur origine.

§ VI. — Fléchisseur commun profond des doigts

Le fléchisseur commun profond des doigts (fig. 426, 5) constitue la partie interne du troisième plan musculaire de l'avant-bras ; c'est un muscle large, s'étendant du tiers supérieur de l'avant-bras à la troisième phalange des quatre derniers doigts.

Insertions. — Il prend naissance en haut : 1° sur les trois quarts supérieurs de la face antérieure et de la face interne du cubitus ; 2° sur la portion de l'aponévrose antibrachiale qui revêt la face interne du même os ; 3° sur les deux tiers internes du ligament interosseux ; 4° enfin, par quelques faisceaux, sur la face antérieure du radius, en dedans et au-dessous de la tubérosité bicipitale.

De ces nombreux points d'insertion, le muscle se porte en bas et se divise, à la partie moyenne de l'avant-bras, en quatre portions inégales, aboutissant chacune à un long tendon. Ces quatre tendons terminaux glissent dans la gouttière du carpe, traversent en divergeant la région palmaire où ils donnent insertion aux muscles lombricaux, perforent au niveau des doigts les

tendons correspondants du fléchisseur superficiel et viennent se fixer sur l'extrémité postérieure élargie de la troisième phalange des quatre derniers doigts.

Rapports. — a. *A l'avant-bras*, ce muscle est recouvert par le fléchisseur superficiel et le cubital antérieur, dont il est séparé par le nerf et les vaisseaux cubitaux, par le nerf médian et la petite artère qui l'accompagne. Il recouvre, à son tour, le cubitus, le ligament interosseux, le muscle carré pronateur. Son *bord interne* répond au cubital antérieur; son *bord externe*, au fléchisseur propre du pouce, dont le sépare un interstice cellulo-graisseux, au fond duquel cheminent le nerf et les vaisseaux interosseux antérieurs.

b. *Au carpe*, les tendons du fléchisseur profond glissent sur le carpe, en arrière des tendons du fléchisseur superficiel.

c. *A la main*, les tendons du fléchisseur profond, recouverts encore par les tendons du fléchisseur superficiel, reposent sur l'arcade palmaire profonde, sur les métacarpiens, sur les muscles interosseux et sur l'adducteur du pouce.

d. *Aux doigts*, ils cheminent dans la gaine ostéo-fibreuse décrite dans le paragraphe précédent. Ils sont situés tout d'abord en arrière, puis en avant des tendons correspondants du fléchisseur superficiel.

Action. — Le fléchisseur commun profond fléchit principalement la troisième phalange sur la deuxième. Secondairement, il fléchit la deuxième phalange sur la première, celle-ci sur le métacarpe, la main sur l'avant-bras.

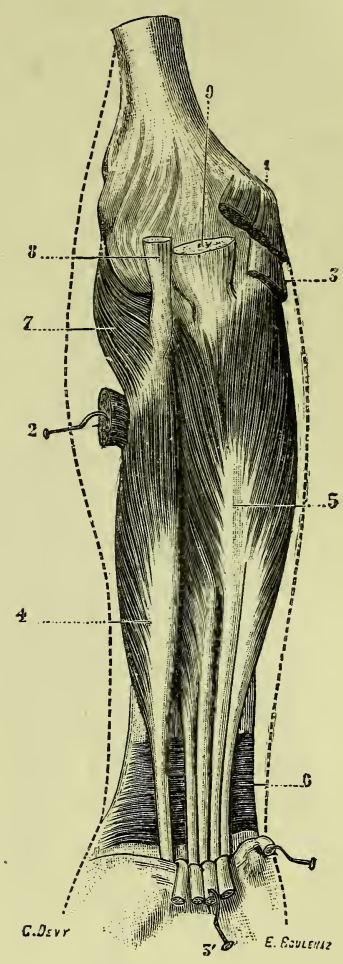

Fig. 426.
Muscles de la région antérieure de l'avant-bras, troisième couche.

1, épitrochlée et muscles épitrochléens superficiels.— 2, portion inférieure du rond pronateur érignée en dehors. — 3, fléchisseur superficiel. — 3', les quatre tendons de ce muscle soulevés et érignés en bas. — 4, long fléchisseur du pouce. — 5, fléchisseur commun profond des doigts ou fléchissant perforant. — 6, carré pronateur. — 7, court supinateur. — 8, tendon du biceps. — 9, tendon du brachial antérieur.

Variétés. — Le fléchisseur commun se trouve renforcé, 5 fois sur 36 sujets (Wood), par un faisceau surnuméraire provenant de l'apophyse coronoïde ou de l'épitrochlée et connu sous le nom d'*accessoire du fléchisseur commun profond* de Gantzer. — Les faisceaux radiaux du muscle peuvent s'étendre sur une grande partie de la face antérieure du radius; ils peuvent, en outre, se détacher (Theile) d'un point quelconque du radius, en haut, dans le milieu ou en bas. — Le fléchisseur profond peut, comme le précédent, envoyer un faisceau au ligament annulaire antérieur du carpe ou à l'aponévrose palmaire. — Comme pour le muscle précédent encore, quelques-uns de ces faisceaux peuvent être indépendants, celui de l'index notamment (Weber, Wood et moi-même).

§ VII. — Long fléchisseur propre du pouce

Le long fléchisseur propre du pouce (fig. 426, 4), situé en dehors du précédent, forme la partie externe de la troisième couche musculaire de l'avant-bras. Il s'étend du radius au premier doigt ou pouce.

Insertions. — Il s'insère en haut : 1° sur la face antérieure du radius, dans ses trois quarts supérieurs; 2° sur le tiers externe du ligament interosseux. Il reçoit en outre sur son bord interne, dans la moitié des cas environ, un faisceau de renforcement (*faisceau accessoire* de Gantzer), très variable dans son volume et aussi dans son mode d'origine. Ce faisceau accessoire provient, suivant les cas, de l'apophyse coronoïde, de la face antérieure du cubitus, de l'épitrochlée, de la masse commune des muscles épitrochléens.

Les divers faisceaux d'origine du long fléchisseur propre du pouce se dirigent verticalement en bas, en suivant la face antérieure du radius. Ils se terminent, à la partie inférieure de l'avant-bras, sur le pourtour d'un tendon qui remonte généralement très haut sur la partie interne ou antérieure du muscle. Ce tendon, continuant le trajet du corps musculaire, passe sous le ligament annulaire antérieur du carpe et arrive ainsi à la paume de la main. Il se loge alors, sur le côté interne de l'éminence thénar, dans une gouttière que lui forment les deux faisceaux du court fléchisseur et, finalement, vient se fixer sur l'extrémité postérieure de la phalange unguéale du pouce.

Rapports. — a. *A l'avant-bras*, sa *face antérieure* ou *superficielle* est recouverte par le fléchisseur superficiel des doigts, le grand palmaire, l'artère et les veines radiales, la branche antérieure du nerf radial, et, tout à fait en bas, par le long supinateur. — Sa *face postérieure* ou *profonde* répond au radius, au ligament interosseux et au carré pronateur. — Son *bord externe* se loge dans l'angle dièdre formé par le radius et les faisceaux radiaux du fléchisseur superficiel. — Son *bord interne* répond au fléchisseur commun profond des doigts, dont le sépare un interstice déjà décrit à propos de ce dernier muscle.

b. *Au carpe*, le tendon du fléchisseur propre du pouce glisse dans la partie la plus externe de la gouttière radio-carpienne.

c. *A la main*, il est dissimulé tout d'abord entre les muscles de l'éminence thénar. Plus loin, il s'engage, en atteignant le pouce, dans une gaine fibreuse qui rappelle par sa constitution celle des autres doigts.

Action. — Le long fléchisseur propre du pouce fléchit principalement la dernière phalange du pouce sur la première et, secondairement, la première phalange sur le métacarpien correspondant.

Variétés. — L'existence d'un fléchisseur antibrachial du pouce indépendant des muscles voisins caractérise l'espèce humaine; aucun des primates ne présente ce muscle à l'état d'isolement. Anormalement, le long fléchisseur du pouce peut perdre cette indépendance chez l'homme à des degrés divers, se rapprochant ainsi plus ou moins des dis-

positions qui caractérisent les espèces simiennes. Ce sont d'abord des faisceaux anastomotiques jetés, soit entre le fléchisseur superficiel et le fléchisseur propre du pouce, soit entre ce dernier muscle et le fléchisseur commun profond ; de pareilles anastomoses sont loin d'être rares. — On peut observer ensuite la fusion complète des deux fléchisseurs profonds, aboutissant à la formation d'un muscle unique d'où se dégagent cinq tendons pour les cinq doigts; c'est là le type des cercopithèques. J'en ai observé trois cas, WALSHAM un autre (*Saint-Bartholomew's Hospital Reports*, 1880). — La fusion complète du fléchisseur propre du pouce avec le fléchisseur profond de l'index, isolé lui-même des autres fléchisseurs (*type du gorille*), a été observée par CHUDZINSKI et par moi-même. — La fusion complète des deux fléchisseurs profonds sans tendon pour le pouce (*type de l'orang*) a été signalée par GRUBER (*Arch. f. Anat. u. Phys.*, 1875, p. 211), par WAGSTAFFE (*Journ. of Anat. and Physiol.*, t. VI, p. 212) et par GEGENBAUR (*Virchow's Arch.*, t. XXI, p. 376).

Voyez pour de plus amples renseignements sur ce sujet : KOSTER, *Affen und Menschen Hand*, 1880 ; BISCHOFF, *Ueber die Bedeutung d. musc. extensor indicis proprius, u. d. flexor pollicis longus der Hand d. Menschen u. d. Affen*, München, 1880 ; TESTUT, *Le long fléchisseur propre du pouce chez l'homme et chez les singes*, in Bull. de la Soc. zool. de France, 1883.

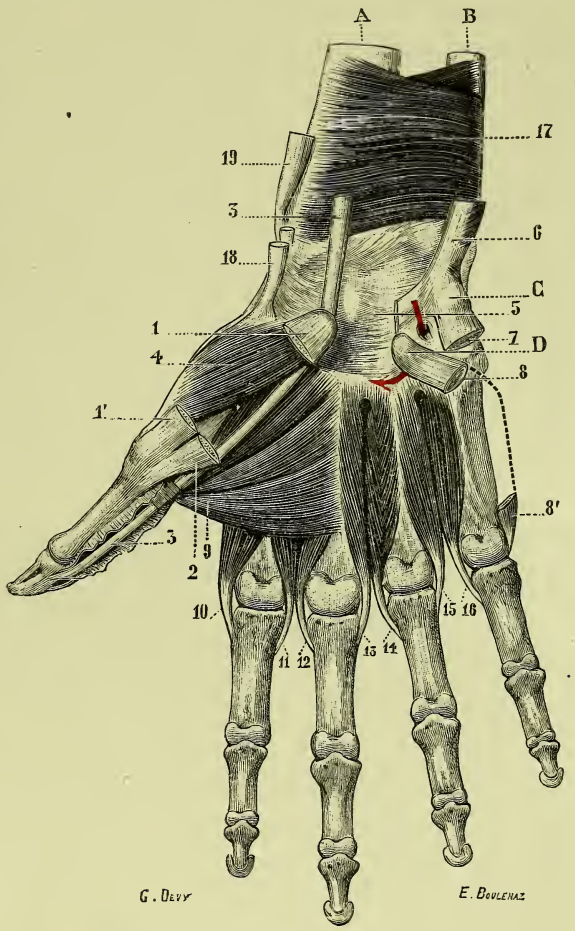

Fig. 427.

Muscles de la paume de la main, couche profonde.

A, radius. — B, cubitus. — C, pisiforme. — D, apophyse de l'os crochu. — 1, 1', attaches du court abducteur du pouce. — 2, court fléchisseur du pouce. — 3, long fléchisseur du pouce. — 4, opposant du pouce. — 5, gouttière des tendons fléchisseurs. — 6, cubital antérieur. — 7, insertion supérieure de l'adducteur du petit doigt. — 8, 8', attaches de l'opposant du petit doigt. — 9, adducteur du pouce. — 10, premier interosseux du petit doigt. — 11, premier interosseux palmaire. — 12, deuxième interosseux dorsal. — 13, troisième interosseux dorsal. — 14, deuxième interosseux palmaire. — 15, quatrième interosseux dorsal. — 16, troisième interosseux palmaire. — 17, carré pronateur. — 18, long abducteur du pouce. — 19, long supinateur.

La flèche indique le trajet de la branche profonde du nerf cubital.

§ VIII. — CARRÉ PRONATEUR

Le carré pronateur (fig. 426, 6 et 427, 17) est un muscle aplati et quadrilatère, situé à la partie antérieure et inférieure de l'avant-bras.

Insertions. — Il s'insère, d'une part, sur le bord antérieur et la face antérieure du cubitus, dans son quart inférieur. De là il se porte transversalement en dehors et vient se fixer, d'autre part, au bord antérieur et à la face antérieure du radius dans son quart inférieur.

Les insertions radiales du muscle se font, dans la majorité des cas, par des fibres charnues; les insertions cubitales, au contraire, à l'aide d'un tendon large et nacré, qui occupe en hauteur la totalité ou une partie seulement du corps musculaire.

Rapports. — Le carré pronateur est en rapport, *en arrière*, avec le cubitus, le radius et le ligament interosseux. — *En avant*, il répond successivement, en allant de dedans au dehors, au cubital antérieur, au fléchisseur commun profond des doigts et au fléchisseur propre du pouce, qui croisent perpendiculairement la direction transversale de ses faisceaux.

Action. — Prenant son point fixe sur le cubitus, ce muscle fait tourner le radius de dehors en dedans et porte par conséquent la main et l'avant-bras en pronation. Cette action rotatrice du carré pronateur a été mise en doute par le professeur Hyrtl, qui n'a malheureusement fourni aucune preuve à l'appui de son opinion. Les conclusions de Hyrtl ont été longuement combattues en 1870, par le professeur Calori (in *Mem. dell' Accad. di Bologna*, série II, t. X). Un courant induit, porté sur le courant pronateur d'un supplicié (moi-même en 1882 et Wertheimer tout récemment en 1885), a déterminé nettement la pronation du radius sur le cubitus.

Variétés. — L'absence du carré pronateur a été constatée par Otto et Meckel. — Ce muscle peut affecter la forme d'un triangle. — Il peut être constitué par deux triangles ayant leurs sommets tendineux, l'un sur le radius, l'autre sur le cubitus. — J'ai vu des carrés pronateurs à trois et à quatre faisceaux. — Le faisceau inférieur peut se rendre du cubitus sur les os du carpe ou bien sur la synoviale de l'articulation du poignet.

Muscles surnuméraires de la région antérieure de l'avant-bras. — Nous signalerons comme pouvant apparaître dans cette région : 1° le *radio-carpien*, décrit pour la première fois par Fano (*Bull. Soc. Anat. de Paris*, 1851) et se rendant de la partie inférieure du radius (face antérieure ou face externe) à un os du carpe ou du métacarpe; on le rencontre cinq fois environ sur cent sujets; 2° le *cubito-carpien*, se rendant comme son nom l'indique, de la partie inférieure du cubitus à la région du carpe et se rattachant, suivant les cas, soit au carré pronateur, soit au cubital antérieur; 3° le *radio-cubito-carpien*, décrit par Calori (*Mém. de l'Acad. de Bologne*, 1870) et par Gruber (*Bull. Acad. imp. de St-Pétersbourg*, 1871), s'insérant en haut par deux chefs sur le cubitus et sur le radius, se terminant en bas sur le carpe; 4° le *radio-palmaire*, allant de la face antérieure du radius au bord supérieur du ligament annulaire ou à la face profonde de l'aponévrose palmaire; 5° le *tenseur de la gaine des fléchisseurs*, situé au-dessous du fléchisseur propre du pouce, allant du radius et du ligament interosseux à la gaine synoviale des fléchisseurs des doigts; ce faisceau n'est bien souvent qu'une portion du fléchisseur propre du pouce.

§ IX. — Coulisses et synoviales des tendons fléchisseurs de la main

1° Coulisses tendineuses et ligament annulaire antérieur du carpe. — Les tendons des muscles fléchisseurs des doigts, en arrivant au poignet, s'engagent, ainsi que nous l'avons dit plus haut, sous le *ligament annulaire antérieur du carpe*. On donne ce nom à un ruban fibreux de forme quadrilatère, qui s'étend transversalement d'un bord du carpe à l'autre. Il mesure

3 ou 4 centimètres de largeur, sur 2 ou 3 centimètres de hauteur. On lui distingue deux bords, deux extrémités et deux faces :

Son *bord supérieur* se continue en haut avec l'aponévrose antibrachiale. Son *bord inférieur* se continue, de même, avec l'aponévrose palmaire et avec les muscles des éminences thénar et hypothénar, qui prennent sur lui de nombreuses insertions.

De ses deux extrémités, l'*interne* se fixe sur le pisiforme et sur l'apophyse unciforme de l'os crochu. L'*externe* s'attache sur les tubercules, toujours très saillants, du scaphoïde et du trapèze.

Sa *face superficielle* est en rapport avec la peau qui lui adhère assez intimement. De sa *face profonde*, et tout près de son insertion externe, se détache une cloison fibreuse qui vient se fixer, d'autre part, sur la face antérieure du scaphoïde et du trapézoïde.

Ainsi compris, le ligament annulaire antérieur du carpe et la cloison secondaire à direction verticale que je viens de signaler transforment la gouttière du carpe, telle que nous la présente le squelette (p. 254), en deux conduits ostéo-fibreux que l'on distingue en interne et externe. L'externe tout petit est destiné au tendon du grand palmaire : c'est le *conduit* ou *coulisse du grand palmaire*. L'interne, beaucoup plus grand, livre passage au nerf médian et à tous les tendons fléchisseurs : c'est le *conduit des fléchisseurs* ou *canal radio-carpien*.

Si nous considérons maintenant ce ligament annulaire au point de vue de sa structure, nous le voyons se composer de deux plans de fibres : 1° un plan profond, formé de fibres transversales qui s'insèrent par l'une et l'autre de leurs extrémités sur les os du carpe précédemment indiqués; 2° un plan superficiel, formé de fibres verticales et obliques qui dépendent à la fois du tendon du petit palmaire et des tendons d'origine des muscles thénar et hypothénar.

2° **Synoviale tendineuse du grand palmaire.** — Le tendon du grand palmaire est entouré, dans le conduit ostéo-fibreux qu'il traverse, d'une synoviale indépendante qui favorise ses glissements. Cette synoviale ne dépasse pas généralement, en hauteur, le bord supérieur du scaphoïde.

3° **Synoviales tendineuses des fléchisseurs.** — Les tendons des muscles fléchisseurs glissent de même, dans le canal radio-carpien et sur les phalanges des doigts, au moyen de synoviales plus étendues que la précédente et, par cela même, plus importantes. Ces synoviales sont au nombre de cinq, une pour chaque doigt. Celles qui sont destinées aux trois doigts du milieu sont relativement courtes ; elles répondent seulement aux deux premières phalanges, nous les désignerons sous le nom de *synoviales digitales*. Les deux autres, celles du pouce et du petit doigt, remontent jusqu'au canal radio-carpien, nous leur donnerons le nom de *synoviales digito-carpiennes*.

1° *Synoviales digitales.* — Les synoviales digitales sont au nombre de trois, la première pour l'index, la deuxième pour le médius, la troisième

pour l'annulaire. Chacune d'elles affecte la forme d'une gaine cylindrique, prenant naissance au niveau de la base de la troisième phalange et s'étendant, du côté de la main, jusqu'à l'articulation métacarpo-phalangienne. Elle se compose, du reste, de deux feuillets : un *feuillet viscéral* qui entoure à la fois le tendon perforant et le tendon perforé ; un *feuillet pariétal*, qui tapisse le canal ostéo-fibreux (fig. 425) dans lequel cheminent ces tendons. De distance en distance, le feuillet viscéral et le feuillet pariétal sont reliés l'un à l'autre par des prolongements ou *méso-tendons*, plus ou moins étendus, mais toujours très minces. Ces prolongements, ainsi que cela a été dit, tapissent les tractus cellulo-vasculaires qui, sous la forme de membranes ou sous

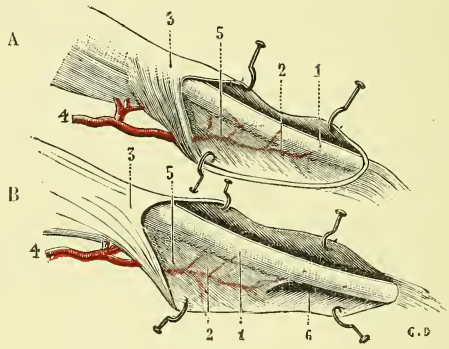

Fig. 428.

Tendons des fléchisseurs avec leur gaine séreuse (d'après Farabeuf).

A, la séreuse passe à la face superficielle du tendon sans couvrir sa face profonde.
B, la séreuse recouvre le tendon sur presque tout son pourtour et forme en arrière de lui un méso-tendon.
1, tendon. — 2, membrane séreuse. — 3, gaine fibreuse, qui a été incisée et érignée dans une partie de son étendue. — 4, rameau artériel provenant des branches collatérales des doigts. — 5, 5, rameau pénétrant dans le tendon.

la forme de simples filaments, se rendent de la face antérieure des phalanges à la face profonde des tendons (fig. 428, 4).

Les trois synoviales de l'index, du médius et de l'annulaire sont entièrement indépendantes les unes des autres. Elles sont indépendantes également, sauf les cas d'anomalies, des synoviales digito-carpiennes que nous allons maintenant décrire.

2° *Synoviales digito-carpiennes.* — Déjà signalées en 1837 par Leguey et bien décrites quelques années plus tard (1850) par Gosselin, les synoviales digito-carpiennes se distinguent en externe et interne.

La *synoviale digito-carpienne externe* (*gaine radiale* de certains auteurs) entoure, à la manière d'un long cylindre, le tendon du long fléchisseur propre du pouce (fig. 429, 1). Elle commence à la base de la deuxième phalange de ce doigt et remonte, avec le tendon précité, jusqu'à deux travers de doigt environ au-dessus du ligament annulaire du carpe. Elle occupe donc successivement la face antérieure de la première phalange du pouce, le côté interne de l'éminence thénar, la partie externe du canal radio-carpien et la face antérieure de l'avant-bras.

La *synoviale digito-carpienne interne* (*gaine cubitale* de certains auteurs)

commence au niveau de la base de la troisième phalange du petit doigt (fig. 429, 2); elle engaine les deux tendons fléchisseurs destinés à ce doigt et gagne avec eux la paume de la main. Jusqu'à l'articulation métacarpo-phalangienne, cette gaine est cylindrique; mais, en abordant la région palmaire, elle s'élargit considérablement en dehors : en effet, tandis que son côté interne suit assez exactement les tendons fléchisseurs du petit doigt, son côté externe se porte obliquement en dehors et englobe successivement les tendons fléchisseurs de l'annulaire, ceux du médius et ceux de l'index. Il en résulte que la synoviale digito-carpienne interne, qui n'engaine à son origine que les tendons fléchisseurs du petit doigt, devient, à la région palmaire, une gaine commune à tous les fléchisseurs. Elle pénètre alors, en se rétrécissant, dans le canal radio-carpien, dont elle occupe le côté interne; puis, s'échappant de ce canal, elle s'étale de nouveau à la face antérieure de l'avant-bras, où elle se termine en cul-de-sac, un peu au-dessus de la synoviale précédente. Ainsi constituée, la synoviale digito-carpienne interne a été comparée à un sablier. Elle présente, en effet, comme le sablier : 1° une portion moyenne rétrécie, correspondant au canal radio-carpien; 2° une extrémité supérieure renflée, occupant la face antérieure de l'avant-bras; 3° une extrémité inférieure, également renflée, s'étalant à la paume de la main et donnant naissance, en bas et en dedans, au diverticulum cylindrique qui accompagne les fléchisseurs du petit doigt jusqu'à leur insertion phalangienne.

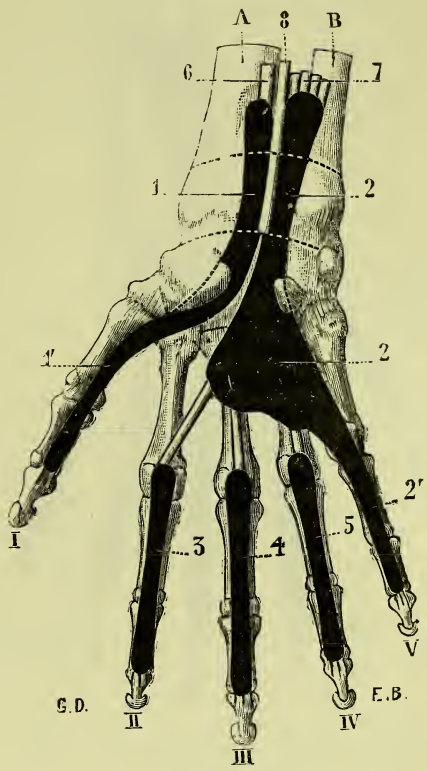

Fig. 429.
Synoviales tendineuses des fléchisseurs, disposition ordinaire.

A, radius. — B, cubitus. — I, II, III, IV, V, premier, deuxième, troisième, quatrième et cinquième doigts. — 1, synoviale digito-carpienne externe, se continuant en bas avec 1', la synoviale digitale du pouce. — 2, synoviale digito-carpienne interne, se continuant en bas avec 2', la synoviale digitale du petit doigt. — 3, 4, 5, les trois synoviales digitales de l'index, du médius et de l'annulaire. — 6, tendon du long fléchisseur propre du pouce. — 7, tendons des fléchisseurs communs. — 8, nerf médian.

Telle est la disposition respective des deux grandes synoviales digito-carpiennes : toutes les deux s'étendent des phalanges à la partie inférieure de l'avant-bras; séparées l'une de l'autre à leur origine par toute la distance qui sépare le pouce du petit doigt, elles convergent l'une vers l'autre, se rapprochent par conséquent de plus en plus et finissent même par s'adosser. C'est ainsi qu'elles traversent le canal radio-carpien : elles ne sont séparées à ce niveau que par une mince cloison conjonctive, le long de laquelle chemine le nerf médian.

Variétés. — Parmi les variétés que peuvent présenter les gaines des fléchisseurs, variétés qui sont fort nombreuses et qui nous expliquent les divergences des anatomistes à leur sujet, l'une des plus intéressantes est la communication des deux grandes gaines digito-carpiennes au niveau du poignet (fig. 430). Cette communication, qu'on a considérée longtemps comme constante, est au contraire très rare. Gosselin ne l'a rencontrée qu'une seule fois sur plus de soixante mains examinées. — En ce qui concerne la synoviale digito-

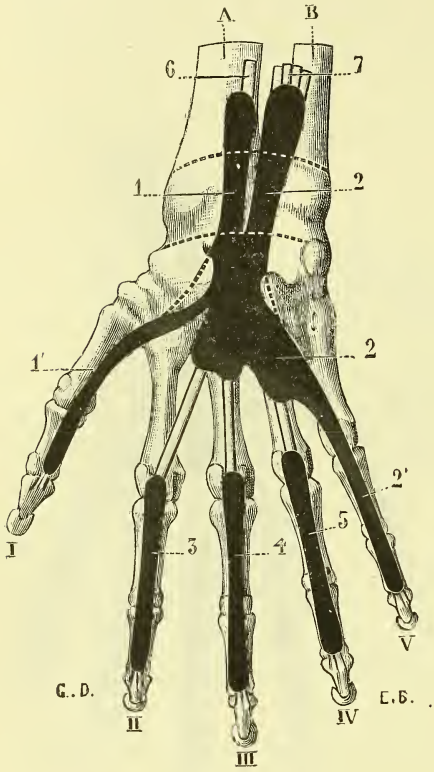

Fig. 430.

Synoviales tendineuses des fléchisseurs, disposition anormale.

Mêmes indications que dans la figure précédente : s'y reporter. On voit sur cette figure que les deux synoviales digito-carpienne, l'interne et l'externe, sont réunies en une seule, à la hauteur du carpe.

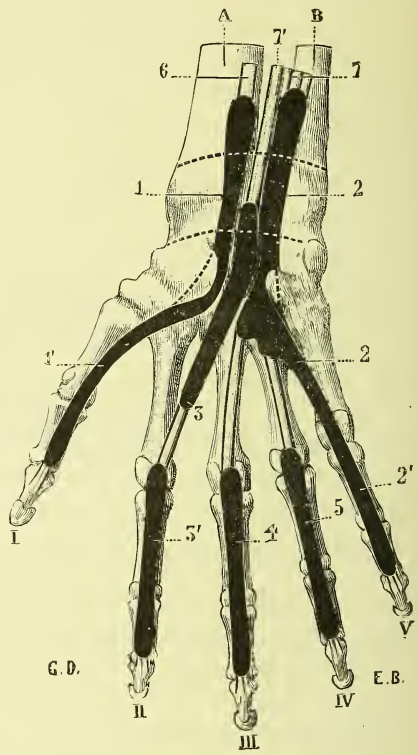

Fig. 431.

Synoviales tendineuses des fléchisseurs, disposition anormale.

Mêmes indications que pour la figure 429. On constate sur celle-ci l'existence d'une synoviale distincte 3, pour la portion carpienne des tendons fléchisseurs de l'index 7'; la synoviale digitale de ce dernier doigt 3' reste indépendante.

carpienne interne, sa portion phalangienne peut être complètement séparée de sa portion palmaire; il existe, dans ce cas, quatre gaines digitales. — Par contre, on peut voir la synoviale digitale de l'annulaire aboutir à la grande synoviale digito-palmaire interne; le nombre des synoviales digitales indépendantes se trouve alors réduit à deux. — Je signalerai encore l'apparition possible au poignet, entre les deux synoviales digito-carpiennes, d'une synoviale surnuméraire ou *synoviale carpienne moyenne*, répondant, soit au tendon superficiel, soit au tendon profond de l'index (fig. 431, 3).

Toutes ces variétés trouvent en pathologie chirurgicale, notamment dans la symptomatologie des kystes du poignet et du panaris des gaines, des applications fort importantes.

ARTICLE II

RÉGION EXTERNE DE L'AVANT-BRAS

La région externe de l'avant-bras comprend quatre muscles, insérés tous les quatre sur l'épicondyle et sur le bord externe de l'humérus. Ce sont, en allant des couches superficielles aux couches profondes : 1° le *long supinateur;* 2° le *premier radial externe;* 3° le *second radial externe;* 4° le *court supinateur.*

§ I. — Long supinateur

Le plus superficiel du groupe externe, le long supinateur (fig. 420, 5 et 432, 1) est un muscle allongé, charnu en haut, tendineux en bas, s'étendant du tiers inférieur de l'humérus à l'extrémité inférieure du radius.

Insertions. — Il s'insère, en haut, sur le bord externe de l'humérus au-dessous de la gouttière de torsion, ainsi que sur la cloison intermusculaire externe; ces insertions d'origine mesurent 4 centimètres environ.

De là, le muscle se porte verticalement en bas, s'aplatit d'abord de dedans en dehors, puis d'avant en arrière et se jette, à la partie moyenne de l'avant-bras, sur un large et fort tendon, lequel vient se fixer à la base de l'apophyse styloïde du radius.

Rapports. — La face *superficielle* ou *externe* du long supinateur répond à l'aponévrose antibrachiale et à la peau dans presque toute son étendue; en bas cependant, au voisinage de son insertion radiale, le tendon est croisé superficiellement par le long abducteur du pouce et le court extenseur du pouce. — Sa *face interne* ou *profonde* recouvre successivement l'extrémité inférieure de l'humérus, les deux radiaux externes, l'extrémité externe du rond pronateur, le radius. — Son *bord postérieur* répond en haut au vaste externe, dont il est séparé par la cloison intermusculaire externe et, plus bas, au premier radial externe. — Son *bord antérieur* forme au coude, avec le brachial antérieur et le biceps, une gouttière oblique, au fond de laquelle cheminent le nerf radial et l'artère récurrente radiale antérieure. A l'avant-bras, il est en rapport avec la branche antérieure du nerf radial et les vaisseaux radiaux : c'est en raison de ce dernier rapport que le long supinateur devient, en médecine opératoire, le muscle satellite de l'artère radiale.

Action. — Le long supinateur fléchit l'avant-bras sur le bras et place le radius dans une demi-pronation. — Il ne devient supinateur que lorsque l'avant-bras est en pronation forcée : la contraction remet alors l'avant-bras dans un état de demi-pronation (position du repos).

Variétés. — Le long supinateur peut s'insérer sur le radius, au-dessus de l'apophyse styloïde, jusque sur le tiers moyen de l'os. Il peut aussi s'insérer au-dessous, sur le scaphoïde et le trapèze (Macalister), sur la base du troisième métacarpien (Dursy). — Dans deux cas de Calori (*loc. cit.*) et de Embleton (*Journ. of Anat.*, t. VI, p. 217), le long supinateur envoyait quelques faisceaux à l'aponévrose antibrachiale. — J'ai vu plusieurs fois le tendon inférieur perforé par le nerf radial. — J'ai vu naître le muscle par deux chefs distincts (*long supinateur biceps*), qui ne se réunissaient qu'à la partie moyenne de l'avant-bras. — Le long supinateur peut être double (Lauth, Gruber), le faisceau surajouté étant plus grêle et plus profondément placé que le muscle normal. — Le long supinateur peut manquer (Humphry). — Il peut présenter des connexions avec les muscles voisins, deltoïde, brachial antérieur, premier radial externe, long abducteur du pouce.

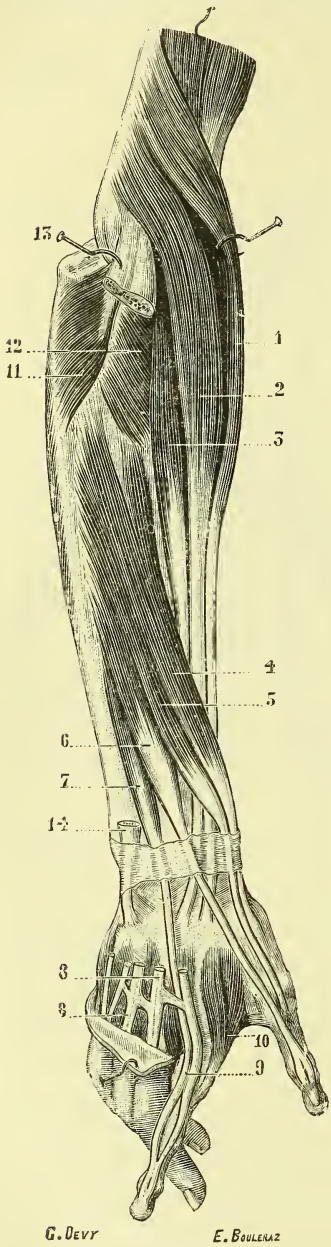

Fig. 432.
Muscles de la région externe de l'avant-bras et muscles profonds de la région postérieure.

§ II. — Premier radial externe

Le premier radial externe (fig. 432, 2), situé au-dessous du long supinateur, s'étend de l'extrémité inférieure de l'humérus au deuxième métacarpien. C'est un muscle aplati, charnu dans son tiers supérieur, tendineux dans le reste de son étendue.

Insertions. — Il s'attache, en haut : 1° sur le bord externe de l'humérus, au-dessous du long supinateur qu'il semble continuer; 2° sur la cloison intermusculaire externe. De là, ses fibres se portent verticalement en bas et se jettent, un peu au-dessous du tiers supérieur de l'avant-bras, sur un tendon aplati et d'abord fort large.

Ce tendon, continuant la direction du corps musculaire, longe tout d'abord la face externe du radius, glisse ensuite sur l'extrémité inférieure de cet os, dans une gouttière spéciale qui est placée immédiatement en dedans de l'apophyse styloïde et, finalement, vient se fixer en arrière de l'extrémité supérieure ou base du deuxième métacarpien.

Rapports. — Le premier radial externe est recouvert, dans la plus grande partie de son étendue, par le long supinateur et l'aponévrose

1, long supinateur. — 2, premier radial externe. — 3, deuxième radial externe. — 4, long abducteur du pouces, — 5, court extenseur du pouce. — 6, long extenseur du pouce. — 7, extenseur propre de l'index. — 8, 8, tendon de l'extenseur commun. — 9, tendons fusionnés de l'extenseur propre de l'index et de l'extenseur commun. — 10, premier interosseux dorsal. — 11, anconé. — 12, court supinateur. — 13, tendons supérieurs de l'extenseur commun et du cubital postérieur, sectionnés et érignés. — 14, tendon inférieur du cubital postérieur.

superficielle. Dans le tiers inférieur de l'avant-bras, il est encore croisé superficiellement par le long abducteur, le court extenseur et le long extenseur du pouce. Par sa face profonde, il recouvre à son tour le deuxième radial externe, l'articulation du coude et celle du poignet.

Action. — Il étend le deuxième métacarpien sur le carpe et celui-ci sur l'avant-bras. En outre, en raison de son obliquité, il incline la main sur le bord radial de l'avant-bras. C'est donc à la fois un extenseur et un abducteur de la main.

Variétés. — Voyez le muscle suivant.

§ III. — Deuxième radial externe

Le deuxième radial externe (fig. 432, 3) est un peu plus volumineux que le précédent, au-dessous duquel il est situé et avec lequel il présente, du reste, les plus grandes analogies par sa forme, son trajet et ses insertions.

Insertions. — Il prend naissance, en haut : 1° sur l'épicondyle, par un tendon qui lui est commun avec les muscles superficiels de la région postérieure de l'avant-bras ; 2° sur une aponévrose très forte qui s'étale sur sa face postérieure ; 3° sur le ligament latéral externe de l'articulation du coude ; 4° enfin, sur une cloison fibreuse qui le sépare de l'extenseur commun des doigts.

De ces différentes surfaces d'attache, ses fibres se dirigent en bas et se terminent, à la partie moyenne de l'avant-bras, sur un tendon aplati, qui accompagne le tendon du premier radial jusqu'à l'articulation du poignet. Là, il s'en écarte à angle aigu pour se porter obliquement en bas et en dedans. Finalement, il vient s'insérer sur l'apophyse postérieure de la base du troisième métacarpien.

Rapports. — Le deuxième radial externe est recouvert, dans la plus grande partie de son étendue, par le premier radial. Comme ce dernier, il se trouve croisé, un peu au-dessus du poignet, par les trois muscles moteurs du pouce, le long abducteur, le court extenseur et le long extenseur. Par sa face profonde, il recouvre tout d'abord la face externe du radius, dont il est séparé cependant, en haut par le court supinateur, à sa partie moyenne par le rond pronateur. Plus bas, il recouvre l'articulation du poignet et enfin les os du carpe, sur lesquels il glisse parfois à l'aide d'une bourse séreuse.

Les tendons des deux muscles radiaux sont réunis l'un à l'autre par un tissu conjonctif plus ou moins dense. Tous les deux glissent dans la gouttière de l'extrémité inférieure du radius, à l'aide d'une synoviale qui leur est commune et dont la hauteur varie d'ordinaire de 4 à 6 centimètres. On observe, en outre, entre la face profonde du deuxième radial et le court supinateur, une nappe de tissu cellulaire lâche qui acquiert, dans bien des cas, tous les caractères des bourses séreuses intermusculaires.

Action. — Comme le précédent, le deuxième radial externe étend la main sur l'avant-bras. Plusieurs anatomistes lui attribuent encore le rôle de porter

la main dans l'abduction. Mais cette dernière action est assurément bien faible, si tant est qu'elle existe. Duchenne (de Boulogne), en effet, à la suite de ses expériences électro-physiologiques, n'a pas cru devoir l'admettre et a fait du deuxième radial externe un muscle *exclusivement extenseur* de la main.

Variétés. — Les deux radiaux peuvent se fusionner d'une façon plus ou moins complète; il en résulte un muscle unique et un tendon unique, lequel se dédouble le plus souvent, à une distance plus ou moins considérable du métacarpe, pour venir se fixer à la fois sur les deuxième et troisième métacarpiens. — Sans se fusionner, les deux radiaux peuvent être reliés l'un à l'autre par des faisceaux anastomotiques, que Wood a désignés sous le nom générique de *radiaux intermédiaires;* le radial intermédiaire peut, dans certains cas, s'isoler entièrement des deux radiaux et acquérir ainsi une individualité complète. — Wood a encore décrit, sous le nom de *radial accessoire*, un nouveau faisceau (6 fois sur 175 sujets), qui se termine d'ordinaire sur le premier métacarpien, mais que l'on voit se fixer encore : 1° sur la partie externe du court abducteur du pouce; 2° à la fois sur le premier métacarpien et sur l'abducteur; 3° à la fois sur le premier métacarpien et sur l'espace interosseux; 4° sur le court fléchisseur du pouce.

Le tendon de chacun des muscles radiaux peut se bifurquer et prendre sur le métacarpe des insertions supplémentaires : c'est ainsi que l'on voit le premier radial s'insérer à la fois sur les deuxième et troisième métacarpiens, le deuxième radial s'insérer sur le deuxième métacarpien en même temps que sur le troisième. — Il résulte d'une observation d'Albinus que le deuxième radial peut étendre ses insertions jusque sur le quatrième métacarpien.

§ IV. — Court supinateur

Le court supinateur (fig. 433, 1), profondément situé sur les côtés postérieur, externe et antérieur de l'articulation radio-humérale, s'enroule autour du radius, à la manière d'un demi-cylindre creux. Par sa situation et aussi par son rôle, il appartient à la région antibrachiale postérieure, bien plutôt qu'à la région externe.

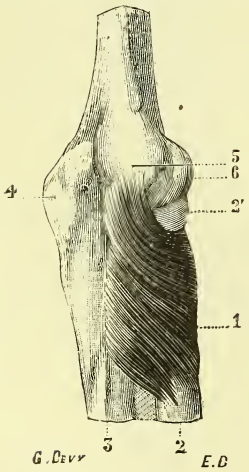

Fig. 433.

Muscle court supinateur, vu par sa face postérieure.

1, court supinateur. — 2, radius. — 2', extrémité supérieure de cet os. — 3, cubitus. — 4, olécrâne. — 5, épicondyle. — 6, condyle de l'humérus.

Insertions. — Il prend naissance en arrière : 1° sur cette facette rugueuse que l'on remarque sur le cubitus, au-dessous de la petite cavité sigmoïde; 2° sur le quart supérieur du bord externe du cubitus; 3° sur la partie postérieure du ligament annulaire de l'articulation radio-cubitale supérieure; 4° sur le ligament latéral externe de l'articulation du coude. On rencontre encore, sur bien des sujets, un certain nombre de faisceaux qui proviennent de l'épicondyle.

De ces différentes surfaces d'insertion le muscle court supinateur, s'élargissant en éventail, contourne le tiers supérieur du radius et vient se fixer sur la face externe et sur la face antérieure de cet os, depuis le ligament annulaire jusqu'à l'insertion du rond pronateur.

Rapports. — Le court supinateur recouvre successivement l'articulation du coude, le ligament interosseux et le radius. Il est recouvert à son tour par les deux radiaux,

l'extenseur commun des doigts, l'extenseur propre du petit doigt et le cubital postérieur. Au niveau de ses insertions radiales, il confine au tendon inférieur du biceps et à l'insertion radiale du fléchisseur superficiel des doigts.

Le court supinateur se trouve, en outre, traversé d'avant en arrière par la branche profonde ou musculaire du nerf radial, se rendant aux muscles de la région postérieure de l'avant-bras.

Action. — Il fait tourner le radius de dedans en dehors; il est par conséquent supinateur.

Variétés. — Le court supinateur peut être renforcé par des faisceaux accessoires, fort variables dans leurs insertions, créant ainsi la duplicité du muscle. — J'ai vu le court supinateur se confondre avec le long abducteur du pouce. — MACALISTER (*Journ. of Anat. and Phys.*, 1868, p. 108) a rencontré dans le tendon d'origine du court supinateur un petit os sésamoïde, au-dessous duquel se trouvait une bourse séreuse. — GRUBER a soigneusement décrit (*Reichert u. du Bois-Reymond's Arch.*, 1865, p. 380) une petite languette charnue qui recouvre la portion antérieure du ligament annulaire et qui peut être considérée comme un muscle tenseur de ce ligament; il existerait quinze fois sur cent sujets. — Le même anatomiste a décrit de même un *faisceau tenseur postérieur*, distinct parfois du court supinateur, mais le plus souvent uni à ce muscle; il l'a rencontré 162 fois sur 220 muscles; sa présence, on le voit, constitue plutôt l'état normal qu'une anomalie.

ARTICLE III

RÉGION POSTÉRIEURE DE L'AVANT-BRAS

Cette région comprend huit muscles, qui sont répartis en deux couches, une couche superficielle et une couche profonde.

1° La *couche superficielle* nous présente quatre muscles, qui, plus ou moins confondus en haut à leur origine sur l'épicondyle, deviennent en bas très nettement distincts. Ce sont, en allant de dehors en dedans : l'*extenseur commun des doigts*, l'*extenseur propre du petit doigt*, le *cubital postérieur*, l'*anconé*.

2° La *couche profonde* est formée par une masse musculaire d'abord indivise (*masse commune*), qui se partage à quelques centimètres au-dessous de son origine en quatre muscles distincts. Ces quatre muscles, généralement fort grêles, se dirigent obliquement en bas et en dehors, croisant à angle aigu ceux de la couche précédente. Ce sont, en allant de dehors en dedans : le *long abducteur du pouce*, le *court extenseur du pouce*, le *long extenseur du pouce* et l'*extenseur propre de l'index*.

§ I. — EXTENSEUR COMMUN DES DOIGTS

Le plus externe de la couche superficielle, l'extenseur commun des doigts (fig. 434, 7), est un muscle charnu supérieurement, tendineux inférieurement, s'étendant de l'épicondyle aux quatre derniers doigts.

Insertions. — Il s'insère en haut : 1° sur la face postérieure de l'épicondyle ; 2° sur la face profonde de l'aponévrose antibrachiale ; 3° sur les cloisons fibreuses qui le séparent de l'extenseur propre du petit doigt en dedans et du deuxième radial externe en dehors.

De là, il se porte en bas et se divise bientôt en trois faisceaux : un faisceau externe destiné à d'index, un faisceau moyen destiné au médius, un faisceau interne se rendant à la fois à l'annulaire et au petit doigt. — Les quatre tendons qui font suite à ces faisceaux charnus passent au-dessous du ligament annulaire postérieur du carpe et divergent ensuite pour atteindre leurs doigts respectifs. — Au niveau de l'articulation métacarpo-phalangienne, chacun d'eux reçoit sur ses bords des expansions plus ou moins considérables des muscles lombricaux et interosseux et se divise alors en trois languettes, l'une médiane, les deux autres latérales : la languette médiane, glissant sur la face dorsale de la première phalange, vient se fixer sur l'extrémité postérieure de la deuxième ; les deux languettes latérales se fusionnent ensemble sur la face dorsale de la deuxième phalange, pour venir se terminer sur l'extrémité postérieure de la troisième.

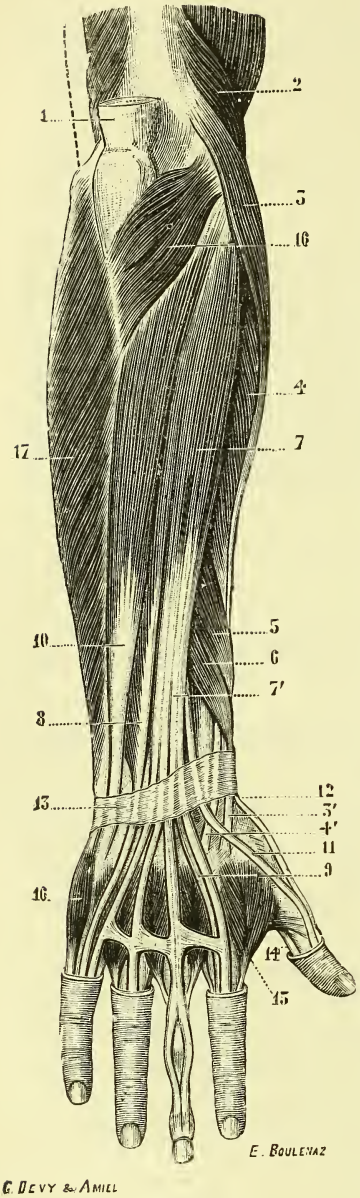

Fig. 434.
Muscles de la région postérieure de l'avant-bras, couche superficielle.

Rapports. — La *face superficielle* de l'extenseur commun des doigts répond à la peau, dont elle est séparée par l'aponévrose antibrachiale. le ligament annulaire postérieur du carpe, l'aponévrose dorsale de la main. — Sa *face profonde* recouvre successivement le court supinateur, les vaisseaux interosseux postérieurs, les muscles de la couche profonde, l'articulation du poignet, les métacarpiens et les muscles interosseux, les trois phalanges. — Son *bord externe* est en rapport avec le deuxième radial externe. — Son *bord interne* répond à l'extenseur propre du petit doigt.

Sur la face dorsale de la main, les tendons

1, tendon du triceps. — 2, long supinateur. — 3, premier radial externe, avec 3', son attache au deuxième métacarpien. — 4, deuxième radial externe, avec 4', son insertion au troisième métacarpien. — 5, long abducteur du pouce. — 6, court extenseur du pouce. — 7, extenseur commun des doigts, avec 7', ses quatre tendons. — 8, extenseur propre du petit doigt. — 9, tendon de l'extenseur propre de l'index. — 10, cubital postérieur. — 11, long extenseur du pouce. — 12, tendon du court extenseur du pouce. — 13, ligament annulaire postérieur du carpe. — 14, tendon du long fléchisseur du pouce. — 15, premier interosseux dorsal. — 16, adducteur du petit doigt. — 17, cubital antérieur. — 18, anconé.

de l'extenseur commun sont reliés les uns aux autres par des languettes fibreuses, à direction transversale ou oblique. Ces languettes, qui sont nettement représentées sur la figure 434, ont pour effet, on le conçoit, de solidariser d'une façon plus ou moins complète les quatre derniers doigts dans leurs mouvements d'extension.

Action. — L'extenseur commun étend successivement la troisième phalange sur la deuxième, la deuxième sur la première, celle-ci sur le métacarpe, la main sur l'avant-bras et, enfin, l'avant-bras sur le bras.

Variétés. — Le tendon destiné au petit doigt peut faire défaut. — Macalister a noté, de même, l'absence du tendon destiné à l'index. — Chacun des tendons peut se diviser et fournir ainsi des tendons surnuméraires, qui se portent, soit sur le doigt correspondant, soit sur un doigt voisin; on a observé jusqu'à onze tendons (Rüdinger, Perrin). — L'extenseur commun peut fournir un tendon surnuméraire au pouce; j'en ai observé deux cas pour ma part; voyez à ce sujet Gruber (*Reichert u. Du Bois-Reymond's Arch.*, 1875, p. 204, *Virchow's Arch.*, vol. LXXII, p. 500, et *ibid.*, 1879, p. 129). — Par développement exagéré des languettes anastomotiques, les trois tendons externes peuvent être transformés en une lame fibreuse indivise dans toute sa portion carpienne. — Le faisceau destiné à l'index peut être entièrement distinct du reste du muscle.

§ II. — Extenseur propre du petit doigt

Situé en dedans du précédent, l'extenseur propre du petit doigt (fig. 434, 8) est un muscle long et grêle, étendu de l'épicondyle au cinquième doigt.

Insertions. — Il s'insère supérieurement : 1° sur la face postérieure de l'épicondyle par le tendon commun des muscles épicondyliens; 2° sur l'aponévrose antibrachiale ; 3° sur les cloisons fibreuses qui le séparent des muscles voisins.

Il se jette inférieurement sur un tendon aplati, qui est déjà très visible à la partie moyenne de l'avant-bras et que les fibres charnues accompagnent cependant jusque dans le voisinage de l'articulation du poignet. Ce tendon terminal glisse sur la tête du cubitus, dans une coulisse spéciale. Il longe ensuite le cinquième métacarpien et vient se terminer sur les deux dernières phalanges du petit doigt, après s'être préalablement fusionné avec le tendon que l'extenseur commun envoie à ce doigt.

Rapports. — Par sa *face superficielle* et par sa *face profonde*, l'extenseur propre du petit doigt présente les mêmes rapports que le muscle précédent. Il répond par son *bord externe* à l'extenseur commun des doigts, et, par son *bord interne*, au cubital postérieur.

Action. — Comme son nom l'indique, il est extenseur du petit doigt.

Variétés. — Davies-Colley, Taylor et Dalton (*Guy's Hospital Reports*, 1872) ont vu l'extenseur propre du petit doigt prendre une insertion supplémentaire sur la face dorsale du cubitus. — On a signalé l'absence de ce muscle extenseur du petit doigt : ces cas proviennent généralement de la fusion de ce muscle, soit avec l'extenseur commun, soit avec le cubital postérieur; l'extenseur du petit doigt n'est pas absent, mais descendu au rang secondaire de simple faisceau de division de l'un ou l'autre de ces deux derniers muscles. — Par contre, son tendon peut se dédoubler : le petit tendon surnuméraire peut se rendre avec le faisceau normal sur les phalanges du petit doigt ou bien obliquer en

dehors et venir se terminer sur l'annulaire; cette dernière disposition est particulière à un grand nombre de singes, l'orang entre autres.

§ III. — Cubital postérieur

Le cubital postérieur (fig. 434, 10) est un muscle grêle, allongé, fusiforme, situé en dedans du précédent, en s'étendant de l'épicondyle au métacarpe.

Insertions. — Il s'insère d'une part : 1° sur l'épicondyle par le tendon commun des muscles épicondyliens ; 2° sur les cloisons fibreuses qui le séparent de l'extenseur propre du petit doigt en dehors, de l'anconé en dedans ; 3° sur la face profonde de l'aponévrose antibrachiale ; 4° sur la face postérieure et le bord postérieur du cubitus.

D'autre part, son tendon inférieur, qui commence très haut dans l'intérieur du muscle, mais qui ne devient complètement libre qu'à deux ou trois centimètres au-dessus du carpe, glisse en arrière de la tête du cubitus dans une gouttière spéciale et vient se fixer sur le côté interne de l'extrémité supérieure du cinquième métacarpien.

Rapports. — Recouvert par l'aponévrose et la peau dans toute son étendue, le cubital postérieur recouvre à son tour le court supinateur, les muscles de la couche profonde, le cubitus. Son *bord externe* répond à l'extenseur propre du petit doigt. Son *bord interne* est en rapport en haut avec l'anconé, en bas avec le bord postérieur du cubitus qui le sépare du cubital antérieur.

Action. — Il étend la main sur l'avant-bras et l'incline en même temps en dedans : il est donc à la fois extenseur et adducteur de la main.

Variétés. — Macalister (*loc. cit.*) a vu le cubital postérieur renforcé par un faisceau émanant du triceps. — Son tendon inférieur peut servir de surface d'insertion à l'abducteur du petit doigt. — Ce même tendon envoie parfois une expansion au quatrième métacarpien, au ligament annulaire postérieur du carpe, à la première phalange du petit doigt. — Dans un cas de Macalister, ce *prolongement phalangien* du cubital postérieur remplaçait l'extenseur propre du petit doigt qui faisait défaut. — Le cubital postérieur peut être double, avec de nombreuses variantes. — Le *court cubital postérieur* ou *ulnaris externus brevis* de Gruber (*Virchow's Arch.*, Bd. LXXXV, S. 15) est un muscle surnuméraire s'étendant du quart inférieur de la face postérieure du cubitus à l'extrémité supérieure du quatrième et du cinquième métacarpien.

§ IV. — Anconé

L'anconé (fig. 434, 18) est un muscle aplati et court, situé à la face postérieure du coude, entre le muscle précédent et le triceps.

Insertions. — Il affecte la forme d'une petite pyramide triangulaire dont le sommet répond à l'épicondyle, la base à l'olécrâne. Il s'insère en haut sur la partie postérieure et interne de l'épicondyle, immédiatement au-dessus du cubital postérieur.

De là, il se porte obliquement en bas et en dedans et vient se terminer

sur le côté externe de l'extenseur ainsi que sur une petite surface triangulaire que limite en arrière le bord postérieur du cubitus.

Rapports. — Par sa *face superficielle*, l'anconé est recouvert par l'aponévrose et la peau. — Par sa *face profonde*, il est en rapport avec l'articulation du coude, le ligament annulaire de l'articulation radio-cubitale supérieure, le court supinateur, le cubitus. — Son bord *inférieur* ou *externe*, fortement oblique, est en rapport avec le cubital postérieur. — Son *bord supérieur*, presque horizontal, répond au vaste externe du triceps brachial.

Action. — Congénère du triceps brachial, l'anconé étend l'avant-bras sur le bras et, dans quelques conditions favorables, le bras sur l'avant-bras.

Variétés. — Il peut se confondre plus ou moins, soit avec le vaste externe, soit avec le cubital postérieur. — On l'a vu constitué par plusieurs faisceaux distincts.

§ V. — Long abducteur du pouce

Le long abducteur du pouce (fig. 435, 4) est à la fois le plus considérable, le plus élevé et le plus externe des muscles profonds de la région antibrachiale postérieure.

Insertions. — Il s'insère, d'*une part*, sur la face postérieure du cubitus, du ligament interosseux et du radius. — D'*autre part*, il se jette sur un tendon qui commence assez haut dans l'intérieur du corps musculaire, mais qui reçoit encore des fibres charnues jusqu'au niveau de l'articulation du poignet. Ce tendon terminal glisse sous le ligament annulaire postérieur du carpe, dans la coulisse la plus externe de l'extrémité inférieure du radius, et vient se fixer sur le côté externe de l'extrémité postérieure du premier métacarpien.

Rapports. — Recouvert tout d'abord par l'extenseur commun des doigts et par l'extenseur propre du petit doigt, il se dégage en bas de

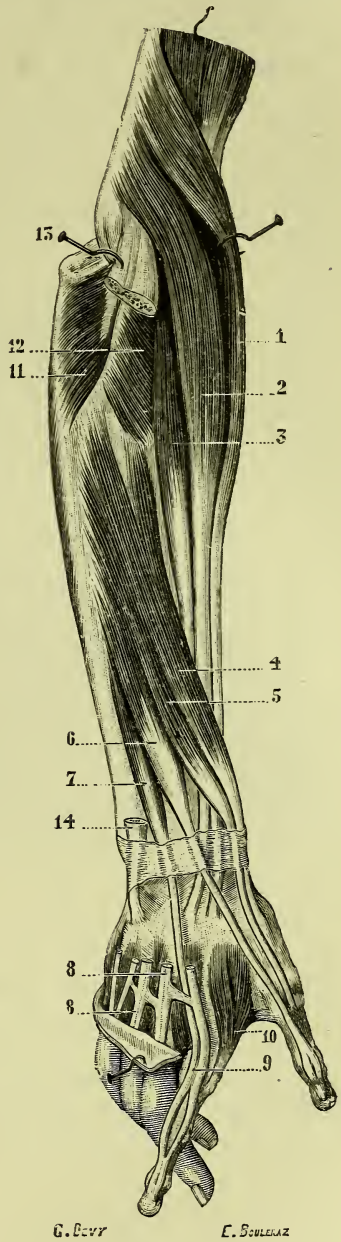

Fig. 435.

Muscles de la région externe de l'avant-bras et muscles profonds de la région postérieure.

1, long supinateur. — 2, premier radial externe. — 3, deuxième radial externe. — 4, long abducteur du pouce. — 5, court extenseur du pouce. — 6, long extenseur du pouce. — 7, extenseur propre de l'index. — 8, 8, tendons de l'extenseur commun. — 9, tendons fusionnés de l'extenseur propre de l'index et de l'extenseur commun. — 10, premier interosseux dorsal. — 11, anconé. — 12, court supinateur. — 13, tendons supérieurs de l'extenseur commun et du cubital postérieur, sectionnés et érignés. — 14, tendon inférieur du cubital postérieur.

la face profonde de ces muscles et répond alors à l'aponévrose et à la peau. — Il recouvre successivement, en allant de haut en bas, le cubitus, le ligament interosseux, le radius, le trapèze et le premier métacarpien. Un peu au-dessus du poignet, il croise obliquement les tendons des deux radiaux externes, qui sont situés au-dessous de lui. — Son *bord externe* répond au court supinateur, son *bord interne* au court extenseur du pouce.

Action. — Le long abducteur du pouce agit tout d'abord sur le pouce qu'il porte en dehors et en avant ; secondairement, il place la main dans l'abduction et la supination. C'est en raison de son action sur les mouvements de la main que le professeur Humphry a donné à ce muscle le nom de *rotator carpi* ou de *supinator manus*, dénominations parfaitement acceptables.

Variétés. — Le tendon et même le corps musculaire peuvent se dédoubler. Le tendon surnuméraire s'insère alors suivant les cas : sur le premier métacarpien, sur le ligament annulaire, sur les muscles de l'éminence thénar, sur le trapèze; le faisceau cubito-trapézien caractérise les différentes espèces simiennes. — On a observé deux et même trois tendons surnuméraires, présentant sur le carpe et le métacarpe les insertions les plus diverses. — Le long abducteur du pouce peut se fusionner avec les extenseurs du même doigt.

§ VI. — Court extenseur du pouce

Le court extenseur du pouce (fig. 435, 5) est situé en dedans du long abducteur, auquel il reste accolé dans la plus grande partie de son étendue.

Insertions. — Comme lui, il prend naissance en haut sur la face postérieure du ligament interosseux et des deux os de l'avant-bras, du cubitus principalement. En bas, il se jette sur un tendon fort grêle, lequel s'engage tout d'abord dans la même gouttière que le long abducteur, glisse ensuite sur la face dorsale du premier métacarpien et, finalement, vient se fixer sur l'extrémité postérieure de la première phalange du pouce.

Rapports. — Ils sont les mêmes que ceux du muscle précédent.

Action. — Le court extenseur du pouce agit primitivement sur la première phalange du pouce qu'il étend sur le métacarpien correspondant. Secondairement, il porte le métacarpien en dehors, devenant ainsi congénère du long abducteur du pouce.

Variétés. — Le court extenseur du pouce peut être double : le tendon surnuméraire, dans ce cas, ou bien se fixe sur le même élément osseux que le tendon normal, ou bien se termine sur un os voisin, le métacarpien ou la phalange unguéale. — Le muscle peut se fusionner à un degré variable avec le long abducteur ; l'absorption totale du court extenseur par le long abducteur est un fait anatomique constant chez la plupart des singes.

§ VII. — Long extenseur du pouce

Situé en dedans du précédent, comme lui long et grêle, le long extenseur du pouce (fig. 435, 6) s'étend de la partie moyenne de l'avant-bras à la deuxième phalange du premier doigt.

Insertions. — Il s'attache en haut sur la face postérieure du cubitus et du ligament interosseux. En bas, il passe sous le ligament annulaire dans

une gouttière oblique qui lui est propre, croise sur le carpe les tendons des muscles radiaux, gagne ensuite le côté interne du premier métacarpien et finalement vient s'insérer sur l'extrémité postérieure de la deuxième phalange du pouce.

Rapports. — Le long extenseur du pouce présente à peu près les mêmes rapports que les deux muscles précédemment décrits, qui appartiennent au même système. Recouvert par l'extenseur commun des doigts, par l'extenseur propre du petit doigt et par le cubital postérieur, il recouvre successivement le cubitus, le ligament interosseux, les os du carpe, le premier interosseux dorsal, le premier métacarpien et les deux phalanges du pouce.

Tabatière anatomique. — D'abord accolé au bord externe du court extenseur, le long extenseur s'en sépare bientôt pour le rejoindre de nouveau au niveau du premier métacarpien. Il en résulte la formation d'un espace ovalaire, connu sous le nom de *tabatière anatomique :* son grand axe est oblique en bas et en dehors ; son bord externe est formé par les tendons du court extenseur et du long abducteur du pouce qui, comme nous l'avons vu, restent accolés dans toute leur longueur ; son bord interne est constitué par le tendon du long extenseur ; son angle inférieur est formé par la rencontre du court extenseur et du long extenseur du pouce ; son angle supérieur par la rencontre des tendons de ces mêmes muscles. — Sur le vivant, lorsque les muscles qui circonscrivent cet espace se contractent, la peau s'y déprime en une fossette allongée et plus ou moins profonde, dans laquelle les priseurs du bon vieux temps déposaient leur tabac avant de l'aspirer directement dans les fosses nasales : de là, le nom de *tabatière anatomique*, que l'on donne généralement, en chirurgie et en médecine opératoire, à cette région. Dans le fond de la tabatière, et directement appliqués sur le squelette, se retrouvent, en allant de haut en bas : 1° le tendon du deuxième radial externe ; 2° le tendon du premier radial externe ; 3° l'artère radiale, qui, après avoir contourné l'apophyse styloïde du radius, se dirige vers l'extrémité supérieure du premier espace intermétacarpien.

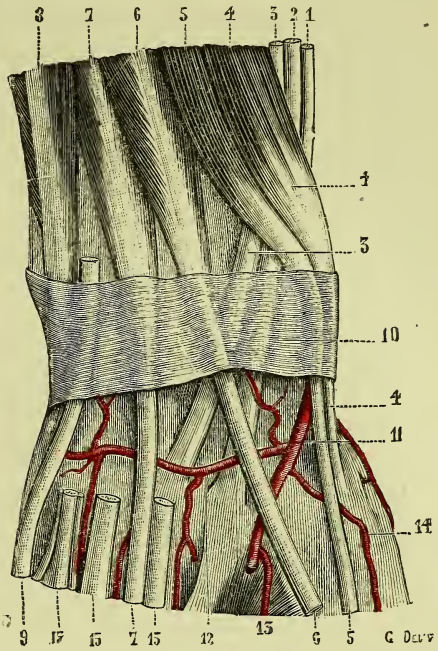

Fig. 436.

Région de la tabatière anatomique.

1, long supinateur. — 2, 3, premier et deuxième radial externe. — 4, long abducteur du pouce. — 5, court extenseur du pouce. — 6, long extenseur du pouce. — 7, extenseur propre de l'index. — 8, cubital postérieur. — 9, extenseur propre du petit doigt. — 10, ligament annulaire postérieur du carpe. — 11, artère radiale. — 12, artère dorsale du métacarpe. — 13, première interosseuse dorsale. — 14, artère dorsale du pouce. — 15, tendons des muscles extenseurs des doigts.

Action. — Le long extenseur du pouce agit tout d'abord sur la deuxième phalange du pouce et l'étend sur la première. Secondairement, il étend la première phalange sur le premier métacarpien, et ce dernier sur le carpe.

Variétés. — Le tendon de ce muscle peut être double. — Il peut être renforcé par un tendon surnuméraire de l'extenseur commun. — Dans un cas observé par Bankart, Pye-Smith et Philips, le tendon du long extenseur du pouce envoyait une expansion à l'index (*Guy's hopital Reports*, 1869, vol. XIV, p. 436).

§ VIII. — Extenseur propre de l'index

Le plus interne des muscles profonds de la région antibrachiale postérieure, l'extenseur propre de l'index (fig. 435, 7), est encore un muscle grêle, charnu à sa partie supérieure, tendineux à sa partie inférieure, étendu de la partie moyenne de l'avant-bras aux phalanges du doigt indicateur.

Insertions. — Il s'insère *en haut* sur la face postérieure du cubitus et sur le ligament interosseux. — *En bas*, il s'engage sous le ligament annulaire postérieur du carpe, dans la même coulisse que les tendons de l'extenseur commun. Il croise ensuite obliquement le carpe et le deuxième espace intermétacarpien et vient se confondre, au niveau de l'articulation métacarpo-phalangienne, avec le tendon externe de l'extenseur commun, dont il partage la distribution.

Rapports. — Ils sont les mêmes que pour les muscles précédents. Recouvert à l'avant-bras par les muscles superficiels, à la main par l'aponévrose et la peau, l'extenseur propre de l'index recouvre successivement le cubitus, le ligament interosseux, l'articulation du poignet, le carpe et le métacarpe.

Action. — L'extenseur propre de l'index a la même action que le faisceau de l'extenseur commun avec lequel il se confond : il est extenseur du deuxième doigt.

Variétés. — Il peut être absent (Cheselden, Moser, Luschka, Macalister). — Je l'ai vu, dans un cas, transformé en un tendon dans toute son étendue. — Son insertion d'origine peut se faire sur le carpe. — Il peut se développer, entre le tendon inférieur de ce muscle et les tendons extenseurs du pouce, des anastomoses soit tendineuses, soit aponévrotiques, qui, sur les sujets qui en sont porteurs, atteignent plus ou moins profondément l'indépendance fonctionnelle soit de l'index, soit du pouce. — Dans un cas de Rosenmüller (*De var. musc.*, p. 6), l'extenseur propre du petit doigt affectait une forme digastrique. — Le muscle peut se dédoubler soit partiellement (tendon), soit en totalité (avec muscle surnuméraire). Dans ce cas, les deux tendons peuvent se porter : 1° l'un et l'autre sur l'index ; 2° l'un sur l'index, l'autre sur le médius (*muscle extenseur commun du pouce et du médius*); 3° l'un sur l'index, l'autre sur le pouce (*muscle extenseur commun du pouce et de l'index*). Toutes ces dispositions se rencontrent normalement chez les mammifères.

Extenseurs des doigts surnuméraires. — Cette région peut présenter encore quelques autres muscles surnuméraires, dont les noms seuls indiquent nettement la disposition. Tels sont : le *muscle extenseur propre de l'annulaire*, observé par Curnow (*Journal of Anat. and Phys.*, 1876, p. 596) ; 2° le *muscle extenseur propre du médius*, décrit par la plupart des anatomistes, double dans un cas de Calori ; 3° le *court extenseur des doigts* ou *manieux* (Pozzi), homologue du muscle *pédieux* du membre inférieur, situé à la région dorsale de la main, avec des variations fort nombreuses : prenant origine, suivant le cas, sur l'un ou l'autre des deux os de l'avant-bras, sur le ligament annulaire, sur le ligament postérieur de l'articulation du poignet, sur les os du carpe, sur les os du métacarpe, il peut se terminer simultanément ou isolément sur les trois doigts du milieu; plus rarement il existe un court extenseur pour le petit doigt. Il est non moins variable dans sa constitution : on l'a vu charnu, tendineux, aplati, cylindrique, digastrique.

Au sujet des extenseurs des doigts et de leurs variations, voyez les mémoires des professeurs KOSTER, *De la signification génétique des muscles extenseurs des doigts*, in Arch. néerl. des Sc. exactes et naturelles, 1879, p. 320 ; BISCHOFF, *Ueber die Bedentung des Musc. extensor indicis proprius der Hand. des Menschen und d. Affen*, München, mai 1880 ; GRUBER, *Ueber d. constanten Musc. Extensor pollicis et indicis gewisser, Sæugethiere homologen supernum. Muskel beim Menschen*, in Wirchow's Arch., Bd. LXXXVI, p. 471 ; TESTUT, *Anom. Muscul.*, p. 533-574.

§ IX. — COULISSES ET SYNOVIALES DES TENDONS EXTENSEURS DE LA MAIN

1° Coulisses tendineuses et ligament annulaire postérieur du carpe. — A l'exemple des tendons fléchisseurs, les tendons extenseurs s'engagent au poignet dans des coulisses spéciales, moitié osseuses, moitié fibreuses, à la constitution desquelles participent à la fois l'extrémité inférieure des deux os de l'avant-bras et le *ligament annulaire postérieur du carpe.*

Les *gouttières osseuses* creusées sur le radius et le cubitus nous sont déjà connues (voy. p. 249).

Le *ligament annulaire postérieur* du carpe est une bandelette fibreuse transversale, située en arrière de l'articulation du poignet. Elle présente deux bords, deux extrémités, deux faces.

Par son *bord supérieur*, elle se confond avec l'aponévrose antibrachiale dont elle peut être considérée comme une portion épaissie ; par son *bord inférieur*, elle se confond, de même, avec l'aponévrose dorsale de la main.

De ses deux extrémités, l'*interne* ou *cubitale*, s'attache sur deux os de la première rangée du carpe, le pyramidal et le pisiforme ; l'*externe* ou *radiale* se fixe au côté externe de l'extrémité inférieure du radius.

Sa face *postérieure* ou *superficielle* répond à la peau, qui ne lui adhère que faiblement. Sa face *antérieure* ou *profonde* donne naissance à une série de cloisons verticales et antéro-postérieures qui viennent se fixer, d'autre part, sur les bords des gouttières osseuses du radius et du cubitus. Il en résulte la formation d'une série de canaux ou coulisses ostéo-fibreuses, dans lesquelles s'engagent les tendons des extenseurs. Ces coulisses à direction verticale ou oblique sont au nombre de six. En allant du radius vers le cubitus :

a. La *première* donne passage aux tendons du long abducteur et du court extenseur du pouce ;

b. La *seconde*, plus large, aux deux tendons accolés du premier radial externe et du deuxième radial externe ;

c. La *troisième*, fort étroite, ne loge qu'un seul tendon, celui du long extenseur du pouce ;

d. La *quatrième*, remarquable par ses dimensions transversales, renferme cinq tendons : les quatre tendons de l'extenseur commun et celui de l'extenseur propre de l'index ;

e. La *cinquième*, exclusivement fibreuse, creusée dans l'épaisseur même du ligament annulaire, est destinée au tendon minuscule de l'extenseur propre du petit doigt ;

f. La *sixième* enfin, située en arrière de la tête du cubitus, donne passage au tendon du cubital postérieur.

2° **Synoviales tendineuses.** — Chacune des coulisses précitées présente une synoviale, destinée à favoriser le glissement du tendon ou des tendons qu'elle laisse passer. La hauteur de ces synoviales varie de 4 à 6 centimètres. D'autre part, les tendons sont reliés aux parois de la gaine par des mésotendons affectant la forme des membranes ou de simples filaments, tout comme les replis similaires qui, dans une autre région, unissent aux phalanges les tendons fléchisseurs des doigts.

§ X. — Aponévrose de l'avant-bras

Comme le bras, l'avant-bras est entouré d'une aponévrose affectant la forme d'un cylindre creux ou manchon. Elle présente deux extrémités et deux surfaces :

a. Son *extrémité supérieure* fait suite à l'aponévrose brachiale et prend de fortes attaches sur les trois principales saillies du coude, épitrochlée, épicondyle, olécrâne.

b. Son *extrémité inférieure* se continue de même avec les aponévroses de la main, en formant autour du poignet les *ligaments annulaires antérieur* et *postérieur* déjà décrits.

c. La *surface extérieure* ou *superficielle* répond à la peau, dont elle est séparée par les vaisseaux et les nerfs superficiels.

d. La *surface interne* ou *profonde* est en rapport avec les masses musculaires sous-jacentes. Elle adhère fortement au bord postérieur du cubitus et envoie vers les muscles des trois régions ci-dessus décrites de nombreux prolongements, qui forment à chacun d'eux une enveloppe généralement fort mince. Le carré pronateur, cependant, est recouvert par une lame fibreuse relativement épaisse et indépendante de l'aponévrose antibrachiale. Dans le voisinage du coude, cette même surface donne attache, comme nous l'avons vu, au plus grand nombre des muscles épitrochléens et épicondyliens.

Au point de vue de sa structure, l'aponévrose d'enveloppe de l'avant-bras est constituée par des fibres circulaires que croisent à angle variable des fibres obliques ou parallèles à l'axe du membre. Elle est beaucoup plus épaisse en arrière qu'en avant et se trouve renforcée en haut par plusieurs expansions tendineuses, dont la plus importante est assurément celle que lui envoie le biceps. Enfin elle présente, comme toutes les aponévroses superficielles, de nombreux trous pour le passage des vaisseaux et des nerfs : le plus considérable, comme aussi le plus constant, est situé à la face antérieure du coude; il est traversé par une grosse veine anastomotique qui du réseau profond vient se jeter dans la veine médiane, au moment où elle se bifurque en médiane céphalique et médiane basilique.

CHAPITRE IX

MUSCLES DE LA MAIN

Les muscles de la main sont au nombre de dix-neuf, répartis en trois régions distinctes :

1° Une *région palmaire externe*, destinée au pouce et constituant l'éminence dite thénar;

2° Une *région palmaire interne*, destinée au petit doigt et formant l'éminence dite hypothénar;

3° Une *région palmaire moyenne*, située entre les deux précédentes et correspondant à la partie moyenne de la paume de la main.

Tous les muscles que renferment ces trois régions sont situés à la région palmaire et dans les espaces interosseux. La région dorsale de la main est complètement dépourvue de muscles, du moins chez l'homme.

ARTICLE I

RÉGION PALMAIRE EXTERNE

OU MUSCLES DE L'ÉMINENCE THÉNAR

Ces muscles sont au nombre de quatre : le *court abducteur du pouce*, le *court fléchisseur du pouce*, l'*opposant* et l'*adducteur du pouce*.

§ I. — Court abducteur du pouce

Le plus superficiel du groupe, le court abducteur du pouce (fig. 437, 1), est un muscle aplati, s'étendant de la première rangée du carpe à la première phalange du pouce.

Insertions. — Il prend naissance en haut : 1° sur le scaphoïde; 2° sur la partie antérieure et externe du ligament annulaire; 3° le plus souvent, sur une expansion du tendon du long abducteur.

Il s'insère, d'autre part, sur le côté externe de l'extrémité supérieure de la première phalange du pouce, par un tendon aplati qui envoie une légère expansion sur le tendon correspondant de l'extenseur.

Rapports. — Le court abducteur du pouce est recouvert par l'aponévrose superficielle et la peau; il recouvre à son tour le court fléchisseur et l'opposant.

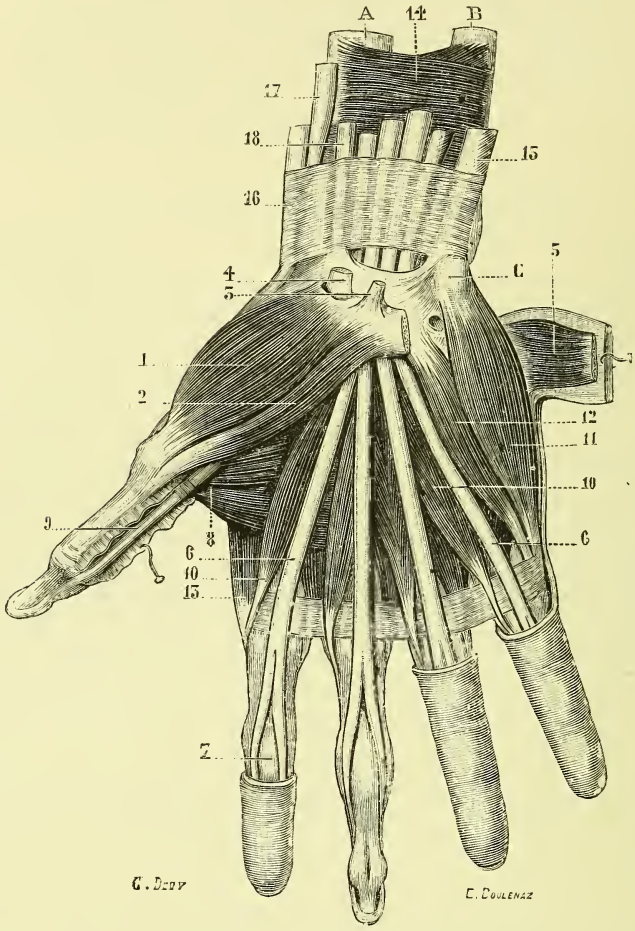

Fig. 437.

Muscles de la paume de la main, couche superficielle.

A, radius. — B, cubitus. — C, pisiforme. — 1, court abducteur du pouce. — 2, court fléchisseur du pouce. — 3, petit palmaire. — 4, grand palmaire. — 5, palmaire cutané, sectionné et rabattu en dedans sur un lambeau de peau. — 6, fléchisseur superficiel ou perforé. — 7, fléchisseur profond ou perforant. — 8, adducteur du pouce. — 9, long fléchisseur du pouce, dont la gaine est coupée dans sa longueur. — 10, lombricaux. — 11, adducteur du petit doigt. — 12, court fléchisseur du petit doigt. — 13, premier interosseux dorsal. — 14, carré pronateur. — 15, tendon du cubital antérieur. — 16, long abducteur du pouce. — 17, court extenseur du pouce. — 18, extrémité supérieure du tendon du long fléchisseur du pouce.

Action. — Considéré au point de vue de son action, ce muscle porte le pouce en avant et en dedans : il est donc adducteur du pouce et non abducteur, comme son nom semblerait l'indiquer.

Variétés. — Le court abducteur du pouce peut être double. — Il peut être renforcé par un faisceau surnuméraire provenant, suivant les cas, de l'opposant (Macalister), des muscles de la région postérieure de l'avant-bras du radius (Cruveilhier), de l'épicondyle moi-même). — Un faisceau cutané, se rendant de la peau de l'éminence thénar à ce

muscle a été signalé en 1864, par Lépine (*Dict. des progrès des sciences médicales*, p. 35), et plus récemment par Hyrtl (*loc. cit.*).

§ II. — Court fléchisseur du pouce

Le court fléchisseur du pouce (fig. 437, 2) est situé au-dessous et en dedans du précédent; comme lui, il s'étend du carpe à la première phalange du pouce.

Insertions. — Il naît en haut par deux ordres de fibres, des fibres superficielles et des fibres profondes. Les fibres superficielles s'insèrent sur la partie externe et le bord inférieur du ligament annulaire; les fibres profondes se détachent du trapèze, ainsi que de la gaine du grand palmaire.

Le corps charnu, qui résulte de la fusion généralement complète de ces deux ordres de fibres, se dirige en bas et en dehors et se divise de nouveau en deux faisceaux : un faisceau externe, qui s'insère sur le côté externe de l'extrémité supérieure de la première phalange du pouce ; un faisceau interne, qui vient se fixer sur le côté interne de cette extrémité.

Les deux faisceaux terminaux du court fléchisseur renferment souvent, dans le voisinage de leur insertion phalangienne, un os sésamoïde. Entre eux chemine le tendon du long fléchisseur du pouce (fig. 437, 9).

Rapports. — Recouvert par le court abducteur du pouce et par l'aponévrose palmaire, le court fléchisseur recouvre en partie l'opposant et l'adducteur.

Action. — Il porte le pouce en dedans et en avant, en faisant exécuter au premier métacarpien un mouvement de rotation autour de son axe longitudinal. Il devient ainsi congénère de l'abducteur et de l'opposant.

Variétés. — Le court fléchisseur du pouce est essentiellement variable : ses variations résultent ou d'une fusion plus ou moins prononcée avec les muscles voisins, ou de sa division plus ou moins complète en faisceaux distincts. —(Voyez à propos du court fléchisseur un article de Dursy, in *Henle u. Pfeufer's Zeitschrift*, 1853, p. 65.)

§ III. — Opposant du pouce

L'opposant du pouce (fig. 438, 3 et 439, 4) est un petit muscle aplati et triangulaire, situé au-dessous du court abducteur et en dehors du court fléchisseur.

Insertions. — Il s'insère : 1° d'*une part*, sur la partie antéro-externe du ligament annulaire, ainsi que sur la face antérieure du trapèze; 2° d'*autre part*, sur la partie externe de la face antérieure du premier métacarpien dans toute sa longueur.

Rapports. — Recouvert par le court abducteur, l'opposant recouvre successivement l'articulation trapézo-métacarpienne et la face antérieure du métacarpien du pouce. Son bord interne est en rapport avec le court fléchis-

seur du pouce. Son bord externe déborde souvent le court abducteur et répond alors à la peau.

Action. — L'opposant du pouce porte le premier métacarpien en avant et en dedans. Il lui imprime en même temps un mouvement de rotation, en vertu duquel la face palmaire du pouce *s'oppose* à la face palmaire des quatre autres doigts,

Variétés. — Il n'est pas rare de voir l'opposant s'unir par quelques-unes de ses fibres au faisceau externe du court fléchisseur et prolonger ainsi ses insertions jusqu'à l'os sésamoïde externe.

§ IV. — Adducteur du pouce

Le plus profond et le plus interne des muscles de l'éminence thénar, l'adducteur du pouce (fig. 439, 9), affecte la forme d'un large triangle dont la base répond au troisième métacarpien et dont le sommet se dirige vers la première phalange du pouce.

Insertions. — Il prend naissance en dedans par deux ordres de faisceaux, des faisceaux métacarpiens et des faisceaux carpiens : les premiers se détachent du bord antérieur du troisième métacarpien dans toute sa longueur; les faisceaux carpiens s'insèrent sur la face antérieure de la deuxième rangée du carpe, principalement sur le trapézoïde et le grand os.

De cette longue ligne d'insertions, les fibres de l'adducteur convergent vers l'articulation du premier métacarpien avec la première phalange du pouce et se fixent, par l'intermédiaire de l'os sésamoïde interne, sur le côté interne de l'extrémité postérieure de cette phalange.

Rapports. — Sa *face antérieure* ou palmaire, recouverte par une mince lame aponévrotique dépendant de l'aponévrose interosseuse, répond aux tendons des fléchisseurs des doigts et aux lombricaux. — Sa *face postérieure* recouvre le deuxième métacarpien et les deux premiers espaces interosseux. — Son *bord externe*, oblique en bas et en dehors, est en rapport avec le bord interne du court fléchisseur. — Son *bord inférieur*, à peu près transversal, répond au pli de peau qui unit le pouce à l'index; la partie de la face postérieure qui avoisine ce bord est également sous-cutanée.

Action. — Prenant son point fixe sur le carpe et le métacarpe, le muscle adducteur du pouce agit sur le pouce qu'il porte vers la ligne axiale de la main : il est essentiellement *adducteur* et mérite parfaitement son nom.

Variétés. — Meckel a vu l'adducteur du pouce se détacher du quatrième et même du cinquième métacarpien. — Il n'est pas extrêmement rare de voir ce muscle divisé en deux faisceaux distincts, un faisceau supérieur et un faisceau inférieur, séparés l'un de l'autre par un intervalle plus ou moins large, disposition absolument semblable à celle qu'affecte l'abducteur du gros orteil.

Voyez pour les muscles du pouce, Bischoff, *Ueber die kurzen Muskeln des Daumens u. der grossen Zehe*, München, 1870, et, parmi les mémoires récents : Cunningham, *The flexor brevis pollicis and the flexor brevis pollicis in man*, Anat. Anzeiger, 1887 ; Flemming, *Ueber der flexor brevis pollicis und pollicis der Menschen*, ibid. 1887, p. 68 et 269; Mingazzini, *Nota sull Musc. adductor pollicis dell' uomo*, ibid., 1888, p. 778; Gegenbaur, *Bemerk. über*

den M. flexor brevis pollicis und Veränderungen der Handmuskulatur, Morph. Jahrb., 1889, p. 483 ; BARDELEBEN, *Ueber der Hand- und Fussmuskeln der Sæugethiere, besonders die des Præpollex u. Postminimus*, Anat. Anzeiger, 1890, p. 435.

ARTICLE II

RÉGION PALMAIRE INTERNE

OU MUSCLES DE L'ÉMINENCE HYPOTHÉNAR

Les muscles de l'éminence hypothénar sont également au nombre de quatre : le *palmaire cutané*, l'*adducteur du petit doigt*, le *court fléchisseur du petit doigt* et l'*opposant du petit doigt*.

§ I. — PALMAIRE CUTANÉ

Le palmaire cutané (fig. 437, 5) est un petit muscle quadrilatère, situé au-dessous de la peau, à la partie supérieure de l'éminence hypothénar.

Insertions. — Il est généralement constitué par une série de faisceaux transversaux et parallèles (6 à 8), qui s'insèrent : d'*une part*, par leur extrémité externe, sur le bord interne de l'aponévrose palmaire; d'*autre part*, par leur extrémité interne, à la face profonde de la peau de l'éminence hypothénar.

Rapports. — Les faisceaux du palmaire cutané sont comme noyés dans une atmosphère graisseuse. Recouverts par la peau, ils recouvrent l'artère cubitale et les veines qui l'accompagnent.

Action. — Prenant son point fixe sur l'aponévrose, il agit sur la peau, qui se porte en dehors en se plissant transversalement. Le palmaire cutané est, chez l'homme, un muscle rudimentaire : la volonté, comme pour les muscles de l'oreille, est impuissante à le faire contracter.

Variétés. — Les dimensions du palmaire cutané sont très variables, mais son absence est fort rare; MACALISTER ne l'a constatée qu'une fois sur quarante-cinq sujets. — Il peut s'insérer sur le pisiforme. — MACALISTER l'a vu renforcé par quelques faisceaux provenant du cubital antérieur.

§ II. — ADDUCTEUR DU PETIT DOIGT

L'adducteur du petit doigt (fig. 437, 11), situé à la partie interne de l'éminence hypothénar, est un muscle aplati, s'étendant de la première rangée du carpe à la première phalange du petit doigt.

Insertions. — Il s'insère, en haut, sur le pisiforme, ainsi que sur une expansion fibreuse que lui envoie le tendon du cubital antérieur. De là, il se porte en bas et un peu en dedans et vient se fixer sur le côté interne de

l'extrémité postérieure de la première phalange du petit doigt, en envoyant une expansion au tendon extenseur.

Rapports. — Il est recouvert par l'aponévrose de l'éminence hypothénar,

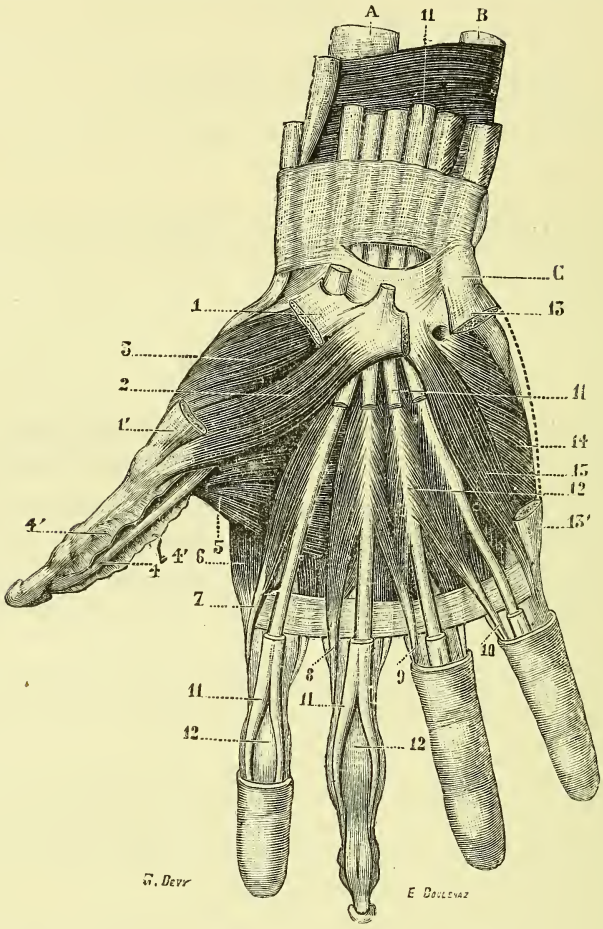

Fig. 438.

Muscles de la paume de la main, deuxième couche.

A, radius. — B, cubitus. — C, pisiforme. — 1, 1', attaches supérieure et inférieure du court abducteur du pouce. — 2, court fléchisseur du pouce. — 3, opposant du pouce. — 4, long fléchisseur du pouce.— 4', sa gaine ouverte et érignée. — 5, adducteur du pouce. — 6, premier interosseux dorsal. — 7, 8, 9, 10, premier, deuxième, troisième et quatrième lombricaux. — 11, 11, fléchisseur superficiel, dont les tendons ont été réséqués pour laisser voir : 12, les tendons du fléchisseur profond. — 13, 13, attaches de l'adducteur du petit doigt. — 14, opposant du petit doigt. — 15, court fléchisseur du petit doigt.

par le palmaire cutané, par la peau. Il recouvre, à son tour, l'opposant du petit doigt. Son bord interne ou cubital répond à la peau, son bord externe ou radial repose sur le muscle suivant.

Action. — Il écarte le petit doigt de l'axe de la main. Il le rapproche ainsi de la ligne axiale de la main et mérite parfaitement son nom d'*adducteur* que nous lui donnons en France, contrairement à la plupart des anatomistes

étrangers qui l'appellent abducteur. Ce muscle fléchit encore la première phalange du petit doigt.

Variétés. — Il peut être absent. — Il peut présenter un ou deux faisceaux d'origine surnuméraires provenant, suivant les cas : du ligament annulaire, du cubitus, du cinquième métacarpien. — J'ai vu, dans un cas, ce faisceau surnuméraire se détacher de l'aponévrose antibrachiale et de la gaine du cubital antérieur. — Il peut être double. — Il peut se fusionner avec le court fléchisseur.

§ III. — Court fléchisseur du petit doigt

Le court fléchisseur du petit doigt (fig. 438, 15) est situé en dehors de l'adducteur, sur le même plan que ce dernier muscle. Il s'étend de la deuxième rangée du carpe à la première phalange du petit doigt.

Insertions. — Il s'insère : 1° d'*une part*, sur l'apophyse unciforme de l'os crochu et sur la partie interne du ligament annulaire ; 2° d'*autre part*, sur le côté interne ou cubital de la première phalange du petit doigt, par un tendon qui lui est commun avec le muscle précédent.

Rapports. — Recouvert par l'aponévrose et la peau, le court fléchisseur du petit doigt recouvre l'opposant et le dernier interosseux palmaire. Son bord externe est longé par les tendons que les longs fléchisseurs envoient au petit doigt. Son bord interne répond à l'adducteur, dont le séparent l'artère cubitale et le nerf de même nom.

Action. — Comme son nom l'indique, ce muscle fléchit la première phalange du petit doigt.

Variétés. — Il peut faire défaut (Cloquet). — Macalister l'a vu s'insérer exclusivement sur le pisiforme. — Comme le précédent, il peut être renforcé par un faisceau d'origine surnuméraire. — On l'a vu fusionné avec l'adducteur. — Calori (*Mém. de l'Inst. acad. de Bologne*, 1886) et W. Gruber (*Reichert's Archiv.*, 1874, p. 203) ont décrit sous le nom de muscle *pisi-unciforme*, un petit faisceau surnuméraire qui se rendait du pisiforme à l'os crochu.

§ IV. — Opposant du petit doigt

Le plus profond des muscles du petit doigt, l'opposant (fig. 438, 14), rappelle de tous points l'opposant du pouce par sa configuration et ses attaches.

Insertions. — Il s'insère en haut : 1° sur la partie inférieure et interne du ligament annulaire ; 2° sur l'apophyse unciforme de l'os crochu ; 3° sur le ligament qui unit ce dernier os au pisiforme. — De là, ses fibres, se portant en bas et un peu en dedans, embrassent le cinquième métacarpien et viennent se fixer sur le côté interne ou cubital de cet os dans toute sa longueur.

Rapports. — Recouvert par les muscles précédents, l'opposant recouvre le cinquième métacarpien, le troisième interosseux palmaire et les tendons que les muscles fléchisseurs envoient au petit doigt.

Action. — L'opposant du petit doigt porte le cinquième métacarpien et,

par suite, le petit doigt en avant et en dedans. Le mouvement de rotation du métacarpien admis par certains auteurs me paraît fort problématique ; il est, en tous cas, bien peu sensible.

Variétés. — L'opposant peut : 1° faire défaut ; 2° s'unir intimement avec l'adducteur ; 3° être divisé en deux portions, une portion supérieure et une portion inférieure (MACALISTER).

ARTICLE III

RÉGION PALMAIRE MOYENNE

La région palmaire moyenne, située entre l'éminence thénar et l'éminence hypothénar, nous présente deux couches de muscles : une couche superficielle, comprenant les *lombricaux;* une couche profonde, constituée par les *interosseux*.

§ I. — LOMBRICAUX DE LA MAIN

Les lombricaux (fig. 438, 7, 8, 9 et 10), ainsi appelés parce qu'on les a comparés en raison de leur forme à des vers (*lombrics*), sont de petits muscles cylindroïdes ou plutôt fusiformes, situés à la région moyenne de la main, entre les tendons du fléchisseur profond et sur le même plan qu'eux. Ils sont au nombre de quatre et sont désignés sous les noms de *premier*, *deuxième*, *troisième* et *quatrième*, en allant du pouce vers le petit doigt. Ils s'étendent en hauteur depuis les articulations carpo-métacarpiennes jusqu'à la racine des doigts.

Les quatre lombricaux présentent, du reste, une disposition similaire et se prêtent, en conséquence, à une description commune.

Insertions. — Chacun des lombricaux prend naissance sur les deux tendons du fléchisseur profond entre lesquels il est situé, à l'exception du premier qui s'insère exclusivement sur le tendon destiné à l'index.

De là, les quatre muscles se portent en bas, en divergeant légèrement comme les tendons eux-mêmes auxquels ils sont annexés. Arrivés à la racine des doigts, ils obliquent en arrière et en dehors, gagnent le côté externe de l'articulation métacarpo-phalangienne des quatre derniers doigts et dégénèrent, à ce niveau, en une languette tendineuse aplatie et mince. Cette languette terminale se réunit à la portion inférieure ou longue portion (voyez plus loin) du tendon de l'interosseux voisin, et vient se fixer avec lui sur le tendon de l'extenseur correspondant, jusqu'au niveau de la troisième phalange.

Il résulte de la description qui précède que :

1° Le *premier lombrical*, situé sur le côté externe de l'articulation métacarpo-phalangienne de l'index, se termine sur le tendon extenseur de l'index ;

2° Le *deuxième lombrical*, situé sur le côté externe de l'articulation métacarpo-phalangienne du médius, se termine sur le tendon extenseur du médius ;

3° Le *troisième lombrical*, situé sur le côté externe de l'articulation métacarpo-phalangienne de l'annulaire, se termine sur le tendon extenseur de l'annulaire ;

4° Le *quatrième lombrical*, enfin, situé sur le côté externe de l'articu-

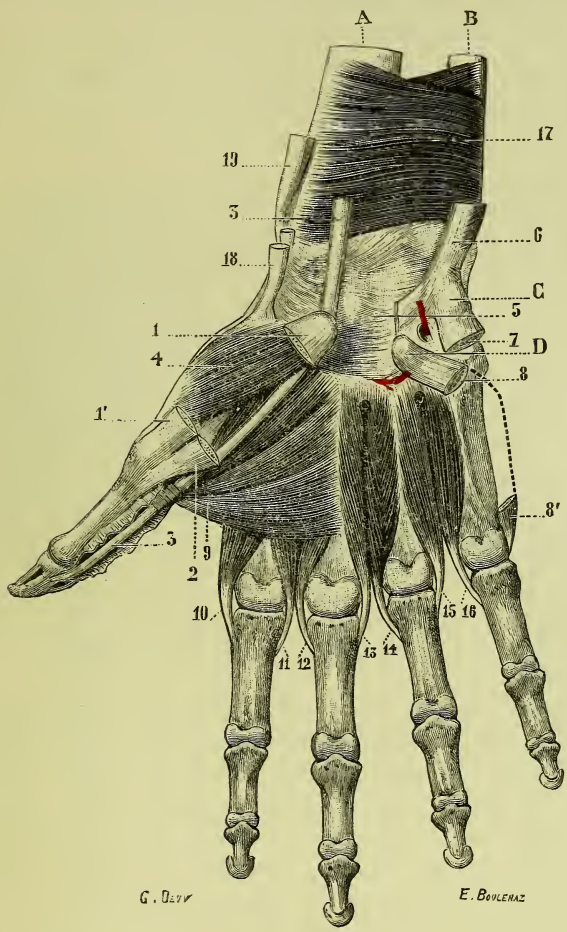

Fig. 439.

Muscles de la paume de la main, couche profonde.

A, radius. — B, cubitus. — C, pisiforme. — D, apophyse de l'os crochu. — 1, 1', attaches du court abducteur du pouce. — 2, court fléchisseur du pouce. — 3, long fléchisseur du pouce. — 4, opposant du pouce. — 5, gouttière des tendons fléchisseurs. — 6, cubital antérieur. — 7, insertion supérieure de l'adducteur du petit doigt. — 8, 8', attaches de l'opposant du petit doigt. — 9, adducteur du pouce. — 10, premier interosseux du petit doigt. — 11, premier interosseux palmaire. — 12, deuxième interosseux dorsal. — 13, troisième interosseux dorsal. — 14, deuxième interosseux palmaire. — 15, quatrième interosseux dorsal. — 16, troisième interosseux palmaire. — 17, carré pronateur. — 18, long abducteur du pouce. — 19, long supinateur.
La flèche rouge indique le trajet de la branche profonde du nerf cubital.

lation métacarpo-phalangienne du petit doigt, se termine de même sur le tendon extenseur du petit doigt.

Rapports. — A la paume de la main, les lombricaux, situés sur le même plan que les tendons du fléchisseur perforant, sont recouverts par les tendons

du fléchisseur perforé, par l'arcade palmaire superficielle et par les branches cutanées du médian et du cubital. Ils recouvrent les espaces interosseux, dont ils sont séparés en dehors par l'adducteur du pouce.

Au niveau de l'articulation métacarpo-phalangienne, le lombrical repose en arrière sur le ligament transverse et répond en avant à l'artère collatérale et au nerf qui l'accompagne.

Action. — On admet généralement, depuis Fallope (1561), que les lombricaux déterminent par leur contraction la flexion de la première phalange et l'extension des deux autres.

Variétés. — Les variations des lombricaux sont excessivement nombreuses et se prêtent mal à une description sommaire. On en sera facilement convaincu si l'on songe que leur fréquence est de 12 p. 100 (Macalister), 18 p. 100 (Wood) et même 45 p. 100 (Froment, *Recherches sur plusieurs points d'anatomie*, Paris, 1853). Nous ne pouvons que signaler ici les principaux cas. — Quelques-uns des lombricaux peuvent manquer : Macalister les a trouvés tous absents chez une femme. — Par contre, il peut s'en développer de surnuméraires : le chiffre cinq est loin d'être rare; Meckel (*De duplicitate monstruosâ*) en a compté jusqu'à sept. — Les lombricaux peuvent se bifurquer à leur extrémité inférieure et s'insérer alors sur les deux doigts voisins. — Leur insertion d'origine peut se déplacer et remonter suivant le cas : *a*, sur le tendon du fléchisseur superficiel; *b*, sur le tendon du fléchisseur du pouce; *c*, sur l'un des muscles de l'avant-bras; *d*, sur les os de l'avant-bras. — J'ai vu le premier lombrical recevoir un fort faisceau, dans un cas, du radius; dans un deuxième cas, du fléchisseur propre du pouce. — Gruber (*Virchow's Arch.*, XXXII, 219) a vu le quatrième lombrical se détacher du troisième interosseux; j'ai observé deux cas analogues. — Avec les insertions anormales peuvent persister les insertions normales : de là, les combinaisons les plus variées.

§ II. — Interosseux de la main

Les espaces intermétacarpiens ou interosseux sont comblés par de petits muscles, appelés *muscles interosseux*. On les divise, d'après leur situation, en *interosseux palmaires* et *interosseux dorsaux*. Chaque espace contient deux muscles : un interosseux palmaire et un interosseux dorsal. Il n'y a d'exception que pour le premier espace qui se trouve dépourvu d'interosseux palmaire.

Au total, il existe sept interosseux, quatre dorsaux et trois palmaires.

Pour faciliter l'étude de ces muscles, nous les rapporterons, imitant en cela la plupart des anatomistes français, non pas à l'axe du corps, mais à l'*axe de la main*, désignant ainsi la ligne conventionnelle qui descendrait du milieu de l'articulation du poignet jusqu'à l'extrémité inférieure du médius.

A. — Interosseux palmaires

Les interosseux palmaires (fig. 440) sont au nombre de trois et occupent les trois *derniers espaces* interosseux. On les distingue sous les noms de *premier*, *deuxième*, *troisième*, en procédant de dehors en dedans, ou, ce qui est tout comme, du pouce au petit doigt.

Ces muscles ont pour caractères essentiels :

1° De n'occuper que l'une des moitiés de l'espace interosseux où ils sont placés ;

2° De ne s'attacher que sur un seul métacarpien ;

3° De se porter sur le doigt qui fait suite au métacarpien sur lequel ils s'insèrent.

Insertions. — Les interosseux palmaires s'insèrent, dans leur espace respectif, sur la face du métacarpien qui regarde l'axe de la main. Cette insertion se fait dans toute la hauteur de cette face, mais sur sa moitié antérieure

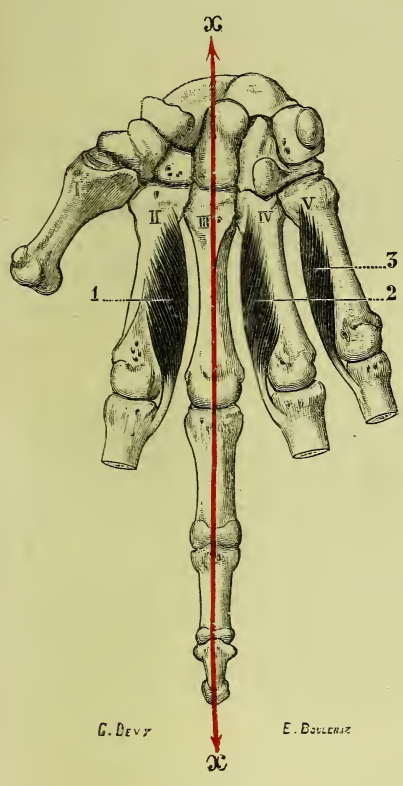

Fig. 440.

Interosseux palmaires, vus par leur face antérieure.

x, *x*, axe de la main passant par le médius. — I, II, III, IV, V, les cinq métacarpiens. — 1, 2, 3, premier, deuxième et troisième interosseux palmaires.

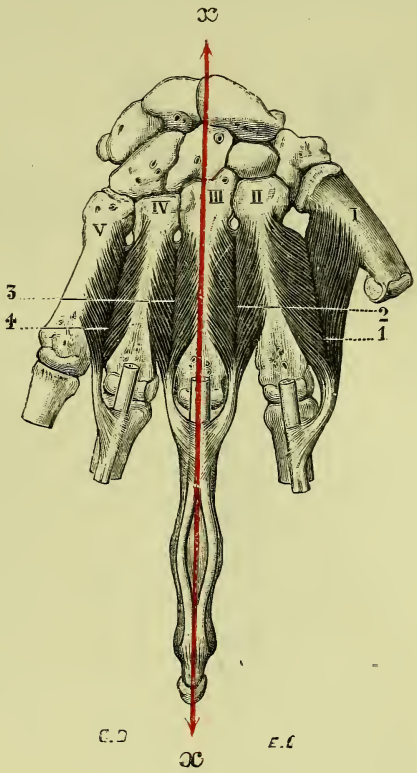

Fig. 441.

Interosseux dorsaux, vus par leur face postérieure.

x, *x*, axe de la main passant par le médius. — I, II, III, IV, V, les cinq métacarpiens. — 1, 2, 3, 4, premier, deuxième, troisième et quatrième interosseux dorsaux.

seulement, la moitié postérieure devant donner naissance à l'interosseux dorsal correspondant.

De cette surface d'origine, les fibres charnues de l'interosseux palmaire se portent en bas, sur le côté correspondant de l'articulation métacarpo-phalangienne. Là, elles se jettent sur un petit tendon, lequel contourne l'extrémité supérieure de la première phalange et vient se terminer sur le tendon de l'extenseur. Exceptionnellement (Morel, *Bull. de la Soc. des Sciences de Nancy*, 1876), les interosseux palmaires se fixent à la phalange elle-même.

Il résulte de cette description que :

1° Le *premier interosseux palmaire* s'insère sur la face cubitale du deuxième métacarpien et se rend au tendon extenseur de l'index ;

2° Le *deuxième interosseux palmaire* s'insère sur la face radiale du quatrième métarcarpien et se rend au tendon extenseur de l'annulaire ;

3° Le *troisième interosseux palmaire* s'insère sur la face radiale du cinquième métacarpien et se porte au tendon extenseur du petit doigt.

Le troisième métacarpien ou métacarpien du médius ne donne naissance à aucun interosseux palmaire. De même le tendon extenseur du médius ne reçoit le tendon terminal d'aucun de ces muscles.

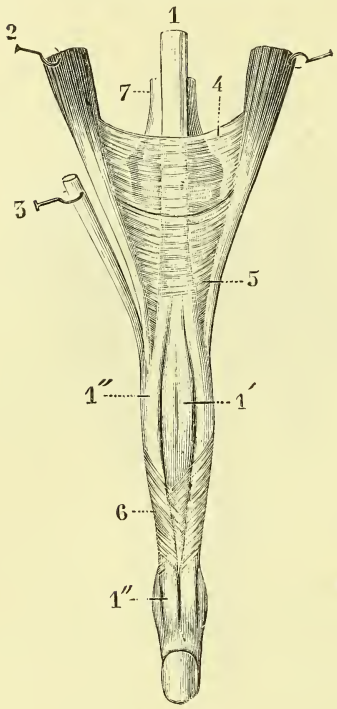

Fig. 442.

Tendon extenseur de l'un des doigts, vu par sa face postérieure.

1, tendon de l'extenseur, avec 1', sa languette moyenne pour la deuxième phalange et 1'', 1'', ses languettes latérales pour la troisième phalange. — 2, muscle interosseux. — 3, muscle lombrical. — 4, bandelette fibreuse s'étendant entre les deux interosseux du même doigt. — 5, bandelette fibreuse que le tendon de l'interosseux jette sur le tendon de l'extenseur. — 6, bandelette fibreuse fixant le tendon sur les phalanges. — 7, métacarpien.

Rapports. — Les interosseux palmaires reposent par leur face postérieure sur les interosseux dorsaux; leur face antérieure, recouverte par une aponévrose que nous étudierons plus tard, répond aux tendons des fléchisseurs et aux lombricaux. Le premier interosseux est recouvert, en outre, par l'adducteur du pouce.

Variétés. — Dans chacun des espaces qu'ils occupent, les interosseux palmaires peuvent être doubles; ils se rendent, dans ce cas, aux deux doigts voisins.

C'est à tort, selon moi, que certains anatomistes considèrent l'adducteur du pouce comme l'interosseux palmaire du premier espace; une pareille détermination est en désaccord à la fois avec la situation et avec le mode d'origine de l'adducteur. Les éléments du premier interosseux palmaire doivent être recherchés, comme l'a démontré depuis longtemps Dursy, dans les faisceaux les plus internes du court fléchisseur du pouce.

B. — Interosseux dorsaux

Les interosseux dorsaux (fig. 441) sont au nombre de quatre et occupent les quatre espaces intermétacarpiens. Comme pour les interosseux palmaires, on les désigne sous les noms de *premier*, *deuxième*, *troisième*, *quatrième*, en procédant de dehors en dedans.

Les interosseux dorsaux ont pour caractères essentiels :

1° D'occuper les deux moitiés de l'espace interosseux où ils sont placés ; d'être, par conséquent, plus étendus et plus forts que les interosseux palmaires qui n'en occupent qu'une seule moitié;

2° De s'attacher à la fois sur les deux métacarpiens qui circonscrivent cet espace ;

3° De se porter au doigt correspondant à celui des métacarpiens où ils prennent leurs insertions les plus étendues.

Insertions. — Dans leurs espaces respectifs, les interosseux dorsaux s'insèrent à la fois sur les deux faces métacarpiennes qui forment cet espace, mais d'une façon inégale : ils occupent toute l'étendue de la face qui ne regarde pas l'axe de la main ; ils occupent la moitié postérieure seulement de la face qui regarde l'axe de la main, cette face ayant déjà donné insertion, par sa moitié antérieure, à l'interosseux palmaire correspondant.

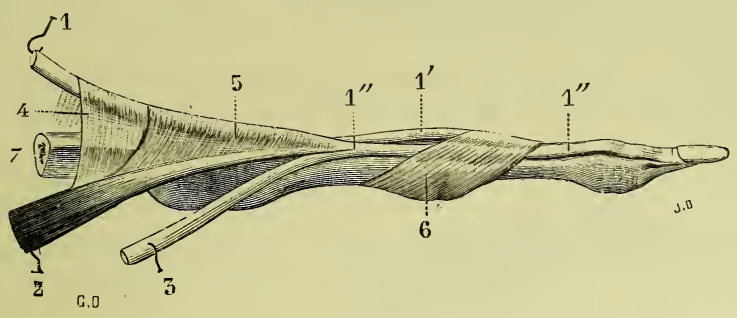

Fig. 443.

Tendon extenseur de l'un des doigts, vu par sa face latérale (d'après Fort).

1, tendon de l'extenseur, érigné et soulevé en haut. — 1', sa languette moyenne pour la deuxième phalange. — 1'', 1'', l'une de ses languettes latérales pour la troisième phalange. — 2, muscle interosseux. — 3, muscle lombrical. — 4, bandelette fibreuse, réunissant les deux interosseux d'un même doigt en passant au-dessus du tendon de l'extenseur. — 5, bandelette fibreuse de forme triangulaire, que l'interosseux envoie au tendon de l'extenseur. — 6, bandelette fibreuse, fixant les tendons sur les phalanges. — 7, métacarpiens.

Chacun des interosseux dorsaux se porte verticalement en bas vers le doigt auquel il est destiné. Arrivé sur le côté de l'articulation métacarpo-phalangienne, il dégénère en une lame tendineuse à direction verticale qui constitue son tendon terminal. Ce tendon se divise presque immédiatement après en deux portions : l'une, *courte portion*, se fixe à l'extrémité postérieure de la première phalange, sur le côté correspondant au métacarpien où ce muscle a pris ses insertions les plus étendues ; l'autre, *longue portion*, s'épanouit en une longue et large membrane, laquelle se termine sur le tendon de l'extenseur correspondant, depuis la première phalange jusqu'à la troisième. C'est avec cette longue portion du tendon terminal des interosseux que vient se fusionner le tendon des lombricaux, tendon qui, comme le fait justement remarquer M. Sappey, constitue pour elle un faisceau de renforcement.

Il résulte de la description générale que nous venons de donner des muscles interosseux dorsaux, que :

1° Le *premier interosseux dorsal* s'insère : *a*, sur la face cubitale (*partiellement*) du premier métacarpien ; *b*, sur la face radiale (*en totalité*) du deuxième métacarpien ; il se rend au tendon extenseur de l'index. — C'est le plus fort de tous les interosseux dorsaux ; on le désigne quelquefois, en raison de son rôle, sous le nom d'*abducteur de l'index*.

2° Le *deuxième interosseux dorsal* s'insère : *a*, sur la face cubitale (*par-*

tiellement) du deuxième métacarpien ; *b*, sur la face radiale (*en totalité*) du troisième métacarpien ; il se rend au tendon extenseur du médius.

3° Le *troisième interosseux dorsal* s'insère : *a*, sur la face radiale (*partiellement*) du quatrième métacarpien ; *b*, sur la face cubitale (*en totalité*) du troisième métacarpien ; il se rend, comme le précédent, au tendon extenseur du médius. Constatons en passant que le médius, qui est dépourvu d'interosseux palmaire, reçoit à lui tout seul deux interosseux dorsaux.

4° Le *quatrième interosseux dorsal* s'insère : *a*, sur la face radiale (*partiellement*) du cinquième métatarsien ; *b*, sur la face cubitale (*en totalité*) du quatrième métacarpien, et se rend au tendon extenseur de l'annulaire.

Rapports. — Par leur face postérieure ou dorsale, les interosseux dorsaux sont en rapport avec les artères interosseuses postérieures, les tendons extenseurs, l'aponévrose et la peau. Leur face antérieure ou palmaire est recouverte par les interosseux palmaires, l'adducteur du pouce, les artères interosseuses antérieures, les tendons du fléchisseur profond et les lombricaux. L'extrémité supérieure des interosseux dorsaux répond en outre à l'arcade palmaire profonde et se trouve traversée par les artères perforantes, qui, de la région dorsale de la main, vont à la rencontre de cette arcade.

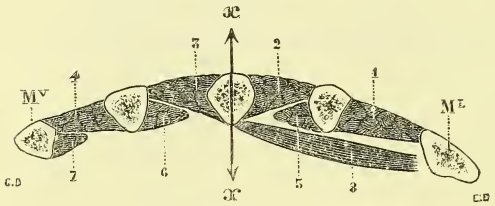

Fig. 444.

Coupe transversale des métacarpiens et des interosseux.

x, *x*. axe de la main. — M[I], M[V], premier et cinquième métacarpiens. — 1, 2, 3, 4, premier, deuxième, troisième et quatrième interosseux dorsaux. — 5, 6, 7, premier, deuxième et troisième interosseux palmaires. — 8, adducteur du pouce.

Variétés. — Les interosseux dorsaux peuvent, comme les palmaires, se dédoubler et augmenter ainsi numériquement la série. — Quelques-uns d'entre eux (le premier Macalister, le deuxième Kœlliker) peuvent ne s'insérer que sur un seul métacarpien. — Macalister a vu le deuxième se porter à l'index, disposition normale au pied. — Le premier peut être renforcé par un faisceau additionnel provenant du premier radial externe ; de même, le deuxième radial externe peut envoyer au second un faisceau de renforcement. — On a vu les interosseux dorsaux envoyer à leur tour des faisceaux de renforcement au muscle surnuméraire que nous avons signalé plus haut, le *court extenseur des doigts* ou *manieux*.

C. — Action des interosseux

Prenant constamment leur point fixe sur les métacarpiens, les interosseux agissent sur les doigts auxquels ils impriment deux ordres de mouvements : des mouvements d'inclinaison dans le sens antéro-postérieur, des mouvements d'inclinaison dans le sens latéral.

1° Dans le premier sens, les interosseux, tant palmaires que dorsaux, fléchissent la première phalange et étendent les deux autres.

2° Dans le sens de l'inclinaison latérale, les interosseux palmaires et les interosseux dorsaux deviennent antagonistes : les premiers rapprochent de l'axe de la main les doigts sur lesquels ils s'insèrent ; les interosseux dor-

saux au contraire les écartent de ce même axe. En d'autres termes, tandis que les interosseux palmaires sont *adducteurs*, les interosseux dorsaux sont *abducteurs*.

ARTICLE IV

APONÉVROSES DE LA MAIN

Nous diviserons les aponévroses de la main, d'après leur situation, en deux groupes :

1° Les *aponévroses de la région palmaire;*

2° Les *aponévroses de la région dorsale.*

§ I. — Aponévroses de la région palmaire

Les aponévroses de la région palmaire sont au nombre de deux : 1° l'aponévrose *palmaire superficielle;* 2° l'aponévrose *palmaire profonde* ou *interosseuse.*

1° **Aponévrose palmaire superficielle.** — L'aponévrose palmaire superficielle s'étale sur toute la région palmaire, au-dessous de la peau, au-dessus de tous les tendons et muscles précédemment décrits, à l'exception du palmaire cutané. Mais elle se modifie si profondément, en passant des parties latérales de la région à la partie moyenne, qu'on la divise en trois portions : une portion moyenne ou aponévrose palmaire proprement dite ; une portion latérale externe ou aponévrose de l'éminence thénar ; une portion latérale interne ou aponévrose de l'éminence hypothénar.

a. *Aponévrose palmaire moyenne.* — Située entre les deux éminences thénar et hypothénar, l'aponévrose palmaire moyenne, encore appelée *ligament palmaire*, affecte la forme d'un triangle dont le sommet dirigé en haut correspond au ligament annulaire antérieur du carpe et dont la base, légèrement arrondie, s'étale sur la racine des doigts.

Au niveau du ligament annulaire, l'aponévrose palmaire adhère intimement à ce ligament et se continue là avec le tendon du petit palmaire, dont elle est considérée à juste titre comme l'épanouissement. Latéralement, elle se continue avec les deux aponévroses thénar et hypothénar. Du côté des doigts, elle se fixe aux premières phalanges, en ménageant pour le passage des tendons, des nerfs et des vaisseaux, tout un système d'ouvertures dont le mode de constitution est nettement indiqué par la structure même de cette aponévrose.

Nous trouvons dans l'aponévrose palmaire moyenne deux ordres de fibres : des fibres longitudinales et des fibres transversales. — Les *fibres longitudinales* proviennent du tendon du petit palmaire. Très condensées à la partie supérieure de la région, elles s'écartent en descendant à la manière d'un large éventail et se fragmentent même, un peu au-dessus des articulations

métacarpo-phalangiennes, en quatre bandelettes distinctes, une pour chacun des quatre derniers doigts. Chacune de ces bandelettes, après avoir envoyé quelques fibres à la peau du pli digito-palmaire, se subdivise à son tour en deux petites languettes divergentes, l'une interne, l'autre externe, lesquelles, obliquant un peu en arrière, contournent la racine du doigt correspondant et viennent finalement se fixer sur la face dorsale de la première phalange. On peut les suivre quelquefois jusque sur le côté de la phalangine. — Les *fibres transversales*, peu nombreuses en haut, très nombreuses et très condensées au contraire à la partie inférieure de la région, se détachent du bord antérieur et de la tête des métacarpiens, pour aller se fixer d'autre part sur les parties similaires de métacarpiens plus ou moins éloignés. On voit généralement les fibres les plus superficielles s'étendre du deuxième métacarpien au cinquième, les fibres les plus profondes réunir deux métacarpiens voisins. — Ces fibres transversales, s'entre-croisant avec les fibres longitudinales, augmentent la résistance de l'aponévrose palmaire et circonscrivent au niveau des articulations métacarpo-phalangiennes, avec les huit languettes longitudinales ci-dessus décrites, sept ouvertures en forme d'arcades, dont quatre répondent aux doigts (*arcades digitales*), trois aux espaces interdigitaux (*arcades inter-digitales*). Les premières livrent passage aux tendons fléchisseurs des doigts; sous les arcades interdigitales passent les lombricaux, les artères collatérales des doigts, les veines et les nerfs qui les accompagnent.

La face superficielle de l'aponévrose palmaire est reliée à la peau par des tractus verticaux, qui se multiplient surtout à la partie inférieure de la paume de la main et au niveau des plis cutanés. Indépendamment de ces tractus fibreux nécessairement très courts, Dupuytren a décrit, sous le nom de *languettes cutanées*, quatre prolongements beaucoup plus longs, qui, du tiers inférieur de l'aponévrose palmaire, se portent vers le pli interdigital. Ces languettes sont tendues au maximum dans les mouvements d'extension des doigts et dépriment à leur niveau la peau qui les recouvre.

De sa face profonde partent également de nombreux prolongements fibreux, qui viennent se fixer d'autre part sur les métacarpiens sous-jacents, sur l'aponévrose palmaire profonde et sur le ligament transverse du métacarpe qui lui fait suite. A la partie inférieure de la paume de la main, ces prolongements acquièrent les proportions de véritables cloisons fibreuses, isolant les uns des autres les tendons fléchisseurs et leur formant ainsi quatre gaines très résistantes.

b. *Aponévrose thénar*. — Beaucoup plus mince que l'aponévrose moyenne, cette aponévrose recouvre les muscles de l'éminence thénar auxquels elle fournit, par sa face profonde, des gaines celluleuses. Elle s'insère en dehors sur le scaphoïde, sur le trapèze et sur le bord externe du premier métacarpien. En dedans, elle se continue avec le bord externe de l'aponévrose palmaire moyenne.

c. *Aponévrose hypothénar*. — Elle est également fort mince. Elle se détache, en dedans, du pisiforme et du bord interne du cinquième métacarpien. Elle se

continue, en dehors, avec le bord interne de l'aponévrose palmaire moyenne. Recouverte par la peau et le petit muscle palmaire cutané, elle recouvre tous les autres muscles de l'éminence hypothénar, en jetant autour de chacun d'eux une lame celluleuse.

Il nous reste à donner un dernier détail pour compléter la disposition de l'aponévrose palmaire superficielle. Du point où la portion moyenne de cette aponévrose se réunit à la portion externe, se détache une cloison verticale ou plutôt oblique, qui, après avoir recouvert le muscle adducteur du pouce, vient s'insérer sur le bord antérieur du troisième métacarpien. De même, en dedans, l'aponévrose palmaire moyenne, en se réunissant à l'aponévrose de l'éminence hypothénar, donne naissance à une deuxième cloison verticale, qui vient se fixer, d'autre part, sur le bord antérieur du cinquième métacarpien. Ces deux cloisons divisent ainsi l'espace compris entre l'aponévrose palmaire et les métacarpiens en trois loges distinctes : une *loge moyenne*, une *loge externe* et une *loge interne*. La loge externe est occupée par les quatre muscles de l'éminence thénar; la loge interne, par les trois muscles sous-aponévrotiques de l'éminence hypothénar; dans la loge moyenne sont situés les tendons des fléchisseurs et les lombricaux.

2° **Aponévrose palmaire profonde.** — Cette lame aponévrotique, que l'on appelle encore *aponévrose interosseuse antérieure*, s'étale sur les espaces interosseux et prend successivement insertion sur les bords antérieurs de tous les métacarpiens. Elle est naturellement interrompue, au niveau du troisième, par l'insertion fixe du muscle adducteur du pouce. L'aponévrose interosseuse antérieure se continue insensiblement en haut, au niveau du carpe, avec les éléments fibreux de l'articulation radio-carpienne. En bas, elle se termine sur le bord supérieur du ligament transversal du métacarpe, qui peut être considéré comme un simple épaississement de cette lame fibreuse.

§ II. — Aponévroses de la région dorsale

Les aponévroses du dos de la main sont également au nombre de deux, l'une superficielle, l'autre profonde :

1° **Aponévrose dorsale superficielle.** — Elle est recouverte par la peau et recouvre les tendons des extenseurs. Continue en haut avec l'aponévrose antibrachiale, elle s'attache latéralement sur les bords libres des deux métacarpiens extrêmes. Elle dégénère, en bas, en une simple nappe celluleuse qui se perd sur les phalanges.

2° **Aponévrose dorsale profonde.** — Elle s'étale, au-dessous des tendons extenseurs, sur les espaces interosseux et répond successivement aux muscles interosseux dorsaux et à la face postérieure des métacarpiens. En raison de sa situation, on la désigne encore sous le nom significatif d'*aponévrose interosseuse postérieure*.

CHAPITRE X

MUSCLES DU BASSIN

Abstraction faite du muscle iliaque que nous avons réuni au psoas et décrit avec les muscles de l'abdomen, la région du bassin ou région fessière comprend neuf muscles, savoir : le *grand fessier*, le *petit fessier*, le *moyen fessier*, le *pyramidal*, l'*obturateur interne*, l'*obturateur externe*, les *deux jumeaux* et le *carré crural*. Tous ces muscles prennent naissance sur le bassin (éléments osseux de la ceinture et sacrum) et viennent se terminer, au fémur, sur le grand trochanter ou dans son voisinage.

§ I. — Grand fessier

Le grand fessier (fig. 445, 1), le plus superficiel et le plus volumineux des muscles de la fesse, est constitué par une série de gros faisceaux, juxtaposés et parallèles, dont l'ensemble affecte assez régulièrement la forme d'un losange.

Insertions. — Ces faisceaux, que séparent des cloisons cellulo-fibreuses dépendant de l'aponévrose superficielle, se détachent en haut : 1° de la partie la plus reculée de la crête iliaque (lèvre externe); 2° de la ligne courbe postérieure de l'os coxal et de la surface osseuse qui est située en arrière de cette ligne; 3° du ligament sacro-iliaque postérieur; 4° de l'aponévrose lombaire; 5° de la crête du sacrum et du coccyx; 6° enfin, de la face postérieure du grand ligament sacro-sciatique.

De cette vaste surface d'insertion, les faisceaux constitutifs du grand fessier se portent obliquement en bas et en dehors et viennent se terminer sur cette ligne rugueuse qui s'étend du grand trochanter à la ligne âpre et que nous avons décrite en ostéologie (p. 282) sous le nom de branche de bifurcation externe ou crête du grand fessier. On voit le plus souvent les faisceaux inférieurs du muscle se fixer, non plus sur l'os, mais à l'aponévrose fémorale.

Rapports. — Par sa *face superficielle*, le grand fessier répond à l'aponévrose et à la peau, doublée à ce niveau d'une couche cellulo-graisseuse généralement fort épaisse. — Par sa *face profonde*, il recouvre successivement une partie du moyen fessier, le pyramidal, les deux jumeaux, le tendon de

l'obturateur interne, le carré crural, le double paquet vasculo-nerveux qui s'échappe du bassin par la grande échancrure sciatique, le grand trochanter, l'ischion et les muscles qui s'y insèrent, demi-tendineux et longue portion du biceps.

Le grand fessier glisse sur l'ischion au moyen d'une bourse séreuse à peu près constante. Une deuxième bourse séreuse, placée entre sa face profonde et la face externe du grand trochanter, favorise son glissement sur cette dernière saillie osseuse. Il existe, enfin, dans la plupart des cas, une troisième bourse séreuse, plus petite que les deux précédentes, entre le tendon du grand fessier et le vaste externe.

Le *bord supérieur* du grand fessier est séparé du tenseur du fascia lata par un large triangle à base supérieure, dont l'aire est comblée par une aponévrose très résistante et par le moyen fessier. — Le *bord inférieur*, oblique en bas et en dehors comme le précédent, soulève fortement la peau et circonscrit au-dessous de lui cette dépression linéaire connue en anatomie topographique sous le nom de *pli fessier*.

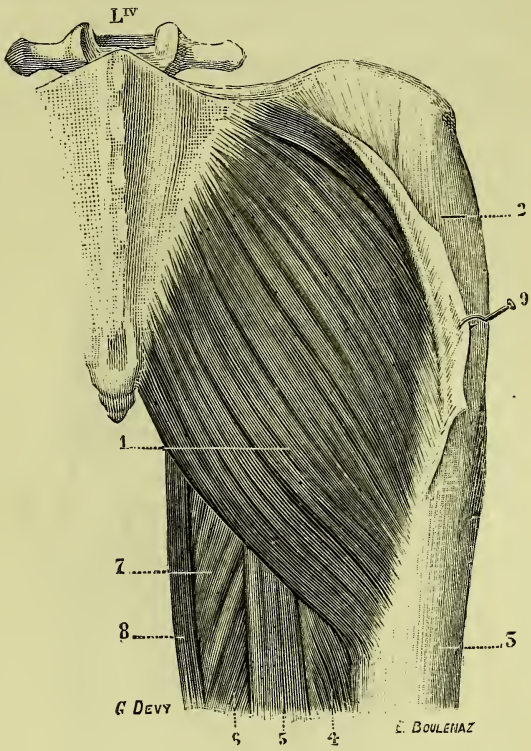

Fig. 445.
Muscles de la fesse, couche superficielle.

1, muscle grand fessier. — 2, muscle moyen fessier, recouvert de son aponévrose. — 3, vaste externe, recouvert de son aponévrose. — 4, longue portion du biceps. — 5, demi-tendineux. — 6, demi-membraneux. — 7, grand adducteur. — 8, droit interne. — 9, portion de l'aponévrose du grand fessier, érignée et rejetée en dehors. — LIV, quatrième vertèbre lombaire.

Action. — Prenant son point fixe sur le bassin, le grand fessier agit sur le fémur, qu'il porte dans l'extension et dans la rotation en dehors. — S'il prend son point fixe sur le fémur préalablement immobilisé, il redresse le bassin sur les fémurs et joue un rôle des plus importants dans la station bipède. Aussi est-ce chez l'homme que ce muscle atteint son plus haut degré de développement : comme l'a fort bien dit Buffon, les fesses n'appartiennent qu'à l'homme.

Variétés. — Macalister rapporte un fait où le grand fessier, considérablement réduit, s'insérait exclusivement sur les deux dernières vertèbres sacrées. — On rencontre quelquefois, le long du bord inférieur du grand fessier, un faisceau surnuméraire qui se détache du coccyx ou de la dernière vertèbre sacrée et vient se terminer sur le fémur, au-dessous du grand fessier; ce faisceau *coccy-fémoral* rappelle le *caudo-fémoral* ou *agitator caudæ* des mammifères à queue. — Anormalement, un petit faisceau, plus ou moins

distinct du grand fessier, se rend de l'ischion au fémur; ce faisceau surnuméraire *ischio-fémoral* s'observe normalement chez plusieurs singes.

§ II. — Moyen fessier

Le moyen fessier (fig. 446, 2) est un muscle large, épais, rayonné, situé au-dessous du précédent, qu'il déborde en haut et en avant.

Insertions. — Il prend naissance en haut : 1° sur la lèvre externe de la crête iliaque, dans ses trois quarts antérieurs; 2° sur l'épine iliaque antéro-supérieure et l'échancrure sous-jacente; 3° sur la portion de la fosse iliaque externe comprise entre les deux lignes courbes; 4° sur l'aponévrose fessière, dans l'espace triangulaire compris entre la crête iliaque et le grand fessier.

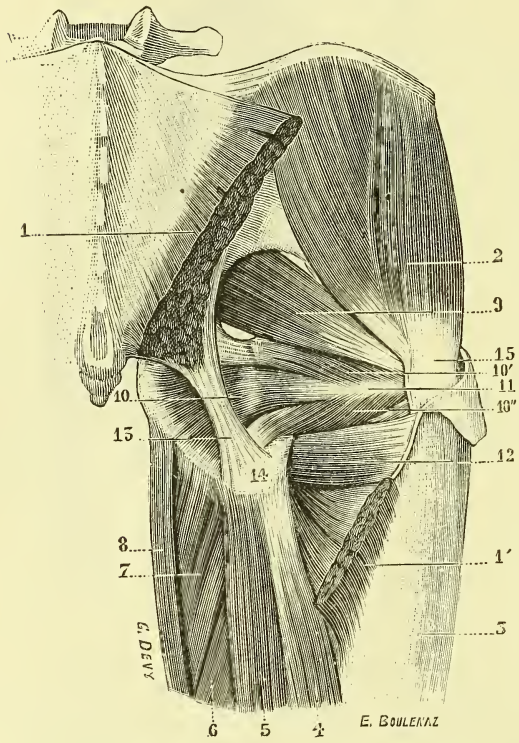

Fig. 446.

Muscles de la fesse, couche profonde, après résection du grand fessier.

1, extrémité supérieure du grand fessier. — 1', son extrémité inférieure. — 2, moyen fessier. — 3, vaste externe, recouvert par l'aponévrose fémorale. — 4, biceps. — 5, demi-tendineux, — 6, demi-membraneux. — 7, grand adducteur. — 8, droit interne. — 9, pyramidal. — 10, obturateur interne, avec 10', jumeau supérieur, et 10", jumeau inférieur s'insérant sur un tendon commun 11. — 12, carré crural. — 13, grand ligament sacro-sciatique. — 14, ischion. — 15, grand trochanter.

De là, les divers faisceaux qui constituent ce muscle convergent vers le grand trochanter et s'y insèrent, non pas sur le bord supérieur de cette tubérosité, mais sur sa face externe, le long d'une ligne toujours très marquée qui est oblique de haut en bas et d'arrière en avant (voy. Ostéologie, p. 285).

Rapports. — Sa *face superficielle* répond en arrière au grand fessier, en avant au tenseur du fascia lata, à sa partie moyenne à l'aponévrose fessière. — Sa *face profonde* recouvre le petit fessier et une grande partie de la fosse iliaque externe. — Son *bord antérieur* repose sur le bord antérieur du petit fessier. — Son *bord postérieur* longe le bord supérieur du pyramidal dont le séparent les vaisseaux et les nerfs fessiers supérieurs.

Une bourse séreuse, plus ou moins développée suivant les sujets, sépare le tendon terminal du muscle du grand trochanter.

Action. — Pour atteindre le grand trochanter, les faisceaux antérieurs du moyen fessier suivent un trajet oblique en bas et en arrière, les faisceaux postérieurs un trajet oblique en bas et en avant; les faisceaux moyens s'y portent presque verticalement. Or, chacun de ces faisceaux a une action spéciale : les faisceaux antérieurs portent le fémur dans l'abduction et lui font exécuter en même temps un mouvement de rotation en dedans; les faisceaux postérieurs sont également abducteurs du fémur, mais ils sont rotateurs en dehors; quant aux faisceaux moyens, ils sont simplement abducteurs. Au total, le muscle, se contractant dans toute son étendue, est abducteur et rotateur en dedans, les faisceaux antérieurs (*rotateurs en dedans*) l'emportant par leur masse sur les faisceaux postérieurs (*rotateurs en dehors*).

Quand il prend son point fixe sur le fémur, le moyen fessier redresse le bassin comme le grand fessier, et s'il se contracte d'un côté seulement, il lui imprime en même temps un mouvement d'inclinaison latérale.

Variétés. — On a vu (Henle, Macalister) le muscle moyen fessier constitué par deux faisceaux distincts. — Le muscle peut se fusionner plus ou moins intimement, soit avec le petit fessier, soit avec le pyramidal.

§ III. — Petit fessier

Le petit fessier (fig. 447, 3) est un muscle triangulaire ou en éventail, situé au-dessous du précédent et s'étendant comme lui de l'os coxal au grand trochanter.

Insertions. — Il s'insère en haut : 1° sur la partie la plus antérieure de la crête iliaque; 2° sur toute la portion de la fosse iliaque externe qui est située en avant de la ligne courbe antérieure.

De là, les fibres de ce muscle se dirigent en convergeant, les antérieures obliquement en bas et en arrière, les moyennes verticalement en bas, les postérieures obliquement en bas et en avant. Elles se terminent toutes à la face profonde d'une large aponévrose qui continue leur direction et se condense bientôt en un tendon fort résistant. Ce tendon terminal du muscle petit fessier se fixe au bord antérieur et un peu au bord supérieur du grand trochanter.

Rapports. — Sa *face superficielle* est recouverte dans toute son étendue par le moyen fessier. — Sa *face profonde* recouvre successivement la fosse iliaque externe, le tendon réfléchi du droit antérieur de la cuisse, la capsule fibreuse de l'articulation de la hanche. — Son *bord antérieur* répond au bord antérieur du moyen fessier qui le recouvre. — Son *bord postérieur* répond au bord supérieur du pyramidal qui lui est adjacent.

Action. — Le muscle petit fessier a la même action que le moyen fessier : il est abducteur et rotateur en dedans de la cuisse, quand il prend on point fixe sur le bassin ; il redresse le bassin et l'incline latéralement, quand il prend son point fixe sur le fémur.

Variétés. — Le petit fessier peut se fusionner, soit avec le moyen fessier, soit avec le pyramidal (Calori). — Il peut envoyer un faisceau au tenseur du fascia lata (Walsham), au vaste externe (Macalister). — On trouve fréquemment le long de son bord antérieur un

petit faisceau surnuméraire plus ou moins différencié, qui va, comme lui, s'attacher au grand trochanter (*scansorius*, quatrième fessier de HAUGHTON, muscle petit fessier antérieur, etc.). Ce faisceau existe normalement chez un grand nombre de mammifères (voy. TESTUT, *Anom. musc.*, p. 598).

§ IV. — PYRAMIDAL DU BASSIN

Le pyramidal (fig. 446, 9) est un muscle aplati et triangulaire, s'étendant du sacrum au grand trochanter.

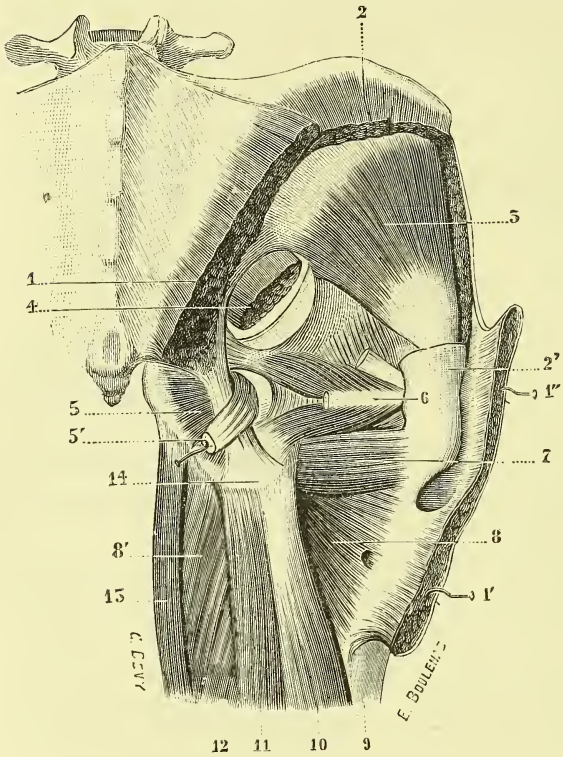

Fig. 447.

Muscles de la fesse, couche profonde, après résection du grand fessier et du moyen fessier.

1, insertions supérieures du grand fessier. — 1' et 1'', extrémité inférieure de ce muscle, s'attachant sur le fémur et sur l'aponévrose fémorale. — 2, insertions supérieures du moyen fessier. — 2', son tendon trochantérien — 3, petit fessier. — 4, pyramidal, sectionné à sa sortie du bassin. — 5, obturateur interne. — 5', son tendon érigné en dedans pour montrer les languettes tendineuses qui s'étendent dans l'épaisseur du corps charnu. — 6, le tendon du même muscle sur lequel s'insèrent les deux jumeaux. — 7, carré crural. — 8, grand adducteur, sa portion supérieure; 8', sa portion inférieure ou interne. — 9, fémur. — 10, longue portion du biceps. — 11, demi-tendineux. 12, demi-membraneux. — 13, droit interne. — 14, tubérosité de l'ischion.

Insertions. — Il prend naissance sur la face antérieure du sacrum par trois ou quatre faisceaux plus ou moins distincts; ces faisceaux d'origine s'insèrent entre les trous sacrés. dans la hauteur correspondant aux deuxième, troisième et quatrième vertèbres sacrées. Il prend en outre quelques insertions sur la face antérieure du grand ligament sacro-sciatique, ainsi que sur la partie la plus élevée de la grande échancrure sciatique.

De là, le muscle se porte en dehors, sort du bassin par la grande échancrure sciatique et vient se fixer, à l'aide d'un tendon arrondi, sur la partie moyenne du bord supérieur du grand trochanter.

Rapports. — Le pyramidal présente deux portions, une portion intra-pelvienne, une portion extra-pelvienne :

a. La *portion intra-pelvienne* recouvre le sacrum par sa face postérieure et répond par sa face antérieure au rectum, aux vaisseaux hypogastriques et aux nerfs du plexus sacré.

b. La *portion extra-pelvienne*, intermédiaire au moyen fessier et au jumeau supérieur, recouvre la capsule fibreuse de l'articulation de la hanche et se trouve recouverte, dans toute son étendue, par le grand fessier.

Par la grande échancrure sciatique s'échappent du bassin, avec le pyramidal, de nombreux organes qui présentent avec ce muscle des rapports importants. Ce sont : 1° au-dessus du pyramidal, les vaisseaux et le nerf fessiers supérieurs; 2° au-dessous de lui, dans la partie la plus inférieure de l'échancrure, les nerfs grand et petit sciatiques, les vaisseaux ischiatiques, les vaisseaux et le nerf honteux internes.

Action. — Le pyramidal, prenant son point fixe sur le bassin, agit sur le fémur auquel il imprime un mouvement de rotation en dehors. Quand le fémur est préalablement fléchi, dans la station assise par exemple, les contractions du pyramidal le portent dans l'abduction.

Variétés. — Nous avons déjà mentionné sa fusion possible avec le moyen et le petit fessiers. — Il peut perdre un ou plusieurs faisceaux d'origine; par contre, il peut présenter un faisceau surnuméraire partant soit du sacrum, soit du coccyx. — Le pyramidal peut être traversé (26 fois sur 100 d'après Calori), soit par le tronc du sciatique, soit par l'une de ses branches; j'ai vu, dans un cas, l'une des branches de bifurcation du sciatique passer au-dessus du pyramidal. Rappelons à ce sujet l'assertion ancienne de Rosenmüller, à savoir que, chez les peuples du Nord, le nerf grand sciatique se bifurque très haut tandis que cette bifurcation ne s'effectue, chez les peuples méridionaux, que dans le voisinage du creux poplité; une pareille assertion *a priori* attend encore le contrôle des faits.

Voyez à ce sujet l'intéressant mémoire du professeur Calori, *Sull'alta divisione dello ischiatico*, etc., Mém. de l'acad. des sciences de Bologne, IVe série, t. II, 1882.

§ V. — Jumeaux pelviens

Les jumeaux pelviens (fig. 447 et 448, 3 et 4) sont deux petits muscles légèrement aplatis d'avant en arrière, se portant transversalement du pourtour de la petite échancrure sciatique à la face interne du grand trochanter. On les distingue en *jumeau supérieur* et *jumeau inférieur*.

Insertions. — Le jumeau supérieur prend plus spécialement son origine sur la face externe et le bord inférieur de l'épine sciatique; le jumeau inférieur s'insère un peu plus bas, sur la tubérosité de l'ischion.

L'un et l'autre, se portant horizontalement en dehors, s'adossent par leurs bords correspondants et forment ainsi une gouttière, ouverte en arrière, au fond de laquelle glisse le tendon de l'obturateur interne. Finalement, ils se jettent sur ce dernier tendon et gagnent avec lui la cavité digitale du grand trochanter.

Les relations des jumeaux avec l'obturateur interne sont assez intimes et assez constantes pour que nous considérions ces petits muscles, à l'exemple de plusieurs anatomistes, Meckel et Theile entre autres, comme de simples faisceaux extra-pelviens de l'obturateur interne.

Rapports. — Entre le bassin et le fémur, leurs deux points d'insertion extrêmes, les deux jumeaux reposent sur la capsule de la hanche. Ils sont recouverts par le grand fessier, dont les séparent le grand nerf sciatique, le petit nerf sciatique et les vaisseaux ischiatiques.

Action. — Ils sont rotateurs de la cuisse en dehors.

Variétés. — L'un des deux jumeaux peut manquer. — L'un et l'autre ont été vus constitués dans deux faisceaux. — On a signalé : 1° l'union du jumeau supérieur, soit avec le pyramidal, soit avec le petit fessier (Macalister) ; 2° l'union du jumeau inférieur avec le carré crural. — Les deux jumeaux s'enroulent quelquefois autour du tendon de l'obturateur auquel ils forment, dans ce cas, un canal complet.

§ VI. — Obturateur interne

L'obturateur interne (fig. 447, 5 et 448, 1) est un muscle aplati et rayonné, s'étendant de la circonférence interne du trou obturateur au grand trochanter.

Insertions. — Il s'insère en dedans : 1° sur la face interne de la membrane obturatrice ; 2° sur la face interne du corps et de la branche descendante du pubis ; 3° sur la face interne du corps et de la branche ascendante de l'ischion ; 4° sur cette surface quadrilatère qui s'étend, au-dessous de la ligne innominée, entre le trou obturateur et l'épine sciatique.

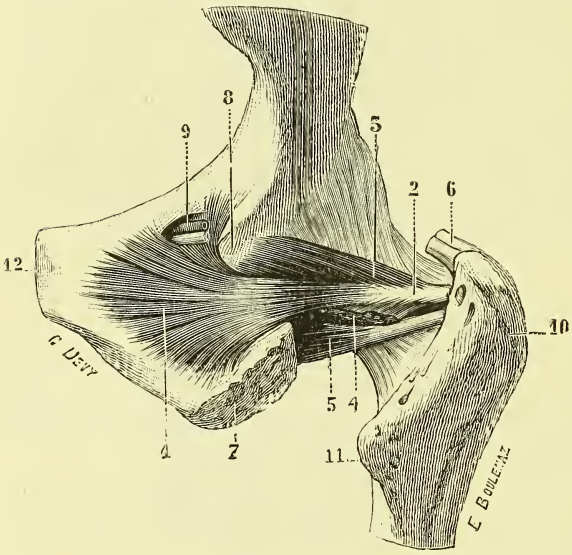

Fig. 448.

Muscles jumeaux et obturateurs, vue postérieure.

1, muscle obturateur interne. — 2, tendon de ce muscle sur lequel viennent s'insérer les muscles jumeaux supérieur 3, et inférieur 4 ; ce dernier a été excisé pour laisser voir le muscle obturateur externe 5, qui croise en arrière le col du fémur pour venir s'insérer au fond de la cavité digitale. — 6, tendon du pyramidal. — 7, tubérosité de l'ischion. — 8, épine sciatique. — 9, artère et nerf obturateurs s'engageant dans le conduit de ce nom. — 10, grand trochanter. — 11, petit trochanter. — 12, symphyse pubienne.

De cette large surface d'attache, les faisceaux de l'obturateur interne se portent tous, en convergeant vers la petite échancrure sciatique. Là, changeant brusquement de direction, ils s'infléchissent en dehors, du côté du grand trochanter. Finalement ils viennent se fixer à la partie la plus élevée de la cavité digitale, à l'aide d'un fort tendon arrondi, qui prend naissance à la face profonde du muscle par cinq ou six languettes divergentes. Ces languettes tendineuses sont généralement en saillie sur le plan musculaire ; chacune d'elles, par conséquent, se creuse une rainure spéciale sur la petite échancrure sciatique où elle repose.

Rapports. — Comme le pyramidal, que nous avons vu s'échapper du bassin par la grande échancrure sciatique, l'obturateur interne est situé dans le

bassin par sa portion interne, en dehors du bassin par sa portion externe.

a. *Dans le bassin*, le muscle obturateur interne repose, par sa *face antérieure*, sur la membrane obturatrice et sur le pourtour osseux du trou obturateur. — Sa *face postérieure* est recouverte par une aponévrose spéciale, qui se confond en haut avec l'aponévrose pelvienne et donne insertion aux fibres moyennes du muscle releveur de l'anus. Cette face constitue inférieurement la paroi externe du creux ischio-rectal, dont le releveur de l'anus forme la paroi interne.

b. *A sa sortie du bassin*, l'obturateur interne traverse un orifice ostéo-fibreux (petite échancrure sciatique), formé en haut par l'épine sciatique, en bas par le petit ligament sacro-sciatique, en dehors par l'ischion. A ce niveau, l'ischion, jouant le rôle de poulie de réflexion, se revêt d'une couche cartilagineuse et présente, en outre, une bourse séreuse destinée à faciliter le glissement du muscle.

c. *En dehors du bassin*, le tendon de l'obturateur interne chemine entre les deux jumeaux; il recouvre la capsule fibreuse de l'articulation de la hanche et se trouve recouvert à son tour par la masse du grand fessier.

Action. — L'obturateur interne agit sur le fémur comme s'il se détachait de l'ischion sur lequel il se réfléchit : congénère des jumeaux, il est rotateur de la cuisse en dehors.

Variétés. — Peu nombreuses et peu importantes, elles se bornent à l'isolement plus ou moins complet de quelques-uns de ses faisceaux d'origine ou à l'addition de quelques faisceaux surnuméraires, provenant, suivant les cas : 1° du tendon du petit psoas; 2° de la tubérosité ischiatique; 3° de l'aponévrose pelvienne; 4° du bord inférieur de la ligne ilio-pectinée; 5° du ligament sacro-sciatique; 6° de la troisième vertèbre sacrée (Schwegl); 7° du pubis (Macalister). — Gruber (*Virchow's Arch.*, t. LXXIII, p. 342) a signalé la séparation de la portion pubio-ischiatique et de la portion iliaque.

§ VII. — Obturateur externe

L'obturateur externe (fig. 453, 8) est encore un muscle aplati et rayonné, s'étendant de la circonférence externe du trou obturateur au grand trochanter.

Insertions. — Il s'insère d'une part : 1° sur la face externe de la membrane obturatrice; 2° sur la face antérieure du corps du pubis; 3° sur la branche horizontale et la branche descendante du même os; 4° sur la branche ascendante de l'ischion.

De là, ses fibres convergent en dehors, remontent le long de la face postérieure de l'articulation de la hanche et viennent se fixer, à l'aide d'un tendon arrondi (fig. 448, 5), dans le fond de la cavité digitale du grand trochanter.

Rapports. — a. *Dans ses deux tiers internes*, l'obturateur externe recouvre par sa *face postérieure* la membrane obturatrice et le pourtour osseux du trou obturateur sur lequel il s'insère. — Sa *face antérieure* est recouverte par le psoas-iliaque, par le grand et le petit adducteurs, par le droit interne.

b. *Dans son tiers externe*, il répond en arrière au muscle carré crural, en avant au col du fémur et à la capsule fibreuse de l'articulation de la hanche.

Action. — Il est rotateur de la cuisse en dehors.

Variétés. — Wood (*Proc. of roy. Soc. of London*, t. XVI, p. 522) a vu le muscle obturateur externe renforcé par un faisceau surnuméraire provenant du petit adducteur. — Macalister (*loc. cit*) a constaté l'isolement d'un faisceau pubien par le nerf obturateur.

§ VIII. — Carré crural

Situé à la partie postérieure de l'articulation de la hanche, le carré crural (fig. 447, 7) est un muscle quadrilatère constitué par une série de faisceaux parallèles qui se portent transversalement de l'ischion au fémur.

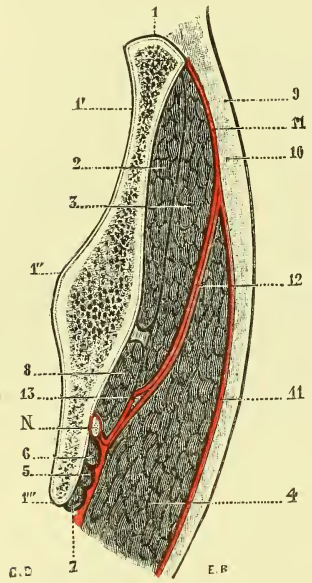

Fig. 449.

Coupe transversale de la région fessière suivant un plan perpendiculaire aux fibres du grand fessier.

1, crête iliaque, — 1', fosse iliaque interne. — 1'', ligne innominée. — 1''', partie inférieure de la coupe, intéressant le bord postérieur de l'os coxal à deux centimètres au-dessous de l'épine sciatique. — 2, petit fessier. — 3. moyen fessier. — 4, grand fessier. — 5, obturateur interne. — 6, jumeau supérieur. — 7, jumeau inférieur. — 8, pyramidal. — 9, peau. — 10, tissu cellulaire sous-cutané. — 11, aponévrose du grand fessier, envoyant 12, un double prolongement au-dessous de ce muscle. — 13, couche cellulo-graisseuse sous-fessière. — N, nerf grand sciatique.

Insertions. — 1° *en dedans*, ces faisceaux prennent naissance sur le bord externe de la tubérosité ischiatique, un peu au-devant du demi-membraneux; 2° *en dehors*, ils se terminent sur une crête qui réunit le grand trochanter au petit trochanter (*crête intertrochantérienne*).

Rapports. — Il est en rapport, *en arrière*, avec le grand fessier qui le recouvre, avec le grand et petit nerfs sciatiques et les vaisseaux ischiatiques qui le croisent verticalement. — *En avant*, il répond à la capsule articulaire, au petit trochanter et au tendon de l'obturateur externe. — Son *bord supérieur* répond au jumeau inférieur, son *bord inférieur* au grand adducteur de la cuisse.

Action. — Il est rotateur de la cuisse en dehors.

Variétés. — Le carré crural peut faire défaut (une fois sur 500 sujets, d'après Hallet); dans ce cas, les jumeaux « ont plus de volume » (Theile). — On l'a vu divisé en plusieurs faisceaux distincts. — Il s'unit quelquefois, soit avec le jumeau inférieur, soit avec le grand adducteur.

§ IX. — Aponévrose de la fesse

Sur les masses musculaires que nous venons de décrire s'étale une large aponévrose, dite *aponévrose fessière*. Détachée de la crête iliaque et du bord postérieur du muscle tenseur du fascia lata, cette aponévrose recouvre tout d'abord le moyen fessier au niveau duquel elle présente une épaisseur considérable et atteint bientôt le bord antéro-

supérieur du grand fessier. Là, elle se divise en trois feuillets superposés : un feuillet superficiel, uu feuillet moyen et un feuillet profond.

1° Le *feuillet profond* continue à recouvrir le moyen fessier, en s'amincissant graduellement; au niveau du pyramidal et des muscles qui lui font suite, il n'est plus qu'une simple toile celluleuse, difficilement isolable par la dissection.

2° Le *feuillet moyen*, également fort mince, tapisse la face profonde du grand fessier jusqu'au bord postéro-inférieur de ce muscle, où il s'unit avec le feuillet suivant, pour former au grand fessier une gaine complète.

3° Le *feuillet superficiel*, enfin, recouvre la face superficielle du grand fessier dans toute son étendue. Sur le pourtour de ce muscle, ce feuillet s'attache successivement sur la crête sacrée, sur le coccyx et sur le ligament sacro-sciatique; en bas et en dehors, il se continue directement avec l'aponévrose fémorale.

Au-dessous du grand fessier se trouve une nappe cellulo-graisseuse, souvent très développée, qui communique : 1° avec le bassin par la grande échancrure sciatique; 2° avec la fosse ischio-rectale, par la petite échancrure sciatique; 3° avec le tissu cellulaire sous-aponévrotique de la cuisse, le long du nerf grand sciatique. Ces relations, on le conçoit, ont en pathologie une importance considérable.

CHAPITRE XI

MUSCLES DE LA CUISSE

Les muscles de la cuisse sont au nombre de onze. Adoptant une classification différente de celle qui est généralement suivie par les auteurs[1], nous grouperons ces muscles en deux régions seulement :

1° Une *région antéro-externe;*

2° Une *région postéro-interne.*

Une pareille division, basée sur la direction des cloisons intermusculaires, a pour double avantage d'être conforme à la physiologie articulaire et de mettre en évidence les homologies qui existent entre les muscles de la cuisse et les muscles du bras, que nous avons également groupés en deux régions.

ARTICLE I

RÉGION ANTÉRO-EXTERNE

Elle comprend trois muscles, savoir : le *tenseur du fascia lata*, le *couturier* et le *quadriceps crural* ou muscle *extenseur de la jambe.*

§ I. — Tenseur du fascia lata

Situé à la partie supérieure et externe de la cuisse, le tenseur du fascia lata (fig. 450, 7) est un muscle aplati et mince, charnu en haut, tendineux en bas, s'étendant de l'os coxal au tibia.

Insertions. — Il s'insère en haut : 1° sur la portion de la crête iliaque (lèvre externe) qui avoisine l'épine iliaque antéro-supérieure; 2° sur cette épine; 3° sur l'échancrure située au-dessous; 4° sur l'aponévrose fessière.

De là, ses fibres se portent en bas et en arrière, en s'écartant peu à peu les

[1] Quelques traités classiques admettent quatre régions : 1° une *région antérieure* (couturier, droit antérieur, tenseur de la synoviale du genou); 2° une *région externe* (tenseur du fascia lata, vaste externe); 3° une *région interne* (droit interne, vaste interne, pectiné et les trois abducteurs); 4° une *région postérieure* (biceps, demi-tendineux, demi-membraneux).

unes des autres. Elles se terminent, à la hauteur du tiers ou du quart supérieur de la cuisse, sur des faisceaux tendineux, lesquels, s'entremêlant d'une façon inextricable avec l'aponévrose fémorale, viennent se fixer sur la face antérieure de la tubérosité externe du tibia, immédiatement au-dessus du jambier antérieur. On voit constamment quelques-uns de ces faisceaux terminaux du tenseur du fascia lata se diriger vers le bord externe de la rotule et s'y insérer.

Rapports. — Superficiellement, le tenseur du fascia lata répond à l'aponévrose et à la peau. — Profondément il recouvre successivement le moyen fessier, le droit antérieur de la cuisse et le vaste externe.

Action. — Ce muscle remplit des rôles multiples : 1° il tend, en l'attirant en haut, la partie externe de l'aponévrose fémorale (fascia lata); 2° il étend la jambe sur la cuisse; 3° il porte la cuisse en dehors et lui imprime en même temps un léger mouvement de rotation en dedans.

Variétés. — J'ai vu le tenseur du fascia lata constitué par deux faisceaux distincts. — Ce muscle peut recevoir un faisceau surnuméraire : 1° du ligament de Fallope ; 2° de l'aponévrose abdominale, au-dessus de la crête iliaque (Macalister). — Son absence a été constatée une fois par Gruber (*Virchow's Arch.*, 1881, Bd. LXXXVI, p. 25).

§ II. — Couturier

Le plus superficiel des muscles de la région, le couturier (fig. 450, 5), est un ruban musculaire long et large, réunissant l'ilion à l'extrémité supérieure du tibia.

Insertions. — Il s'insère, *en haut*, à l'aide de fibres aponévrotiques fort courtes, sur l'épine iliaque antéro-supérieure et sur la partie la plus élevée de l'échancrure qui est au-dessous. — De là, se portant obliquement en bas, en dedans et en arrière, il croise en diagonale la face antérieure de la cuisse et vient se fixer, *en bas*, sur la partie interne de l'extrémité supérieure du tibia, en avant de la tubérosité interne. Il forme là, avec les tendons terminaux du droit interne et du demi-tendineux, un ensemble aponévrotique à branches multiples et divergentes que l'on désigne sous le nom de *patte d'oie*.

Rapports. — Sa *face antérieure* répond à l'aponévrose et à la peau. — Sa *face postérieure* recouvre successivement, en procédant de haut en bas, le droit antérieur, le psoas-iliaque, le moyen adducteur, le vaste interne, le côté interne de l'articulation du genou.

Trois filets nerveux, dits *perforants*, traversent d'arrière en avant le muscle couturier. Nous les décrirons ultérieurement à propos du nerf crural.

Le couturier présente en outre, avec l'artère fémorale, des rapports assez importants pour mériter le nom de muscle satellite de cette artère. — Dans son tiers supérieur, ce muscle forme le côté externe d'un triangle, dit *triangle de Scarpa* (voyez plus loin), dont le côté interne est formé par le premier adducteur, la base par l'arcade fémorale, le sommet par la rencontre du

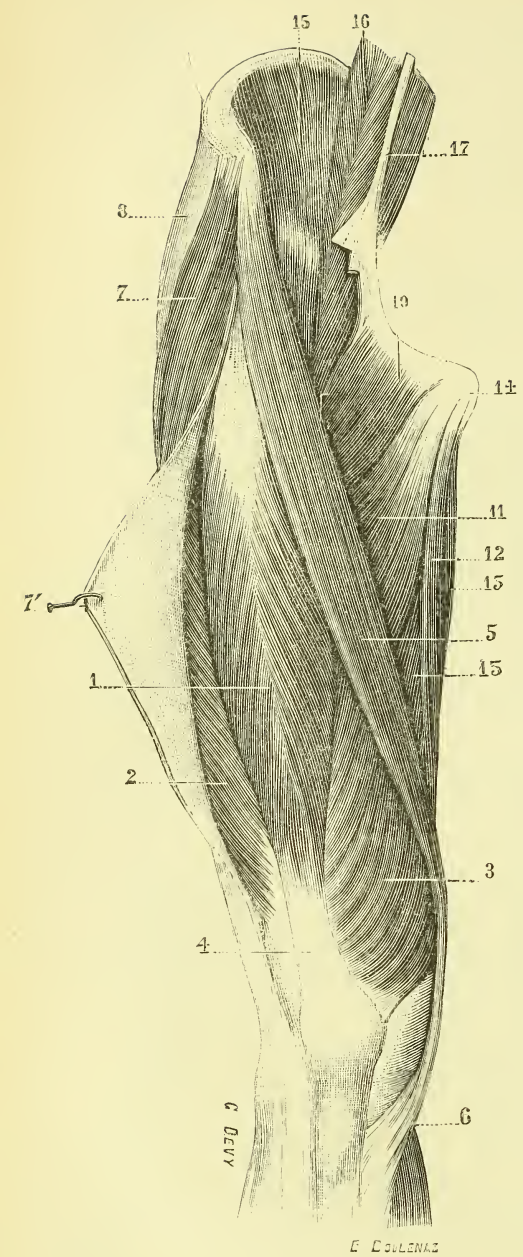

Fig. 450.

Muscles de la région antérieure de la cuisse, couche superficielle.

couturier avec le premier adducteur. L'artère fémorale parcourt verticalement cet espace triangulaire, suivant assez exactement la ligne droite qui réunirait son sommet au milieu de sa base. — Dans son tiers moyen, le couturier recouvre l'artère qui, continuant son trajet vertical, ne tarde pas à se dégager de la face profonde du muscle, pour venir occuper plus bas son bord externe. — Au total, le muscle couturier, situé d'abord en dehors de l'artère fémorale, passe ensuite en avant et, finalement, vient se placer en dedans de ce vaisseau.

Action. — Le couturier, considéré au point de vue de son action : 1° fléchit la jambe sur la cuisse ; 2° fléchit la cuisse sur le bassin ; 3° porte la cuisse dans l'abduction et la rotation en dehors, tandis que le talon se porte en dedans. C'est là la position ordinaire que prennent les tailleurs quand ils se livrent à des travaux de *couture*, d'où le nom de *couturier* donné à ce muscle (en latin *sartorius* de *sartor* tailleur, en grec ῥαφικός de ῥάπτω coudre).

Variétés. — Meckel a constaté son absence. — Kelch l'a vu formé par deux ventres que réunissait un tendon intermédiaire.—Il peut être divisé en deux faisceaux (duplicité), soit dans toute son étendue (Bergeron, *Bull. Soc. anat.*, 1866, p. 2), soit dans sa partie supérieure (Meckel), soit dans sa partie inférieure (Macalister). — Brock a vu le couturier (*Journ. of Anat. and Phys.*, 1879, p. 578) se diviser en haut en deux faisceaux, l'un normal pour l'épine iliaque antéro-supérieure, l'autre surnuméraire pour l'éminence ilio-pectinée. — J'ai vu plusieurs fois le couturier prolonger ses insertions sur l'arcade fémorale. — Il peut s'attacher en bas sur l'aponévrose fémorale, sur le côté interne de l'articulation du genou, et même sur le fémur, au niveau ou un peu au-dessus du condyle, disposition qui est normale chez l'aï (Humphry).

1, droit antérieur. — 1', son tendon direct. — 1'', son tendon réfléchi. — 2, vaste externe. — 3, vaste interne. — 4, tendon inférieur du quadriceps fémoral. — 5, couturier, avec 5', son tendon d'attache à l'os iliaque. — 6, tendon inférieur du couturier, faisant partie de la patte d'oie. — 7, tenseur du *fascia lata*. — 7', *fascia lata* érigné en dehors. — 8, moyen fessier. — 9, petit fessier, érigné pour laisser voir le tendon réfléchi du droit antérieur. — 10, pectiné. — 11, premier ou moyen abducteur. — 12, droit interne. — 12', son tendon inférieur, concourant à la formation de la patte d'oie avec celui du couturier et celui du demi-tendineux. — 13, grand adducteur ou troisième adducteur. — 14, symphyse pubienne. — 15, muscle iliaque. — 16, grand psoas. — 17, tendon du petit psoas.

§ III. — Quadriceps crural

Situé sur le plan antérieur de la cuisse, le quadriceps crural (fig. 450 et 451) est constitué par quatre faisceaux musculaires qui, distincts à leur origine supérieure, se réunissent en bas pour prendre sur la rotule et sur le tibia une insertion commune. De ces quatre faisceaux, l'un, le *droit antérieur*, remonte jusqu'au bassin. Deux autres, appelés *vastes* en raison de leurs dimensions considérables, s'arrêtent au fémur : on les distingue l'un de l'autre par les dénominations significatives de *vaste interne* et de *vaste externe*. Le quatrième, connu sous le nom de *crural*, est situé entre les deux vastes ; comme eux, il revêt une forme aplatie et prend son origine sur le fémur.

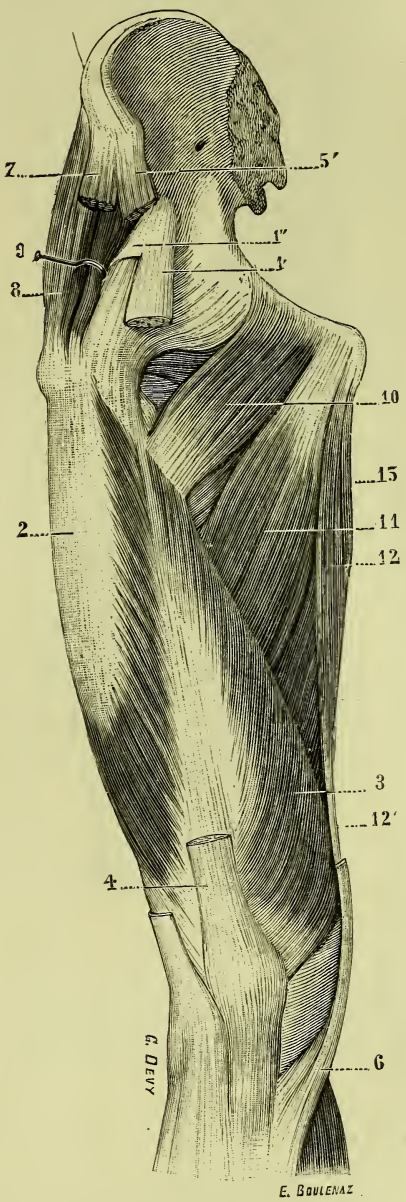

Fig. 451.
Muscles de la région antérieure de la cuisse, couche profonde.
De 1 à 13, même légende que pour la figure 450

Insertions. — *a.* Le *droit antérieur* (fig. 450, 1), que l'on désigne encore sous le nom de *long triceps*, s'insère à la fois : 1° sur l'épine iliaque antéro-inférieure, à l'aide d'un tendon arrondi et vertical (*tendon direct*) ; 2° sur la partie la plus élevée du sourcil cotyloïdien, par l'intermédiaire d'une expansion fibreuse plus mince, mais tout aussi résistante (*tendon réfléchi*). Roger Williams qui a fait du muscle qui nous occupe une étude des plus consciencieuses (*Journ. of Anat. and Phys.*, 1873), considère le tendon spino-iliaque comme accessoire, l'insertion cotyloïdienne constituant l'insertion réelle du droit antérieur.

b. Le *vaste externe* (fig. 451, 2), appliqué contre la diaphyse du fémur, prend plus spécialement naissance sur le bord antérieur et le bord inférieur du grand trochanter, sur la ligne rugueuse qui réunit le grand trochanter à la ligne âpre, sur la lèvre externe de cette ligne âpre, et enfin sur le tendon du grand fessier et la cloison intermusculaire externe.

c. Le *vaste interne* (fig. 451,3), moins large que le précédent, mais tout aussi épais, recouvre la face interne du fémur, mais sans prendre aucune insertion sur cette face. Il s'attache sur la lèvre interne de la ligne âpre et sur la ligne rugueuse qui réunit cette ligne âpre au col du fémur.

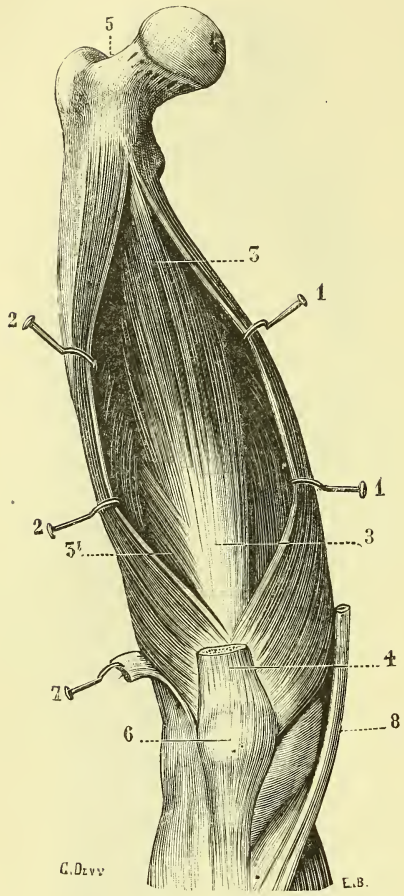

Fig. 452.
Muscle crural.

1, vaste interne, érigné en dedans. — 2, vaste externe, érigné en dehors. — 3, muscle crural, avec 3', son aponévrose inférieure unie au vaste externe. — 4, tendon inférieur du droit antérieur. — 5, fémur. — 6, rotule. — 7, *fascia lata*. — 8, couturier.

d. Le *crural* (fig. 452,3) repose directement sur les faces antérieure et externe du fémur. Il est situé entre le vaste interne et le vaste externe qui le débordent et le recouvrent en grande partie ; il ne peut être bien vu et bien étudié qu'à la condition d'écarter préalablement les deux vastes, en les rejetant l'un en dedans l'autre en dehors. — Le crural prend des insertions très étendues ; il s'attache tout d'abord sur la lèvre externe de la ligne âpre, où il confond ses fibres avec celles du vaste externe ; il s'insère ensuite sur les faces antérieure et externe du fémur dans leurs trois quarts supérieurs. — Partis de ces différents points, les faisceaux constitutifs du muscle crural se rendent à la face profonde d'une large aponévrose d'insertion qui occupe la face antérieure du muscle. — Cette aponévrose se fusionne en grande partie, par son bord interne, avec le vaste interne ; d'autre part, elle est reliée à la face profonde du vaste externe par de nombreux faisceaux anastomotiques, qu'il faut nécessairement sectionner pour isoler l'un de l'autre les deux corps musculaires [1].

Nées comme nous venons de le dire, les quatre portions du muscle quadriceps convergent en bas vers la face antérieure du genou et viennent se fixer

[1] La plupart des auteurs français, contrairement à nos anciens anatomistes, contrairement aussi aux anatomistes étrangers de l'époque actuelle, réunissent dans leurs descriptions le crural au vaste interne, de telle sorte que le muscle extenseur de la jambe ne comprend que trois faisceaux et mérite, par conséquent, le nom de triceps. J'ai partagé longtemps moi-même une pareille opinion. Mais, à la suite de dissections plus nombreuses et plus approfondies que nous avons entreprises cette année même, M. Adenot et moi, et qui m'ont été suggérées par la lecture d'un intéressant mémoire de M. Poirier (*Progrès Médical*, mars 1888), j'ai cru devoir, adoptant en cela les conclusions de mon collègue de Paris, revenir aux descriptions anciennes et séparer définitivement le crural de l'un ou l'autre des deux vastes. Voilà pourquoi le *quadriceps* remplace ici le mot de *triceps;* cette substitution, je le répète, me paraît être légitimée par la disposition anatomique.

par un tendon commun : 1° sur la base et sur les bords latéraux de la rotule, reliée elle-même par le ligament rotulien à la tubérosité antérieure du tibia ; 2° par quelques faisceaux tendineux directement sur la tubérosité antérieure du tibia. Ces insertions tibiales *directes*, très nettement mises en lumière par les recherches de Lorinser (*in Wien. med. Wochenschrift*, XXIII, 40, p. 919), nous expliquent ce fait que, dans quelques cas de fracture de la rotule ou de soudure de la rotule avec le fémur, les contractions du quadriceps peuvent encore déterminer des mouvements d'extension de la jambe.

Rapports. — *a*. Le droit antérieur, recouvert en haut par le petit fessier, le tenseur du fascia lata, le psoas-iliaque et le couturier, répond en bas à l'aponévrose et à la peau. — Par sa face profonde, il recouvre tout d'abord l'articulation de la hanche ; plus bas, il repose dans une large gouttière que lui forment les deux muscles vastes et le crural.

b. Les deux vastes et le crural, considérés dans leur ensemble, s'enroulent autour de la diaphyse fémorale. — Leur *face profonde* recouvre cette diaphyse dans toute son étendue, à l'exception, toutefois, de l'interstice de la ligne âpre, destinée aux adducteurs et à la courte portion du biceps. — Leur *face superficielle* est successivement en rapport avec plusieurs muscles, savoir : le grand fessier, le tenseur du fascia lata, le couturier et le droit antérieur de la cuisse ; dans l'intervalle de ces muscles, elle répond à l'aponévrose et à la peau. — *En arrière* et *en dehors*, les vastes sont en rapport avec les deux portions du biceps. — *En arrière* et *en dedans*, ils répondent aux adducteurs et forment avec eux une gouttière profonde dans laquelle chemine l'artère fémorale.

Muscle tenseur de la synoviale du genou. — Ce petit muscle, que l'on désigne encore sous le nom de *sous-crural*, a été décrit pour la première fois par Dupré, en 1699. Situé au-dessous des vastes et du crural, il est représenté par un ou deux faisceaux, qui se détachent de la face antérieure du fémur et viennent se perdre sur le cul-de-sac supérieur de la synoviale du genou. Le sous-crural est quelquefois indépendant, mais il est le plus souvent uni, d'une façon plus ou moins intime, avec les muscles précités principalement avec le crural (voyez, à propos de ce faisceau, Kuloewski, *Arch. f. Anat. und Phys.*, 1869, p. 410).

Action. — Le quadriceps crural a pour principal rôle d'étendre la jambe sur la cuisse, d'où le nom que lui donnent quelques auteurs de *muscle extenseur de la cuisse*. Accessoirement et en raison de son insertion à l'épine iliaque, le droit antérieur fléchit la cuisse sur le bassin, ou *vice versa* le bassin sur la cuisse, suivant le levier osseux qui lui sert de point fixe.

Quant au faisceau sous-crural, se contractant en même temps que le triceps, il attire en haut le cul-de-sac supérieur de la synoviale du genou sur lequel il se termine, et l'empêche ainsi d'être pincé dans l'extension brusque de la jambe sur la cuisse.

Variétés. — Le droit antérieur peut recevoir un faisceau de renforcement de l'épine iliaque antéro-supérieure. — MACALISTER (*loc. cit.*) a vu le tendon cotyloïdien faire défaut. — J'ai vu les deux chefs d'origine ne se réunir que quatre centimètres au-dessus de la cavité cotyloïde. — MACALISTER a vu le même muscle se fixer à l'épine iliaque antéro-supérieure. — Le vaste externe peut être divisé en deux faisceaux distincts (GRUBER, *Virchow's Arch.*, 1880, Bd. LXXXII, p. 473). — De même, le vaste interne peut se dédoubler en deux lames plus ou moins distinctes. — DRACHMANN (*Nordiskt. Medic. Arkiv.*, vol. IV, part. I, 1872) a observé un cas d'absence congénitale du triceps.

Le *tenseur de la synoviale du genou* présente les variations les plus fantaisistes dans son volume, dans le nombre de ses faisceaux, dans ses rapports avec les vastes ou le crural, dans son mode d'attache à la synoviale (voyez TESTUT, *Anom. musculaires*, etc., p. 612).

ARTICLE II

RÉGION POSTÉRO-INTERNE

Huit muscles constituent cette importante région. Ce sont : le *droit interne*, le *pectiné*, les *trois adducteurs de la cuisse*, le *biceps crural*, le *demi-tendineux* et le *demi-membraneux*.

§ I. — DROIT INTERNE

Le droit interne (fig. 450,12) est un muscle rubané et fort mince, situé à la partie interne de la cuisse et s'étendant du bassin au tibia.

Insertions. — Il s'insère en haut sur les côtés de la symphyse pubienne, depuis l'angle du pubis jusqu'à la branche ascendante de l'ischion. De là, ses faisceaux charnus se portent verticalement en bas et se jettent successivement, à partir du milieu de la cuisse, sur un tendon long et grêle, lequel contourne d'arrière en avant le condyle interne du fémur et vient se fixer sur la partie supérieure de la face interne du tibia, où il contribue à former la *patte d'oie* (fig. 456, 2 et 2').

Rapports. — Sa face *superficielle* ou *interne* répond à l'aponévrose et à la peau dans la plus grande partie de son étendue. A sa partie inférieure, cependant, elle est en partie recouverte par le couturier et croisée d'arrière en avant et de bas en haut par la veine saphène interne. — Sa face *profonde* ou *externe* répond successivement au bord interne des adducteurs, au condyle interne du fémur et au ligament latéral interne de l'articulation du genou, sur lequel il glisse à l'aide d'une synoviale qui lui est commune avec le demi-tendineux.

Action. — Il fléchit la jambe et la porte un peu en dedans : il est, du même coup, adducteur de la cuisse.

Variétés. — Ce muscle présente quelques variations de volume et d'étendue qui sont sans importance. — Quelques-uns de ses faisceaux peuvent se terminer soit sur l'aponévrose fémorale, soit sur l'aponévrose jambière.

§ II. — Pectiné

Situé à la partie supérieure et interne de la cuisse, le pectiné (fig. 451, 10 et 453, 5 et 5') est un muscle aplati et mince, réunissant le pubis à la portion supérieure de la diaphyse fémorale.

Insertions. — Il s'insère en haut, 1° sur l'épine du pubis, par des fibres tendineuses toujours fort courtes; 2° sur la crête pectinéale et sur le ligament de Cooper (voy. p. 602), par des fibres charnues.

De là, il se porte obliquement en bas, en dehors et en arrière et vient se fixer sur la ligne rugueuse (*crête du pectiné*, p. 277) qui s'étend de la ligne âpre au petit trochanter.

Rapports. — Sa *face superficielle*, recouverte par un feuillet profond de l'aponévrose fémorale, est en rapport avec les vaisseaux fémoraux ; elle forme la partie interne du plancher du triangle de Scarpa (voir plus loin). — Sa *face profonde* recouvre successivement la capsule fibreuse de la hanche, les muscles obturateur externe et petit adducteur, dont elle est séparée par les vaisseaux et nerf obturateurs. — Son *bord interne* répond au moyen adducteur. — Son *bord externe* longe le bord interne du psoas-iliaque, formant avec celui-ci une gouttière longitudinale dans laquelle chemine l'artère fémorale.

Action. — Le pectiné est adducteur de la cuisse, à laquelle il imprime en même temps un double mouvement de flexion et de rotation en dehors.

Variétés. — Le muscle peut être double, le faisceau surnuméraire étant juxtaposé au muscle normal ou se trouvant situé en arrière. — Le pectiné envoie quelquefois au moyen adducteur un faisceau anastomotique qui

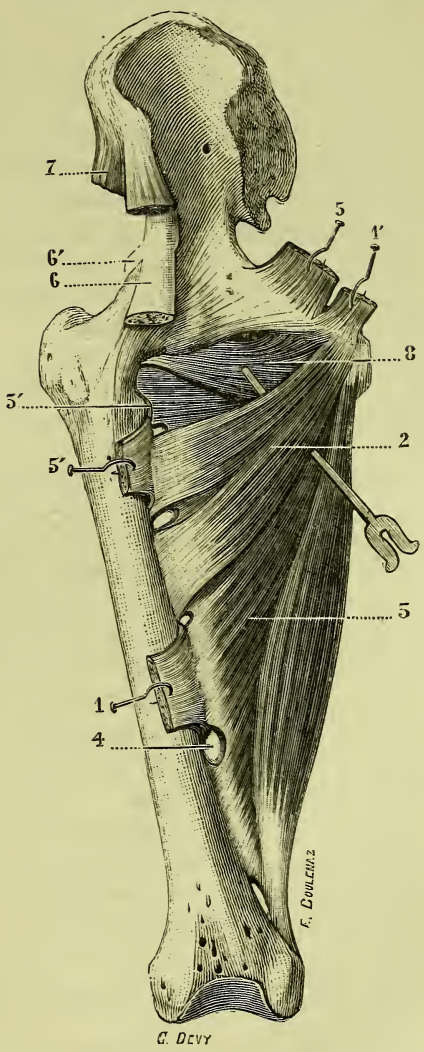

Fig. 453.
Muscles abducteurs de la cuisse.

1, extrémité inférieure du premier ou moyen adducteur, érignée en dehors. — 1', son extrémité supérieure, érignée et rejetée en haut pour laisser voir l'insertion de 2, deuxième ou petit adducteur. — 3, troisième ou grand adducteur. — 3', portion supérieure de ce muscle. — 4, anneau du grand adducteur. — 5, pectiné, sectionné et érigné en haut. — 5', extrémité inférieure de ce muscle, érignée en dehors. — 6, tendon direct et 6', tendon réfléchi du droit antérieur. — 7, tendon d'origine du tenseur du fascia lata. — 8, obturateur externe.

croise en arrière l'artère fémorale et qui, dans une observation de Koelliker et Flesch (*Varietæten Beobachtungen*, etc., Wurzbourg 1879), recouvrait l'artère fémorale profonde. — Dans un cas de Macalister (*loc. cit.*), le pectiné envoyait un faisceau à l'obturateur externe. — Le même observateur l'a vu recevoir lui-même un faisceau de renforcement du muscle iliaque. — A consulter : Paterson, *Pectineus muscle and its nerve-supply*, Journ. of Anat. and Phys., 1891, vol. XXVI, p. 43.

§ III. — Adducteurs de la cuisse

Situés en arrière et en dedans des muscles précédemment décrits, les adducteurs de la cuisse (fig. 451) constituent par leur ensemble un vaste éventail dont les divers faisceaux rayonnent de la colonne ischio-pubienne vers le bord postérieur du fémur ou ligne âpre. On rencontre généralement chez l'homme trois adducteurs. Ce sont : par ordre de superposition et en allant d'avant en arrière, le *premier*, le *deuxième* et le *troisième ;* par ordre de grandeur, le *moyen*, le *petit* et le *grand.*

Tous les trois, aplatis et minces, revêtent la forme d'un triangle dont le sommet répond au bassin et à la ligne âpre. Tous les trois encore, affectant la même direction, se portent obliquement en bas et en dehors.

Insertions. — 1° Le *premier* ou *moyen adducteur* prend naissance, en haut, sur le corps du pubis, entre la symphyse et l'épine. Il vient se fixer, en bas, sur la portion moyenne de l'interstice de la ligne âpre, à l'aide d'une aponévrose tendineuse que traversent les vaisseaux dits *perforants.*

2° Le *deuxième* ou *petit adducteur*, situé au-dessus et en arrière du précédent, s'insère d'une part sur la face antérieure du corps du pubis, ainsi que sur sa branche descendante, entre l'obturateur externe et le droit interne. Il vient se fixer, d'autre part, au fémur par deux faisceaux : un faisceau inférieur, qui se porte sur la partie la plus élevée de l'interstice de la ligne âpre ; un faisceau supérieur, qui se rend à la branche de bifurcation externe de cette même ligne âpre.

3° Le *troisième* ou *grand adducteur* se détache, en haut, de la tubérosité ischiatique, ainsi que des deux tiers inférieurs de la branche ischio-pubienne. De là, ses faisceaux d'origine s'étalent en un vaste triangle dont le bord externe, ou bord de terminaison, vient se fixer : 1° sur l'interstice de la ligne âpre dans toute son étendue ; 2° sur sa branche de bifurcation inférieure et interne ; 3° sur ce tubercule, dit tubercule du troisième adducteur, que l'on voit à la partie supérieure et interne du condyle interne. L'insertion de ce muscle au fémur se fait à l'aide d'une aponévrose tendineuse, qui ménage de distance en distance, entre son bord terminal et la ligne âpre, une série d'orifices en forme d'arcades pour le passage des vaisseaux. Le plus large et le plus important de ces orifices est situé à 8 centimètres environ au-dessus du condyle interne : il est connu sous le nom d'*anneau du troisième adducteur* et livre passage, comme nous le verrons plus tard, à l'artère et à la veine fémorales.

Rapports. — 1° Le *premier adducteur* répond, *en avant :* tout d'abord, à l'aponévrose et à la peau ; plus bas, dans le voisinage de ses insertions fémo-

rales, au vaste interne et aux vaisseaux fémoraux. — *En arrière*, il recouvre le deuxième adducteur et le muscle obturateur externe, dont il est séparé par les branches du nerf obturateur. — Son *bord interne* répond supérieurement au droit interne et s'en écarte plus bas. — Son *bord externe* longe le pectiné. — Le premier adducteur constitue le bord interne d'une région chirurgicale importante, le *triangle de Scarpa* (voir plus bas).

2° Le *deuxième adducteur*, recouvert *en avant* par le pectiné et le premier adducteur, repose *en arrière* sur le grand adducteur. — Son *bord interne* répond au droit interne, son *bord externe* à l'obturateur externe et au tendon du psoas-iliaque.

3° Le *troisième adducteur* est recouvert successivement *en avant* par le pectiné, par le deuxième et le premier adducteur. — Sa *face postérieure* est recouverte en haut par le grand fessier, et plus bas par les trois muscles de la région postérieure de la cuisse, le demi-tendineux, le demi-membraneux et la longue portion de biceps. Entre le troisième adducteur et cette couche musculaire chemine le nerf grand sciatiqne. — Le *bord supérieur* ou *externe* du troisième adducteur, à peu près transversal, longe le bord inférieur du carré crural, dont il est séparé par l'artère circonflexe postérieure. — Son *bord interne*, oblique en bas et en dehors, répond successivement, en allant de haut en bas, à l'aponévrose et à la peau, au droit interne et au couturier.

Action. — Les trois adducteurs ont une action commune : ils portent la cuisse en dedans (*adduction*) et lui impriment en même temps un léger mouvement de *rotation en dehors*. S'ils se contractent simultanément des deux côtés, les adducteurs appliquent fortement les deux cuisses l'une contre l'autre (*custodes virginitatis*) ou contre un corps interposé (*le cheval dans l'équitation*).

Variétés. — Le moyen adducteur peut être constitué par deux faisceaux (duplicité). — Macalister (*loc. cit.*) a vu descendre ce muscle jusqu'au genou. — Les faisceaux supérieurs du grand adducteur peuvent se différencier en un muscle distinct (*adductor quartus* de Diemerbrock, *adductor minimus* de Günther). — De même, le faisceau interne, qui s'insère au tubercule du condyle interne, peut s'isoler du reste du grand adducteur et former ainsi un muscle surnuméraire (*muscle ischio-condylien*); ce faisceau ischio-condylien, entièrement différencié, se rencontre dans presque toutes les espèces simiennes. — On peut observer, dans un ordre de faits absolument inverse, la fusion plus ou moins complète : *a*, du grand adducteur avec le court; *b*, de celui-ci avec le moyen; *c*, du moyen adducteur avec le pectiné; *d*, du grand adducteur avec le carré crural.

Triangle de Scarpa. — On désigne sous ce nom, en anatomie topographique, une région triangulaire, à base supérieure et à sommet inférieur, située à la partie antérieure et supérieure de la cuisse.

Limites. — On lui considère trois bords et trois angles : le *bord supérieur* ou *base* correspond au pli de l'aine et est formé par l'arcade fémorale ; le *bord externe* est constitué par le couturier; le *bord interne* par le premier ou moyen adducteur. — Des trois angles, les deux *supérieurs* répondent, l'un à l'épine iliaque antéro-supérieure, l'autre à l'épine du pubis; l'*angle inférieur* est formé par la rencontre du couturier et du premier adducteur.

Aire ou plancher. — Le plancher du triangle de Scarpa est constitué : à sa partie externe, par le psoas-iliaque, qui s'échappe du bassin en dehors de la bandelette ilio-pectinée; à sa partie interne, par le pectiné qui s'insère sur l'os coxal en dedans de cette même bandelette. Ces deux muscles, inclinés l'un vers l'autre et juxtaposés par leurs bords correspondants, forment une espèce d'angle dièdre, ou, si l'on vent, une gouttière longitudinale à ouverture dirigée en avant : c'est dans cette gouttière que chemine l'artère fémorale.

Le plancher du triangle de Scarpa est recouvert par une lame aponévrotique que nous étudierons plus tard (voy. *Aponévrose de la cuisse*, p. 728).

Paroi antérieure ou voûte. — Sur ce triangle s'étalent, en forme de paroi, trois plans successifs, qui sont, en allant des régions superficielles vers les régions profondes :

1° La peau, très mobile et plus ou moins recouverte de poils;

2° Le fascia superficialis et le tissu cellulaire sous-cutané, avec ses ganglions lymphatiques superficiels, ses nerfs, ses veines et ses artères sous-cutanés;

3° L'aponévrose fémorale, criblée à ce niveau de nombreux orifices nerveux et vasculaires, et appelée pour cette raison *fascia cribriformis;* ces orifices établissent des communications nombreuses et souvent fort larges entre la région sous-cutanée et le contenu du triangle.

Contenu. — Dans le triangle de Scarpa sont logés : 1° l'artère fémorale et ses cinq premières branches collatérales; 2° la veine fémorale et ses principaux affluents; 3° un nombre variable de vaisseaux et de ganglions lymphatiques, dits *profonds;* 4° le rameau crural du nerf génito-crural, qui traverse le fascia cribriformis pour se rendre à la peau; 5° le nerf crural et ses branches. — Tous ces organes reposent sur l'aponévrose profonde. D'autre part, ils pénètrent dans le bassin ou en sortent par l'anneau crural, à l'exception du nerf crural, qui est séparé de l'anneau par la bandelette ilio-pectinée et qui est directement situé sur les fibres du psoas iliaque, au-dessous de l'aponévrose précitée par conséquent.

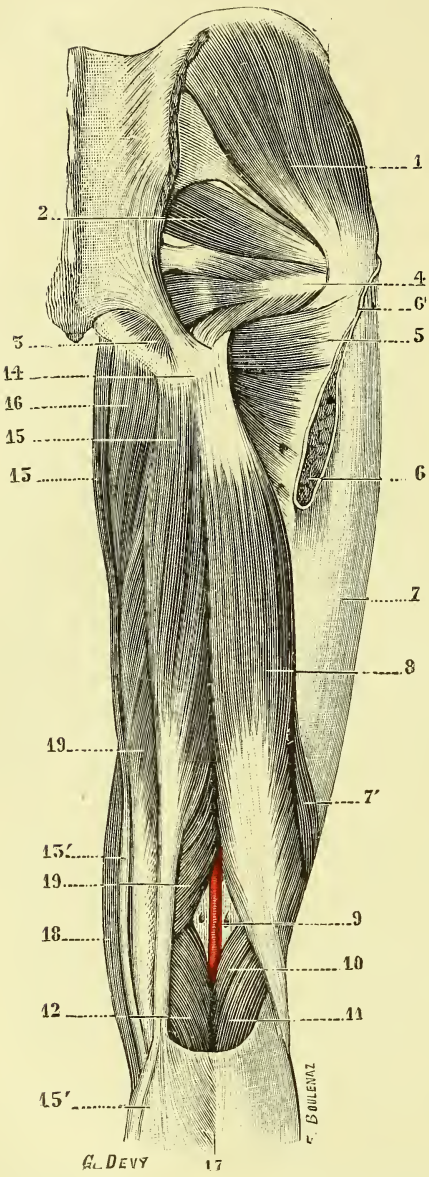

Fig. 454.

Muscles de la région postérieure de la cuisse, couche superficielle.

§ IV. — Biceps crural

Le biceps crural (fig. 454 et 455) est un long muscle, situé à la partie externe de la région, entre l'ischion et le péroné. Comme son nom l'indique, il est simple en bas et formé en haut par deux portions distinctes, une *longue portion* et une *courte portion*.

Insertions. — La *longue portion* ou *portion ischiatique* (8) se détache

1, moyen fessier. — 2, pyramidal, avec 2', son insertion au trochanter. — 3, obturateur interne, avec 4, son tendon trochantérien. — 5, carré crural. — 6, extrémité inférieure du grand fessier. — 7, aponévrose fémorale, recouvrant le vaste externe 7'. — 8, longue portion du biceps, avec 8', sa courte portion et 8'', son tendon inférieur inséré sur le péroné. — 9, artère poplitée. — 10, plantaire grêle. — 11, jumeau externe. — 12, jumeau interne. — 13, 13', droit interne. — 14, ischion. — 15, demi-tendineux, avec 15', son expansion pour l'aponévrose jambière. — 16, grand adducteur, avec 16', l'anneau de l'artère fémorale. — 17, aponévrose jambière. — 18, couturier. — 19, demi-membraneux.

de la partie la plus externe et la plus élevée de la tubérosité de l'ischion, en dehors du demi-tendineux, avec lequel il est toujours plus ou moins fusionné à ce niveau.

La *courte portion* ou *portion fémorale* (8'), dissimulée sous la précédente, prend naissance sur la cloison intermusculaire externe et sur la partie inférieure de l'interstice de la ligne âpre.

L'une et l'autre de ces deux portions se portent en bas et en dehors et se réunissent sur un tendon commun, long et cylindrique (8''), lequel vient se fixer sur l'apophyse styloïde du péroné. Ce tendon terminal du biceps envoie généralement deux expansions fibreuses, l'une à la tubérosité externe du tibia, l'autre à l'aponévrose jambière.

Rapports. — Le biceps crural est recouvert en haut par le grand fessier et, plus bas, par l'aponévrose et la peau. — Il recouvre successivement le grand adducteur et le vaste externe, dont il est séparé par le grand nerf sciatique. — Son *bord externe*, recouvert d'abord par le grand fessier, répond à la peau dans le reste de son étendue. — Son *bord interne* est en contact avec le demi-tendineux dans ses deux tiers supérieurs. Dans son tiers inférieur, il s'écarte de ce muscle pour former le bord supérieur et externe d'une importante région chirurgicale, le *creux poplité ;* il répond, à ce niveau, aux vaisseaux poplités d'abord et puis aux muscle jumeau externe et plantaire grêle. Le bord interne du biceps crural est en outre longé, dans sa portion inférieure, par le nerf sciatique poplité externe qui accompagne son tendon jusqu'au péroné.

Une bourse séreuse favorise le glissement du tendon du biceps sur le côté externe de l'articulation du genou.

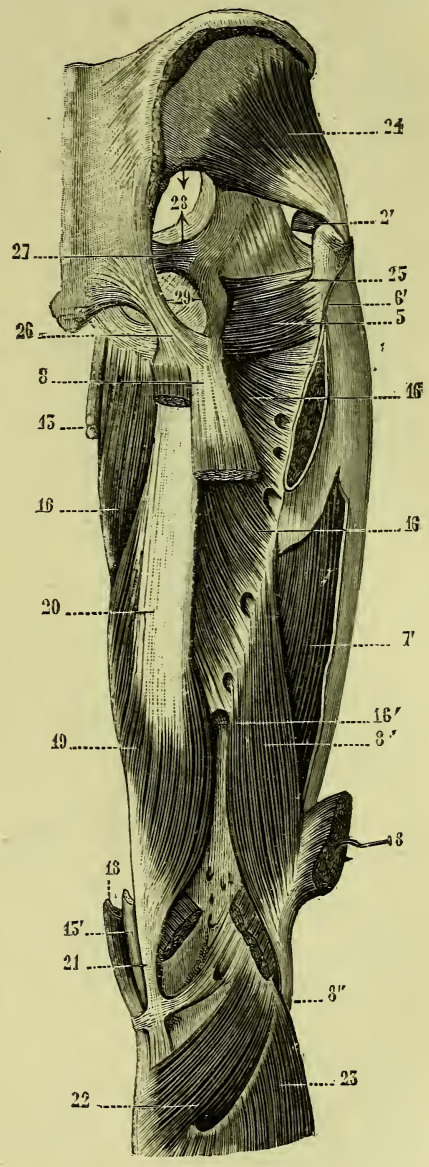

Fig. 455.
Muscles de la région postérieure de la cuisse, couche profonde.

Pour les numéros 1 à 19, voir la légende de la figure 454. — 20, tendon supérieur et 21, tendon inférieur de ce muscle. — 22, muscle poplité. — 23, soléaire. — 24, petit fessier. — 25, obturateur externe. — 26, grand ligament sacro-sciatique. — 27, petit ligament sacro-sciatique, — 28, grande échancrure sciatique. — 29, petite échancrure sciatique.

Action. — Le biceps fléchit la jambe sur la cuisse et lui imprime en même temps un léger mouvement de rotation en dehors. Accessoirement et par sa longue portion, il étend la cuisse sur le bassin.

Variétés. — Macalister a observé l'indépendance de la courte portion. — Le même observateur a vu cette portion faire défaut. — Le muscle peut être renforcé par des faisceaux surnuméraires, provenant : *a*, du condyle externe (Gruber); *b*, de la partie supérieure de la ligne âpre (Meckel); *c*, de la ligne rugueuse qui réunit le grand trochanter à la ligne âpre (Giacomini); *d*, du fascia lata (Henle); *e*, du vaste externe; *f*, du grand adducteur. — J'ai observé chez un nègre (*Dissection d'un Boschiman*, in Arch. du Muséum, 1885) un faisceau surnuméraire, de forme triangulaire, qui partait du coccyx pour aller grossir la masse commune du biceps et du demi-tendineux. — Turner a signalé (*Journ. of Anat. and Phys.*, 1872), sous le nom de *tensor fasciæ poplitealis*, un petit faisceau musculaire qui se rendait du biceps à l'aponévrose poplitée. — Des faisceaux plus singuliers encore, se rendant du biceps au tendon d'Achille et au calcanéum, ont été observés par Kelch (*Beitr. z. path. Anat.*, 1813), par Gruber (*Beobacht. aus d. mensch. u. vergl. Anatomie*, Heft. II, Berlin, 1879) et par Halliburton (*Journ. of Anat. and Phys.*, 1881); une pareille disposition se rencontre normalement chez les mammifères. — Kölliker et M. Flesch (*loc. cit.*) ont vu le biceps envoyer un faisceau de renforcement au demi-tendineux.

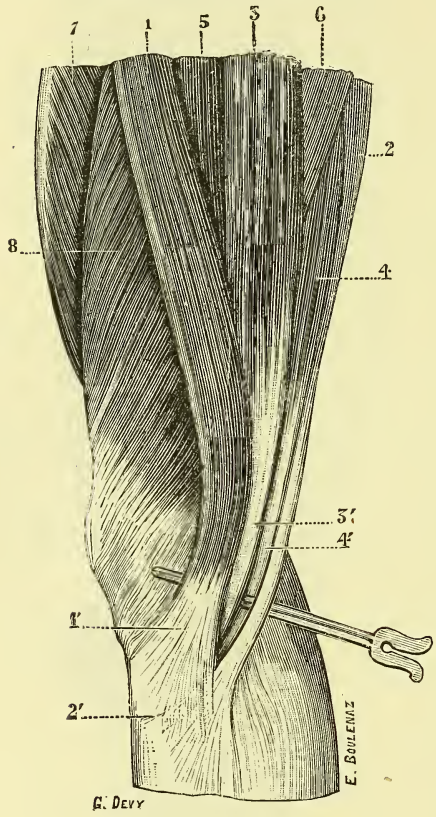

Fig. 456.

Muscles de la patte d'oie.

1, couturier. — 2, demi-tendineux. — 3, droit interne. — 4, demi-membraneux. — 1', 2', 3', 4, tendons inférieurs de ces mêmes muscles. — 5, moyen adducteur. — 6, grand adducteur. — 7, droit antérieur de la cuisse. — 8, vaste interne.

§ V. — Demi-tendineux

Le demi-tendineux (fig. 454, 15) occupe la partie interne et superficielle de la région postérieure de la cuisse. Charnu en haut, tendineux en bas (d'où son nom), il s'étend de l'ischion au tibia.

Insertions. — Il s'insère en haut sur la face postérieure de l'ischion, en se confondant avec la longue portion du biceps. — De là il se porte verticalement en bas et se jette, à la partie moyenne de la cuisse, sur un tendon arrondi, qui vient se fixer sur le côté interne de l'extrémité supérieure du tibia, en constituant, avec les tendons du droit interne et du couturier, l'appareil aponévrotique connu sous le nom de *patte d'oie* (fig. 456).

Les faisceaux charnus du demi-tendineux sont interrompus, à la réunion du tiers supérieur et du tiers moyen, par une intersection tendineuse qui se dirige obliquement en bas et en dehors et que Sœmmering, dans un cas, a rencontrée double.

Rapports. — *En arrière*, le demi-tendineux est recouvert, en haut par le grand fessier, en bas par l'aponévrose et la peau. — *En avant*, il recouvre le grand adducteur et le demi-membraneux. — *En dehors*, il est d'abord contigu au biceps, dont il s'écarte en bas pour former le bord supérieur et interne du creux poplité.

Au niveau du genou, son tendon glisse sur le ligament latéral interne à l'aide d'une synoviale déjà décrite et qui lui est commune avec le droit interne.

Action. — Le demi-tendineux, prenant son point fixe sur l'ischion, fléchit la jambe sur la cuisse et lui fait exécuter en même temps un léger mouvement de rotation en dedans. Secondairement, il agit sur la cuisse qu'il étend sur le bassin.

Lorsque le demi-tendineux prend son point fixe sur la jambe, il étend le bassin sur la cuisse et fléchit celle-ci sur la jambe.

Variétés. — J'ai vu, dans un cas, le demi-tendineux et le demi-membraneux aboutir à un tendon unique. — Comme le biceps, le demi-tendineux peut donner naissance à des faisceaux surnuméraires qui s'insèrent d'autre part sur l'aponévrose jambière (voy. à ce sujet Gruber, *Bull. de l'Acad. des Sc. de Saint-Pétersbourg*, 1872). — Luschka a signalé, au-dessous du demi-membraneux, un faisceau surnuméraire qui descendait de la ligne âpre sur le condyle interne et la paroi postérieure de la capsule articulaire du genou; ce faisceau pourrait bien être l'homologue de la courte portion du demi-tendineux des oiseaux.

§ VI. — Demi-membraneux

Le demi-membraneux (fig. 455, 20), ainsi appelé parce qu'il est constitué dans son tiers supérieur par une large membrane, est situé au-dessous du précédent et s'étend comme lui de l'ischion au côté interne de l'articulation du genou.

Insertions. — Il s'insère en haut sur la partie inférieure et externe de l'ischion, au-dessous et en avant du demi-tendineux et du biceps.

De là, il se porte verticalement en bas et se jette, à la partie inférieure de la cuisse, sur un tendon fort résistant, affectant la forme d'un demi-cône et occupant le côté interne du corps musculaire. Ce tendon terminal glisse en arrière du condyle interne et se divise, au niveau de l'interligne articulaire, en trois faisceaux : 1° un *faisceau descendant*, qui se fixe à la partie postérieure de la tubérosité interne du tibia ; 2° un *faisceau récurrent*, qui se dirige en haut et en dehors et vient s'attacher sur le ligament postérieur de l'articulation du genou, dans le voisinage du condyle externe ; 3° un *faisceau antérieur*, qui contourne horizontalement la tubérosité interne, en passant au-dessous du ligament latéral interne dans une gouttière spéciale, et vient se terminer sur la partie antérieure de cette tubérosité.

Rapports. — Recouvert successivement par le grand fessier, par le demi-tendineux et par l'aponévrose fémorale, le demi-membraneux recouvre à son tour le carré crural, le grand adducteur l'extrémité supérieure du jumeau

interne et le condyle interne du fémur, sur lequel il glisse à l'aide d'une bourse séreuse. — Son *bord interne* répond au droit interne. — Son *bord externe*, longé dans la plus grande partie de son étendue par le grand nerf sciatique et par la longue portion du biceps, se sépare plus bas de ce dernier muscle, pour constituer avec le demi-tendineux le bord supérieur et interne du creux poplité.

Action. — Le demi-membraneux a la même action que le demi-tendineux. — S'il prend son point fixe sur l'ischion, il fléchit la jambe sur la cuisse, en même temps qu'il lui imprime un léger mouvement de rotation en dedans ; secondairement il étend la cuisse sur le bassin.— S'il prend au contraire son point fixe sur le tibia, il étend le bassin sur la cuisse et fléchit celle-ci sur la jambe.

Variétés. — Le demi-membraneux peut remonter ses insertions jusque sur le grand ligament sacro-sciatique. — L'absence du demi-membraneux a été notée par Loschge et de Souza. — Sandifort (1769) et tout récemment le professeur Giacomini (*Annotazioni sopra l'Anatomia del negro*, 1882) ont vu un petit faisceau se séparer du demi-membraneux et venir se perdre dans le creux poplité.— Calori (*loc. cit.*) a constaté une fois la duplicité du muscle. J'ai observé moi-même cette duplicité chez un cercopithèque.

§ VII. — Aponévrose de la cuisse

Comme l'aponévrose brachiale avec laquelle elle présente la plus grande analogie, l'aponévrose fémorale, que l'on désigne encore sous le nom de *fascia lata*[1], entoure la cuisse à la manière d'un cylindre ou d'un manchon, dont l'extrémité supérieure répond au bassin, l'extrémité inférieure au genou.

Insertions. — Du côté du bassin, l'aponévrose fémorale s'insère, *en avant et en dedans*, sur le bord antérieur de l'arcade fémorale, sur le corps du pubis et sur la branche ischio-pubienne. — *En arrière* et *en dehors*, elle se continue avec l'aponévrose fessière déjà décrite; les limites respectives des deux aponévroses sont purement conventionnelles.

Du côté du genou, elle prend de solides attaches sur le péroné, sur les deux tubérosités externe et interne du tibia, sur la face antérieure de la rotule et se continue, sans ligne de démarcation aucune, avec l'aponévrose jambière.

Rapports. — Le manchon aponévrotique de la cuisse présente, comme toute aponévrose d'enveloppe, deux surfaces, une surface extérieure et une surface intérieure :

1° *Surface extérieure.* — La surface extérieure ou cutanée répond à la peau dont elle est séparée par les rameaux nerveux superficiels et par de nombreuses veines, dont la plus importante est la saphène interne.

2° *Surface intérieure.* — La surface intérieure ou musculaire est en rap-

[1] Quelques anatomistes ne comprennent sous le nom de *fascia lata* que la partie externe de l'aponévrose fémorale.

port avec les muscles de la cuisse, auxquels l'aponévrose crurale fournit des gaines celluleuses généralement peu importantes. Il est à noter, cependant, que le couturier est contenu dans toute son étendue dans une gaine aponévrotique nettement constituée, résultant du dédoublement du fascia lata au niveau de ce muscle.

Indépendamment de ces prolongements celluleux destinés aux muscles, l'aponévrose fémorale envoie vers le fémur deux cloisons fibreuses plus résistantes en bas qu'en haut, connues sous le nom de *cloisons intermusculaires*. De ces deux cloisons, l'une est interne, l'autre est externe :

La *cloison intermusculaire interne* se détache du côté interne du manchon fibreux. Puis se portant en dehors, elle vient s'attacher, d'autre part : 1° à la ligne rugueuse qui va du petit trochanter à la ligne âpre ; 2° à la lèvre interne de la ligne âpre ; 3° à la branche de bifurcation inférieure et interne de cette même ligne âpre ; 4° au tubercule condylien du troisième adducteur.

La *cloison intermusculaire externe* prend naissance sur le côté externe du manchon fémoral et se fixe, d'autre part : 1° sur la ligne rugueuse qui descend du grand trochanter vers la ligne âpre ; 2° sur la lèvre externe de la ligne âpre ; 3° sur la branche de bifurcation inférieure et externe de cette même ligne âpre, qui la conduit ainsi jusqu'au condyle externe.

Loges musculaires. — Il résulte d'une pareille disposition que la cavité cylindrique circonscrite par l'aponévrose fémorale est réellement divisée en deux portions ou loges, une loge antérieure et une loge postérieure, séparées l'une de l'autre par le fémur et par les deux cloisons intermusculaires qui y aboutissent. Ces deux loges correspondent exactement aux deux loges du bras, avec cette différence, résultant de la rotation en sens inverse du fémur et de l'humérus, que la loge antérieure du bras a pour homologne la loge postérieure de la cuisse, et vice versa.

La loge antérieure est occupée par le couturier, le tenseur du fascia lata et les trois portions du triceps. Dans la loge postérieure sont contenus tous les autres muscles de la cuisse. Une troisième cloison intermusculaire, beaucoup plus mince que les précédentes, isole, dans cette loge postérieure, le biceps, le demi-tendineux et le demi-membraneux, du droit interne et des adducteurs.

C'est en nous basant sur l'existence de ces deux loges que nous avons divisé, dans le présent chapitre, les muscles de la cuisse en deux régions seulement, une région *antéro-externe* et une région *antéro-interne*.

Structure. — Au point de vue de sa structure, l'aponévrose fémorale, beaucoup plus épaisse en dehors qu'en dedans, est constituée par deux ordres de fibres : des fibres longitudinales, qui se dirigent parallèlement à l'axe du membre ; des fibres circulaires, qui croisent les premières perpendiculairement et s'entrelacent avec elles. Nous avons déjà vu que des expansions tendineuses du grand fessier, du demi-tendineux et du demi-membraneux venaient s'épanouir sur cette aponévrose et la renforçaient.

Gaine de vaisseaux fémoraux. — A l'aponévrose fémorale se rattache la gaine des vaisseaux fémoraux. Nous la décrirons ici succinctement, renvoyant aux traités d'anatomie médico-chirurgicale pour l'étude détaillée de cette région anatomique, sur laquelle anatomistes et chirurgiens ont tant écrit et sont encore si peu d'accord.

En débouchant du bassin par l'anneau crural (voir p. 616), les vaisseaux fémoraux sont reçus dans une gaine fibreuse, qui les accompagne dans tout leur trajet fémoral jusqu'à l'anneau du troisième adducteur, au delà duquel ils prennent le nom de vaisseaux poplités. Cette gaine, dépendance de l'aponévrose de la cuisse, insérée en haut sur le pourtour de l'anneau crural, confondue en bas avec le pourtour de l'anneau de l'adducteur, diffère beaucoup, comme constitution et comme dimensions, selon qu'on l'envisage dans sa *partie supérieure*, dans sa *partie moyenne*, dans sa *partie inférieure :*

1° *Partie supérieure.* — Dans sa partie supérieure (*portion correspondant au triangle de Scarpa*), la gaine des vaisseaux fémoraux est prismatique et triangulaire et constituée comme suit. — Sa *paroi antérieure* n'est autre que l'aponévrose fémorale elle-même, tendue entre le couturier et le premier adducteur, et présentant à ce niveau de nombreux orifices pour le passage des vaisseaux et des nerfs : c'est le *fascia cribriformis.* — Sa *paroi postéro-externe* est formée par un feuillet aponévrotique qui descend de l'aponévrose fémorale, au moment où celle-ci abandonne le bord interne du couturier pour se diriger vers l'adducteur. Ce feuillet se porte en bas et en dedans, rencontre bientôt le *fascia iliaca* ou aponévrose d'enveloppe du psoas-iliaque et se confond avec lui. — Sa *paroi postéro-interne* est formée, de même, par un feuillet aponévrotique qui se détache de l'aponévrose fémorale, au moment où elle abandonne le premier adducteur pour se diriger vers le couturier, descend vers le pectiné et se confond avec l'aponévrose qui recouvre ce muscle. Ces deux parois postéro-externe et postéro-interne marchent ainsi à la rencontre l'une de l'autre : elles se réunissent et se fusionnent intimement au niveau du point où les deux muscles psoas-iliaque et pectiné se juxtaposent par leurs bords.

Cette première portion qui fait suite à l'anneau crural et que nous désignerons sous le nom de *canal crural*[1] est fort large : le tiers externe est occupé par l'artère, le tiers moyen par la veine ; quant au tiers interne, qui ne loge que quelques vaisseaux et ganglions lymphatiques, il constitue là, en dedans de la veine, comme un espace inoccupé, tout préparé, qu'on me permette cette expression, pour recevoir les hernies crurales ; cet espace *libre* a la forme d'un entonnoir et a reçu, pour cette raison, le nom d'*infundibulum* ou d'*entonnoir crural.* — Sa base, dirigée en haut, correspond à la partie interne de l'anneau crural et se trouve séparée du bassin par le *septum crural* (voy. p. 617). — Son sommet, dirigé en bas, se termine en cul-de-sac, au point où la veine saphène interne perfore la gaine des vaisseaux pour se jeter

[1] Certains anatomistes réservent le nom de *canal crural* à la partie la plus interne de la gaine des vaisseaux fémoraux, à cette portion occupée par les lymphatiques que nous décrirons tout à l'heure sous le nom d'*infundibulum crural.*

dans la veine fémorale. — L'*infundibulum crural*, très variable comme la terminaison de la saphène qui la limite en bas, mesure en moyenne de 3 à 4 centimètres de hauteur.

2° *Portion moyenne.* — Dans sa portion moyenne, la gaine des vaisseaux fémoraux est beaucoup moins résistante, presque celluleuse. Conservant encore sa configuration triangulaire, elle est constituée, *en avant* par le feuillet de l'aponévrose fémorale qui tapisse la face profonde du couturier, *en dedans* par la cloison intermusculaire interne, *en dehors* par la gaine du vaste interne.

3° *Portion inférieure.* — Dans sa portion inférieure, la paroi antérieure de la gaine des vaisseaux fémoraux se trouve renforcée par tout un système de fibres arciformes fort résistantes, qui, de la cloison intermusculaire interne et du tendon de l'adducteur, se portent vers le vaste interne. L'artère et la veine fémorales traversent là un véritable canal fibreux qui précède l'anneau de l'adducteur : c'est le *canal de Hunter* (*canal des adducteurs* de Tillaux). Ce canal mesure de 5 à 10 centimètres de hauteur, suivant les sujets. Il présente en bas, au moment où il aboutit à l'anneau du troisième adducteur, un petit orifice situé en avant et en dedans, destiné à livrer passage à l'artère *grande anastomotique*, qui provient de la fémorale, et au nerf saphène interne qui a pénétré dans la gaine des vaisseaux au sommet du triangle de Scarpa.

CHAPITRE XII

MUSCLES DE LA JAMBE

Les muscles de la jambe sont au nombre de quatorze, groupés en trois régions, savoir :

1° *Une région antérieure;*
2° *Une région externe ;*
3° *Une région postérieure.*

ARTICLE I

RÉGION ANTÉRIEURE

La région antérieure comprend quatre muscles, qui sont : le *jambier antérieur*, l'*extenseur commun des orteils*, l'*extenseur propre du gros orteil*, le *péronier antérieur*. Ces quatre muscles reposent sur la face antérieure du ligament interosseux, dans l'espace compris entre le bord antérieur du tibia et le bord antérieur du péroné.

§ I. — Jambier antérieur

Le plus interne de la région, le jambier ou tibial antérieur (fig. 457, 1) est un muscle volumineux, prismatique et triangulaire, s'étendant de l'extrémité supérieure du tibia au bord interne du pied.

Insertions. — Il prend naissance en haut : 1° sur la tubérosité antérieure et la tubérosité externe du tibia, principalement sur le tubercule, souvent très volumineux, qui se trouve situé entre l'une et l'autre et qui, pour cette raison, porte le nom de *tubercule du jambier antérieur;* 2° sur la face externe du tibia, dans ses deux tiers supérieurs; 3° sur la partie interne du ligament interosseux; 4° à la face profonde de l'aponévrose jambière; 5° sur la cloison fibreuse qui le sépare de l'extenseur commun des orteils.

De ces nombreuses surfaces d'implantation, les faisceaux constitutifs du muscle se portent en bas et se jettent, à la partie inférieure de la jambe, sur un fort tendon, lequel passe sous le ligament annulaire antérieur du tarse (voir plus loin, p. 747) et vient s'attacher à la fois sur le premier cunéiforme et sur l'extrémité postérieure du premier métatarsien.

Rapports. — a. *A la jambe*, le jambier antérieur est en rapport : *en avant*,

avec l'aponévrose et la peau; *en arrière*, avec le ligament interosseux; *en dedans*, avec le tibia; *en dehors*, avec l'extenseur commun des orteils d'abord et, plus bas, avec l'extenseur propre du gros orteil. L'artère tibiale antérieure, avec les deux veines et le nerf du même nom, est situé sur le côté postérieur et externe du jambier antérieur, qui est appelé pour cette raison *son muscle satellite*.

b. *Au pied*, le tendon du jambier antérieur, se dégageant du ligament annulaire, se porte obliquement en bas et en dedans. En avant, il répond dans toute son étendue à l'aponévrose et à la peau. En arrière, il croise successivement l'articulation tibio-tarsienne, l'astragale, le scaphoïde et le premier cunéiforme : une petite bourse séreuse le sépare souvent de ce dernier os.

Action. — Le jambier antérieur, prenant son point fixe sur le tibia, agit sur le pied, auquel il imprime trois ordres de mouvements : 1° il le fléchit sur la jambe ; 2° il le rapproche de la ligne médiane; 3° il lui fait exécuter un mouvement de rotation en dedans.

Il est donc à la fois *fléchisseur*, *adducteur* et *rotateur en dedans*.

Variétés. — Le tendon inférieur peut être divisé en deux faisceaux, un faisceau pour le métatarsien, un faisceau pour le cunéiforme. Cette division, fort variable en étendue, peut remonter jusqu'au corps musculaire et intéresser même ce dernier. C'est là une disposition simienne des plus intéressantes : le jambier antérieur est en effet la réunion de deux muscles, fusionnés chez l'homme, distincts chez les singes, dont l'un (le tibial antérieur proprement dit) s'insère au premier cunéiforme et l'autre (le long abducteur du gros orteil) se fixe au premier métatarsien (voy. à ce sujet Tricot, *Parallèle anatomique des extenseurs du pied chez l'homme et chez les singes*, Th. Bordeaux, 1884). — On a vu le jambier antérieur présenter des faisceaux d'attaches surnuméraires : *a.* sur la première phalange du gros orteil; *b.* sur le ligament antérieur du tarse et les aponévroses dorsales du pied (*m. tibio-aponévrotique*); *c.* sur l'astragale et le calcanéum (voir Gruber, *Arch. f. Anat. und Phys.*); *d.* sur l'aponévrose plantaire (Wood). — Blandin (*Anat. topog.*, 1834, p. 628) a observé un faisceau surnuméraire fort singulier qui se rendait de l'extrémité supérieure du tibia à l'extrémité inférieure du même os.

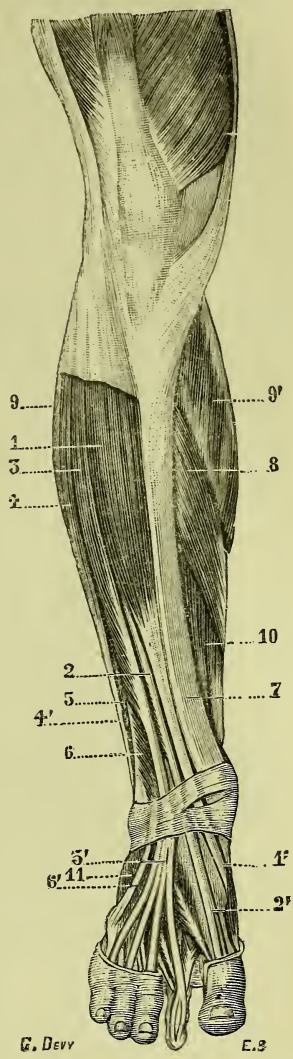

Fig. 457.

Muscles de la région antérieure de la jambe.

1, jambier antérieur. — 1, son tendon à la région dorsale du pied. — 2, extenseur du gros orteil. — 2', son tendon à la région dorsale du pied. — 3, extenseur commun des orteils. — 3', ses tendons à la région dorsale du pied. — 4, long péronier latéral. — 4', son tendon. — 5, court péronier latéral. — 6, péronier antérieur, avec 6', son tendon. — 7, face interne du tibia. — 8, soléaire. — 9, 9', jumeaux externe et interne. — 10, long fléchisseur des orteils et jambier postérieur. — 11, pédieux.

§ II. — Extenseur commun des orteils

Situé en dehors du précédent, l'extenseur commun des orteils (fig. 457, 3) est un muscle aplati

de dehors en dedans, s'étendant de l'extrémité supérieure de la jambe aux quatre derniers orteils.

Insertions. — Il s'insère en haut : 1° sur la tubérosité externe du tibia ; 2° sur les deux tiers supérieurs de la face interne du péroné ; 3° sur la partie externe du ligament interosseux ; 4° à la face profonde de l'aponévrose jambière ; 5° sur les cloisons fibreuses qui le séparent du jambier antérieur en dedans et du long péronier latéral en arrière.

De ces nombreuses surfaces d'attache, les divers faisceaux constitutifs de l'extenseur commun se portent en bas et se jettent sur un fort tendon, qui apparaît tout d'abord sur le bord antérieur du muscle. Ce tendon glisse au-dessous du ligament annulaire antérieur du tarse et se divise bientôt après en quatre branches ou tendons secondaires, lesquels se dirigent en divergeant vers les quatre derniers doigts (fig. 458).

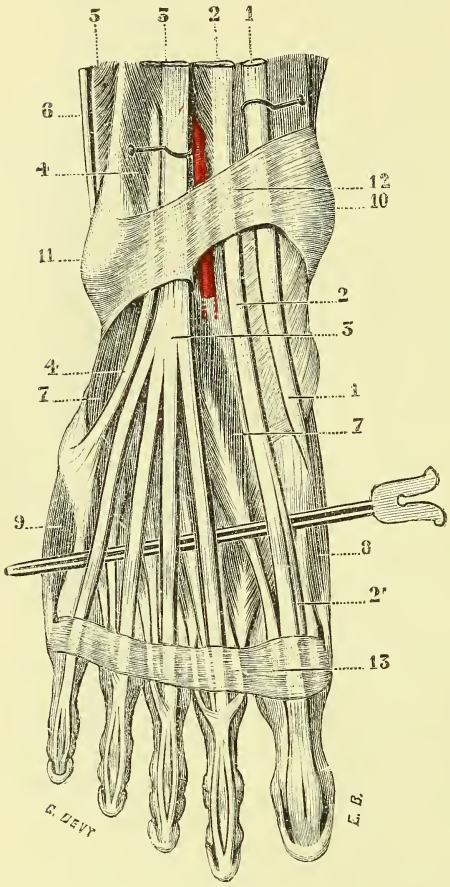

Fig. 458.

Pied, vu par sa face dorsale.

1, 1, jambier antérieur. — 2, extenseur propre du gros orteil, avec 2', un tendon surnuméraire pour la première phalange. — 3, 3, long extenseur commun des orteils. — 4, 4, péronier antérieur. — 5, court péronier latéral. — 6, long péronier latéral. — 7, 7, pédieux. — 8, adducteur du gros orteil. — 9, adducteur du petit orteil. — 10, malléole interne. — 11, malléole externe. — 12, ligament annulaire antérieur du tarse. — 13, aponévrose dorsale du pied.

Chacun d'eux, arrivé au niveau de l'articulation métatarso-phalangienne correspondante, se divise en trois languettes, une médiane et deux latérales. La languette médiane, glissant sur la face dorsale de la première phalange, vient se fixer sur l'extrémité postérieure de la deuxième ou phalangine. Quant aux languettes latérales, elles se fusionnent ensemble sur la face dorsale de cette dernière, pour venir se terminer sur la face postérieure de la phalangette.

Rapports. — a. *A la jambe*, l'extenseur commun est en rapport : *en avant*, avec l'aponévrose et la peau ; *en arrière*, avec le péroné et le ligament interosseux ; *en dedans*, avec le jambier antérieur d'abord et, plus bas, avec l'extenseur propre du gros orteil ; *en dehors*, avec le groupe des péroniers.

b. *Au pied*, les quatre tendons du muscle, recouverts par la peau et l'aponévrose superficielle, recouvrent le muscle pédieux et les phalanges sur lesquelles ils s'insèrent.

Action.— L'extenseur commun des orteils exerce tout d'abord son action sur les quatre derniers orteils qu'il incline (extension) sur le dos du pied.— Agissant secondairement sur le pied : 1° il le fléchit sur la jambe; 2° il le porte un peu en dehors; 3° il lui imprime un léger mouvement de rotation en dehors. Auxiliaire du jambier antérieur au point de vue de la flexion, il lui est antagoniste au point de vue des mouvements latéraux.

Variétés.— Il n'est pas rare de voir un ou plusieurs tendons se dédoubler. — La présence d'un tendon surnuméraire pour le gros orteil (*m. extenseur des cinq doigts*) a été notée par Wood (*loc. cit.*) et par Gruber (*Reichert u. Du Bois-Raymond's Arch.*, 1875, p. 204). — Sur le métatarse, les tendons peuvent être réunis par des languettes fibreuses. — On a noté l'union de l'extenseur commun, soit avec l'extenseur propre, soit avec le pédieux.— On a signalé les tendons surnuméraires pour le premier métatarsien, pour le cinquième, pour le quatrième. — On a observé, comme muscle distinct : un *extenseur propre du deuxième orteil*, homologue de l'extenseur propre de l'index (Meckel, Chudzinski, Gruber, moi-même.)—Chudzinski a vu la masse de l'extenseur divisée en deux portions distinctes, l'une interne pour les deuxième et troisième orteils, l'autre externe pour les troisième et quatrième. — Wood (*loc. cit.*) a vu le faisceau extenseur du petit orteil se séparer complètement du reste du muscle.

§ III. — Extenseur propre du gros orteil

L'extenseur propre du gros orteil (fig. 457, 2 et 459, 3) est profondément situé entre les deux muscles que nous venons de décrire. Recouvert par eux à son origine, il ne s'en dégage qu'à la partie inférieure de la jambe.

Insertions.— Il s'attache en haut : 1° sur la face interne du péroné dans son tiers moyen; 2° sur la portion attenante du ligament interosseux. Il reçoit, en outre, dans le voisinage du tarse, un petit faisceau de la face interne du tibia.

En bas, son tendon terminal passe tout d'abord, comme celui de l'extenseur commun, sous le ligament annulaire. Puis, il oblique un peu en dedans, longe le bord interne du pied et finalement vient se fixer à la fois sur la phalange métatarsienne et sur la phalange unguéale du gros orteil. Cette insertion terminale se fait, soit par un tendon, soit par une expansion fibreuse, sur la partie supérieure et postérieure de la phalange.

C'est à tort que nos traités classiques font insérer le tendon de l'extenseur propre exclusivement sur la deuxième phalange du gros orteil : il se termine le plus souvent (54 fois sur 100) sur les deux phalanges; l'insertion à la deuxième phalange seulement constitue l'exception. Une pareille conclusion ressort des dissections de Gruber (*Arch. f. Anat. und Physiol.*, 1875, p. 565) et de Calori (*Mem. dell'Accademia de Bologna*, série II, t. VII, p. 35), ainsi que nos propres recherches. — Calori considère comme *fort rares* les cas où le tendon de l'extenseur du gros orteil ne présente aucune connexion avec la première phalange.

Rapports. — a. *A la jambe*, l'extenseur propre est en rapport : *en dedans* avec le jambier antérieur; *en dehors*, avec l'extenseur commun; *en arrière* avec le péroné et le ligament interosseux; *en avant*, avec le jambier et l'extenseur commun dans sa partie supérieure, avec l'aponévrose et la peau dans sa partie inférieure.

b. *Au pied*, il longe le bord interne du pédieux, recouvert par la peau et

l'aponévrose superficielle, recouvrant à son tour et successivement le tarse, le métatarse et le gros orteil.

L'artère tibiale antérieure est placée, à la jambe, sur le côté interne de l'extenseur propre du gros orteil; au niveau de l'articulation tibio-tarsienne, elle le croise de dedans en dehors, de telle sorte qu'à la face dorsale du pied, la pédieuse, qui fait suite à la tibiale antérieure, occupe le côté externe du tendon de l'extenseur propre.

Action. — Ce muscle étend tout d'abord les phalanges du gros orteil sur le métatarse. — Agissant ensuite sur le pied : 1° il le fléchit; 2° il le porte en dedans; 3° il lui imprime un léger mouvement de rotation en dedans. L'extenseur propre du gros orteil devient ainsi l'auxiliaire du jambier antérieur.

Variétés. — Le tendon terminal est souvent double : la division du tendon peut remonter jusqu'au corps musculaire et isoler même de véritables muscles surnuméraires. — Ces muscles ou tendons surnuméraires s'insèrent, suivant les cas : *a*, sur la première phalange du gros orteil; *b*, sur le premier métatarsien; *c*, sur le deuxième orteil (un cas de Chudzinski sur un nègre). — Ces divers tendons surnuméraires peuvent apparaître simultanément sur le même sujet, constituant ainsi de nombreuses variétés : tel est l'*extensor tricaudatus* de Gruber (voy. à ce sujet Gruber, *Ueber die Varietœten d. Musc. Extensor hallucis longus*, Arch. f. Anat. u. Phys., 1875).

§ IV. — Péronier antérieur

Le péronier antérieur (fig. 457, 6 et 458, 4) est un muscle aplati transversalement et généralement fort mince occupant la partie inférieure et externe de la région. Il est situé immédiatement en dehors de l'extenseur commun des orteils, avec lequel il est intimement confondu à son origine.

Insertions. — Il prend naissance sur la face antérieure du péroné, dans sa moitié inférieure. — De là, ses fibres, se portant en bas et en avant, se jettent à la manière des barbes d'une plume sur le bord postérieur d'un tendon, lequel glisse sous le ligament annulaire antérieur du tarse et vient se fixer, par une extrémité élargie, sur l'extrémité postérieure du cinquième métatarsien.

Rapports. — a. *A la jambe*, le péronier antérieur est en rapport : *en avant*, avec l'aponévrose et la peau; *en arrière*, avec le péroné; *en dedans*, avec l'extenseur commun des orteils; *en dehors*, avec les péroniers latéraux.

b. *Au pied*, le muscle, recouvert par l'aponévrose et la peau, recouvre à son tour le pédieux, dont il croise très obliquement la face superficielle.

Action. — Auxiliaire puissant de l'extenseur commun des orteils dont il n'est pour ainsi dire qu'un simple faisceau, il agit sur le pied dont il est à la fois *fléchisseur*, *abducteur* et *rotateur en dehors*.

Variétés. — Le péronier antérieur peut être réduit à un simple tendon. — Il peut disparaître entièrement (10 *fois sur* 102 *sujets*, Wood). — Il peut être double, cette duplicité portant soit sur le tendon seulement, soit à la fois sur le tendon et le corps musculaire. L'insertion du tendon surnuméraire se fait alors, suivant les cas : *a*, sur le cinquième métatarsien; *b*, sur le quatrième métatarsien; *c*, sur le quatrième espace interosseux; *d*, sur l'une des phalanges du cinquième orteil ou bien sur le tendon que l'extenseur commun envoie à cet orteil.

ARTICLE II

RÉGION EXTERNE

La région externe de la jambe ne renferme que deux muscles : le *long péronier latéral* et le *court péronier latéral.*

§ I. — Long péronier latéral

Le plus superficiel et le plus long des deux, le long péronier latéral (fig. 459, 6), s'étend de la partie supérieure et externe de la jambe au premier métatarsien.

Insertions. — Il s'insère en haut : 1° sur la partie antérieure et externe de la tête du péroné; 2° sur le tiers supérieur de la face externe de cet os; 3° à la face profonde de l'aponévrose jambière; 4° sur les deux cloisons fibreuses qui le séparent des muscles voisins, l'extenseur commun des orteils en avant et, en arrière, les muscles de la région postérieure de la jambe.

De ces surfaces d'implantation multiples, toutes les fibres musculaires se portent verticalement en bas. Un tendon long et volumineux, aplati d'abord, puis cylindrique, les recueille et, continuant le trajet du corps musculaire, descend derrière la malléole externe. Il contourne ensuite d'arrière en avant cette saillie osseuse, glisse obliquement sur la face externe du calcanéum, s'engage dans la gouttière du cuboïde (p. 302), traverse en diagonale la face inférieure du pied et, finalement, vient se fixer sur le tubercule externe de l'extrémité postérieure du premier métatarsien.

Dans ce trajet fort complexe, comme on le voit, le tendon du long péronier latéral se réfléchit donc deux fois et présente deux coudes : un *premier coude*, dont la concavité, dirigée en avant, embrasse la malléole externe; un *deuxième coude*, dont la concavité, dirigée en haut et en dedans, répond au bord externe du pied.

Au moment où il va s'engager dans la gouttière cuboïdienne, ce tendon présente d'ordinaire un renflement fibro-cartilagineux de forme ovoïde, susceptible de s'ossifier et de constituer ainsi un os sésamoïde.

Rapports. — 1° *A la jambe*, le long péronier latéral est en rapport : *en dehors*, avec l'aponévrose et la peau; *en dedans*, avec le péroné en haut, le court péronier en bas; *en avant*, avec l'extenseur commun des orteils et le péronier antérieur; *en arrière*, avec deux muscles de la région postérieure, le soléaire d'abord et, plus bas, le fléchisseur propre du gros orteil.

2° *Au cou-de-pied*, il croise le ligament latéral externe de l'articulation tibio-tarsienne, avec le tendon du court péronier latéral qui est d'abord recouvert par lui, mais qui s'en dégage bientôt pour venir se placer en avant.

Les deux tendons des péroniers latéraux sont contenus à ce niveau dans une gaine fibreuse, qui est d'abord unique, mais qui se dédouble plus bas, au niveau du calcanéum, en deux gaines distinctes.

3° *A la plante du pied* (fig. 464, 1, 1′ et 1″), le tendon du long péronier longe le plan osseux, séparé des parties molles de la région par le grand ligament calcanéo-cuboïdien qui transforme en canal ostéo-fibreux la simple gouttière osseuse du cuboïde.

Action. — Le long péronier latéral étend le pied sur la jambe, le porte en dehors et lui fait exécuter, en même temps, un mouvement de rotation en vertu duquel la face plantaire regarde en dehors. Il est donc à la fois extenseur, abducteur et rotateur en dehors. Congénère du jambier postérieur au point de vue de l'extension du pied, il est essentiellement antagoniste de ce dernier muscle au point de vue des deux autres mouvements.

Variétés. — Le long péronier peut envoyer au court péronier des faisceaux anastomotiques. — On l'a vu envoyer une expansion tendineuse : *a.* sur le deuxième métatarsien; *b.* sur les troisième et quatrième métatarsiens; *c.* sur le cinquième. — Macalister a signalé un faisceau aberrant qui, du long péronier latéral, se rendait au ligament latéral externe du cou-de-pied. — Budge a observé un faisceau analogue qui s'attachait à la malléole externe.

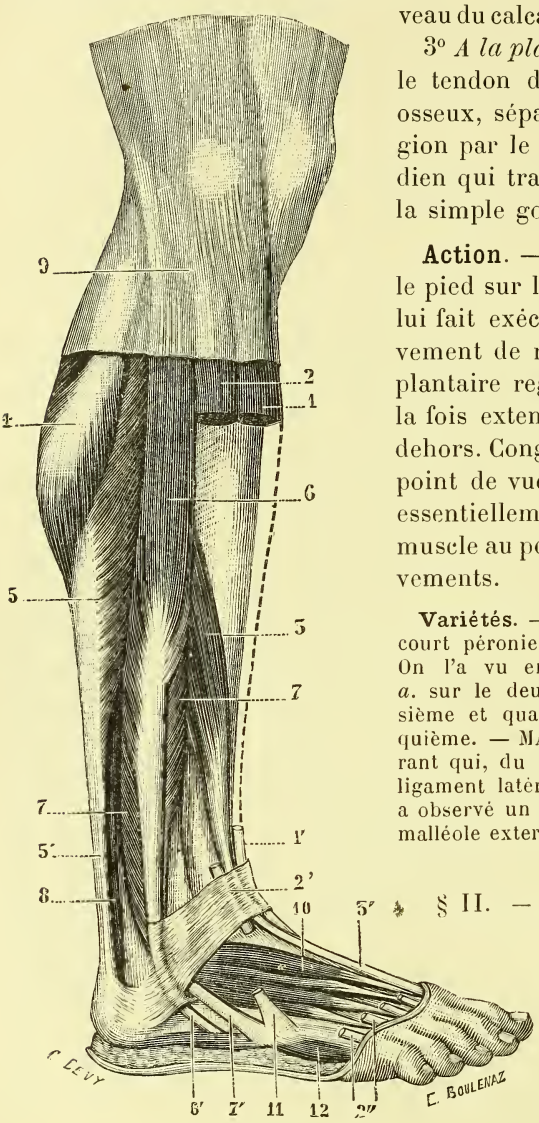

Fig. 459.

Muscles de la région externe de la jambe.

1, jambier antérieur. — 2, extenseur commun des orteils. — 2′, son tendon au-dessous du ligament annulaire, avec 2″, les divisions digitales de ce tendon. — 3, extenseur propre du gros orteil, avec 3′, son tendon inférieur. — 4, jumeau externe. — 5, soléaire. — 6, long péronier latéral, avec 6′, son tendon inférieur. — 7, court péronier latéral, avec 7′, son tendon inférieur. — 8, long fléchisseur propre du gros orteil. — 9, aponévrose de la jambe. — 10, pédieux. — 11, tendon inférieur du péronier antérieur. — 12, abducteur du petit orteil.

§ II. — Court péronier latéral

Situé au-dessous du précédent et beaucoup moins long que lui, le court péronier latéral (fig. 459, 7) s'étend de la partie moyenne de la jambe au bord externe du pied.

Insertions. — Il s'insère en haut : 1° sur le tiers moyen et quelquefois sur les deux tiers inférieurs de la face externe du péroné; 2° sur le bord antérieur et le bord externe du même os; 3° sur les cloisons aponévrotiques qui le séparent des muscles voisins.

De là, ses fibres se portent en bas et se jettent, à la partie inférieure de la jambe, sur le pourtour d'un tendon arrondi qui se dirige en arrière de la malléole externe. Il la contourne d'arrière en avant, croise la face externe du calcanéum et se termine sur l'extrémité postérieure du cinquième métatarsien.

Rapports. — Sa *face superficielle* répond en haut au long péronier latéral et, plus bas, à l'aponévrose de la jambe et du pied. — Sa *face profonde* recouvre successivement le péroné, le côté externe de l'articulation tibio-tarsienne et la face externe du calcanéum.

Comme nous l'avons dit plus haut, le tendon du court péronier latéral glisse derrière la malléole et sur le calcanéum dans une gaine ostéo-fibreuse qui lui est commune avec le long péronier latéral. Une bourse séreuse favorise ce glissement.

Action. — Le muscle est abducteur du pied, auquel il imprime en même temps un mouvement de rotation en dehors. Il ne paraît être extenseur du pied que lorsque ce dernier a été déjà fléchi sur la jambe.

Variétés. — Le court péronier latéral présente fréquemment un tendon surnuméraire dont l'origine, fort variable, est située, soit sur le tendon du court péronier, soit sur le corps musculaire lui-même. Son mode de terminaison n'est pas moins variable; elle se fait, suivant les cas : *a*, sur le cinquième orteil où il prend le nom de *prolongement phalangien* du court péronier latéral (voyez à ce sujet Pozzi, in *Journ. de Robin*, 1872, p. 269); *b*, sur le cuboïde; *c*, sur l'abducteur du petit orteil; *d*, sur le cinquième métatarsien; *e*, sur le quatrième métatarsien et le quatrième espace interosseux. — Tous ces faisceaux tendineux, précédés ou non d'un faisceau musculaire, nous paraissent être des formes incomplètes et atrophiées d'un muscle surnuméraire, le *péronier du cinquième orteil*, qui se montre quelquefois chez l'homme, en arrière des péroniers latéraux, et qui s'étend de la partie moyenne et inférieure du péroné au cinquième orteil (voyez à ce sujet Testut, *Le muscle péronier du cinquième orteil chez l'homme*, Bull. Soc. Anat., 1884, p. 352).

ARTICLE III

RÉGION POSTÉRIEURE

La région postérieure de la jambe comprend huit muscles, qui se répartissent en deux couches, une *couche superficielle* et une *couche profonde*.

a. Dans la première, nous trouvons quatre muscles, qui sont : le *jumeau externe*, le *jumeau interne*, le *soléaire* et le *plantaire grêle*. Les trois premiers de ces muscles, réunis en bas sur un tendon commun, le tendon d'Achille, constituent un muscle triceps, le *triceps sural*.

b. La couche profonde nous présente également quatre muscles : le *poplité*, d'abord, muscle très court qui unit le fémur au tibia; puis, au-dessous de lui, trois longs muscles qui, de la jambe, descendent au pied : le *jambier postérieur*, le *fléchisseur commun des orteils* et le *fléchisseur propre du gros orteil*. Ces deux derniers sont homologues à la jambe des fléchisseurs profonds ou perforants de l'avant-bras.

§ I. — Jumeaux

Les jumeaux ou gastrocnémiens (fig. 460, 1 et 2) sont deux muscles volu-

mineux, aplatis et de forme ovalaire, prenant naissance isolément sur chacun des condyles fémoraux, et se terminant, à l'aide d'un tendon commun, sur l'extrémité postérieure du calcanéum.

On les divise, d'après leur situation, en jumeau interne et jumeau externe.

Insertions. — 1° Le *jumeau interne* s'insère, en haut, sur la partie supérieure du condyle interne, un peu en arrière du tubercule osseux où vient se terminer le grand adducteur. Ce faisceau d'origine principal s'attache à l'os à l'aide d'un fort tendon et se trouve bientôt rejoint par toute une série de faisceaux charnus qui s'insèrent directement sur le condyle, en dehors de lui.

2° Le *jumeau externe*, un peu moins long et moins épais que le précédent, prend naissance sur la partie postérieure du condyle externe, à la fois par un fort tendon et par des fibres charnues situées en dedans de ce dernier. Le tendon d'origine du jumeau externe renferme très fréquemment (une fois sur six) un noyau fibro-cartilagineux dont le développement est fort variable et qui est susceptible de s'ossifier (voy. à ce sujet l'excellente monographie de Gruber, dans les *Mémoires de l'Acad. imp. de Saint-Pétersbourg de* 1875 et l'article de Ost, dans le *Zeitschr. f. Anat. und Entwickl.*, Bd. I, 1876).

Séparés à leur origine par le triangle inférieur du creux poplité, les deux jumeaux convergent l'un vers l'autre et s'unissent bientôt pour former un muscle unique. Finalement, ils se jettent, à la partie moyenne de la jambe, sur la face postérieure d'une large aponévrose qui constitue le tendon terminal des jumeaux. Cette aponévrose, continuant le trajet descendant des faisceaux charnus, s'épaissit graduellement tout en diminuant de largeur et vient se fixer sur le tiers inférieur de la face postérieure du calcanéum : c'est le *tendon d'Achille*, sur lequel nous verrons, dans le paragraphe suivant, venir se terminer le muscle soléaire.

Rapports. — C'est principalement aux deux jumeaux que la saillie du mollet doit sa forme et son volume. — Leur *face superficielle* ou *postérieure* est recouverte par l'aponévrose de la jambe et par la peau ; sur elle cheminent verticalement, entre la peau et l'aponévrose, le nerf saphène externe et la veine de même nom. — Leur *face profonde* ou *antérieure* recouvre successivement les condyles du fémur, le ligament postérieur de l'articulation du genou, le paquet vasculo-nerveux de la région poplitée, le muscle poplité, le plantaire grêle et le soléaire.

Une bourse séreuse, uniloculaire ou cloisonnée, indépendante ou en communication avec la séreuse articulaire, sépare l'extrémité supérieure du jumeau interne du condyle sur lequel il s'insère. Une deuxième bourse séreuse, moins importante, existe constamment entre le tendon d'Achille et le tiers supérieur de la face postérieure du calcanéum.

Action. — Les jumeaux, agissant sur le talon, élèvent cette saillie osseuse et étendent ainsi le pied sur la jambe. Si le pied repose sur le sol, les jumeaux, en élevant le talon, élèvent en même temps le membre inférieur

et le tronc tout entier. Ils sont, avec le soléaire, les muscles essentiels de la marche.

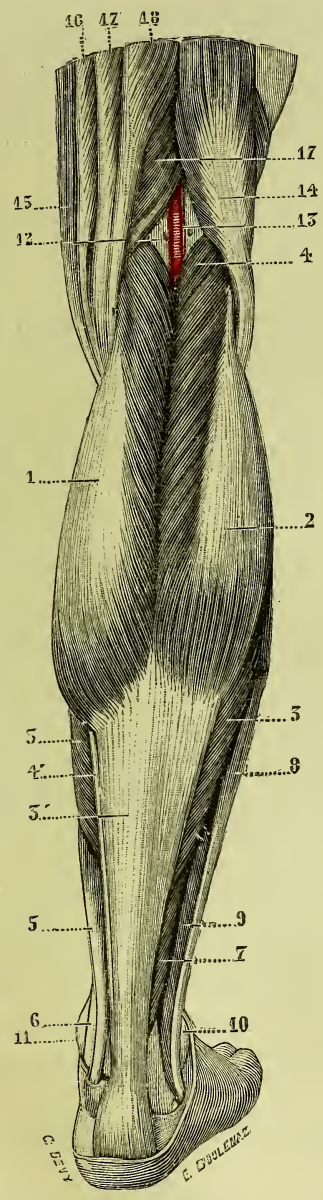

Fig. 460.

Muscles de la région postérieure de la jambe, couche superficielle.

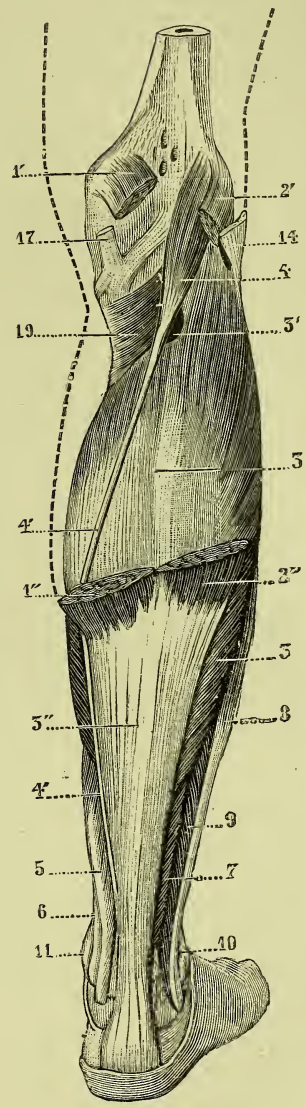

Fig. 461.

Les mêmes, après résection de la partie moyenne des jumeaux.

1, jumeau interne. — 1', extrémité supérieure, avec 1'', extrémité inférieure de ce muscle réséqué à sa partie moyenne. — 2, jumeau externe. — 2', extrémité supérieure avec 2'', extrémité inférieure de ce muscle réséqué à sa partie moyenne, pour laisser voir 3, le soléaire. — 3', anneau du soléaire. — 3'', tendon d'Achille. — 4, plantaire grêle. — 4', son tendon. — 5, long fléchisseur des orteils. — 6, jambier postérieur. — 7, long fléchisseur du gros orteil. — 8, long péronier latéral. — 9, court péronier latéral. — 10, malléole externe. — 11, malléole interne. — 12, creux poplité. — 13, artère poplitée. — 14, biceps crural. — 15, couturier. — 16, droit interne. — 17, demi-membraneux. — 18, demi-tendineux. — 19, poplité.

Secondairement, les jumeaux, après avoir placé le pied dans l'extension, fléchissent la jambe sur la cuisse.

Variétés. — J'ai pu, sur quelques sujets, isoler entièrement les deux jumeaux jusqu'au tendon d'Achille. — Les jumeaux peuvent être renforcés par des faisceaux surnuméraires provenant, suivant les cas : *a*, des muscles de la région postérieure de la cuisse, biceps et demi-tendineux ; *b*, du grand adducteur ; *c*, de la portion sus-condylienne du fémur (*gastrocnemius tertius* de Krause). — Macalister signale la transformation du jumeau externe en une masse fibreuse.— Schefferd (*Montreal's general Hopital Reports*, vol. I, 1880) a noté sa disparition complète.

§ II. — Soléaire

Le soléaire (fig. 461, 3) est un muscle à la fois très large et très épais, situé au-dessous des deux jumeaux et aboutissant comme eux au calcanéum par l'intermédiaire du tendon d'Achille.

Insertions. — Il s'insère en haut : 1° au tibia, sur l'interstice de sa ligne oblique et sur le tiers moyen de son bord interne ; 2° au péroné, sur la partie postérieure et interne de sa tête, sur la face postérieure et le bord externe de sa diaphyse ; 3° sur une arcade fibreuse, appelée *anneau du soléaire* (3'), qui est fixée elle-même, par ses deux extrémités, d'une part à la tête du péroné, d'autre part à la ligne oblique du tibia.

De cette longue ligne d'insertions péronéo-tibiale, oblique en bas et en dedans, les fibres du soléaire se dirigent toutes en bas : les fibres moyennes verticalement ; les fibres internes et les fibres externes, un peu obliquement. Finalement, elles se jettent sur la face antérieure et sur les bords d'une large aponévrose d'insertion, laquelle vient se réunir avec le tendon inférieur des deux jumeaux pour constituer avec ce dernier le tendon d'Achille. Cette fusion des deux tendons s'effectue un peu au-dessous de la partie moyenne de la jambe.

Rapports. — La *face superficielle* ou *supérieure* du soléaire répond au plantaire grêle et aux jumeaux. — Sa *face profonde* ou *antérieure* recouvre les muscles tibial postérieur, fléchisseur commun des orteils et fléchisseur propre du gros orteil, ainsi que le nerf tibial postérieur, le tronc artériel tibio-péronier et les deux branches qui en partent. — Son *bord interne* et son *bord externe* se dégageant de la masse des jumeaux, se mettent en rapport avec l'aponévrose superficielle et la peau.

Action. — Comme les jumeaux, le soléaire étend le pied sur la jambe et agit puissamment dans la marche et le saut.

Variétés. — J'ai vu, dans un cas, la portion tibiale du soléaire réduite à un tout petit faisceau ; les faisceaux tibiaux font défaut chez presque tous les singes. — Le soléaire peut s'insérer directement sur le calcanéum, comme on l'observe normalement chez la plupart des anthropoïdes (Bankart, Pye-Smith et Philips, *Guy's Hospital Reports*, vol. XIV). — On rencontre quelquefois, à côté du soléaire normal, un *soléaire surnuméraire*, qui se termine généralement sur le calcanéum en dedans de lui, mais qui présente les origines les plus diverses : ligne oblique du tibia, surface du soléaire lui-même, aponévrose jambière profonde, etc. — Dans un cas, qui est peut-être unique, j'ai rencontré sur le même sujet, à la face postérieure de la jambe droite, un soléaire surnuméraire et un long acces-

soire des fléchisseurs (p. 760), tous les deux très développés et fusionnés ensemble en un muscle unique. Ce muscle surnuméraire recouvrait entièrement les deux artères péronière et tibiale postérieure. — Gruber a signalé récemment (*Arch. f. Anat. u. Phys.*, 1878, p. 474) un faisceau surnuméraire qui, détaché du tibia, venait se perdre sur l'arcade du soléaire et la tendait par ses contractions.

§ III. — Plantaire grêle

Le plantaire grêle (fig. 461, 4) est un tout petit muscle, aplati et triangulaire, situé à la face postérieure de l'articulation du genou, au-dessous et un peu en dedans du jumeau externe.

Insertions. — Il s'insère, en haut, sur la partie la plus élevée du condyle externe du fémur, sur la capsule de l'articulation du genou et sur le tendon d'origine du jumeau externe.

De là il se porte obliquement en bas et en dedans et se termine, après un trajet qui varie de 5 à 12 centimètres, sur un tendon aplati et fort mince, presque filiforme. Ce tendon, continuant la direction du corps musculaire, chemine tout d'abord dans la nappe celluleuse qui est comprise entre le soléaire et les jumeaux. Puis, se dégageant de cette couche celluleuse, il vient se placer sur le bord interne du tendon d'Achille, le longe pendant quelque temps et se termine enfin, soit sur ce tendon, soit sur le calcanéum à côté de ce dernier. On le voit aussi, dans certains cas, se perdre dans le tissu cellulaire de la région du talon.

Rapports. — a. *Dans sa moitié supérieure*, le plantaire grêle est recouvert par les jumeaux et recouvre successivement le ligament postérieur du genou, le poplité et le soléaire. Le paquet vasculo-nerveux du creux poplité est situé sur son côté interne.

b. *Dans sa moitié inférieure*, le muscle, réduit à un simple tendon, longe le côté interne du tendon d'Achille et en partage les rapports.

Action. — La destination primitive du plantaire grêle est de se fusionner avec l'aponévrose plantaire et de s'insérer par son intermédiaire sur les premières phalanges des orteils : telle est la disposition qu'on rencontre chez un grand nombre d'animaux et notamment chez les singes inférieurs. Chez l'homme, ce muscle n'existe qu'à l'état de vestige, et il n'est fixé au calcanéum que par insertion *consécutive*. Tel qu'il est, il devient un auxiliaire des jumeaux et du soléaire et prend à l'extension du pied une part plus ou moins considérable, qui est toujours en rapport avec son développement.

Variétés. — Le plantaire grêle est très variable, comme tous les organes rudimentaires. — Il peut être renforcé par un faisceau surnuméraire (*m. biceps*). — Anormalement, le plantaire grêle prend naissance au-dessous du condyle externe : *a*, sur le tibia; *b*, sur l'aponévrose du muscle poplité; *c*, sur le péroné; *d*, sur l'aponévrose de la jambe; *e*, sur les muscles voisins. — D'autre part, il peut se terminer, au-dessous du calcanéum : *a*, sur le ligament annulaire interne; *b*, dans le tissu cellulaire situé entre les jumeaux et le soléaire. — Linhart (*Œsterr. med. Wochenschrift*, 1846, p. 14) l'a vu se fixer sur la synoviale articulaire du cou-de-pied. — Le muscle peut enfin, par un retour à sa destination première, s'insérer sur l'aponévrose plantaire. — Ce faisceau tenseur de l'aponévrose peut même ne pas remonter au condyle : Wood l'a vu se détacher du péroné; Anderson et moi-

même, de la ligne oblique du tibia. — L'absence du plantaire grêle est fréquente, moins fréquente cependant que celle du petit palmaire (:: 1 : 3, MACALISTER), son homologue au membre thoracique.

§ IV. — POPLITÉ

Le poplité (fig. 461, 19) est un muscle court, aplati et triangulaire, situé à la partie antérieure du genou, au-dessous des jumeaux et du plantaire grêle.

Insertions. — Il s'insère, en haut, sur la partie postérieure et externe du condyle externe dans une fossette généralement très marquée. Il contracte en outre, au-dessous du condyle, des connexions intimes avec le cartilage semi-lunaire correspondant et avec la capsule articulaire du genou.

De là, il se porte obliquement en bas et en dedans, s'élargit en éventail et vient se fixer : 1° sur la lèvre supérieure de la ligne oblique du tibia ; 2° sur toute la portion de la face postérieure de cet os qui est située au-dessus de cette ligne.

Rapports. — Le poplité est recouvert, *en arrière*, par les deux jumeaux, le plantaire grêle, les vaisseaux poplités et le nerf sciatique poplité interne. — Il recouvre, *en avant*, la face postérieure de l'articulation du genou, sur laquelle il glisse à l'aide d'une bourse séreuse dépendant de la grande synoviale articulaire.

Action. — Il fléchit la jambe sur la cuisse, en lui faisant exécuter en même temps un léger mouvement de rotation en dedans.

Variétés. — RINGHOFFER (*Virchow's Arch.*, t. XIX) a constaté l'absence du muscle poplité. — Ce muscle peut être renforcé par un faisceau additionnel situé au-dessus de lui et inséré également sur le condyle; le poplité présente alors deux têtes, c'est un vrai biceps (voyez à ce sujet WAGSTAFFE, *Journ. d. Anat. and Phys.*, 1871, p. 214; et GRUBER, *Arch. f. Anat. u. Phys.*, 1875, p. 599).

Pronateur transverse de la jambe. — Ce faisceau musculaire, homologue du carré pronateur du membre thoracique, a été signalé et décrit par GRUBER (*Arch. f. Anat. u. Phys.*, 1877, p. 401) sous le nom de *peroneo-tibialis*. Très variable dans son développement, il est situé au-dessous du poplité et s'étend transversalement de l'extrémité supérieure du péroné à la partie correspondante du tibia. Ce faisceau se rencontrerait 8 fois sur 100 sujets d'après les récentes recherches de KRAUSE et de KNOTT (*Proc. of the roy. Irish. Acad.*, 1871, p. 427); il est constant chez un grand nombre de singes inférieurs.

§ V. — LONG FLÉCHISSEUR COMMUN OU FLÉCHISSEUR TIBIAL DES ORTEILS[1]

Le plus interne des muscles de la couche profonde, le fléchisseur commun

[1] Les dénominations de fléchisseur commun des orteils et de fléchisseur propre du gros orteil sont inexactes. Le premier de ces muscles, en effet, ne se rend pas à tous les orteils, comme semble l'indiquer le mot de *commun*, sous lequel on le désigne; et, d'autre part, le fléchisseur propre du gros orteil tient sous sa dépendance, non pas seulement le premier orteil, comme l'indique l'adjectif *propre*, mais aussi le deuxième et le troisième. Les synonymes de *fléchisseur tibial* et de *fléchisseur péronier* des orteils que j'introduis dans le langage classique me paraissent bien préférables : ils ont le double avantage de ne rien préjuger sur leur mode de terminaison et de rappeler nettement leur mode d'origine sur les os de la jambe, le premier se détachant du tibia, le second s'insérant sur le péroné.

ou fléchisseur tibial des orteils (fig. 462, 2) s'étend de la partie moyenne du tibia aux quatre derniers orteils.

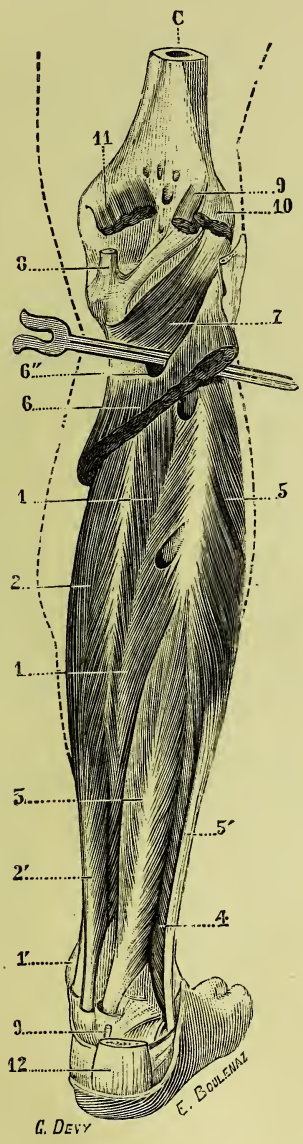

Fig. 462.

Muscles de la région postérieure de la jambe, couche profonde.

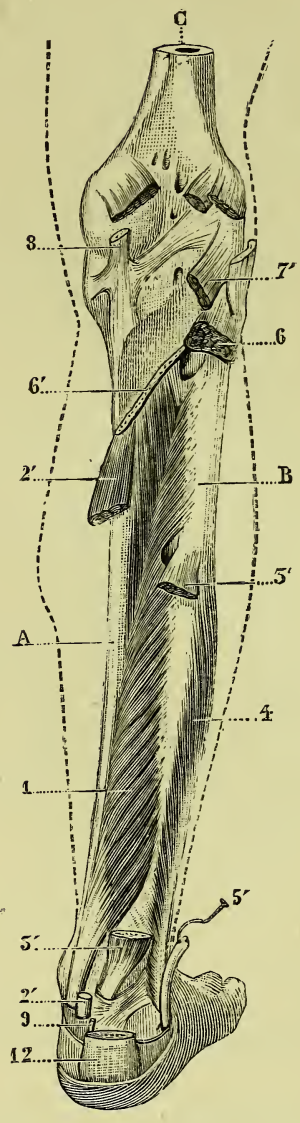

Fig. 463.

Les mêmes, après l'ablation des fléchisseurs des orteils.

A, tibia, — B, péroné. — C, fémur. — 1, jambier postérieur. — 2, long fléchisseur commun des orteils. — 2', 2', le même muscle. — 3, long fléchisseur du gros orteil. — 3', le même muscle, réséqué dans sa partie moyenne pour laisser voir les insertions du jambier postérieur 1 et du court péronier latéral 4. — 5, long péronier latéral. — 5', 5', son tendon. — 6, soléaire. — 6', son insertion sur la ligne oblique du tibia. — 6'', anneau du soléaire. — 7, poplité. — 7', son extrémité supérieure. — 8, tendon inférieur du demi-membraneux. — 9, plantaire grêle. — 10, jumeau externe. — 11, jumeau interne. — 12, tendon d'Achille.

Insertions. — Il s'insère en haut : 1° sur la lèvre inférieure de la ligne

oblique du tibia, immédiatement au-dessous du soléaire; 2° sur le tiers moyen de la face postérieure du tibia; 3° sur la cloison fibreuse qui le sépare du muscle jambier postérieur.

De ces différentes surfaces d'implantation, les fibres charnues se portent verticalement en bas et viennent se réunir sur la face antérieure d'un fort tendon qui remonte très haut dans l'intérieur du muscle. Ce tendon terminal glisse tout d'abord derrière la malléole interne, dans une gouttière qui lui est commune avec le tendon du tibial postérieur. Puis, changeant de direction et se portant en avant et en bas (fig. 464, 5), il traverse la gouttière calcanéenne interne, en passant au-dessous de la petite apophyse du calcanéum. Il arrive ainsi à la région plantaire, croise en X le tendon du fléchisseur propre du gros orteil qui est plus profondément placé, reçoit sur son côté externe le muscle accessoire ou *chair carrée* (voir plus loin) et, finalement, se divise en quatre tendons terminaux. Ces tendons se portent en divergeant vers leurs orteils respectifs et se comportent sur les phalanges de la même façon que les tendons du fléchisseur profond ou perforant des doigts, leurs homologues au membre supérieur (voir p. 660). Ils se fixent, par conséquent, sur l'extrémité postérieure de la troisième phalange.

Rapports. — a. *A la jambe*, le fléchisseur commun des orteils est recouvert par le soléaire. A son tour, il recouvre le tibia et une portion du muscle tibial postérieur.

b. *Au cou-de-pied*, son tendon glisse à l'aide d'une synoviale dans une gaine ostéo-fibreuse spéciale, ayant sur son côté antérieur le tendon du tibial postérieur, sur son côté postérieur les vaisseaux tibiaux postérieurs et le nerf qui les accompagne.

c. *A la plante du pied* (fig. 467, 2), il recouvre l'abducteur du gros orteil. Il est lui-même recouvert, tout d'abord par l'adducteur du gros orteil, et, plus bas, par le court fléchisseur commun des orteils. Il donne insertion aux lombricaux du pied.

d. *Au niveau des orteils*, les tendons terminaux du fléchisseur tibial sont logés dans des gaines ostéo-fibreuses, entièrement analogues à celles que nous avons déjà rencontrées et décrites pour les fléchisseurs des doigts (p. 661).

Action. — Ce muscle fléchit d'abord les quatre derniers orteils sur le pied, et étend ensuite le pied sur la jambe.

Variétés. — (Voyez le muscle suivant.)

§ VI. — Long fléchisseur propre du gros orteil ou fléchisseur péronier des orteils

Le plus externe des muscles de la couche profonde, le long fléchisseur du gros orteil (fig. 462, 3) s'étend du péroné au premier orteil.

Insertions. — Il s'insère, en haut : 1° sur les deux tiers inférieurs de la face postérieure du péroné; 2° sur la cloison fibreuse qui le sépare du groupe des péroniers latéraux; 3° sur la partie inférieure du ligament interosseux.

De ces nombreuses surfaces d'insertion, les fibres musculaires se portent en bas et un peu en dedans et se terminent autour d'un long tendon, qui occupe presque toute la hauteur du muscle. Ce tendon terminal (fig. 444, 3) glisse successivement : 1° sur la face postérieure de l'extrémité inférieure du tibia dans une gouttière spéciale; 2° dans la gouttière oblique, que nous avons déjà décrite (p. 299) sur la face postérieure de l'astragale; 3° dans la gouttière calcanéenne interne au-dessous du muscle précédent. Il arrive ainsi à la région plantaire, croise la face profonde du tendon du fléchisseur commun, s'engage alors entre les muscles de la loge interne et les muscles de la loge moyenne (fig. 467, 1) et atteint le gros orteil, où il se termine sur l'extrémité postérieure de la deuxième phalange.

En pénétrant dans la région plantaire, le fléchisseur propre du gros orteil envoie une branche de bifurcation souvent très volumineuse aux tendons du fléchisseur commun : cette branche, qui a été tout particulièrement étudiée par Turner (*Transact. of the Roy. Soc. of Edinburgh*, 1865), et par Eilhard Schultze (*Siebold u. Kölliker's Zeitschrift f. wiss. Zoologie*, 1867, t. XVII), se rend le plus souvent aux deuxième et troisième orteils; elle est du reste constante, et la dénomination de *fléchisseur propre*, donnée au muscle qui nous occupe, consacre une erreur.

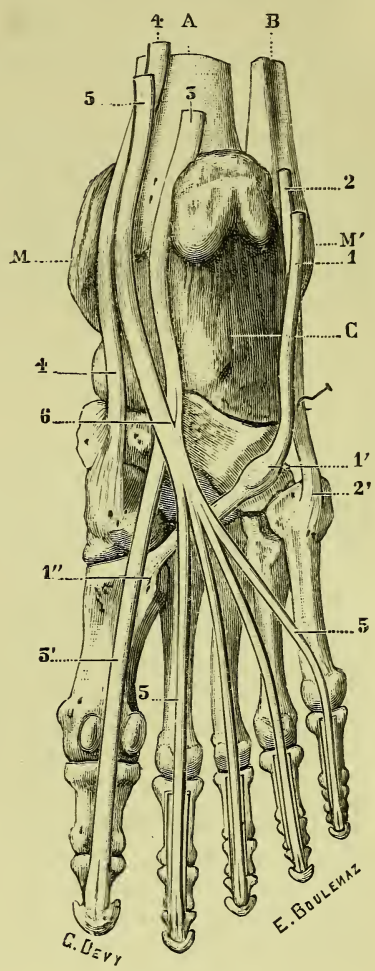

Fig. 464.
Figure demi-schématique, montrant à l'état d'isolement les divers tendons de la plante du pied.

A, tibia. — B, péroné. — C, calcanéum. — M, malléole interne. — M', malléole externe. — 1, long péronier latéral, avec 1', son os sésamoïde, 1'', son insertion au premier métatarsien. — 2, court péronier latéral, avec 2', son insertion au cinquième métatarsien. — 3, 3', long fléchisseur propre du gros orteil. — 4, 4, jambier postérieur, — 5, 5, 5, long fléchisseur commun des orteils, renforcé en 6 par un faisceau provenant du fléchisseur propre.

Rapports. — a. *A la jambe*, le fléchisseur péronier est recouvert par le soléaire et par le tendon d'Achille. Il recouvre le péroné, le bord correspondant du muscle tibial postérieur, la partie inférieure du ligament interosseux. L'artère péronière, placée d'abord sur sa face postérieure, disparaît bientôt dans l'épaisseur du muscle, qu'elle traverse pour gagner sa face profonde.

b. *Au cou-de-pied*, il est contenu dans une gaine ostéo-fibreuse qui lui est propre et qui est tapissée d'une synoviale.

c. *Au pied*, il chemine dans une gouttière antéro-postérieure, que lui for-

ment le court fléchisseur du gros orteil en dedans et l'abducteur oblique du même orteil en dehors.

Action. — Ce muscle fléchit tout d'abord les phalanges du gros orteil et celles des autres orteils sur lesquels il s'insère. Secondairement, il étend le pied sur la jambe.

Variétés. — Chacun des longs fléchisseurs peut être renforcé par un faisceau surnuméraire provenant, suivant les cas, du péroné, du tibia, de l'aponévrose. — Les fléchisseurs eux-mêmes s'envoient quelquefois des faisceaux anastomotiques. — Banhsen (*Henle u. Pfeufer's Zeitschrift*, t. XXXIII, p. 32) a observé un *fléchisseur propre du deuxième orteil*, détaché de la face postérieure du tibia. — Bartholin a signalé de même un *long fléchisseur du petit orteil*, inséré également sur l'os interne de la jambe. — (Voyez, à propos des variations des fléchisseurs, le mémoire de Gies, *Der flexor digitorum pedis longus und seine Varietæten*, in Reichert u. Du Bois Reymond's. Arch. 1868, p. 236.)

§ VII. — Jambier postérieur

Le jambier postérieur (fig. 462 et 463, 1), profondément situé entre les deux longs fléchisseurs des orteils qui lui sont parallèles, s'étend des deux os de la jambe au bord interne du pied.

Insertions. — Il prend naissance en haut : 1° sur la ligne oblique et la face postérieure du tibia, au-dessous et en dehors du fléchisseur tibial; 2° sur la portion de la face interne du péroné qui est située en arrière du ligament interosseux; 3° sur les deux tiers supérieurs de ce ligament interosseux; 4° sur les cloisons fibreuses qui le séparent des deux longs fléchisseurs.

De ces nombreuses et larges surfaces d'insertion, les fibres charnues du jambier postérieur se portent en bas autour d'un long tendon, qui apparaît dès la partie supérieure du muscle sous la forme d'une aponévrose dirigée d'avant en arrière. Ce tendon, placé d'abord en dehors de celui du fléchisseur commun des orteils, croise ce dernier à la partie inférieure de la jambe et en occupe successivement le côté antérieur et le côté interne. Glissant ensuite derrière la malléole interne, il la contourne pour se porter vers le tubercule du scaphoïde : il se termine sur ce tubercule, en envoyant des expansions aux trois cunéiformes et aux trois métatarsiens moyens.

Le tendon terminal du jambier postérieur présente, au niveau de son insertion scaphoïdienne ou un peu en arrière de cette insertion, un noyau fibro-cartilagineux dont l'existence est assez constante.

Rapports. — a. *A la jambe*, le jambier postérieur est recouvert par le soléaire, par le fléchisseur commun des orteils, par le fléchisseur propre du gros orteil, par les vaisseaux tibiaux postérieurs et le nerf de même nom. Il recouvre à son tour le ligament interosseux et une partie des deux os de la jambe. En dedans, il répond au fléchisseur tibial; en dehors, au fléchisseur péronier.

b. *Au cou-de-pied*, son tendon est contenu dans une coulisse ostéo-fibreuse qui lui est propre et que tapisse une synoviale destinée à faciliter ses glisse-

ments. Il chemine tout d'abord sur le bord postérieur de la malléole ; plus bas, il passe sur le ligament latéral interne de l'articulation du cou-de-pied et sur le ligament calcanéo-scaphoïdien inférieur.

Action. — En raison de son obliquité, le jambier postérieur exerce sur le pied une triple action : il l'étend sur la jambe, le porte dans l'adduction et lui imprime en même temps un mouvement de rotation en dedans.

Variétés. — Elles sont excessivement rares : le faisceau que Banhsen (*loc. cit.*) avait pris pour un *tibialis secundus* me paraît être un simple tenseur de la synoviale du cou-de-pied, qui n'a rien de commun avec le jambier postérieur. — Ce muscle peut présenter des connexions plus ou moins étendues avec les longs fléchisseurs des orteils. — Il faisait défaut dans une observation de Budge (*Henle u. Pfeufer's Zeitschrift*, t. X, p. 128).

§ VIII. — Coulisses et synoviales des tendons des muscles de la jambe

1° Coulisses tendineuses et ligaments annulaires du tarse. — Les différents tendons qui de la jambe descendent sur le pied traversent, au voisinage de l'articulation tibio-tarsienne, des gaines contentives, à la constitution desquelles participent à la fois les surfaces osseuses du cou-de-pied et des ligaments rubanés, dits *ligaments annulaires du tarse*.

Ces ligaments, qui rappellent par leur configuration comme par leurs fonctions les ligaments annulaires du carpe, sont au nombre de trois. On les distingue, d'après leur situation, en antérieur, externe et interne.

a. Le *ligament annulaire antérieur du tarse* (fig. 457) affecte la forme d'une bande fibreuse, qui s'étend transversalement du tibia au péroné, au-devant de l'articulation tibio-tarsienne. Il prend naissance en dehors, à côté de l'extrémité postérieure du muscle pédieux, à la fois sur la partie antérieure et externe du calcanéum et sur le tissu fibreux du creux calcanéo-astragalien. De là, il se porte en dedans et se divise bientôt en deux lames : une lame supérieure, qui se fixe à la partie inférieure du bord antérieur du tibia; une lame inférieure, qui, s'écartant de la première à angle aigu, vient se terminer d'autre part sur le bord interne du pied.

Ainsi constitué, le ligament annulaire antérieur ressemble assez bien à un Y renversé (⋊). Sa *face antérieure* ou *superficielle* répond à la peau ; sa *face postérieure* ou *profonde* donne naissance à deux cloisons verticales, qui viennent se fixer, d'autre part, sur le squelette du cou-de-pied. Il en résulte la formation de trois canaux ou coulisses ostéo-fibreuses, dans lesquelles s'engagent les tendons des muscles antérieurs de la jambe : la coulisse interne livre passage au tendon du jambier antérieur; la coulisse moyenne est destinée au long extenseur du gros orteil et au paquet vasculo-nerveux ; la coulisse externe, enfin, laisse passer l'extenseur commun des orteils ainsi que le péronier antérieur.

b. Le *ligament annulaire externe* (fig. 459) est encore une bande fibreuse, jetée obliquement sur les tendons des deux péroniers latéraux. Elle se détache, en haut, du sommet et du bord postérieur de la malléole externe et vient se

terminer, en bas, sur la face externe du calcanéum. La gaine ostéo-fibreuse qu'elle contribue à former est d'abord unique. Une cloison, détachée de sa face profonde et fixée d'autre part au calcanéum, la divise plus bas en deux coulisses secondaires : l'une supérieure pour le court péronier, l'autre inférieure pour le long péronier.

c. Le *ligament annulaire interne* (fig. 468) situé, comme son nom l'indique, sur le côté interne du cou-de-pied, s'étend obliquement du bord postérieur et du sommet de la malléole interne à la partie postérieure et inférieure de la face interne du calcanéum. Deux fortes cloisons, détachées de sa face profonde et fixées d'autre part sur le squelette de la région, tibia, astragale et calcanéum, circonscrivent trois coulisses, à direction curviligne, comme les tendons auxquels elles livrent passage. En allant d'avant en arrière, la première de ces coulisses loge le jambier postérieur; la seconde laisse passer le long fléchisseur commun des orteils ou fléchisseur tibial; la troisième est destinée au long fléchisseur propre du gros orteil ou fléchisseur péronier. Entre ces deux dernières coulisses, mais sur un plan un peu plus superficiel, existe une quatrième et dernière gaine pour les vaisseaux et nerfs tibiaux postérieurs.

Comme au poignet, les trois ligaments annulaires du tarse se continuent par leurs bords avec les aponévroses voisines : en haut, avec l'aponévrose jambière; en bas, avec l'aponévrose dorsale du pied et l'aponévrose plantaire. Cette continuité est intime, de telle sorte qu'on peut, jusqu'à un certain point, considérer ces ligaments comme des portions de l'aponévrose d'enveloppe du membre, épaissie et renforcée au niveau du cou-de-pied par des fibres nouvelles à direction transversale ou oblique.

2° **Synoviales tendineuses.**— Chacune des coulisses précitées est tapissée sur sa face interne d'une synoviale, destinée à favoriser le glissement du tendon ou des tendons auxquels elle livre passage. Nous avons ainsi autour de l'articulation tibio-tarsienne huit synoviales ou bourses séreuses, dont trois à la région antérieure, deux à la région externe, trois à la région interne.

a. *A la région antérieure*, la bourse séreuse du jambier antérieur, qui est la plus interne, remonte en haut jusqu'à 3 ou 4 centimètres au-dessus du ligament annulaire et s'arrête, en bas, au niveau de l'articulation de l'astragale avec le scaphoïde. — La bourse séreuse du long extenseur propre du gros orteil commence un peu au-dessus de l'interligne articulaire tibio-tarsien et descend jusqu'au premier métatarsien ou même jusqu'à la première phalange. — Celle de l'extenseur commun remonte en haut jusqu'à 2 ou 3 centimètres au-dessus de l'articulation tibio-tarsienne et s'étend en bas jusqu'au scaphoïde.

b. *A la région externe*, nous rencontrons la bourse séreuse des péroniers, qui commence à 3 ou 4 centimètres au-dessus du sommet de la malléole externe et s'arrête, en bas, au niveau de l'articulation du calcanéum avec le cuboïde. Simple en haut, comme la coulisse ostéo-fibreuse qu'elle tapisse, elle se dédouble en bas et se termine par deux culs-de-sac, réservés à chacun des deux péroniers. — Indépendamment de cette gaine séreuse que nous

pourrions appeler sa gaine supérieure, le long péronier possède à la région plantaire une nouvelle bourse séreuse, la *gaine inférieure* ou *plantaire du long péronier*, qui commence au niveau du cuboïde et se continue jusqu'au premier métatarsien. — Les deux bourses séreuses du long péronier latéral communiquent quelquefois entre elles, mais elles sont le plus souvent indépendantes.

c. *A la région interne*, la bourse séreuse du jambier postérieur s'étend, en haut, jusqu'à 4 centimètres au-dessus de l'interligne articulaire tibio-tarsien. Les deux autres gaines, la gaine du fléchisseur commun et la gaine du fléchisseur propre, sont un peu moins étendues : elles remontent rarement à plus de 2 centimètres au-dessus de l'articulation tibio-tarsienne. — Du côté de la région plantaire, les trois bourses séreuses de la région interne ont généralement pour limite commune la ligne articulaire qui unit la première rangée du tarse à la deuxième rangée.

Au niveau des orteils, et sur chacun d'eux, les tendons des fléchisseurs sont entourés d'une nouvelle bourse séreuse qui leur permet de glisser sur les phalanges. Ces gaines synoviales des orteils présentent la même disposition générale que celles des doigts. Elles sont toutefois plus courtes : elles ne dépassent pas, en arrière, la tête des métatarsiens.

Voyez, à ce sujet, A. Bouchard : *Essai sur les gaines synoviales tendineuses du pied*, in-4, Th. de Strasbourg, 1856.

§ IX. — Aponévrose de la jambe

Disposition générale. — Comme la cuisse, la jambe est entourée d'une aponévrose qui affecte dans son ensemble la forme d'un cylindre ou d'un manchon. En passant sur la face interne du tibia, que ne recouvre aucun muscle, comme on le sait, cette aponévrose adhère au périoste et se confond avec lui. De là cette description, donnée par bon nombre d'anatomistes que l'aponévrose jambière n'est pas un cylindre complet, mais une simple gouttière dont les deux bords s'insèrent sur les bords interne et antérieur du tibia et sont séparés l'un de l'autre par la face interne de ce dernier os.

Rapports. — Le manchon aponévrotique de la jambe présente deux extrémités et deux surfaces :

a. Son *extrémité supérieure* fait suite à l'aponévrose de la cuisse et prend de fortes attaches, comme nous l'avons déjà vu, sur les principales saillies de la région, tubérosités du tibia, tête du péroné, rotule.

b. Son *extrémité inférieure* se continue, de même, avec les aponévroses du pied, en formant autour de l'articulation tibio-tarsienne les trois ligaments annulaires que nous venons de décrire.

c. Sa *surface extérieure* ou *superficielle* répond à la peau, dont elle est séparée par les nerfs superficiels (cutané péronier, musculo-cutané, saphène externe) et par un riche réseau veineux dont les deux branches principales sont la saphène interne et la saphène externe.

d. Sa *surface intérieure* ou *profonde* est en rapport avec les masses mus-

culaires de la jambe. Elle donne naissance sur son côté externe à deux cloisons fibreuses, dites *cloisons intermusculaires*, qui se dirigent vers le péroné et se fixent, l'antérieure au bord antérieur de cet os, la postérieure à son bord externe. Il résulte d'une pareille disposition que l'espace circonscrit par l'aponévrose jambière est divisé en trois loges distinctes, renfermant chacune l'un des groupes musculaires que nous avons admis plus haut, savoir : 1° une *loge antérieure,* destinée aux muscles de la région antérieure de la jambe; 2° une *loge externe*, occupée par les deux péroniers latéraux; 3° une *loge postérieure*, renfermant les muscles de la région postérieure. Cette dernière loge est elle-même subdivisée en deux loges secondaires par une nouvelle cloison intermusculaire, l'*aponévrose jambière profonde*, qui s'étend du bord interne du tibia au bord externe du péroné, en passant : 1° en arrière du poplité, du jambier postérieur et des longs fléchisseurs des orteils; 2° en avant du soléaire, des jumeaux, et du plantaire grêle.

Structure.—Au point de vue de sa structure, l'aponévrose d'enveloppe de la jambe, beaucoup plus épaisse en avant qu'en arrière, est constituée par des fibres transversales et par des fibres verticales ou plus ou moins obliques, qui s'entre-croisent avec les premières dans tous les sens et sous tous les angles. Nous avons vu plus haut qu'un certain nombre de muscles, notamment le demi-tendineux, le biceps, le couturier, le droit interne, envoyaient à la partie supérieure de l'aponévrose jambière de nombreux faisceaux de renforcement, et méritaient ainsi le nom de *muscles tenseurs* de l'aponévrose. Cette dénomination est bien plus justifiée encore chez les animaux, où l'on voit les muscles précités reporter sur l'aponévrose jambière une bonne partie de leurs insertions.

CHAPITRE XIII

MUSCLES DU PIED

Les muscles du pied sont au nombre de vingt, répartis en quatre régions distinctes, savoir :

1° Une *région dorsale*, située à la face supérieure ou dos du pied;

2° Une *région plantaire interne*, longeant le bord interne du pied et comprenant des muscles destinés au gros orteil;

3° Une *région plantaire externe*, longeant le bord externe du pied et constituée par des muscles destinés au petit orteil;

4° Une *région plantaire moyenne*, située entre les deux précédentes et occupant par conséquent la partie moyenne du pied.

Toutes ces régions correspondent exactement à celles que nous avons admises pour la main, abstraction faite de la première, la région dorsale, qui n'y est pas représentée, du moins à l'état normal.

ARTICLE I

RÉGION DORSALE

La région dorsale du pied ne renferme qu'un seul muscle, le *pédieux* ou *court extenseur des orteils*.

Pédieux ou court extenseur des orteils

Le pédieux ou court extenseur des orteils (fig. 465, 1) est un muscle aplati et mince, situé à la région dorsale du pied; il s'étend de la racine du pied aux quatre premiers orteils.

Insertions. — Il prend naissance en arrière, à l'aide de faisceaux, moitié charnus, moitié aponévrotiques : 1° sur la partie antérieure et supérieure du calcanéum; 2° sur les trousseaux fibreux qui comblent le creux calcanéo-astragalien.

De là, il se porte obliquement en avant et en dedans et se partage bientôt en quatre faisceaux charnus, qui aboutissent chacun à un tendon aplati,

généralement très grêle. Le premier de ces tendons vient s'insérer sur l'extrémité postérieure de la première phalange du gros orteil. Les trois autres se portent en divergeant vers les deuxième, troisième et quatrième orteils et se terminent, au niveau de l'articulation métatarso-phalangienne, sur le côté externe ou péronier des tendons correspondants du long extenseur commun des orteils.

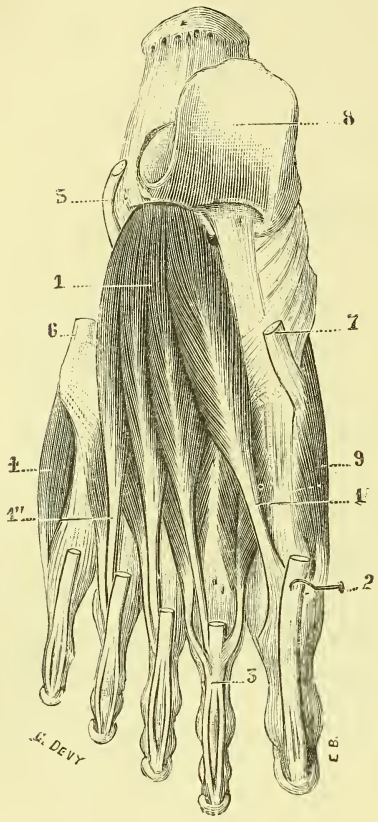

Fig. 465.

Pied, vu par sa face dorsale, après l'ablation des tendons superficiels.

1, pédieux, avec 1', son premier tendon destiné au gros orteil ; 1'', son quatrième tendon destiné au quatrième orteil. — 2, tendon de l'extenseur propre du gros orteil. — 3, tendon de l'extenseur commun. — 4, abducteur du petit orteil. — 5, tendon du long péronier latéral, disparaissant dans la région plantaire. — 6, tendon du court péronier latéral. — 7, tendon du jambier antérieur. — 8, astragale. — 9, adducteur du gros orteil.

Rapports. — Sa *face superficielle* est successivement recouverte, en allant de bas en haut : par une aponévrose qui appartient en propre à ce muscle, par les tendons de l'extenseur commun et du péronier antérieur, par l'aponévrose dorsale du pied, par la peau. — Sa *face profonde* recouvre les os et les articulations du tarse, les métatarsiens et les espaces interosseux. — Son *bord interne* est à peu près parallèle au tendon de l'extenseur propre du gros orteil, qui chemine à quelques millimètres en dedans ; l'artère pédieuse longe tout d'abord ce bord interne du pédieux et se trouve ensuite recouverte par lui. — Son *bord externe* répond successivement au cuboïde et au cinquième métatarsien.

Action. — Auxiliaire du long extenseur, le pédieux étend les quatre premiers orteils sur le métatarse. En outre, en raison de son obliquité, il corrige l'obliquité de sens contraire du long extenseur et fait que l'extension des orteils s'effectue directement suivant le plan antéro-postérieur.

Variétés. — On rencontre assez souvent le dédoublement d'un ou de plusieurs tendons. — Le pédieux présente parfois un faisceau surnuméraire, apparaissant le plus souvent entre le premier et le second. — Il peut exister un faisceau surnuméraire pour le gros orteil. — Le pédieux peut, par contre, perdre quelques-uns de ses faisceaux, un ou deux. — Le faisceau interne s'isole quelquefois en un muscle distinct, le *court extenseur du pouce*, disposition caractéristique des différentes espèces simiennes. — Le pédieux peut présenter avec le long extenseur des connexions plus ou moins intimes. — On a vu les tendons du pédieux se terminer en bas sur les phalanges, sur les métatarsiens, sur les espaces interosseux. — On a vu quelques faisceaux charnus plus courts que d'ordinaire, prendre naissance sur le cuboïde, les cunéiformes, l'extrémité postérieure des métatarsiens. —Quelques faisceaux, enfin, raccourcis par leurs deux extrémités, s'étendent de la deuxième rangée du tarse aux métatarsiens ou aux espaces interosseux (voy. à ce sujet l'important mémoire de Ruge, *Entwicklungsg. and. Musk. d. menschtichen Fusses*, in Morph. Jahrb. von Gegenbaur, 1875, IV, suppl., p. 117).

ARTICLE II

RÉGION PLANTAIRE INTERNE

Cette région correspond à l'éminence thénar de la main. Elle nous présente trois muscles seulement, l'opposant n'existant pas au pied. C'est : l'*adducteur du gros orteil*, le *court fléchisseur du gros orteil*, l'*abducteur du gros orteil*. Ce dernier, vrai muscle biceps, est constitué par deux portions que la plupart des anatomistes décrivent comme des muscles distincts, l'*abducteur oblique* et l'*abducteur transverse*, ce qui porterait à quatre le nombre des muscles de la région plantaire interne. Nous ne pouvons accepter une pareille division : l'abducteur oblique et l'abducteur transverse représentent à eux deux l'adducteur de la main ; ils ne sont que deux faisceaux d'origine d'un seul et même muscle et nous devons, sous peine de négliger les homologies les plus naturelles, les réunir dans une même description.

§ I. — Adducteur du gros orteil

Le plus superficiel et aussi le plus long du groupe interne, l'adducteur du gros orteil (fig. 466, 4), s'étend du calcanéum à la première phalange du gros orteil.

Insertions. — Il prend naissance en arrière : 1° sur la tubérosité postérieure et interne du calcanéum ; 2° sur la partie inférieure et antérieure du ligament annulaire interne du tarse ; 3° sur la face profonde de l'aponévrose plantaire ; 4° sur une cloison fibreuse qui le sépare en dehors du court fléchisseur commun des orteils.

De ces différentes surfaces d'origine, le muscle adducteur se porte directement en avant et se jette sur le pourtour d'un fort tendon qui remonte très haut dans l'épaisseur du corps musculaire. Ce tendon terminal se dégage complètement des fibres charnues au niveau de la tête du premier métatarsien, entoure l'os sésamoïde interne et vient se fixer sur le côté interne de l'extrémité postérieure de la première phalange du gros orteil, en envoyant en haut et en avant une expansion pour le tendon extenseur de cet orteil.

Rapports. — Sa *face superficielle* répond à l'aponévrose et à la peau dans toute son étendue. — Sa *face profonde* recouvre tout d'abord les trois tendons, les vaisseaux et les nerfs qui débouchent de la gouttière calcanéenne interne, et, plus bas, le court fléchisseur du gros orteil. — Son *bord interne* est en rapport, comme sa face superficielle, avec l'aponévrose et la peau. — Son *bord externe* répond à la fois au court fléchisseur des orteils et au tendon du long fléchisseur du gros orteil.

Action. — Ce muscle fléchit le gros orteil sur le métatarse, en le rapprochant légèrement de la ligne médiane (adduction), ou, ce qui revient au même, en l'écartant du deuxième orteil.

Variétés. — L'adducteur du gros orteil envoie quelquefois une expansion à la première phalange du deuxième orteil. — Son tendon terminal reçoit parfois (Lépine, *Dict. ann. des progrès des Sc. méd.*, 1864, p. 35) un petit faisceau cutané détaché du bord interne du pied.

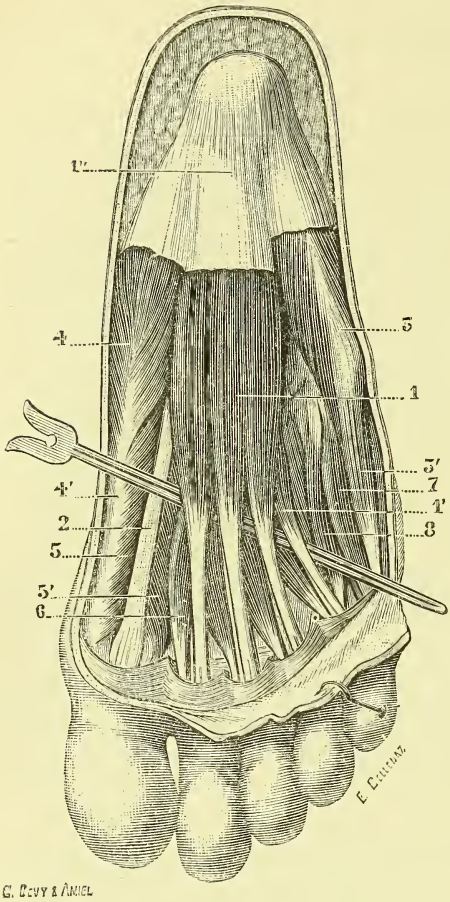

Fig. 466.

Muscles de la plante du pied, couche superficielle.

1, court fléchisseur plantaire, dont les quatre tendons sont soulevés par une sonde cannelée. — 1', celui de ces tendons qui se rend au petit orteil. — 1'', aponévrose plantaire. — 2, tendon du long fléchisseur propre du gros orteil. — 3, 3', abducteur du petit orteil. — 4, 4', adducteur du gros orteil. — 5, 5', faisceau interne et faisceau externe du court fléchisseur du gros orteil. — 6, premier lombrical. — 7, court fléchisseur du petit orteil. — 8, interosseux plantaire du dernier espace.

§ II. — Court fléchisseur du gros orteil

Situé au-dessous du précédent et plus court que lui, le court fléchisseur (fig. 467, 5 et 5') s'étend de la deuxième rangée du tarse au gros orteil.

Insertions. — Il prend naissance en arrière, à l'aide de deux languettes tendineuses : 1° sur la face inférieure du cuboïde et du troisième cunéiforme ; 2° sur le tendon terminal du jambier postérieur qui s'insère, comme on le sait, au tubercule du scaphoïde.

Le corps charnu, un peu aplati, qui fait suite à ces deux tendons d'origine, se porte en avant et se divise, à la partie moyenne du premier métatarsien, en deux faisceaux charnus, aboutissant chacun à un tendon terminal. — Le *faisceau interne* (5) se réunit au tendon du muscle précédent et partage ses insertions : il entoure le sésamoïde interne et se fixe au côté interne de la première phalange du gros orteil. — Le *faisceau externe* (5) se réunit de même au muscle abducteur : il se termine, comme lui, sur le sésamoïde externe et le côté externe de la première phalange du gros orteil.

Rapports. — Sa *face superficielle* répond au muscle adducteur du gros orteil qui la recouvre en partie et au tendon du long fléchisseur du gros orteil qui chemine entre ces deux portions comme dans une gouttière. — Sa *face profonde* recouvre le premier métatarsien et le tendon du long péronier latéral. — Son *bord interne* répond à l'adducteur ; son *bord externe*, à la portion oblique de l'abducteur.

Action. — Inséré à la fois sur les deux côtés de la première phalange,

le court fléchisseur fléchit directement le gros orteil sur le premier métatarsien.

Variétés. — Le court fléchisseur s'insère fréquemment sur le calcanéum. — La languette d'origine cuboïdienne peut faire défaut. — Son tendon externe peut envoyer une expansion à la première phalange du deuxième orteil. — On trouve quelquefois, au-dessous de lui, quelques fibres profondes, insérées sur le métatarsien et constituant un véritable *opposant du gros orteil*, homologue de l'opposant du pouce; mais ce muscle est rarement bien différencié.

§ III. — Abducteur du gros orteil

L'abducteur du gros orteil (fig. 468,4 et 5), situé en dehors du court fléchisseur, est directement appliqué sur la région interosseuse. Il est, comme nous l'avons dit plus haut, l'homologue de l'adducteur du pouce. Mais, tandis qu'à la main ce dernier muscle forme une nappe généralement indivise, l'abducteur du gros orteil, par suite de la disparition de ses faisceaux moyens, se trouve constitué par deux faisceaux qui sont parfaitement distincts à leur origine.

De ces deux faisceaux, l'un, le *postérieur*, est oblique; l'autre, l'*antérieur*, affecte une direction nettement transversale.

Insertions. — 1° Le *faisceau oblique* (*abducteur oblique* de quelques auteurs) prend naissance, en arrière, sur la face inférieure du cuboïde, sur l'extrémité postérieure des troisième et quatrième métatarsiens, ainsi que sur la gaine fibreuse du long péronier latéral.

2° Le *faisceau transverse* (*abducteur transverse* de quelques auteurs), situé à la partie antérieure de la plante du pied, s'insère par trois ou quatre petites languettes, primitivement distinctes, sur les parties fibreuses de l'articulation métatarso-phalangienne des trois ou quatre derniers orteils.

Ces deux faisceaux d'origine se portent l'un et l'autre vers le gros orteil et se terminent, par un tendon commun, sur l'os sésamoïde externe de la première phalange du gros orteil.

Rapports. — Par sa *face superficielle*, l'abducteur du gros orteil est recouvert par le court fléchisseur plantaire, par les tendons du long fléchisseur commun et son accessoire. — Par sa *face profonde*, il repose successivement sur la deuxième rangée du tarse, sur les métatarsiens et sur les muscles interosseux.

Les deux portions ou chefs de l'abducteur sont séparées l'une de l'autre par un large triangle dont la base est dirigée en arrière et en dehors et dont les dimensions sont naturellement en raison inverse du développement des faisceaux musculaires.

Action. — L'abducteur du gros orteil fléchit cet orteil sur le métatarse, en même temps qu'il l'incline en dehors. Ce mouvement d'inclinaison externe ou abduction est principalement déterminée par la portion transversale du muscle.

Variétés. — La portion oblique peut se détacher exclusivement de la gaine du long péronier latéral. — La portion transversale (*transversus pedis*) peut perdre quelques-unes de ses quatre languettes d'origine, la quatrième principalement.—Il peut disparaître entièrement. — Il peut, au contraire, se développant plus qu'à l'ordinaire, prendre des insertions plus ou moins étendues sur les métatarsiens; j'ai vu, sur quelques sujets, les deux portions entrer en contact dans presque toute leur étendue, ne former par conséquent qu'une seule masse et rétablir ainsi les homologies entre le pied et la main.

ARTICLE III

RÉGION PLANTAIRE EXTERNE

La région plantaire externe répond à l'éminence hypothénar de la main et nous présente trois muscles qui rappellent, par leur disposition autant que par leur nom, les muscles de la région hypothénar. Ce sont : l'*abducteur du petit orteil*, le *court fléchisseur du petit orteil*, l'*opposant du petit orteil*. Il n'existe au pied aucun faisceau homologue du palmaire cutané de la main.

§ I. — Abducteur du petit orteil

L'abducteur du petit orteil (fig. 466,3) est le plus superficiel du groupe; il est aussi le plus long, car il s'étend en arrière jusqu'à la partie inférieure du calcanéum.

Insertions.— Il s'insère d'une part : 1° sur la tubérosité externe du calcanéum ; 2° sur la face profonde de l'aponévrose plantaire; 3° sur une cloison fibreuse qui le sépare du court fléchisseur plantaire.

De là, ses fibres musculaires se portent en avant en longeant le bord externe du pied. Elles se terminent toutes sur un long tendon qu'elles accompagnent jusqu'à l'articulation métatarso-phalangienne et qui vient se fixer sur le côté externe de l'extrémité postérieure de la première phalange du petit orteil.

Dans son trajet, l'abducteur du petit orteil envoie généralement, par son côté interne, une expansion charnue ou fibreuse à l'extrémité postérieure du cinquième métatarsien.

Rapports. — Sa *face superficielle* est recouverte par l'aponévrose et la peau. — Sa *face profonde* répond successivement à l'accessoire du long fléchisseur, au ligament calcanéo-cuboïdien, à la gaine plantaire du long péronier latéral et au court fléchisseur du petit orteil. Son *bord interne* est en rapport avec le court fléchisseur plantaire; son *bord externe*, avec l'aponévrose et la peau.

Action. — Il fléchit la première phalange du petit orteil en l'inclinant légèrement en dehors.

Variétés. — J'ai vu, dans un cas, partir du bord externe de ce muscle une expansion tendineuse très résistante, qui se portait en dedans et venait se terminer par deux extrémités sur l'extrémité antérieure des quatrième et troisième métatarsiens.

Abducteur du cinquième métatarsien. — On donne ce nom à un faisceau musculaire situé sur le côté externe du pied, en dehors de l'abducteur, qui s'étend de la tubérosité externe du calcanéum à l'apophyse styloïde du cinquième métatarsien. Ce muscle, qu'on rencontre en moyenne une fois sur deux sujets (Wood, Macalister), est tantôt indépendant, tantôt fusionné d'une façon plus ou moins intime avec l'abducteur. Il peut reporter son insertion antérieure, le long du cinquième métatarsien, jusqu'à l'extrémité antérieure de cet os.

§ II. — Court fléchisseur du petit orteil

Le court fléchisseur du petit orteil (fig. 467,6) est situé au-dessous de l'abducteur, qui le recouvre presque entièrement; il est à la fois plus court et plus grêle.

Insertions. — Il prend naissance, en arrière : 1° sur la gaine du long péronier latéral, en avant du cuboïde ; 2° sur l'extrémité postérieure du cinquième métatarsien.

De là, il se porte en avant et vient se fixer, à l'aide d'un tendon aplati, sur la partie inférieure de l'extrémité postérieure de la première phalange du petit orteil.

Rapports. — Par sa *face superficielle*, le court fléchisseur du petit orteil répond à l'abducteur, à l'aponévrose et à la peau. — Par sa *face profonde*, il repose sur le cinquième métatarsien et sur le quatrième espace interosseux.

Action. — Il fléchit le petit orteil sur le métatarsien correspondant.

Variétés. — Il peut être plus ou moins confondu avec l'abducteur. — Ses faisceaux d'origine métatarsienne peuvent manquer.

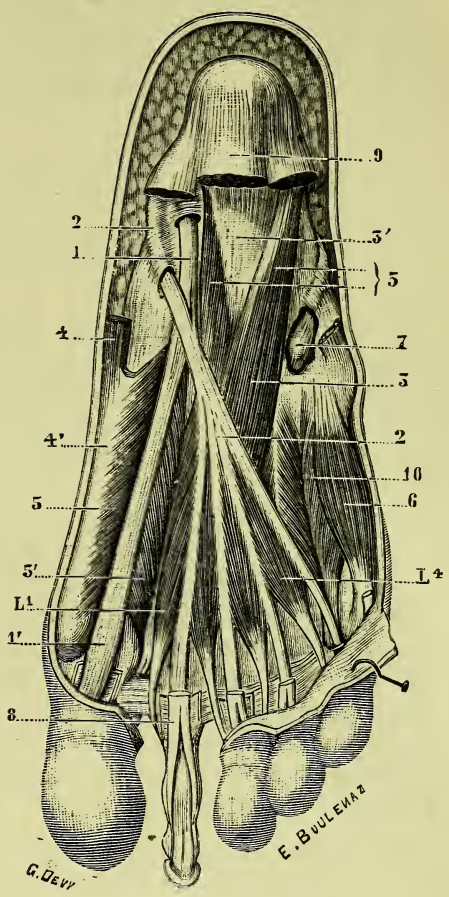

Fig. 467.

Muscles de la plante du pied, couche moyenne.

1, tendon du long fléchisseur propre du pouce. — 2, 2, tendon du long fléchisseur commun. — 3, 3, accessoire du long fléchisseur. — 3', face inférieure du calcanéum située entre les deux faisceaux d'origine de ce dernier muscle. — 4, adducteur du gros orteil sectionné. — 4', tendon de ce muscle. — 5, faisceau interne et 5', faisceau externe du court fléchisseur du gros orteil. — 6, court fléchisseur du petit orteil. — 7, tendon du long péronier latéral, mis à nu. — 8, tendon du court fléchisseur plantaire. — 9, court fléchisseur plantaire, sectionné à son extrémité postérieure. — 10, interosseux plantaire du dernier espace. — L', L⁴, premier et quatrième lombricaux.

§ III. — Opposant du petit orteil

Ce petit muscle est situé en dedans du court fléchisseur, avec lequel il est

toujours confondu à son origine. Il s'en sépare, après un parcours variable, pour se fixer aux deux tiers antérieurs du cinquième métatarsien. Avec Henle et Krause, je considère ce muscle comme normal. Il faut reconnaître, toutefois, qu'il fait souvent défaut, reconnaître aussi qu'il est fréquemment confondu avec le court fléchisseur et que le scalpel, cherchant à l'isoler, ne produit dans ce dernier cas qu'un interstice artificiel.

ARTICLE IV

RÉGION PLANTAIRE MOYENNE

La région plantaire moyenne, située entre les deux régions précédentes, occupe, comme son nom l'indique, la partie moyenne du pied. Elle nous présente successivement, en allant des couches superficielles vers les couches profondes : 1° le *court fléchisseur plantaire;* 2° l'*accessoire du long fléchisseur* ou *chair carrée;* 3° les *lombricaux;* 4° les *interosseux.*

§ I. — Court fléchisseur plantaire

Ce muscle (fig. 466,1) occupe le premier plan de la région plantaire moyenne; il est court, aplati, quadrilatère et s'étend du calcanéum aux quatre derniers orteils. Il est au membre inférieur l'homologue du fléchisseur commun superficiel ou perforé du membre thoracique et se comporte exactement de la même manière. Il n'en diffère que parce qu'il est moins considérable et qu'au lieu de remonter à la jambe ou à la cuisse, il s'arrête à la partie postérieure du pied.

Insertions. — Il prend naissance, en arrière : 1° sur la tubérosité interne du calcanéum; 2° sur la face profonde de l'aponévrose plantaire, dans une étendue de 3 ou 4 centimètres; 3° sur les cloisons fibreuses qui le séparent des muscles voisins, l'adducteur du gros orteil et l'abducteur du petit orteil.

De là, il se dirige en avant, s'élargit un peu dans le sens transversal et se divise, à la partie moyenne du pied, en quatre faisceaux charnus, qui ne tardent pas à se jeter sur quatre tendons généralement fort grêles. Ces quatre tendons se portent en divergeant vers les quatre orteils externes et se terminent, après avoir été perforés par les tendons correspondants du long fléchisseur, sur l'extrémité postérieure de la deuxième phalange.

Rapports. — La *face superficielle* du court fléchisseur plantaire répond dans toute son étendue à l'aponévrose et à la peau. — Sa *face profonde* recouvre les tendons du long fléchisseur, l'accessoire de ce muscle, les lombricaux, le nerf et les vaisseaux plantaires externes, — Son *bord interne* est en rapport avec l'adducteur du gros orteil; son *bord externe*, avec l'adducteur du petit orteil.

Au niveau des orteils, chacun des tendons de ce muscle est contenu, avec le tendon correspondant du fléchisseur perforant, dans une coulisse ostéo-fibreuse, qui présente la même disposition et la même structure que celle des doigts (p. 661).

Action. — Le court fléchisseur plantaire fléchit la deuxième phalange des quatre derniers orteils sur la première et celle-ci sur les métatarsiens.

Variétés. — Les deux tendons perforant et perforé d'un même orteil se réunissent quelquefois pour prendre sur les phalanges une insertion commune. — J'ai vu le tendon du cinquième orteil non perforé. — Ce faisceau du cinquième orteil peut manquer et n'être pas suppléé; mais il est remplacé souvent par un faisceau surajouté qui se détache des tendons des longs fléchisseurs, en se confondant plus ou moins avec l'accessoire. — J'ai vu, dans un cas, le faisceau perforé du cinquième orteil se détacher en haut par deux faisceaux distincts. *a*, du tendon fléchisseur tibial; *b*, du faisceau externe de l'accessoire. — A consulter Gruber, *Monographie über den flexor digitorum brevis pedis und der damit in Beziehung stehenden Plantarmuskulatur bei dem Menschen u. bei Sæugethieren*, Anz. d. k. Acad. d. Wiss. zu Wien, 1889.

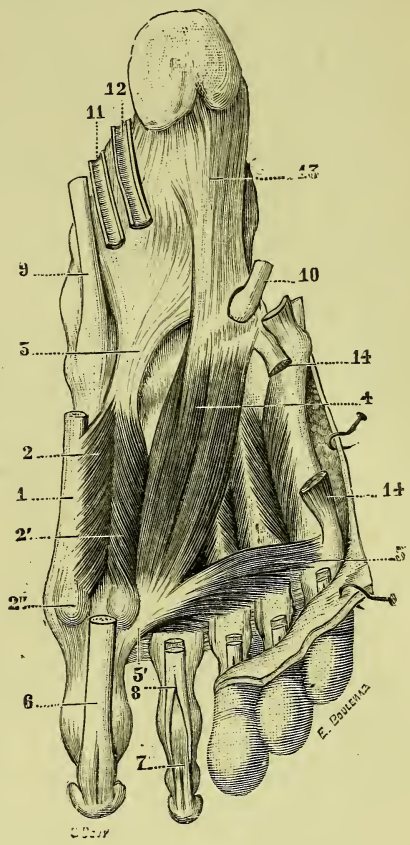

Fig. 468.

Muscles de la plante du pied, couche profonde.

1, tendon de l'adducteur du gros orteil. — 2, 2', faisceau interne et faisceau externe du court fléchisseur du gros orteil. — 3, origine de ce muscle sur le tarse. — 4, faisceau oblique et 5, faisceau transverse de l'adducteur du gros orteil. — 5', insertion de ce muscle au gros orteil. — 6, tendon du long fléchisseur propre du gros orteil. — 7, tendon perforant et 8, tendon perforé du deuxième orteil. — 9, tendon du jambier postérieur. — 10, tendon du long péronier latéral, — 11, gaine du long fléchisseur commun des orteils. — 12, gaine du fléchisseur propre du gros orteil. — 13, ligament calcanéo-cuboïdien inférieur. — 14, 14, court fléchisseur du petit orteil, sectionné à ses deux extrémités.

§ II. — Accessoire du long fléchisseur ou chair carrée de Sylvius.

L'accessoire du long fléchisseur (fig. 467,3), qu'on désigne encore sous le nom de *chair carrée* de Sylvius (*caro quadrata* Sylvii), est un muscle aplati et quadrilatère, profondément situé à la partie postérieure de la région plantaire moyenne.

Insertions. — L'accessoire se compose de deux faisceaux souvent très distincts : l'un, *faisceau interne*, se détache dans le voisinage de la face interne du calcanéum, tout près de la tubérosité interne de l'os ; l'autre, *faisceau externe*, prend naissance, dans le voisinage de la tubérosité externe, sur la face inférieure du calcanéum. Ces deux faisceaux, se portant l'un et l'autre en avant et en dedans, ne tardent pas à se réunir et à se fusionner. Ils viennent finalement se fixer,

soit sur le tendon du fléchisseur commun des orteils, soit sur ses branches de bifurcation.

Rapports. — Par sa *face superficielle*, l'accessoire répond au court fléchisseur plantaire, qui le recouvre et dont il est séparé par le nerf et les vaisseaux plantaires externes. — Par sa *face profonde*, il repose sur le calcanéum et sur le ligament calcanéo-cuboïdien inférieur. — Les deux faisceaux d'origine de la chair carrée sont séparés l'un de l'autre par un espace triangulaire à base postérieure. Dans cet espace apparaît la face inférieure du calcanéum, entièrement dépourvue de fibres musculaires.

Action. — Comme son nom l'indique, ce muscle est un auxiliaire du long fléchisseur et concourt à la flexion des quatre derniers orteils sur le métatarse. En outre, en raison de son obliquité, il corrige l'obliquité de sens contraire du long fléchisseur et, comme le pédieux à la face dorsale du pied, il ramène les mouvements des orteils dans le plan antéro-postérieur.

Variétés. — Le faisceau externe de la chair carrée peut faire entièrement défaut. — Le faisceau interne peut lui-même se réduire à un faisceau minuscule ou se transformer en cordon fibreux. — Le muscle tout entier peut faire défaut (Chudzinski, Bradley, moi-même). — La variété la plus intéressante de ce muscle est son renforcement par un faisceau surnuméraire descendu de la jambe; ce faisceau (*long accessoire du long fléchisseur, accessoire de l'accessoire* de Turner, *second accessoire* de Humphry) prend naissance suivant les cas : sur le péroné, sur le tibia, sur l'aponévrose jambière, sur le soléaire, sur l'un ou l'autre des longs fléchisseurs, sur le court péronier latéral. Il se rencontrerait une fois sur cent sujets, d'après Wood.

§ III. — Lombricaux du pied

Les lombricaux du pied (fig. 467) présentent avec ceux de la main une analogie complète, et la description que nous avons donnée de ces derniers (p. 692) leur est applicable.

Comme à la main, ils sont situés entre les tendons du long fléchisseur ou fléchisseur perforant et sur le même plan qu'eux. Ils sont aussi au nombre de quatre, que l'on désigne sous les noms de premier, deuxième, troisième et quatrième, en allant du gros orteil vers le petit.

Insertions. — Ils prennent naissance en haut dans l'angle de bifurcation du tendon fléchisseur et ils se détachent à la fois des deux tendons voisins, à l'exception du premier lombrical, qui s'insère exclusivement sur le tendon destiné au deuxième orteil.

De là, les quatre muscles se portent en avant en divergeant légèrement, atteignent le côté interne[1] de l'articulation métatarso-phalangienne des

[1] N'oublions pas que, par suite de la rotation en sens inverse de l'humérus et du fémur (= 180°), le premier doigt est en dehors, tandis que le premier orteil est en dedans. Il en résulte que le *côté interne* de la main ou d'un doigt a pour homologue au pied le *côté externe*. Nous comprenons ainsi comment il se fait que nos lombricaux se portent, à la main, sur le côté externe des doigts, et, au pied, sur le côté interne des orteils. Côté externe des doigts, côté interne des orteils sont, je le répète, deux régions absolument homologues.

quatre derniers orteils et se fixent, à l'aide d'un tendon membraniforme, à la fois sur le côté interne de l'extrémité postérieure de la première phalange et sur le tendon de l'extenseur correspondant.

Il résulte de cette description sommaire que :

1° Le *premier lombrical* aboutit au côté interne du deuxième orteil;

2° Le *deuxième lombrical* aboutit au côté interne du troisième orteil;

3° Le *troisième lombrical* aboutit au côté interne du quatrième orteil;

4° Le *quatrième lombrical* aboutit au côté interne du cinquième orteil.

Rapports. — Par leur *face superficielle*, les lombricaux répondent au muscle court fléchisseur plantaire ou fléchisseur perforé qui les recouvre. — Par leur *face profonde*, ils recouvrent l'abducteur du gros orteil et les interosseux.

Action. — Comme à la main, les lombricaux fléchissent la première phalange et étendent les deux autres.

Variétés. — Elles sont très nombreuses et rappellent celles que nous avons déjà signalées pour les lombricaux de la main; il est inutile d'y revenir. Nous signalerons, cependant, comme variétés nouvelles, les connexions plus ou moins intimes que les lombricaux du pied peuvent présenter avec l'accessoire du long fléchisseur, muscle qui fait défaut à la région palmaire.

§ IV. — Interosseux du pied

Ici encore, nous retrouvons une analogie complète entre le pied et la main. Comme à la main, nous avons au pied deux ordres d'interosseux : des *interosseux dorsaux* et des *interosseux plantaires*. En outre, chaque espace intermétatarsien possède deux muscles interosseux, un interosseux plantaire et un interosseux dorsal. Il n'y a d'exception que pour le premier espace, qui manque d'interosseux plantaire.

Au total. il existe sept interosseux du pied, dont trois plantaires et quatre dorsaux. On désigne les uns et les autres sous les noms de premier, deuxième, troisième, etc., en allant du premier orteil au cinquième.

Les caractères morphologiques généraux que nous avons assignés aux interosseux de la main conviennent de tous points aux interosseux du pied et nous renvoyons le lecteur à notre description de la page 694, ne voulant pas tomber ici dans des redites inutiles. Une différence importante existe, cependant, et j'ai hâte de l'indiquer, c'est que l'*axe du pied, au lieu d'être situé sur le troisième orteil, comme l'est l'axe de la main, passe par le deuxième orteil.*

Insertions. — En tenant compte de ce dernier point, qui est essentiel dans l'espèce, la disposition de chacun des interosseux du pied peut se résumer comme suit :

1° *Interosseux plantaires* (fig. 469). — Au nombre de trois, ils sont situés dans les deuxième, troisième et quatrième espaces :

a. Le *premier interosseux plantaire* (4) s'étend de la face interne du

troisième métatarsien au côté interne de la première phalange du troisième orteil.

b. Le *deuxième interosseux plantaire* (5) s'étend de la face interne du quatrième métatarsien au côté interne de la première phalange du quatrième orteil.

c. Le *troisième interosseux plantaire* (6) s'étend de la face interne du cinquième métatarsien au côté interne de la première phalange du cinquième orteil.

Le deuxième orteil est entièrement dépourvu d'interosseux plantaire; il en est de même du gros orteil.

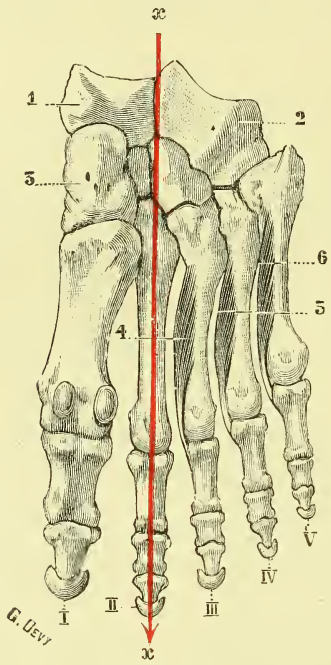

Fig. 469.

Interosseux plantaires, vus par en bas.

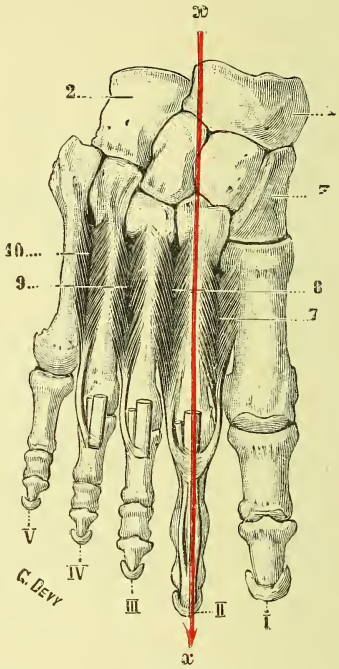

Fig. 470.

Interosseux dorsaux, vus par en haut.

1, scaphoïde. — 2, cuboïde. — 3, premier cunéiforme. — 4, premier interosseux plantaire. — 5, deuxième interosseux plantaire. — 6, troisième interosseux plantaire. — 7, premier interosseux dorsal. — 8, deuxième interosseux dorsal. — 9, troisième interosseux dorsal. — 10, quatrième interosseux dorsal. — I, II, III, IV, V, premier, deuxième, troisième, quatrième et cinquième orteils.

La flèche *x x* indique l'axe du pied, passant par le deuxième orteil.

2° *Interosseux dorsaux* (fig. 470). — Au nombre de quatre, ils sont situés dans les premier, deuxième, troisième et quatrième espaces :

a. Le *premier interosseux dorsal* (7) s'insère : 1° sur la face externe (*partiellement*) du premier métatarsien; 2° sur la face interne (*en totalité*) du deuxième métatarsien; il se rend au côté interne de la première phalange du deuxième orteil.

b. Le *deuxième interosseux dorsal* (8) s'insère : 1° sur la face interne (*partiellement*) du troisième métatarsien; 2° sur la face externe (*en totalité*)

du deuxième métatarsien; il se rend au côté externe de la première phalange du deuxième orteil.

c. Le *troisième interosseux dorsal* (9) s'insère : 1° sur la face interne (*partiellement*) du quatrième métatarsien; 2° sur la face externe (*en totalité*) du troisième métatarsien; il se rend au côté externe de la première phalange du troisième orteil.

d. Le *quatrième interosseux dorsal* (10) s'insère : 1° sur la face interne (*partiellement*) du cinquième métatarsien; 2° sur la face externe (*en totalité*) du quatrième métatarsien; il se rend sur le côté externe de la première phalange du quatrième orteil.

Les deux orteils extrêmes, le gros et le petit, donnent naissance chacun à un interosseux dorsal; mais ils ne reçoivent les insertions terminales d'aucun d'eux. Par contre, le deuxième orteil, analogue en cela au médius de la main, reçoit les tendons de deux interosseux dorsaux.

Rapports. — Les interosseux comblent tout l'espace compris entre les métatarsiens. — Par leur *face dorsale*, ils répondent aux tendons des extenseurs et du pédieux, dont ils sont séparés par les artères interosseuses dorsales. — Par leur *face plantaire*, ils répondent aux tendons des longs fléchisseurs, à l'abducteur du gros orteil, à la partie antérieure de l'arcade plantaire et à la branche profonde du nerf plantaire externe.

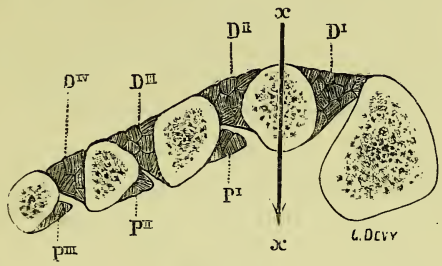

Fig. 471.

Coupe transversale des métatarsiens et des muscles interosseux.

x, *x*, axe du pied passant par le deuxième métatarsien. — DI, DII, DIII, DIV, premier, deuxième, troisième et quatrième interosseux dorsaux. — PI, PII, PIII, premier, deuxième, troisième interosseux plantaires.

Action. — Elle est la même que celle des interosseux de la main : tous les interosseux indistinctement sont fléchisseurs de la première phalange et extenseurs des deux autres. — Ils produisent, en outre, des mouvements latéraux : par rapport à l'*axe du pied*, les interosseux plantaires sont adducteurs et rapprochent les trois derniers orteils du deuxième; les interosseux dorsaux sont abducteurs et écartent les troisième et quatrième orteils du deuxième.

Variétés. — Elles rappellent celles des interosseux de la main et peuvent se réduire, dans la grande majorité des cas, à la disparition de quelques faisceaux normaux ou à l'apparition de quelques faisceaux surnuméraires. — Comme à la main, la portion externe du court fléchisseur du gros orteil peut se différencier en *premier interosseux plantaire*.

ARTICLE V

APONÉVROSES DU PIED

Nous diviserons les aponévroses du pied, comme celles de la main, en deux groupes :

1° Les *aponévroses de la région plantaire;*

2° Les *aponévroses de la région dorsale.*

§ I. — Aponévroses de la région plantaire

La région plantaire nous présente deux aponévroses, une *aponévrose superficielle* et une *aponévrose profonde.*

1° **Aponévrose plantaire superficielle.** — Elle présente les plus grandes analogies avec l'aponévrose palmaire; aussi la décrirons-nous très succinctement, renvoyant le lecteur, pour de plus amples détails, à l'article que nous avons consacré plus haut (p. 699) aux aponévroses de la main. Comme celle de la main, l'aponévrose superficielle du pied se divise en trois portions, une *portion moyenne*, une *portion interne* et une *portion externe.* Une gouttière antéro-postérieure, remplie de graisse, isole nettement, de chaque côté, la portion moyenne de la portion latérale correspondante.

a. *Aponévrose plantaire moyenne.* — L'aponévrose plantaire moyenne, triangulaire à son sommet postérieur, s'étend du calcanéum aux quatre derniers orteils. Elle est l'homologue de l'aponévrose palmaire moyenne et forme comme elle une espèce de ligament très épais et très résistant, tendu entre les deux extrémités opposées de la région plantaire. Plus courte que cette région, elle détermine et maintient la configuration en voûte de la face inférieure du pied. En outre, elle empêche les artères et les nerfs sus-jacents d'être comprimés dans la station verticale et devient ainsi, pour ces organes, un important appareil de protection.

Fixée *en arrière* à la tubérosité interne du calcanéum, elle vient s'attacher *en avant* à la racine des orteils par un système de languettes qui ménagent entre elles, comme à la main (voy. p. 700), des orifices en forme d'arcades (*arcades digitales* et *arcades interdigitales*) pour le passage des lombricaux, des vaisseaux collatéraux des orteils et des nerfs qui les accompagnent. — *En dehors*, l'aponévrose plantaire moyenne se réunit à l'aponévrose plantaire externe. — *En dedans*, elle se fusionne de même avec l'aponévrose plantaire interne.

b. *Aponévrose plantaire interne.* — L'aponévrose plantaire interne, beaucoup plus mince que la précédente, représente au pied l'aponévrose de l'éminence thénar de la main. Elle s'étend de la tubérosité interne du calcanéum

à la racine du gros orteil, confondue en dehors avec l'aponévrose plantaire moyenne, se continuant en dedans avec l'aponévrose dorsale superficielle. Elle recouvre l'adducteur du gros orteil qui prend sur sa face profonde de nombreuses insertions.

c. *Aponévrose plantaire externe.* — L'aponévrose plantaire externe répond à l'aponévrose de l'éminence hypothénar. Solidement attachée en arrière sur la tubérosité externe du calcanéum et sur l'apophyse styloïde du cinquième métatarsien, elle vient se terminer en avant sur la racine du cinquième orteil. Comme l'aponévrose plantaire interne, elle est fort mince; comme elle aussi, elle se continue par ses bords, d'une part avec l'aponévrose plantaire moyenne, d'autre part avec l'aponévrose dorsale.

Sur les points où l'aponévrose moyenne se continue avec les aponévroses latérales, se détachent, comme à la main, deux cloisons fibreuses, qui s'élèvent vers la région interosseuse et divisent la région plantaire en trois loges distinctes : une *loge moyenne*, une *loge interne* et une *loge externe*, correspondant exactement aux trois loges de la région palmaire. De ces deux cloisons intermusculaires, l'interne s'attache au scaphoïde, au premier cunéiforme et à la face inférieure du premier métatarsien; l'externe se fixe, de même, sur la gaine du long péronier latéral et sur le quatrième métatarsien. Nous devons ajouter toutefois que ces cloisons séparatives sont très incomplètes, surtout en arrière, et qu'elles laissent entre les loges précitées de nombreuses et larges communications.

2° **Aponévrose plantaire profonde.** — Cette aponévrose, jetée sur les espaces interosseux, répond alternativement aux muscles interosseux et aux métatarsiens qui les séparent; aussi la désigne-t-on encore sous le nom d'*aponévrose interosseuse plantaire.* Homologue de l'aponévrose palmaire profonde, elle en présente la disposition et la structure : comme cette dernière, elle se perd en haut sur les éléments fibreux du tarse et se fixe en bas sur le bord postérieur du ligament transversal du métatarse, qui peut être considéré comme un simple épaississement de cette lame fibreuse.

§ II. — Aponévroses de la région dorsale

Les aponévroses de la région dorsale du pied sont au nombre de trois : l'*aponévrose superficielle*, l'*aponévrose du pédieux*, l'*aponévrose profonde.*

1° **Aponévrose dorsale superficielle.** — Directement placée sous la peau, dont elle est séparée par les veines et les nerfs superficiels, cette aponévrose recouvre toute la région dorsale du pied. — En haut, elle fait suite à l'aponévrose jambière et au ligament annulaire antérieur du tarse. — En bas, elle se perd insensiblement sur les métatarsiens et les phalanges. — En dehors et en dedans, elle se fixe au bord interne du pied et se confond, à ce niveau, avec les bords correspondants de l'aponévrose plantaire.

2° **Aponévrose du pédieux.** — C'est une lame fort mince jetée sur le pédieux et l'artère pédieuse : elle sépare ce muscle et ce vaisseau des tendons des muscles longs extenseurs, qui sont plus superficiellement placés. Au point de vue de ses insertions, elle s'attache, en dehors, sur le bord externe du pied, et se confond, en dedans, avec l'aponévrose précédente, au niveau du tendon de l'extenseur propre du gros orteil.

3° **Aponévrose dorsale profonde.** — L'aponévrose dorsale profonde s'étale, au-dessous du pédieux, sur les espaces interosseux. Elle répond successivement aux muscles interosseux dorsaux et à la face dorsale des métatarsiens. On la désigne encore, en raison de sa situation et de ses rapports, sous le nom bien significatif d'*aponévrose interosseuse dorsale.*

Voyez, à propos des aponévroses du pied, le travail de Maslieurat-Lagémard, *De l'anatomie descriptive et chirurgicale des aponévroses et des synoviales du pied*, etc. in Gaz. méd., 1840, p. 274.

TABLE DES MATIÈRES

DU TOME PREMIER

Préface . . . . . I-VI

LIVRE PREMIER

OSTÉOLOGIE

Anatomie générale 1
§ 1. Idée générale du squelette 2
§ 2. Conformation extérieure des os 4
§ 3. Conformation intérieure des os 10
§ 4. Structure des os 13
§ 5. Moelle des os 25
§ 6. Périoste 29
§ 7. Composition chimique des os 30
§ 8. Ossification 31

CHAPITRE I. — **COLONNE VERTÉBRALE** 47

Article I. — **Vertèbres cervicales, dorsales et lombaires** 47
§ 1. Caractères communs à toutes les vertèbres 48
§ 2. Caractères propres aux vertèbres de chaque région 50
§ 3. Caractères propres à certaines vertèbres 56

Article II. — **Vertèbres sacrées et coccygiennes** 61
§ 1. Sacrum 62
§ 2. Coccyx 65

Article III. — **Colonne vertébrale considérée dans son ensemble** 66
§ 1. Dimensions 67
§ 2. Direction 67
§ 3. Configuration extérieure et intérieure 68
§ 4. Développement 71
§ 5. Anomalies 77

CHAPITRE II. — **STERNUM ET COTES, THORAX** 81

Article I. — **Sternum** 81

Article II. — **Côtes et cartilages costaux** 85
§ 1. Côtes osseuses ou côtes vertébrales 85
§ 2. Cartilages costaux ou côtes sternébrales 89

ARTICLE III. — **Thorax en général, développement** 91

§ 1. Surface extérieure du thorax 92
§ 2. Surface intérieure du thorax 94
§ 3. Sommet du thorax 95
§ 4. Base du thorax 95
§ 5. Développement général du thorax 96

CHAPITRE III. — **DE LA TÊTE OSSEUSE** 99

ARTICLE I. — **Des os du crâne** 99

§ 1. Frontal 100
§ 2. Ethmoïde 105
§ 3. Sphénoïde 110
§ 4. Occipital 118
§ 5. Pariétal 125
§ 6. Temporal 128
§ 7. Os wormiens 137

ARTICLE II. — **Du crâne en général, développement** 139

§ 1. Configuration intérieure du crâne 139
§ 2. Configuration extérieure du crâne 145
§ 3. Développement général du crâne 155
§ 4. Vertèbre type 160
§ 5. Théorie vertébrale du crâne 164

ARTICLE III. — **Des os de la face** 169

§ 1. Maxillaire supérieur 169
§ 2. Os malaire 176
§ 3. Os propre du nez 179
§ 4. Unguis 180
§ 5. Palatin 181
§ 6. Cornet inférieur 185
§ 7. Vomer 186
§ 8. Maxillaire inférieur 188

ARTICLE IV. — **De la face en général, développement** 193

§ 1. Configuration générale de la face 194
§ 2 Développement général de la face 197

ARTICLE V. — **Description de quelques régions communes au crâne et à la face** 199

§ 1. Cavité orbitaire 199
§ 2. Fosses nasales 205
§ 3. Fosse ptérygoïde 209
§ 4. Fosse zygomatique 210
§ 5. Fosse ptérygo-maxillaire 210
§ 6. Voûte palatine 213

ARTICLE VI. — **Le crâne au point de vue anthropologique** 215

§ 1. Points crâniométriques 215
§ 2. Diamètres crâniens 216
§ 3. Courbes crâniennes 216
§ 4. Mensurations de la face 217
§ 5. Mensuration de la capacité crânienne 217
§ 6. Angles crâniométriques 219
§ 7. Forme du crâne, indice crânien 223

ARTICLE VII. — **Os hyoïde et appareil hyoïdien** 224

CHAPITRE IV. — **DES MEMBRES** 228

ARTICLE I. — **Membre supérieur ou thoracique** 228

§ 1. Os de l'épaule 229
a. Clavicule 229
b. Omoplate 231

§ 2. Os du bras ou humérus 236
§ 3. Os de l'avant-bras. 242
a. Cubitus 242
b. Radius. 247
§ 4. Os de la main. 250
a. Carpe. 250
b. Métacarpe 256
c. Doigts. 260

ARTICLE II. — **Membre inférieur ou pelvien**. 262

§ 1. Os de la hanche, bassin. 263
a. Os coxal. 263
b. Du bassin en général 271
§ 2. Os de la cuissse ou fémur. 281
§ 3. Os de la jambe 291
a. Rotule. 291
b. Tibia 293
c. Péroné 299
§ 4. Os du pied 302
a. Tarse 303
b. Métatarse 312
c. Orteils. 318

ARTICLE III. — **Développement général et homologie des membres**. . . 320

§ 1. Développement général des membres, anomalies. 320
a. Nombre de points d'ossification pour chaque os 320
b. Epoques où apparaissent les points primitifs. 321
c. Epoques où apparaissent les points complémentaires. 322
§ 2. Homologie des membres. 323
a. Homologie des ceintures. 323
b. Homologie des membres proprement dits 324

LIVRE II

ARTHROLOGIE

ANATOMIE GÉNÉRALE 331

§ 1. Caractères généraux et division des articulations. 331
§ 2. Articulations mobiles ou diarthroses. 333
§ 3. Articulations semi-mobiles ou amphiarthroses 348
§ 4. Articulations immobiles ou synarthroses. 349
§ 5. Nomenclature des articulations 350

CHAPITRE I. — **ARTICULATIONS DE LA COLONNE VERTÉBRALE**. 351

ARTICLE I. — **Articulations communes à la plupart des vertèbres** . . . 351

§ 1. Articulations des corps des vertèbres 351
§ 2. Articulations des apophyses articulaires 356
§ 3. Union des lames vertébrales. 356
§ 4. Union des apophyses épineuses 357
§ 5. Mouvements de la colonne vertébrale 359

ARTICLE II. — **Articulations propres à quelques vertèbres** 360

§ 1. Articulations du sacrum et du coccyx 360
§ 2. Articulations de l'atlas et de l'axis. 362

ARTICLE III. — **Articulations de la colonne vertébrale avec la tête**. . . 365

§ 1. Articulation occipito-atloïdienne 365
§ 2. Articulation occipito-axoïdienne 366

CHAPITRE II. — **ARTICULATIONS DE LA TÊTE** 369
§ 1. Articulations des os du crâne 369
§ 2. Articulations des os de la mâchoire supérieure 370
§ 3. Articulation temporo-maxillaire 371

CHAPITRE III. **ARTICULATIONS DU THORAX** 376
§ 1. Articulations des côtes avec la colonne vertébrale 376
§ 2. Articulations des côtes avec les cartilages costaux 380
§ 3. Articulations des cartilages costaux avec le sternum 380
§ 4. Articulations des cartilages costaux entre eux 383
§ 5. Articulations des différentes pièces du sternum entre elles 383

CHAPITRE IV. — **ARTICULATIONS DES MEMBRES** 385
ARTICLE I. — **Articulations du membre supérieur** 385
§ 1. Articulations des os de l'épaule 385
a. Articulation sterno-costo-claviculaire 386
b. Articulation acromio-claviculaire 389
c. Ligaments coraco-claviculaires 390
d. Ligaments propres au scapulum 391
§ 2. Articulation scapulo-humérale 392
§ 3. Articulation du coude 399
§ 4. Articulation des deux os de l'avant-bras entre eux 404
§ 5. Articulation du poignet 409
§ 6. Articulations de la main 412
a. Articulations carpiennes 412
b. Articulations carpo-métacarpiennes 415
c. Articulations métacarpiennes 417
d. Articulations métacarpo-phalangiennes 418
e. Articulations phalangiennes des doigts 421
ARTICLE II. — **Articulations du membre inférieur** 422
§ 1. Articulations des os coxaux 423
a. Articulations des os coxaux avec la colonne vertébrale 423
b. Articulations des os coxaux entre eux ou symphyse pubienne . . 428
§ 2. Articulation coxo-fémorale 430
§ 3. Articulation du genou 438
§ 4. Articulations des deux os de la jambe entre eux 449
§ 5. Articulation du cou-de-pied 451
§ 6. Articulations du pied 454
a. Articulations tarsiennes 454
b Articulations tarso-métatarsienne 462
c. Articulations métatarsiennes 463
d. Articulations métatarso-phalangiennes 464
e. Articulations phalangiennes des orteils 466

LIVRE III

MYOLOGIE

ANATOMIE GÉNÉRALE 467
§ 1. Conformation extérieure des muscles 468
§ 2. Structure des muscles 474
§ 3. Composition chimique des muscles 492
§ 4. Annexes des muscles 493
§ 5. Action mécanique des muscles 498
§ 6. Nomenclature des muscles 500

CHAPITRE I. — **MUSCLES DE LA TÊTE** 501

ARTICLE I. — **Muscles masticateurs** 501

§ 1. Temporal 501
§ 2. Masséter 502
§ 3. Ptérygoïdien interne. 503
§ 4. Ptérygoïdien externe 505

ARTICLE II. — **Muscles peauciers du crâne**. 506

§ 1. Occipital. 507
§ 2. Frontal 508
§ 3. Aponévrose épicrânienne. 509

ARTICLE III. — **Muscles peauciers de la face**. 510

§ 1. Orbiculaire des paupières. 511
§ 2. Sourcilier 513
§ 3. Pyramidal 514
§ 4. Transverse du nez 515
§ 5. Myrtiforme. 515
§ 6. Dilatateur propre des narines. 516
§ 7. Labial ou orbiculaire des lèvres. 516
§ 8. Buccinateur. 518
§ 9. Elévateur commun de l'aile du nez et de la lèvre supérieure 520
§ 10. Elévateur propre de la lèvre supérieure 621
§ 11. Canin 522
§ 12. Petit zygomatique. 522
§ 13. Grand zygomatique. 523
§ 14. Risorius de Santorini. 523
§ 15. Triangulaire des lèvres. 524
§ 16. Carré du menton. 524
§ 17. Muscle de la houppe du menton. 525

CHAPITRE II. — **MUSCLES DU COU** 526

ARTICLE I. — **Région latérale du cou** 526

§ 1. Peaucier du cou. 526
§ 2. Sterno-cléido-mastoïdien 528
§ 3. Scalènes. 533
§ 4. Droit latéral de la tête. 535

ARTICLE II. — **Région de l'os hyoïde**. 535

§ 1. Sterno-cléido-hyoïdien 535
§ 2. Omo-hyoïdien 536
§ 3. Sterno-thyroïdien 538
§ 4. Thyro-hyoïdien 539
§ 5. Digastrique 540
§ 6. Stylo-hyoïdien. 542
§ 7. Mylo-hyoïdien. 543
§ 8. Génio-hyoïdien 543

ARTICLE III. — **Région prévertébrale**. 544

§ 1. Grand droit antérieur de la tête 544
§ 2. Petit droit antérieur de la tête. 546
§ 3. Long du cou. 546

ARTICLE IV. — **Aponévroses du cou**. 548

§ 1. Aponévrose cervicale superficielle 549
§ 2. Aponévrose cervicale moyenne. 552
§ 3. Aponévrose cervicale profonde. 554

CHAPITRE III. — **MUSCLES DE LA RÉGION POSTÉRIEURE DU TRONC** . . 557

ARTICLE I. — **Muscles superficiels de la région lombo-dorso-cervicale.** 557

§ 1. Trapèze. 557
§ 2. Grand dorsal 560

§ 3. Rhomboïde 561
§ 4. Angulaire de l'omoplate 563
§ 5. Petit dentelé postérieur et supérieur. 564
§ 6. Petit dentelé postérieur et inférieur 564
§ 7. Aponévroses de la région lombo-dorso-cervicale 565

Article II. — **Muscles de la nuque proprement dits** 566
§ 1. Splénius. 566
§ 2. Grand complexus. 568
§ 3. Petit complexus 570
§ 4. Transversaire du cou 570
§ 5. Grand droit postérieur de la tête. 571
§ 6. Petit droit postérieur de la tête 572
§ 7. Grand oblique de la tête. 572
§ 8. Petit oblique de la tête 573
§ 9. Aponévroses des muscles de la nuque 573

Article III. — **Muscles des gouttières vertébrales** 574
§ 1. Masse commune. 574
§ 2. Ilio-costal ou sacro-lombaire. 576
§ 3. Long dorsal. 577
§ 4. Transversaire épineux 577
§ 5. Rapports et action des muscles des gouttières 579

Article IV. — **Intertransversaires** 580
§ 1. Intertransversaires du cou. 580
§ 2. Intertransversaires du dos. 581
§ 3. Intertransversaires des lombes. 581

Article V. — **Interépineux et épineux** 582
§ 1. Interépineux. 582
§ 2. Epineux. 583

Article VI. — **Muscles moteurs du coccyx**. 584
§ 1. Ischio-coccygien. 584
§ 2. Sacro-coccygien postérieur. 584
§ 3. Sacro-coccygien antérieur 584

CHAPITRE IV. — **MUSCLES DU THORAX**. 586

Article I. — **Région antéro-latérale** 587
§ 1. Grand pectoral 587
§ 2. Petit pectoral 589
§ 3. Sous-clavier 591
§ 4. Grand dentelé. 592
§ 5. Aponévroses de la région antéro-latérale du thorax. 594

Article II. — **Région costale**. 596
§ 1. Intercostaux. 597
§ 2. Surcostaux. 599
§ 3. Sous-costaux 600
§ 4. Triangulaire du sternum. 601

CHAPITRE V. — **MUSCLES DE L'ABDOMEN**. 603

Article I. — **Région antéro-latérale** 603
§ 1. Grand droit 603
§ 2. Pyramidal. 606
§ 3. Grand oblique. 606
§ 4. Petit oblique. 610
§ 5. Transverse. 611
§ 6. Aponévroses de la région antéro-latérale de l'abdomen. 613

Article II. — **Région postérieure ou lombo-iliaque**. 620
§ 1. Carré des lombes. 620
§ 2. Psoas-iliaque. 622

§ 3. Petit psoas 625
§ 4. Aponévrose lombo-iliaque ou fascia iliaca 626

ARTICLE III. — **Région supérieure ou diaphragmatique** 628
Diaphragme 628

CHAPITRE VI. — **MUSCLES DE L'ÉPAULE** 634
§ 1. Deltoïde 634
§ 2. Sus-épineux 637
§ 3. Sous-épineux 638
§ 4. Petit rond 638
§ 5. Grand rond 639
§ 6. Sous-scapulaire 641
§ 7. Aponévroses de l'épaule 642

CHAPITRE VII. — **MUSCLES DU BRAS** 644

ARTICLE I. — **Région antérieure** 644
§ 1. Biceps brachial 644
§ 2. Coraco-brachial 647
§ 3. Brachial antérieur 648

ARTICLE II. — **Région postérieure** 650
§ 1. Triceps brachial 650
§ 2. Aponévrose du bras 652

CHAPITRE VIII. — **MUSCLES DE L'AVANT-BRAS** 654

ARTICLE I. — **Région antérieure** 654
§ 1. Rond pronateur 654
§ 2. Grand palmaire 656
§ 3. Petit palmaire 657
§ 4. Cubital antérieur 658
§ 5. Fléchisseur commun superficiel des doigts 659
§ 6. Fléchisseur commun profond des doigts 662
§ 7. Long fléchisseur propre du pouce 664
§ 8. Carré pronateur 665
§ 9. Coulisses et synoviales des tendons fléchisseurs de la main 666

ARTICLE II. — **Région externe** 671
§ 1. Long supinateur 671
§ 2. Premier radial externe 672
§ 3. Deuxième radial externe 673
§ 4. Court supinateur 974

ARTICLE III. — **Région postérieure** 675
§ 1. Extenseur commun des doigts 675
§ 2. Extenseur propre du petit doigt 677
§ 3. Cubital postérieur 678
§ 4. Anconé 678
§ 5. Long abducteur du pouce 679
§ 6. Court extenseur du pouce 680
§ 7. Long extenseur du pouce 680
§ 8. Extenseur propre de l'index 682
§ 9. Coulisses et synoviales des tendons extenseurs de la main 683
§ 10. Aponévrose de l'avant-bras 684

CHAPITRE IX. — **MUSCLES DE LA MAIN** 685

ARTICLE I. — **Région palmaire externe ou éminence thénar** 685
§ 1. Court abducteur du pouce 685
§ 2. Court fléchisseur du pouce 687
§ 3. Opposant du pouce 687
§ 4. Adducteur du pouce 588

Article II. — **Région palmaire interne ou éminence hypothénar** . . . 689
§ 1. Palmaire cutané. 689
§ 2. Adducteur du petit doigt. 689
§ 3. Court fléchisseur du petit doigt. 691
§ 4. Opposant du petit doigt. 691

Article III. — **Région palmaire moyenne** 692
§ 1. Lombricaux de la main. 692
§ 2. Interosseux de la main. 694
a. Interosseux palmaire. 694
b. Interosseux dorsaux. 696
c. Action des interosseux. 698

Article IV. — **Aponévroses de la main**. 699
§ 1. Aponévroses de la région palmaire. 699
§ 2. Aponévroses de la région dorsale. 701

CHAPITRE X. — **MUSCLES DU BASSIN**. 702
§ 1. Grand fessier. 702
§ 2. Moyen fessier. 704
§ 3. Petit fessier. 705
§ 4. Pyramidal du bassin. 706
§ 5. Jumeaux pelviens. 707
§ 6. Obturateur interne. 708
§ 7. Obturateur externe. 709
§ 8. Carré crural. 710
§ 9. Aponévrose de la fesse. 711

CHAPITRE XI. — **MUSCLES DE LA CUISSE**. 712
Article I. — **Région antéro-externe**. 712
§ 1. Tenseur du fascia lata. 712
§ 2. Couturier 713
§ 3. Quadriceps crural. 714

Article II. — **Région postéro-interne** 718
§ 1. Droit interne 718
§ 2. Pectiné 719
§ 3. Adducteurs de la cuisse. 720
§ 4. Biceps crural. 722
§ 5. Demi-tendineux 724
§ 6. Demi-membraneux. 725
§ 7. Aponévrose de la cuisse 726

CHAPITRE XII. — **MUSCLES DE LA JAMBE**. 730
Article I. — **Région antérieure**. 730
§ 1. Jambier antérieur. 730
§ 2. Extenseur commun des orteils. 731
§ 3. Extenseur propre du gros orteil. 733
§ 4. Péronier antérieur. 734

Article II. — **Région externe** 735
§ 1. Long péronier latéral 735
§ 2. Court péronier latéral. 736

Article III. — **Région postérieure**. 737
§ 1. Jumeaux. 737
§ 2. Soléaire. 740
§ 3. Plantaire grêle. 741
§ 4. Poplité. 742
§ 5. Long fléchisseur commun des orteils. 742
§ 6. Long fléchisseur propre du gros orteil. 744

§ 7. Jambier postérieur. 746
§ 8. Coulisses et synoviales des tendons des muscles de la jambe. 747
§ 9. Aponévrose de la jambe. 749

CHAPITRE XIII. — **MUSCLES DU PIED**. 750

ARTICLE I. — **Région dorsale**. 750
Pédieux ou court extenseur des orteils. 750

ARTICLE II. — **Région plantaire interne** 753
§ 1. Adducteur du gros orteil. 753
§ 2. Court fléchisseur du gros orteil 754
§ 3. Abducteur du gros orteil. 755

ARTICLE III — **Région plantaire externe**. 756
§ 1. Abducteur du petit orteil 756
§ 2. Court fléchisseur du petit orteil 757
§ 3. Opposant du petit orteil 757

ARTICLE IV. — **Région plantaire moyenne**. 758
§ 1. Court fléchisseur plantaire 758
§ 2. Accessoire du long fléchisseur 759
§ 3. Lombricaux du pied. 760
§ 4. Interosseux du pied. 761

ARTICLE V. — **Aponévroses du pied** 764
§ 1. Aponévroses de la région plantaire 764
§ 2. Aponévroses de la région dorsale. 765

WELLCOME LIBRARY INSTITUTE

ÉVREUX, IMPRIMERIE DE CHARLES HÉRISSEY

BRITISH MEDICAL
LIBRARY
ASSOCIATION